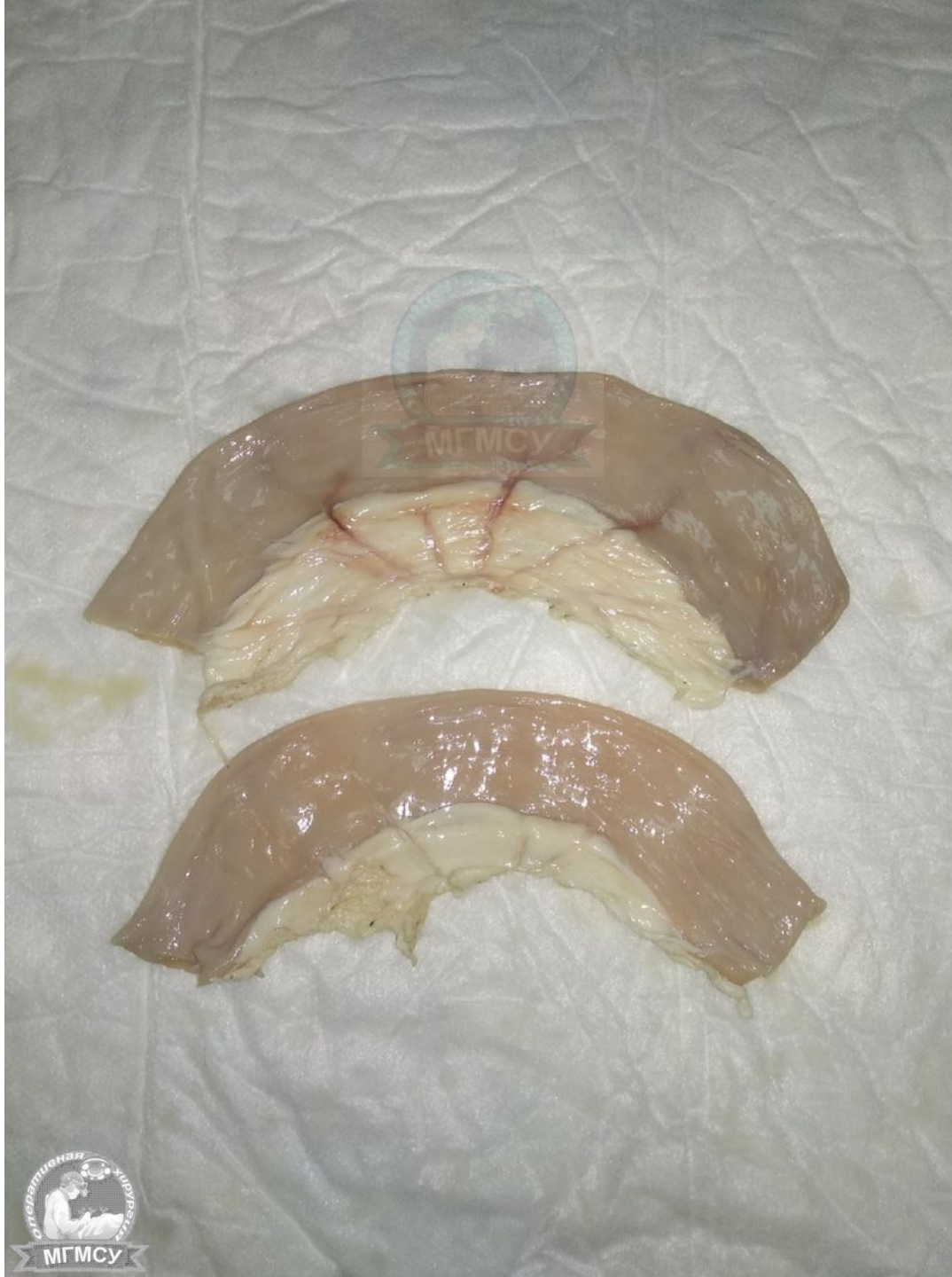
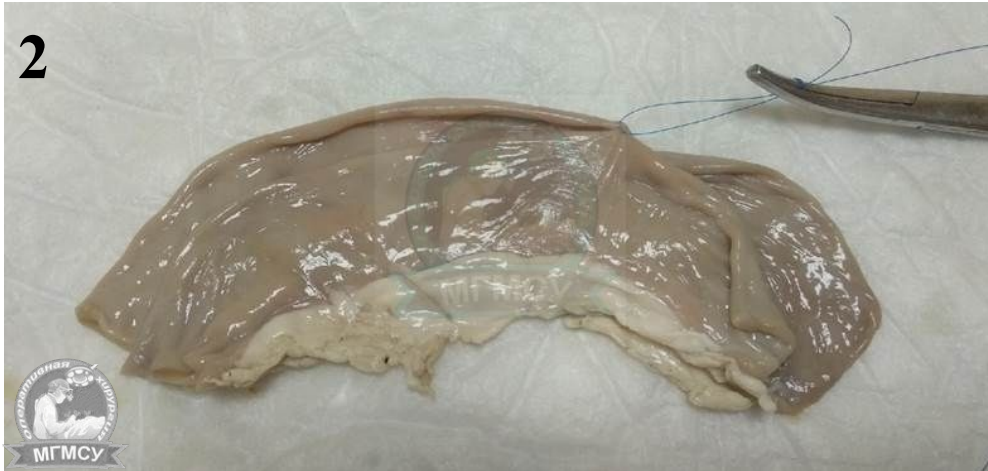
АНАСТОМОЗ ПО ТИПУ «БОК В БОК»

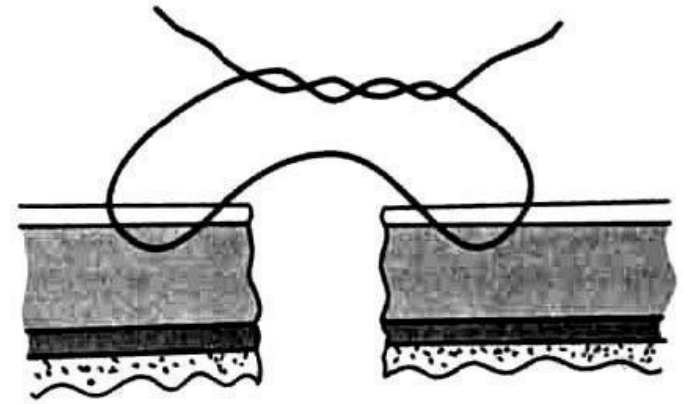
Выполнила
студентка лечебного факультета
5 курса 8 группы
Котвицкая Е.С.



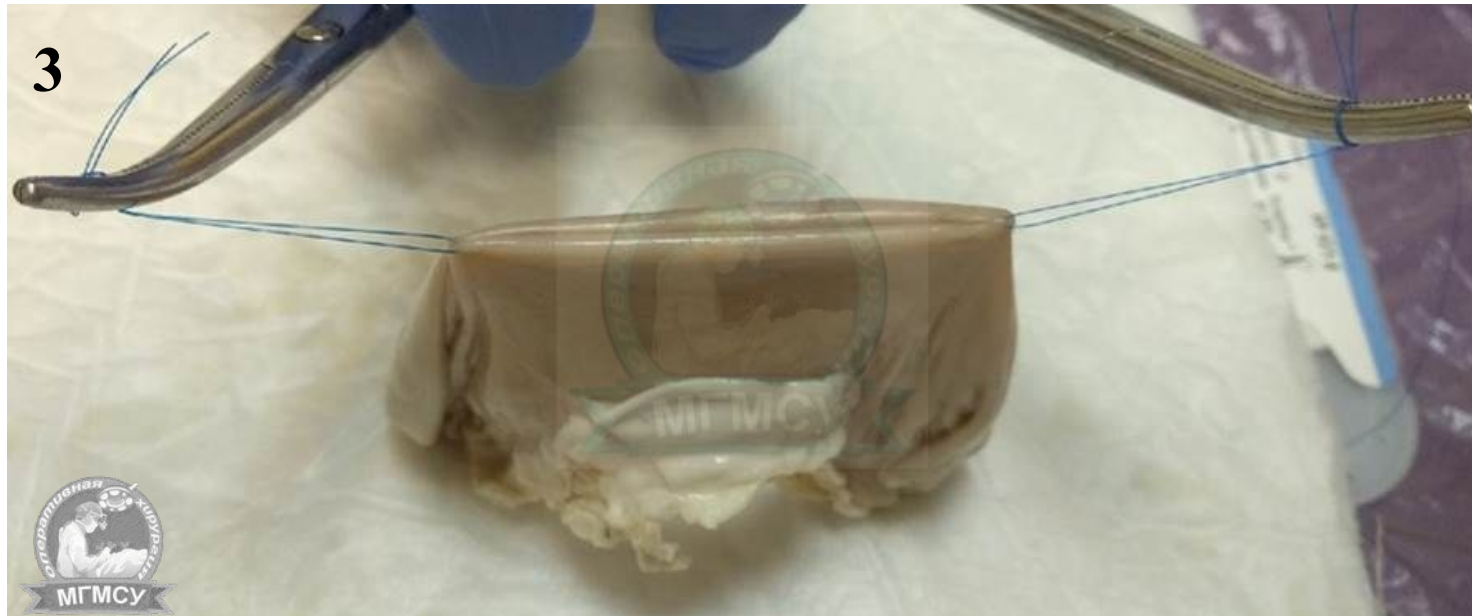2



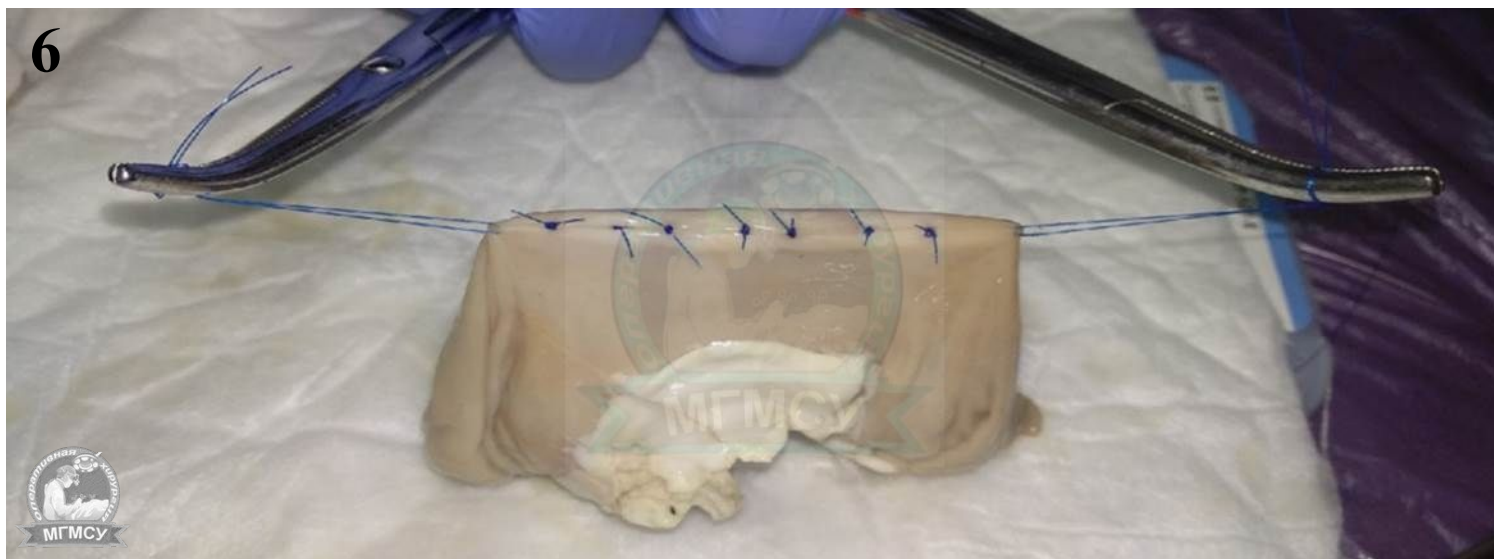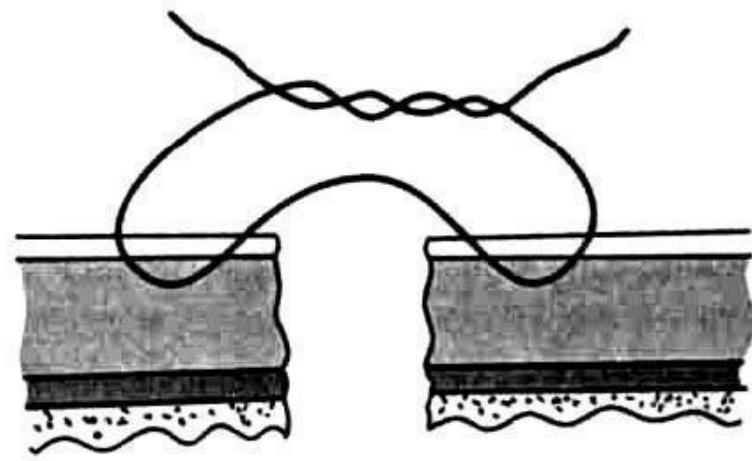
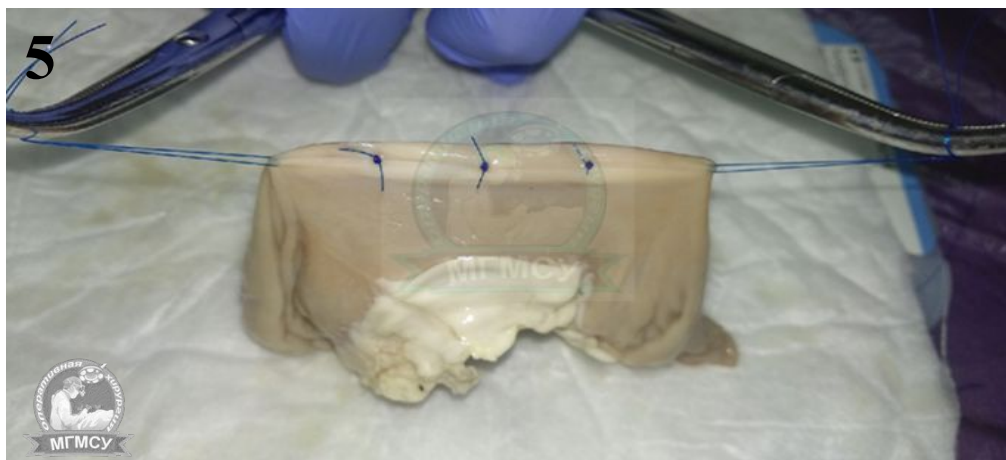Серозно-Мышечный шов Ламбера



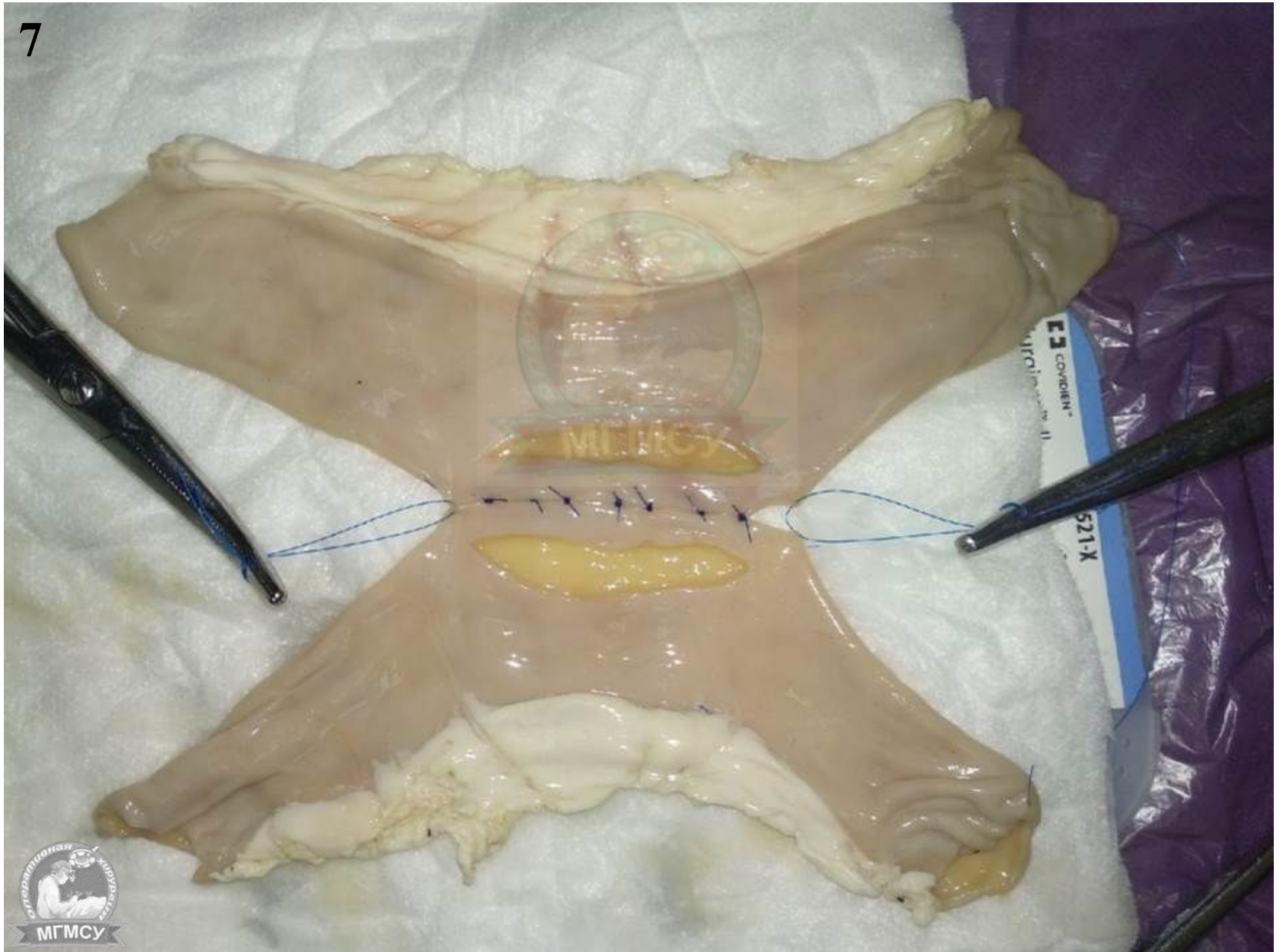3

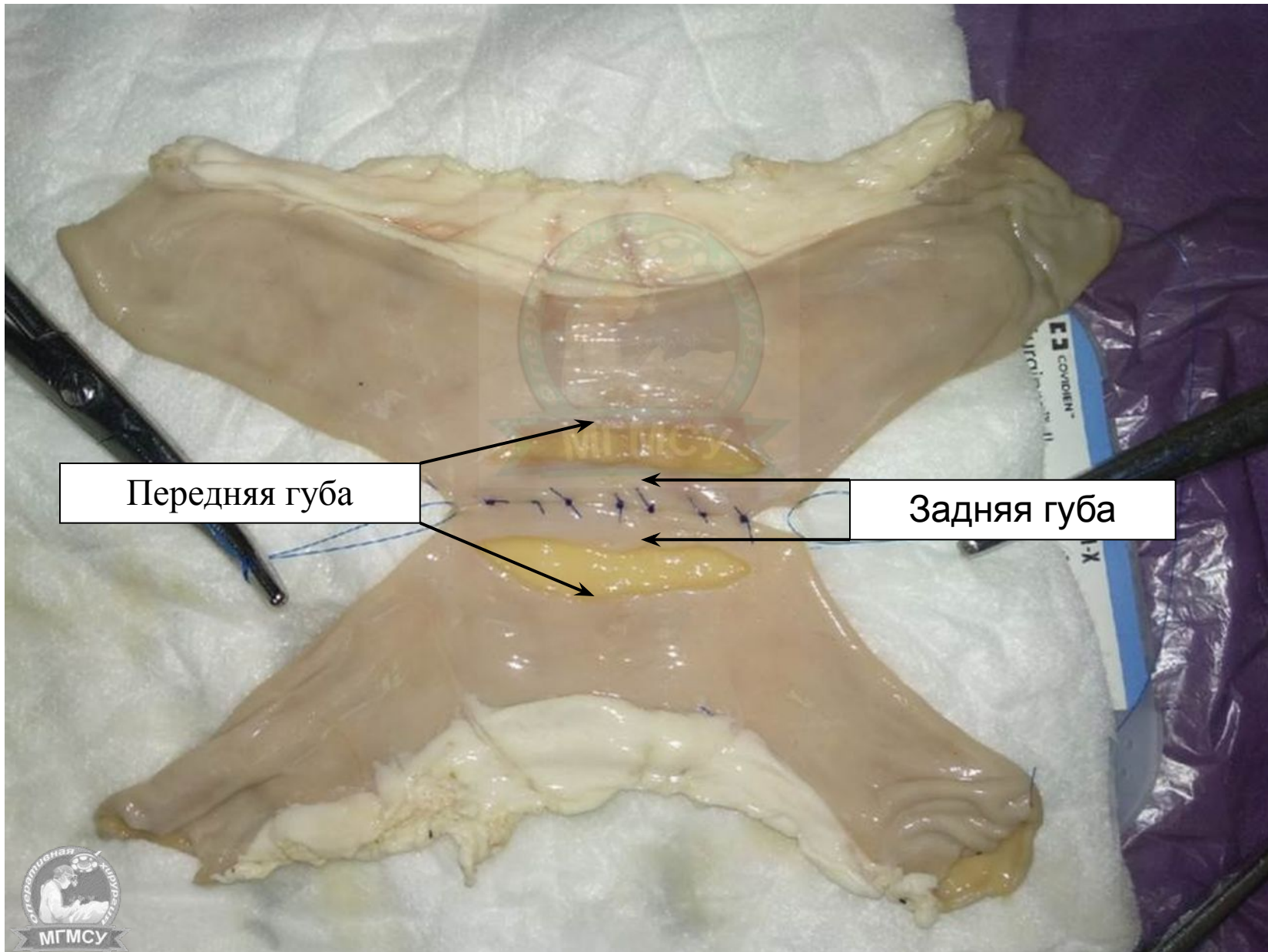


Серозно-Мышечный шов Ламбера



7



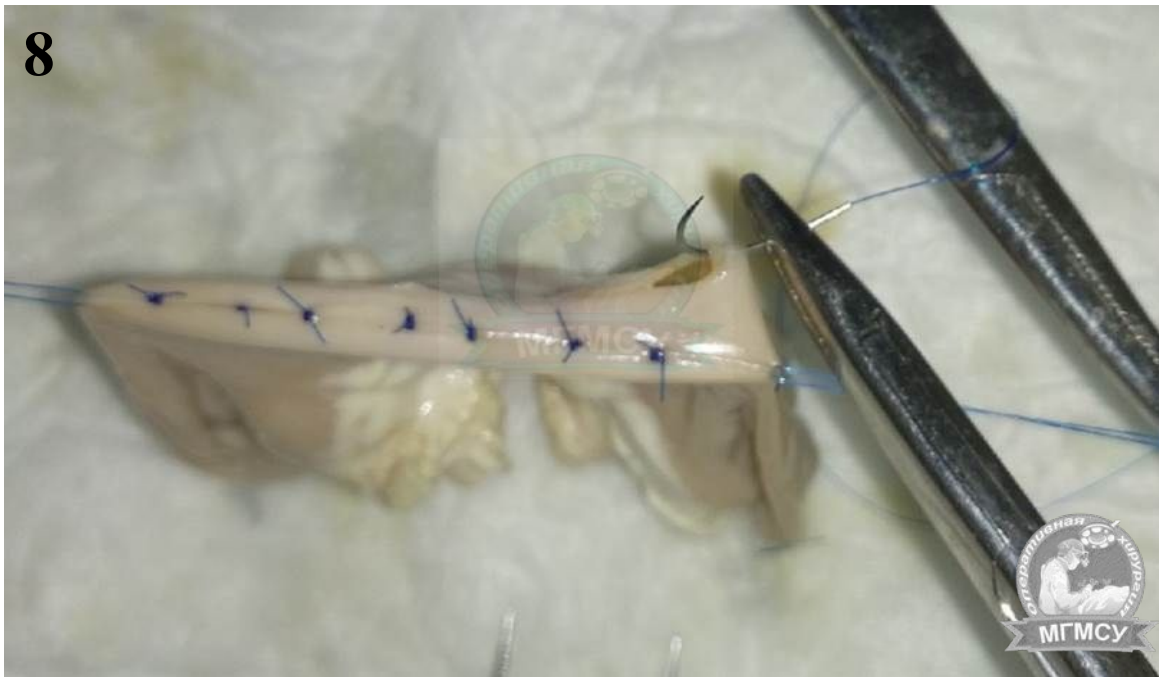

Передняя губа

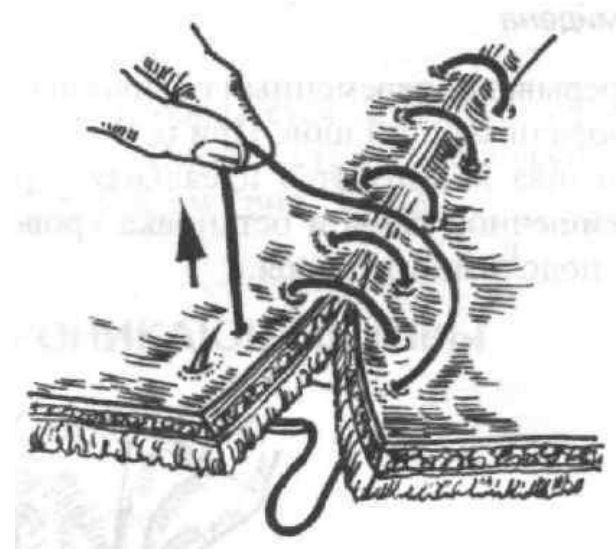Задняя губа



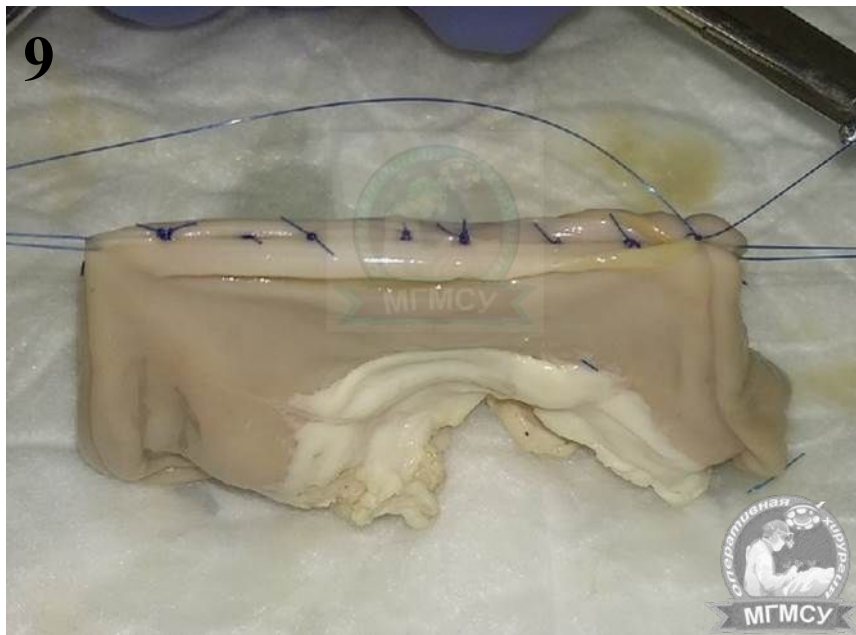8



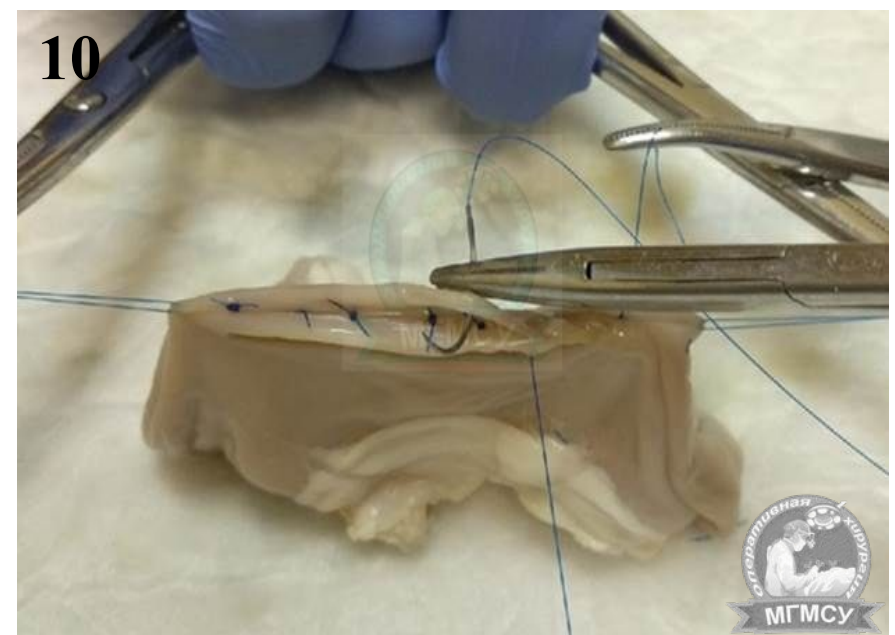
Обвивной Шов Сквозной



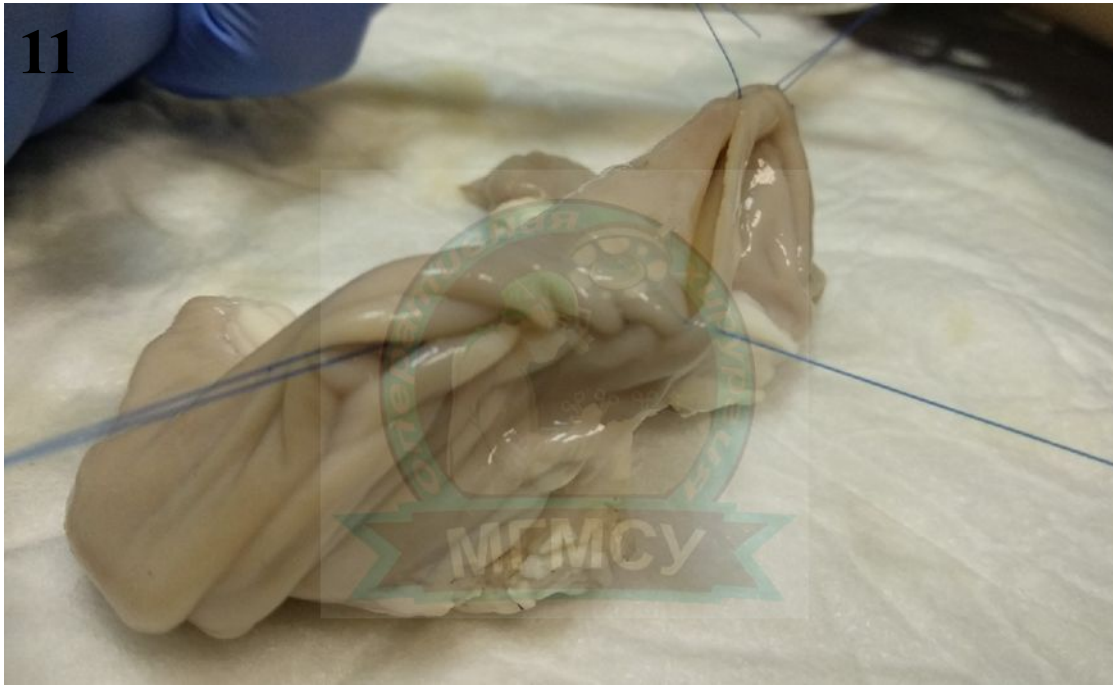9



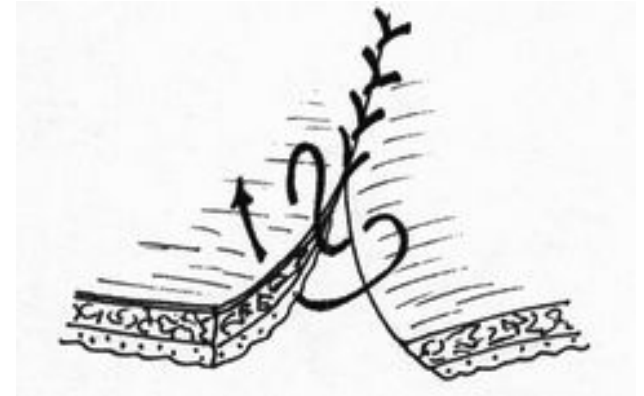
10



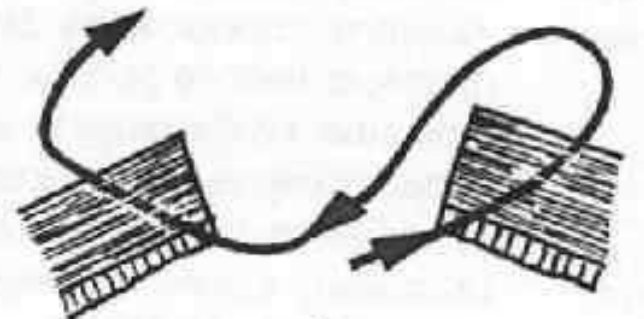
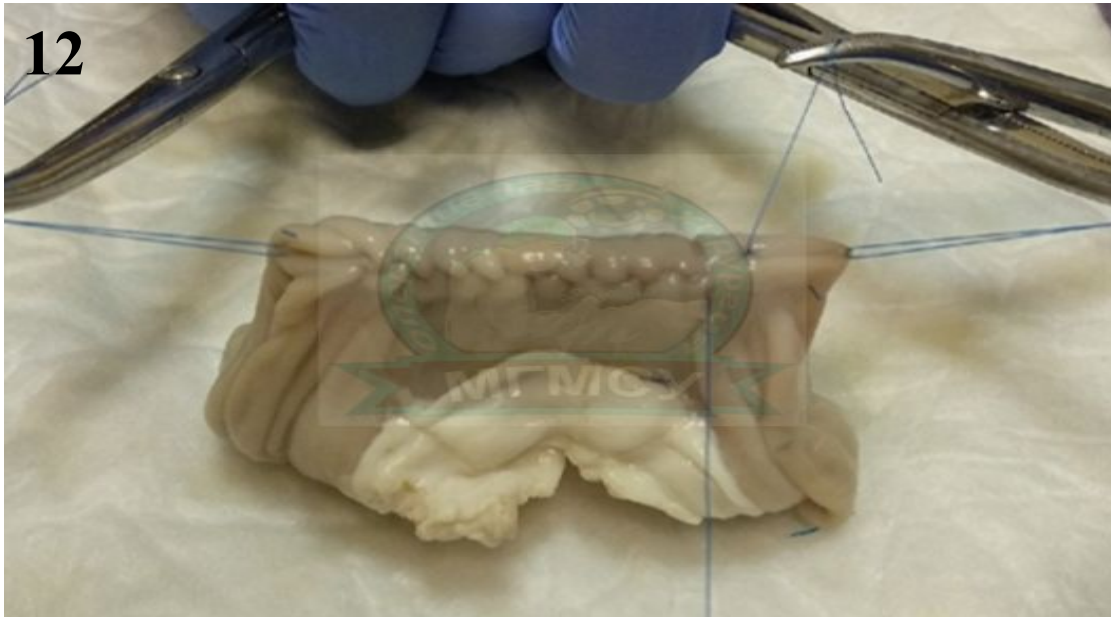
11



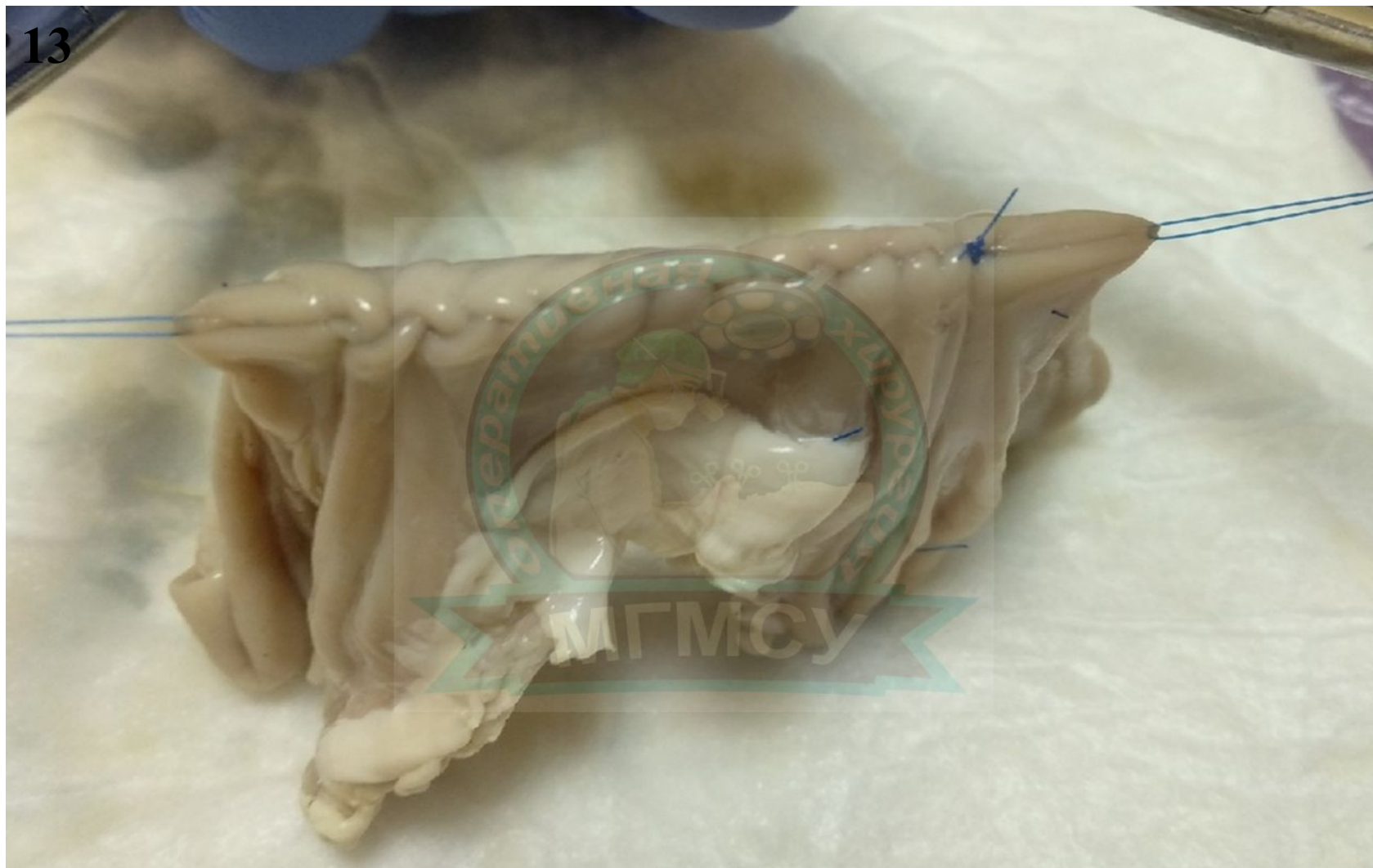Шов Шмидена Сквозной

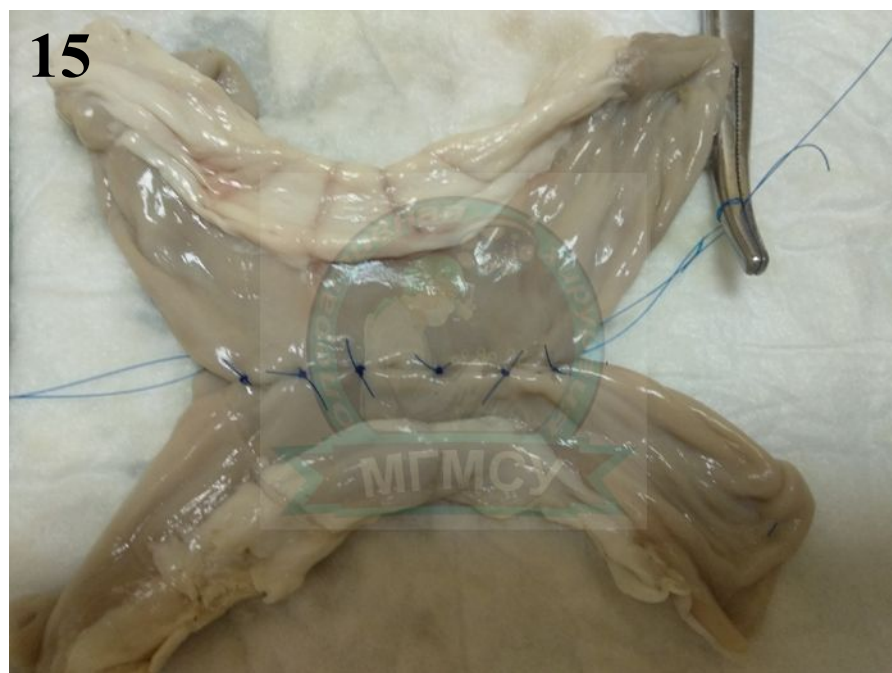
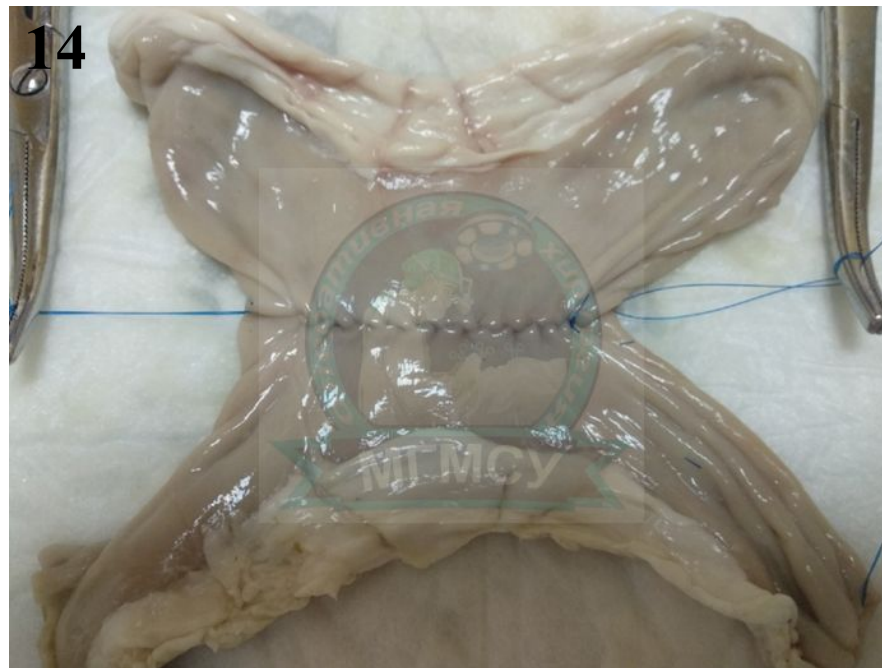

12



13





Серозно-Мышечный шов
Ламбера

