


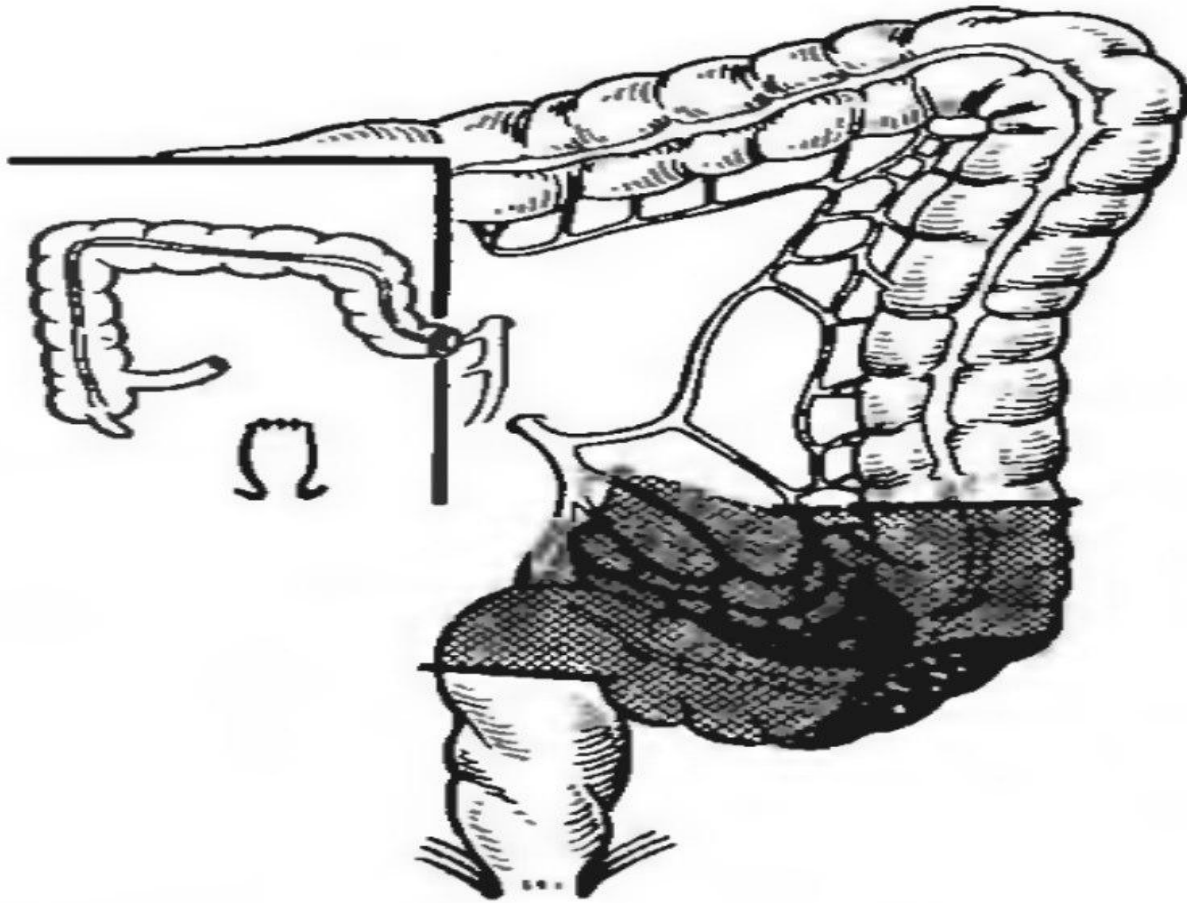
АСТАНА МЕДИЦИНА УНИВЕРСИТЕТІ
Топографиялық анатомия және Оперативті хирургия кафедрасы

ANUS PRAETERNATURALIS

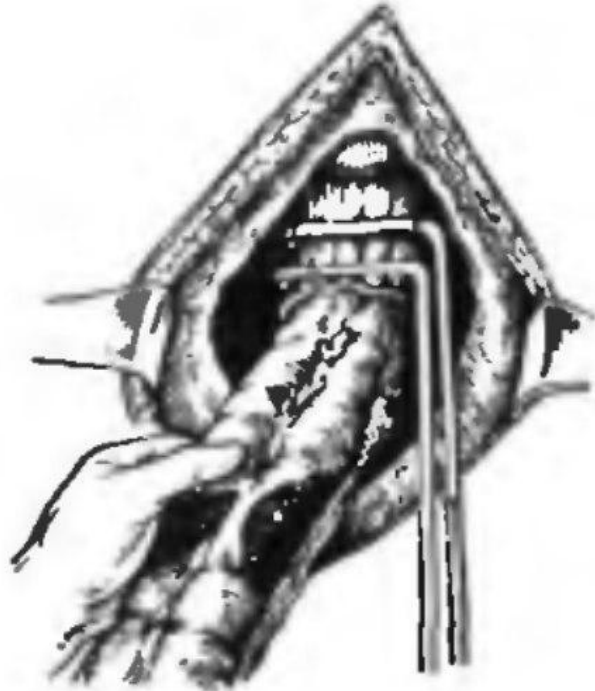
ХАСЕНОВ Н. 762-ХИР



- Схема операции Хартманна. Границы резекции сигмовидной ободочной кишки и части прямой с наложением противоестественного заднего прохода.

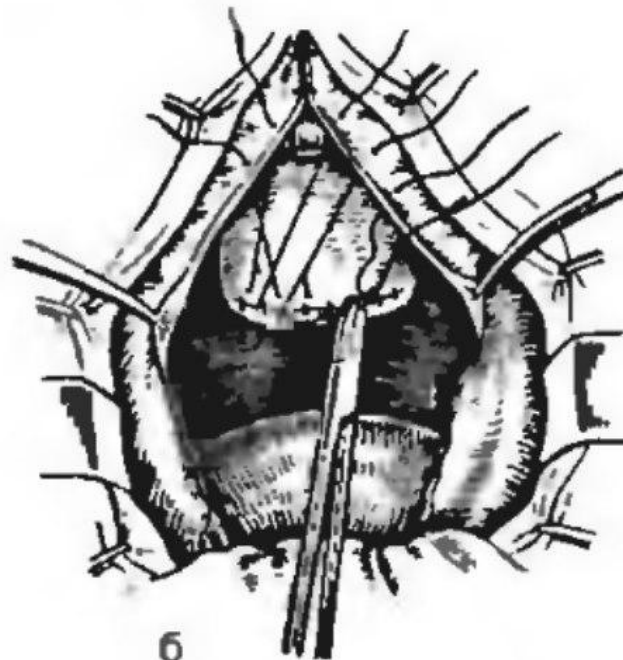


а) наложение зажимов и пересечение прямой кишки ниже ректосигмоидального отдела.



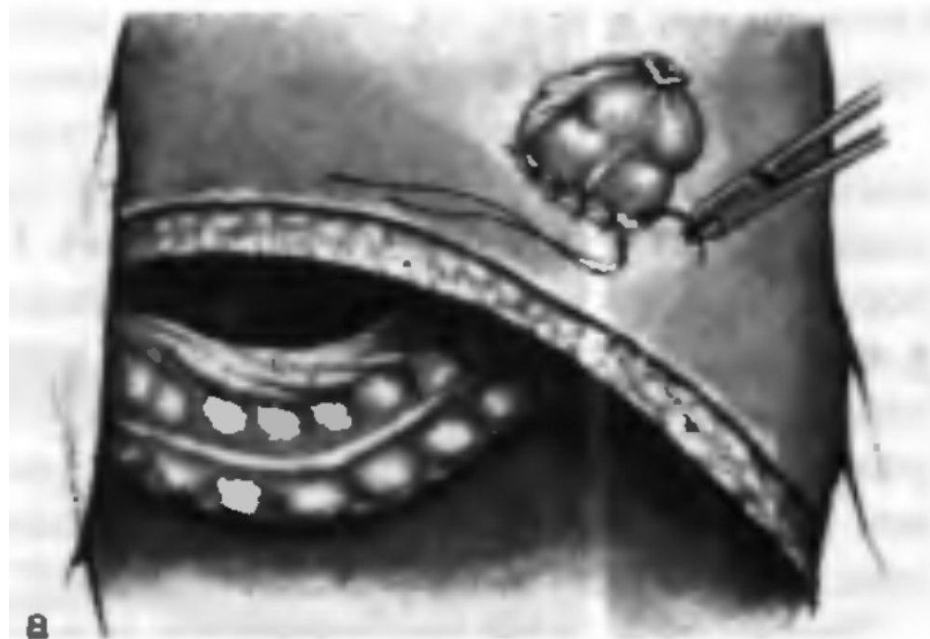а

б) ушивание культи прямой кишки наглухо.




б

а) подшивание стенки сигмовидной кишки серозно-мышечными швами к париетальной брюшине

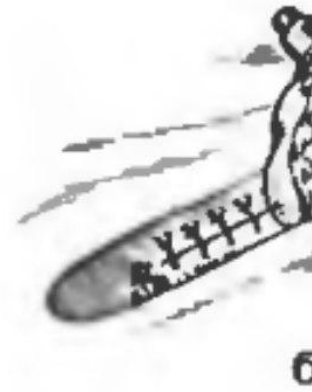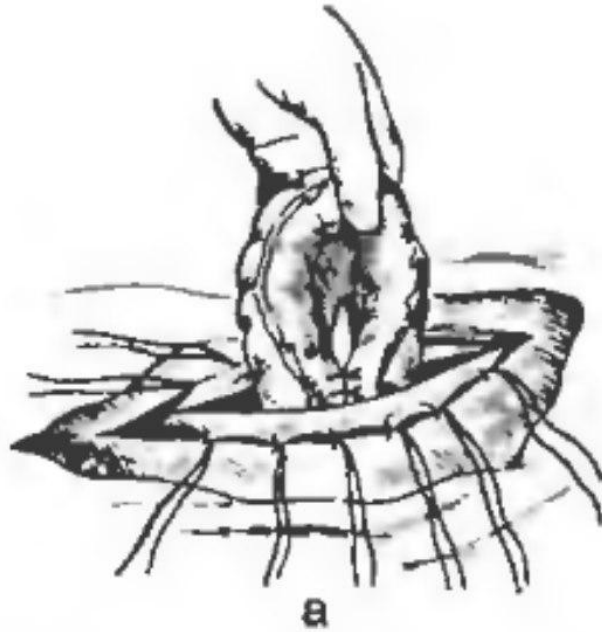


б) формирование одноствольного губовидного свища



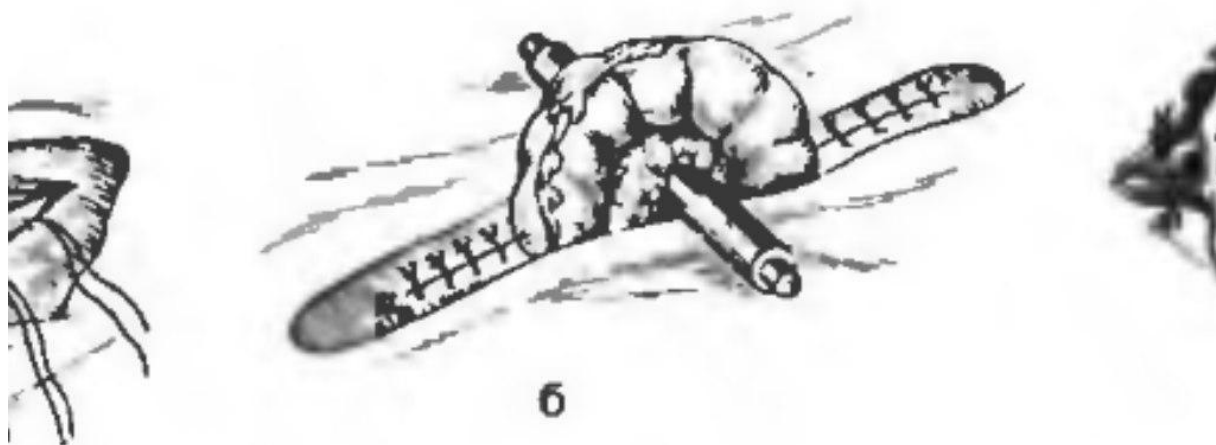
Операция Майдля

Операции



й брюшной стенке и органах живота • 213

Операции на передней брюшной стенке



и брюшной стенке и органах живота • 213



В

Заккрытие стомы

