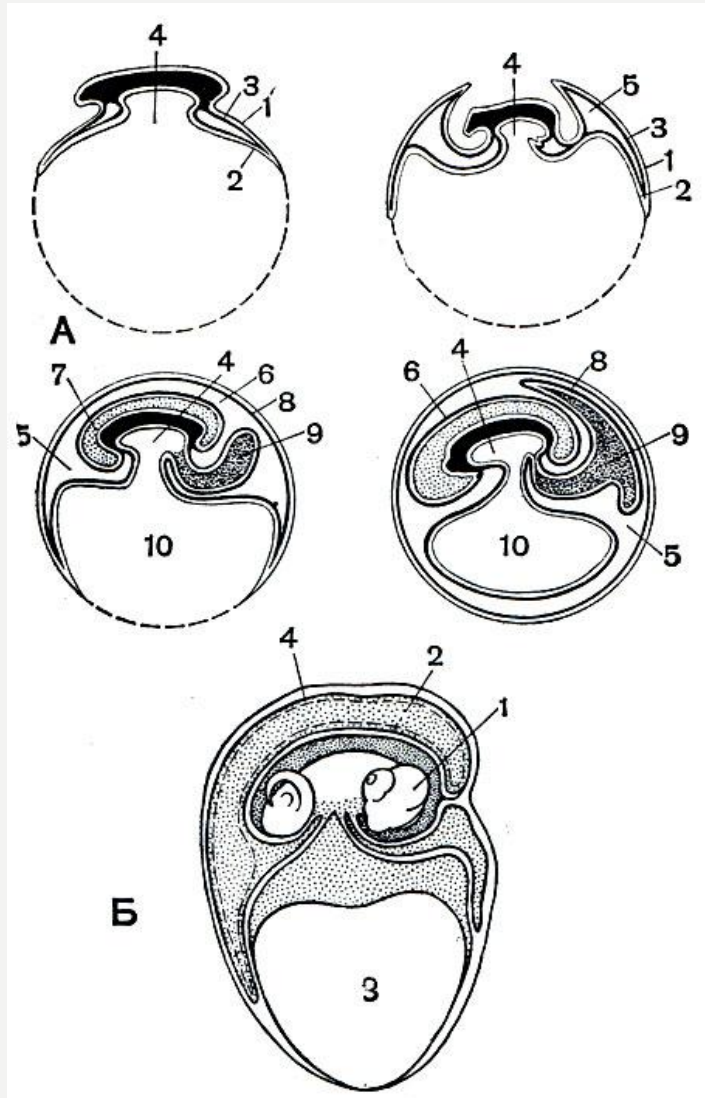


**СТРОЕНИЕ ЗАРОДЫШЕВЫХ ОБОЛОЧЕК РЕПТИЛИЙ И ПТИЦ.
ЗАБОТА О ПОТОМСТВЕ У РЕПТИЛИЙ И ПТИЦ.**

**РАБОТУ ВЫПОЛНИЛА СТУДЕНТКА I
КУРСА 4 ГРУППЫ
ЛИПОВСКАЯ АНАСТАСИЯ**

ПОСЛЕДОВАТЕЛЬНЫЕ СТАДИИ РАЗВИТИЯ ЗАРОДЫШЕВЫХ ОБОЛОЧЕК У АМНИОТ (А) И РАЗВИВАЮЩАЯСЯ ЯЩЕРИЦА (Б)

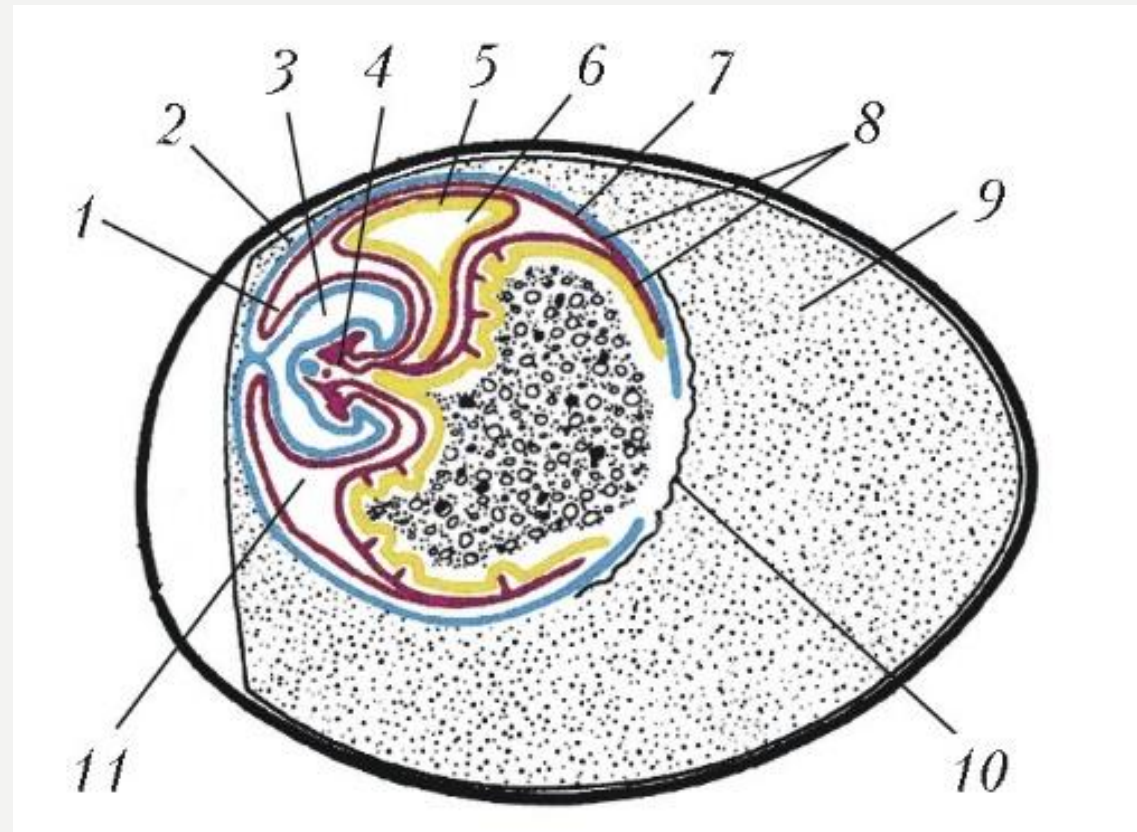


А. 1 - эктодерма; 2 - энтодерма; 3 - мезодерма; 4 - полость кишечника; 5 - внезародышевая полость тела; 6 - амнион; 7 - амниотическая полость, заполненная амниотической жидкостью, в которой плавает зародыш; 8 - сероза; 9 - аллантоис; 10 - желточный мешок.

Б. 1 - амнион; 2 - аллантоис; 3 - желток; 4 - сероза

ЗАРОДЫШЕВЫЕ ОБОЛОЧКИ У ПТИЦ (СХЕМАТИЧЕСКИЙ СРЕЗ ЯЙЦА С ЗАРОДЫШЕМ)

1 – амнион; 2 – хорион; 3 – амниотическая полость; 4 – зародыш; 5 – стенка аллантаиса; 6-полость аллантаиса; 7-эктодерма и наружный листок мезодермы; 8-энтодерма и внут листок мезодермы; 9-белок яйца; 10-желточная оболочка; 11-серозная полость.



ЗАБОТА О ПОТОМСТВЕ У ПРЕСМЫКАЮЩИХСЯ (РЕПТИЛИЙ)







ЗАБОТА О ПОТОМСТВЕ У ПТИЦ



СПАСИБО ЗА ВНИМАНИЕ!

