

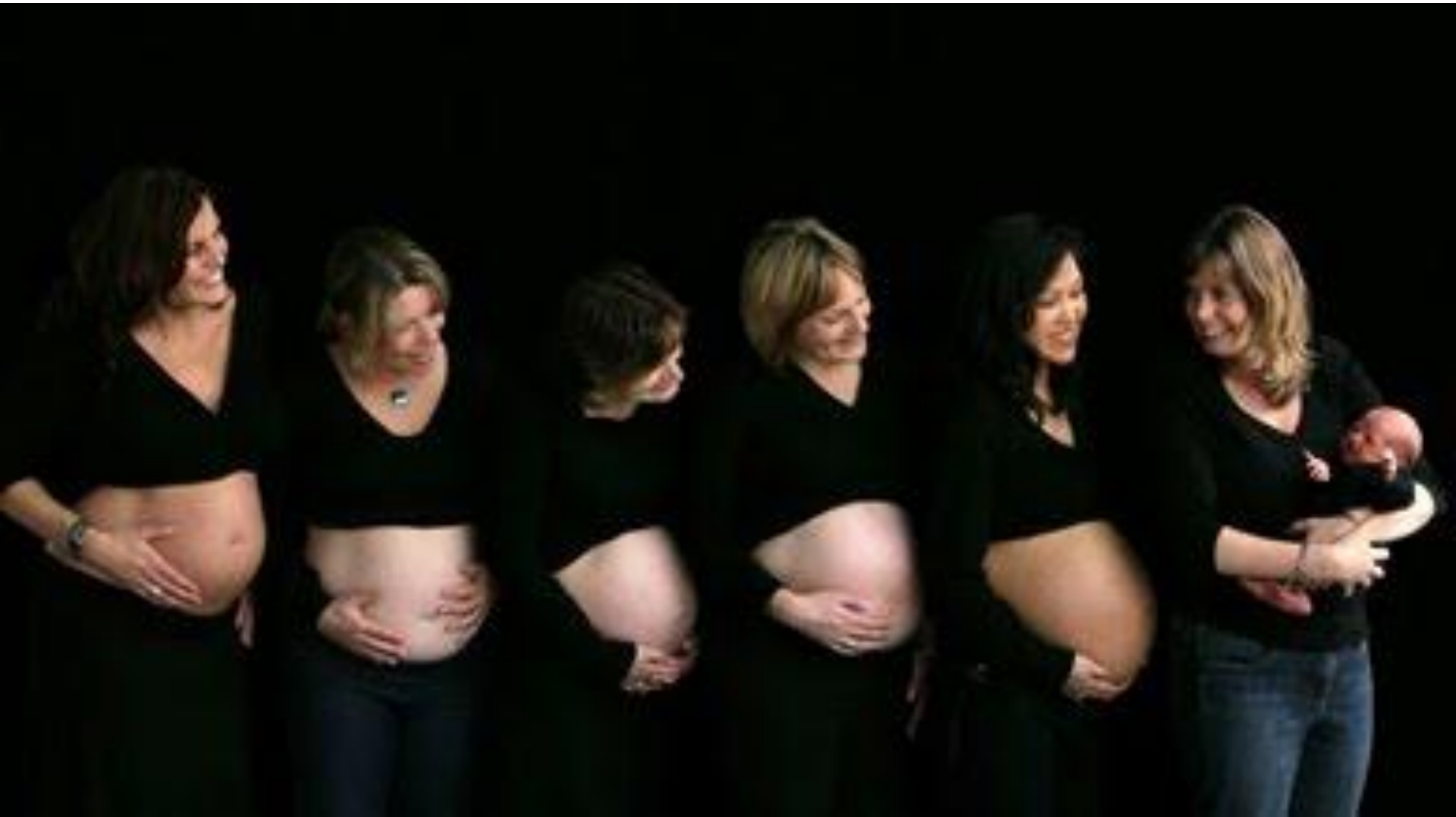

Вагітність
і гігієна
вагітної
жінки.

Пологи.

Годування
дитини
грудьюми


Вагітність



Фізіологічний процес в жіночому організмі,
за якого із заплідненої яйцеклітини розвивається
плід

Вагітність

Для домашнього тесту на вагітність потрібна сеча



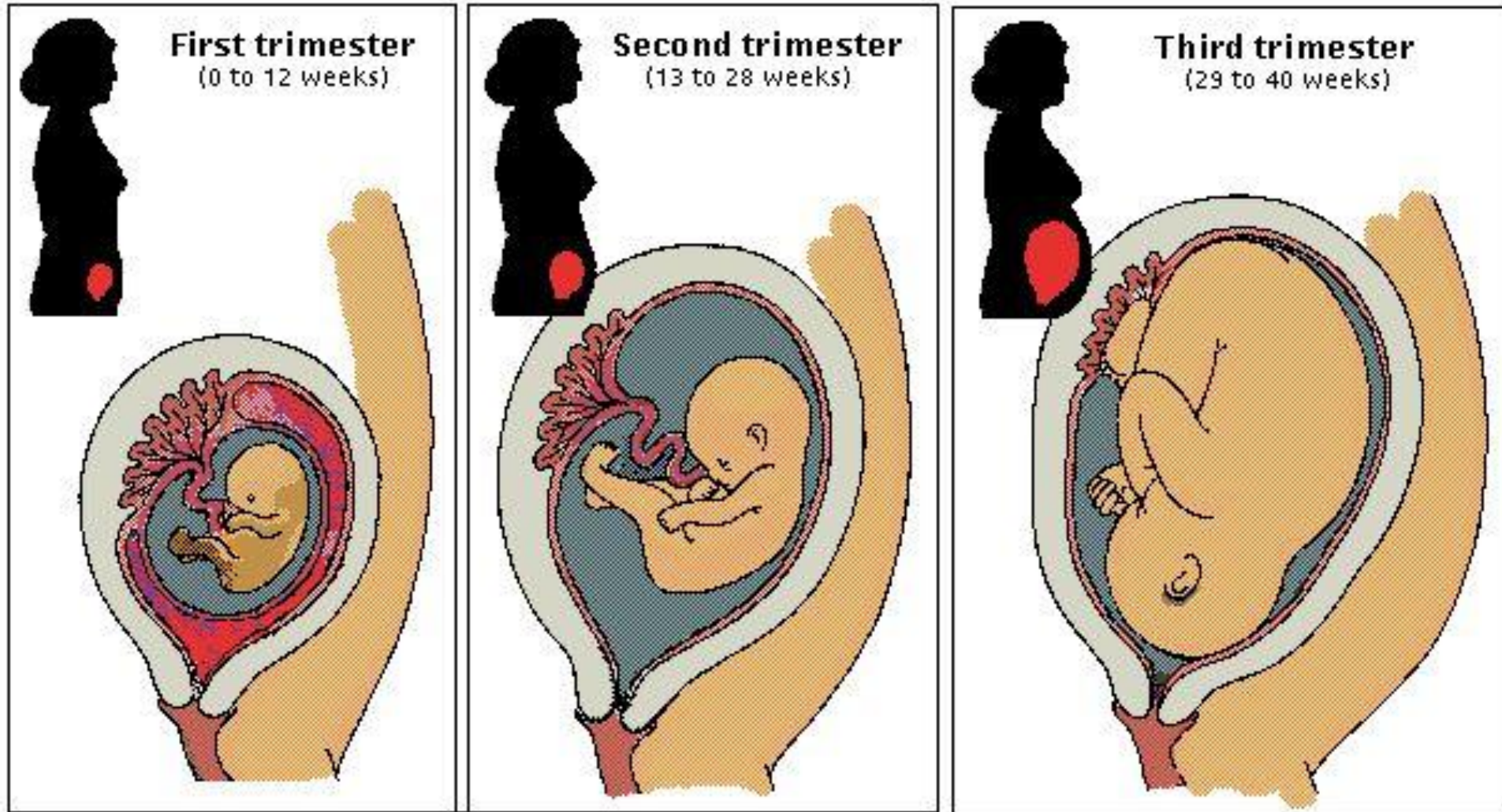
Першою ознакою вагітності є припинення менструацій

Вагітність



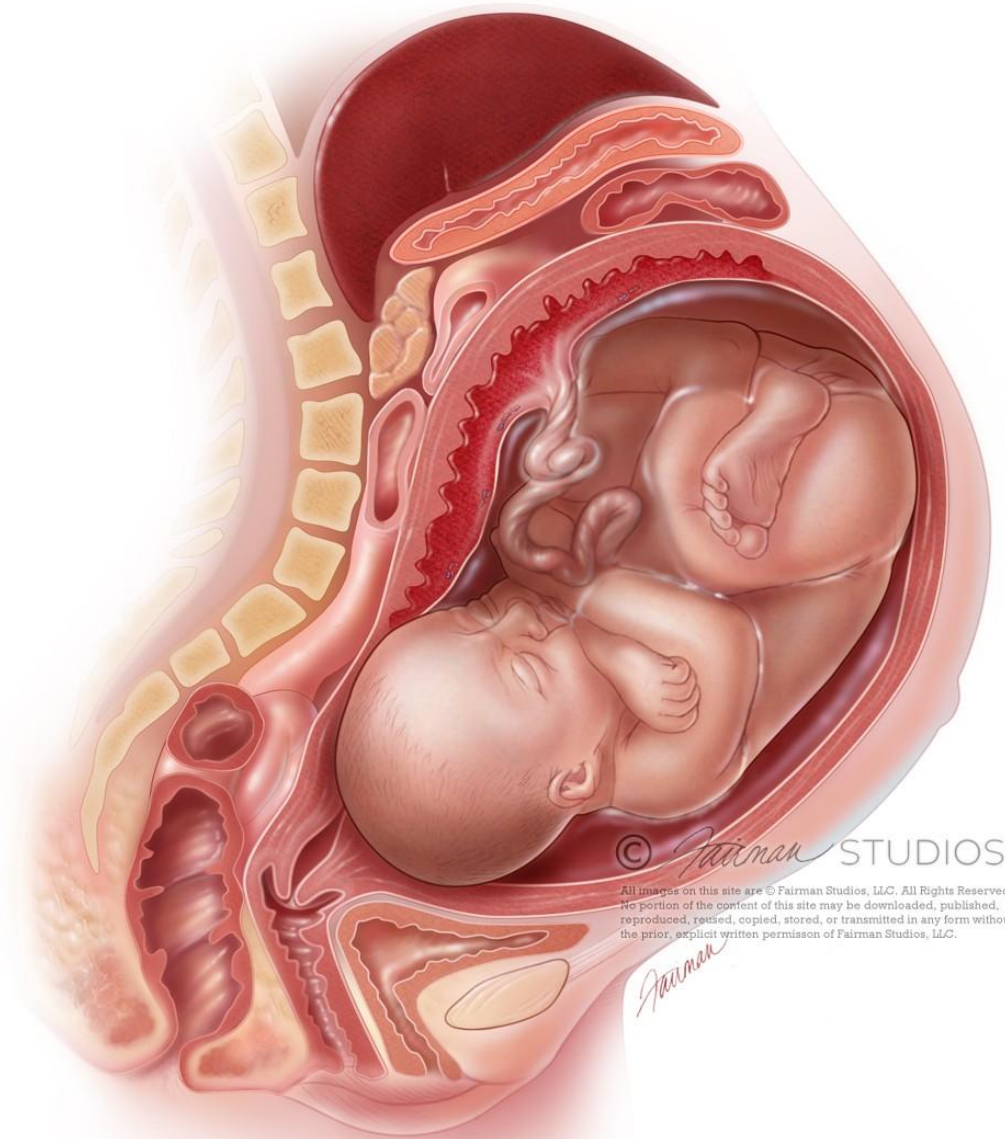
Триває 9 місяців (40 тижнів) (280 днів)

Вагітність



Під час вагітності напружено працюють усі системи організму матері: кровоносна і кровотвірна, видільна, імунна, дихальна й інші

Вагітність



Тому вагітніти
краще у
певному віці (18
– 30 років),
а до вагітності
підлікувати
проблемні
органи і
системи

Гігієна вагітної жінки



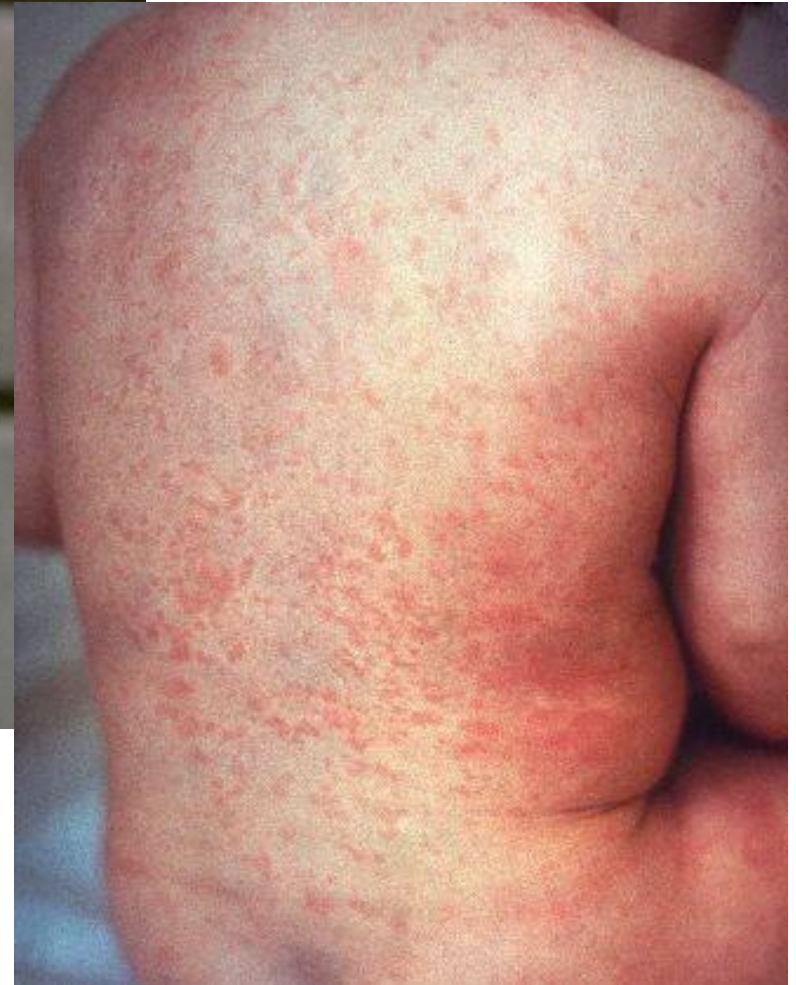Правильне харчування: збалансоване, калорійне, але не надмірне

Гігієна вагітної жінки



Не курити, не вживати алкоголь і наркотики

Гігієна вагітної жінки



Уникати контактів із хворими, особливо на грип і краснуху

Гігієна вагітної жінки



Уникати негативних емоцій

Гігієна вагітної жінки



Перебувати під наглядом лікаря


Який я
молодець



HOW TO BUILD A HUMAN

Human embryo and fetus development from fertilization to birth

Eleanor Lutz 2014 • TabletopWhale.com



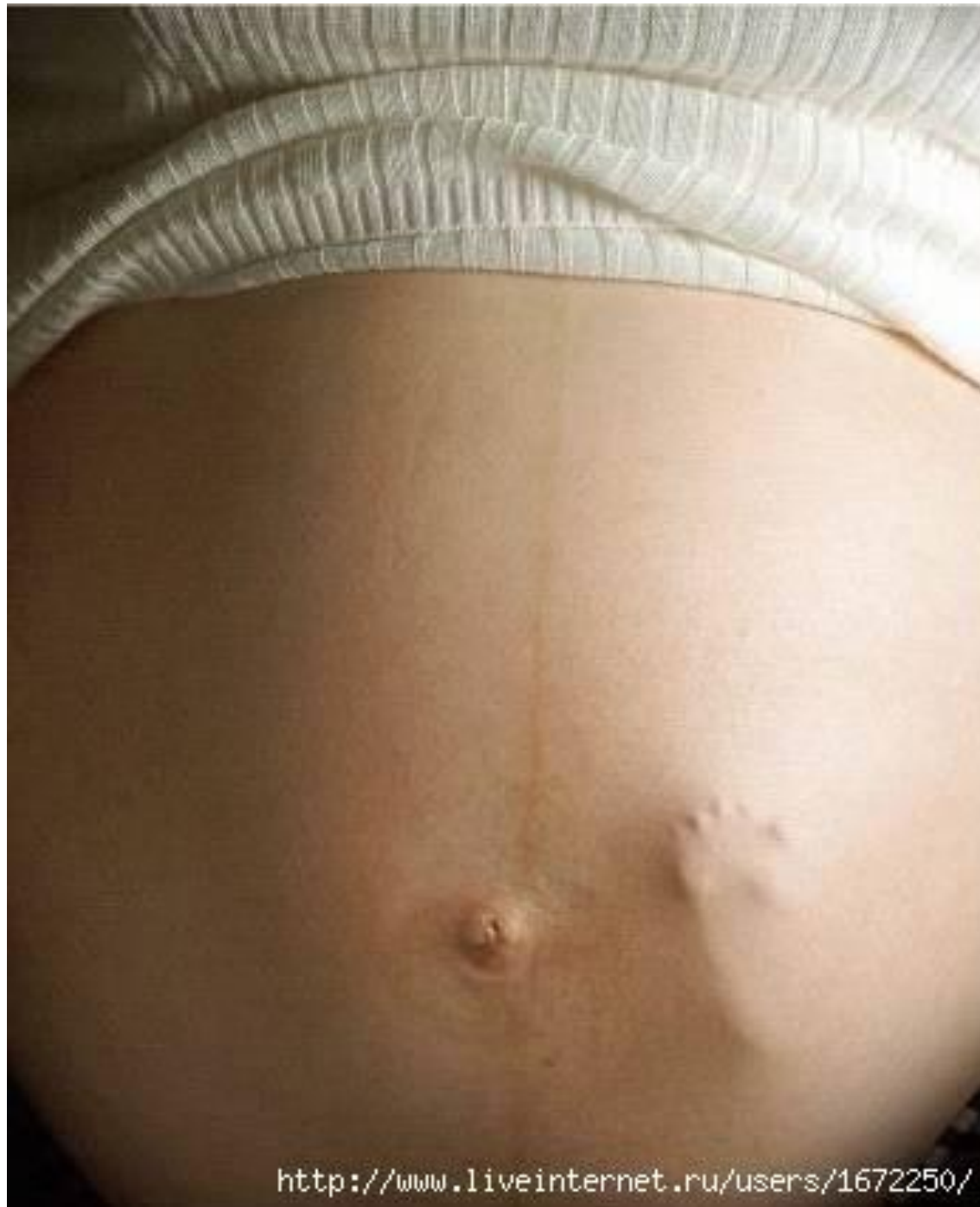- A. Fertilized egg
- B. 2-cell stage
- C. 4-cell stage
- D. 8-cell stage
- E. Compacted 8-cell
- F. Morula
- G. Blastocyst
- H. ICM growth

- I. Bilaminar germ disk
- J. Amniotic cavity/yolk sac
- K. Implantation complete
- L. Extraembryonic mesoderm
- M. (Zoom)
- N. Hypoblast cells replaced
- O. Mesoderm immigration
- P. Ectoderm formation

- Q. Primary neurulation
- R. Secondary neurulation
- S. Neurulation complete
- T. (Rotate view)
- U. Embryonic folding
- V. Primitive gut tube forms
- W. (Inside to outside view)
- X. Major blood vessels form

- Y. Upper limb bud forms
- Z. Lower limb bud forms
- A1. Hand plate forms
- B1. Webbed fingers and toes
- C1. Fingers/toes separate
- D1. Gonads differentiate by sex
- E1. Eyelids form
- F1. Iris develops

- G1. Second trimester
- H1. Taste pores develop
- I1. Fetus weighs about 100g
- J1. Vernix caseosa covers skin
- K1. Lanugo replaced by vellus
- L1. HPA axis established
- M1. Fetus weighs about 500g
- N1. >50% survival if born



Пологи

Процес

народження
дитини

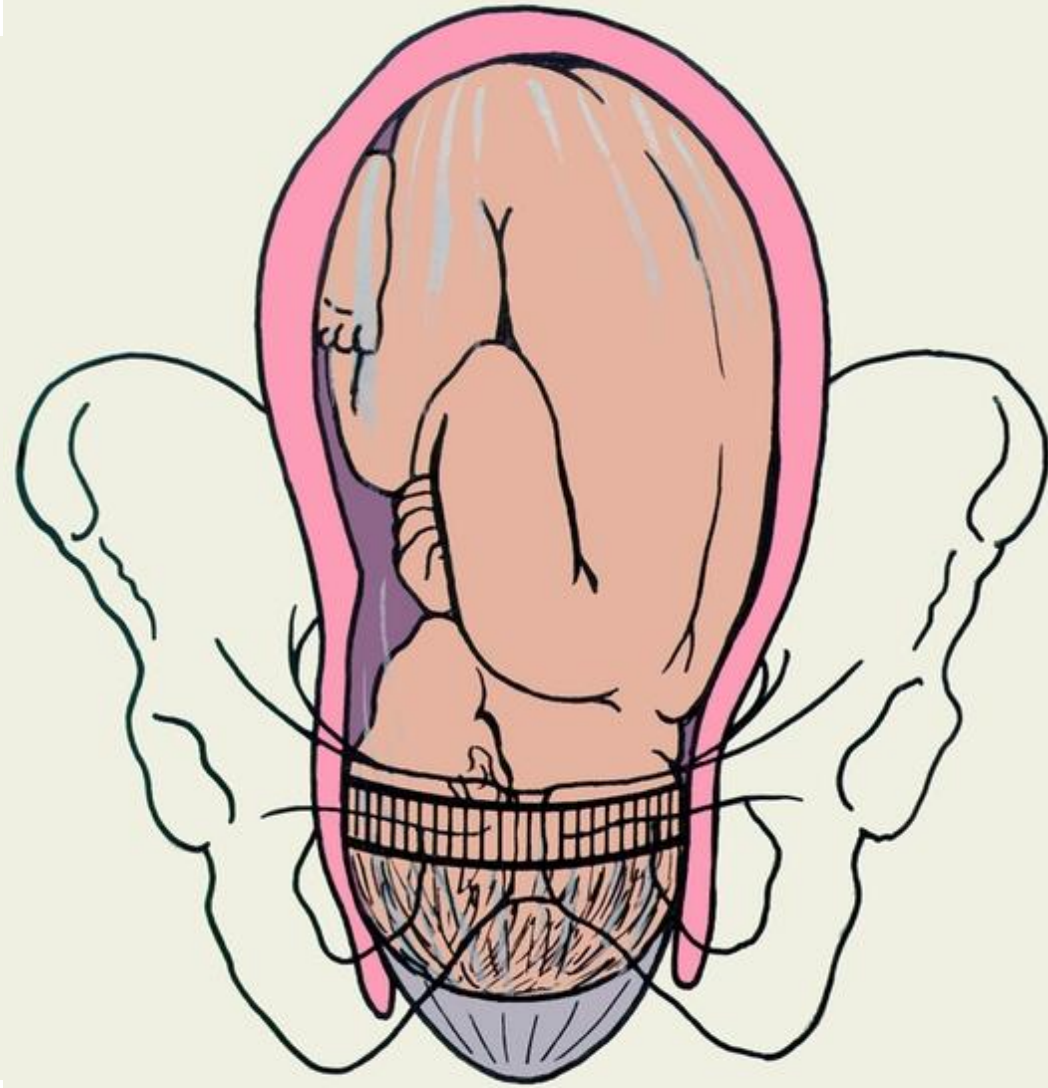
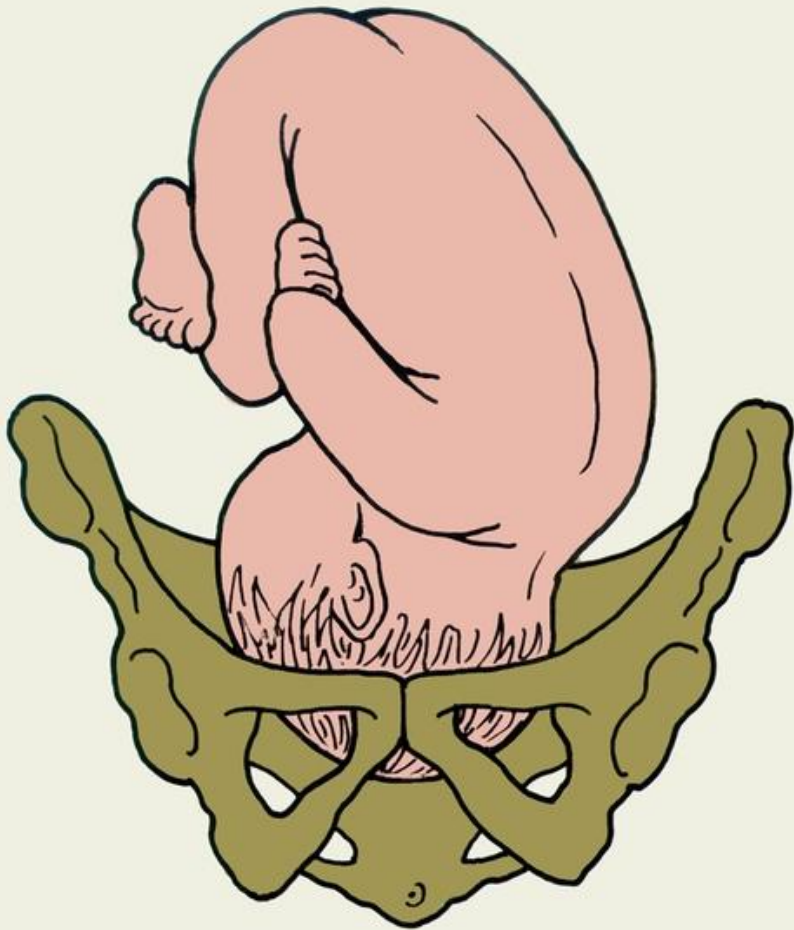
і відходження
плаценти

Пологи



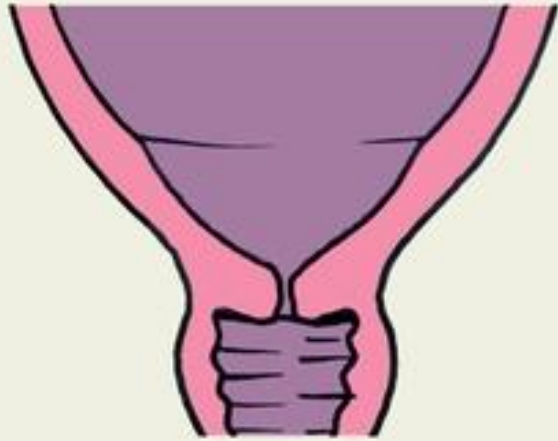Гіпофіз виділяє гормон,
який спричиняю регулярні перейми – скорочення
матки

Пологи

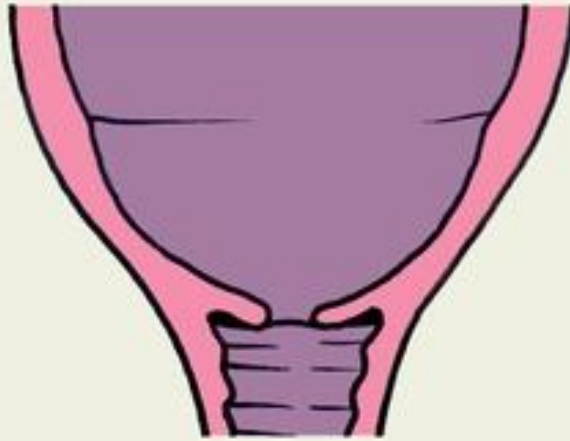

Перейми сприяють опущенню голови плоду вниз

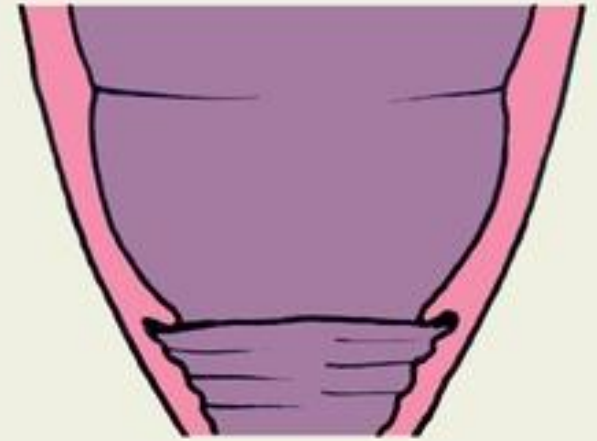Пологи



а



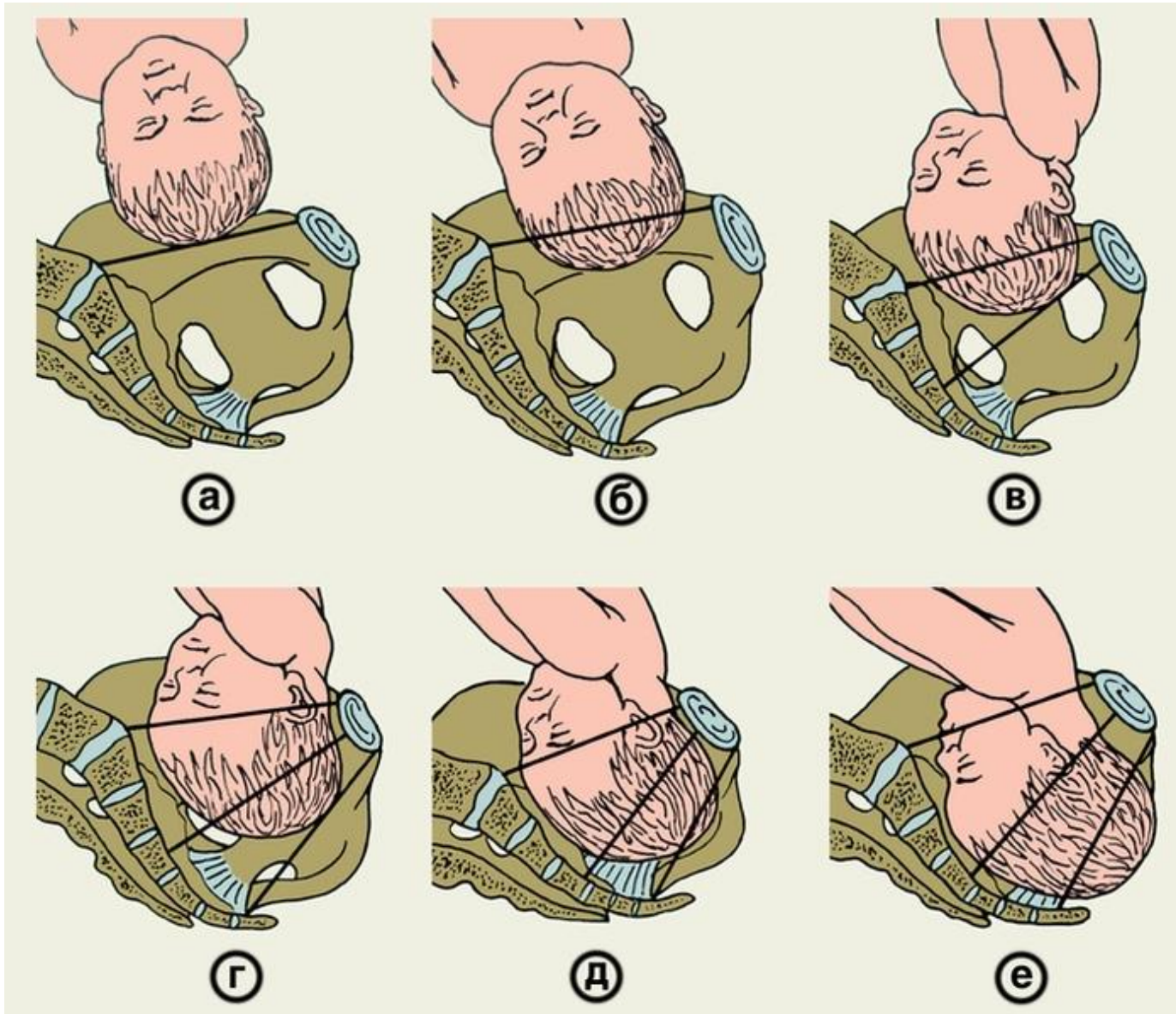
б



в

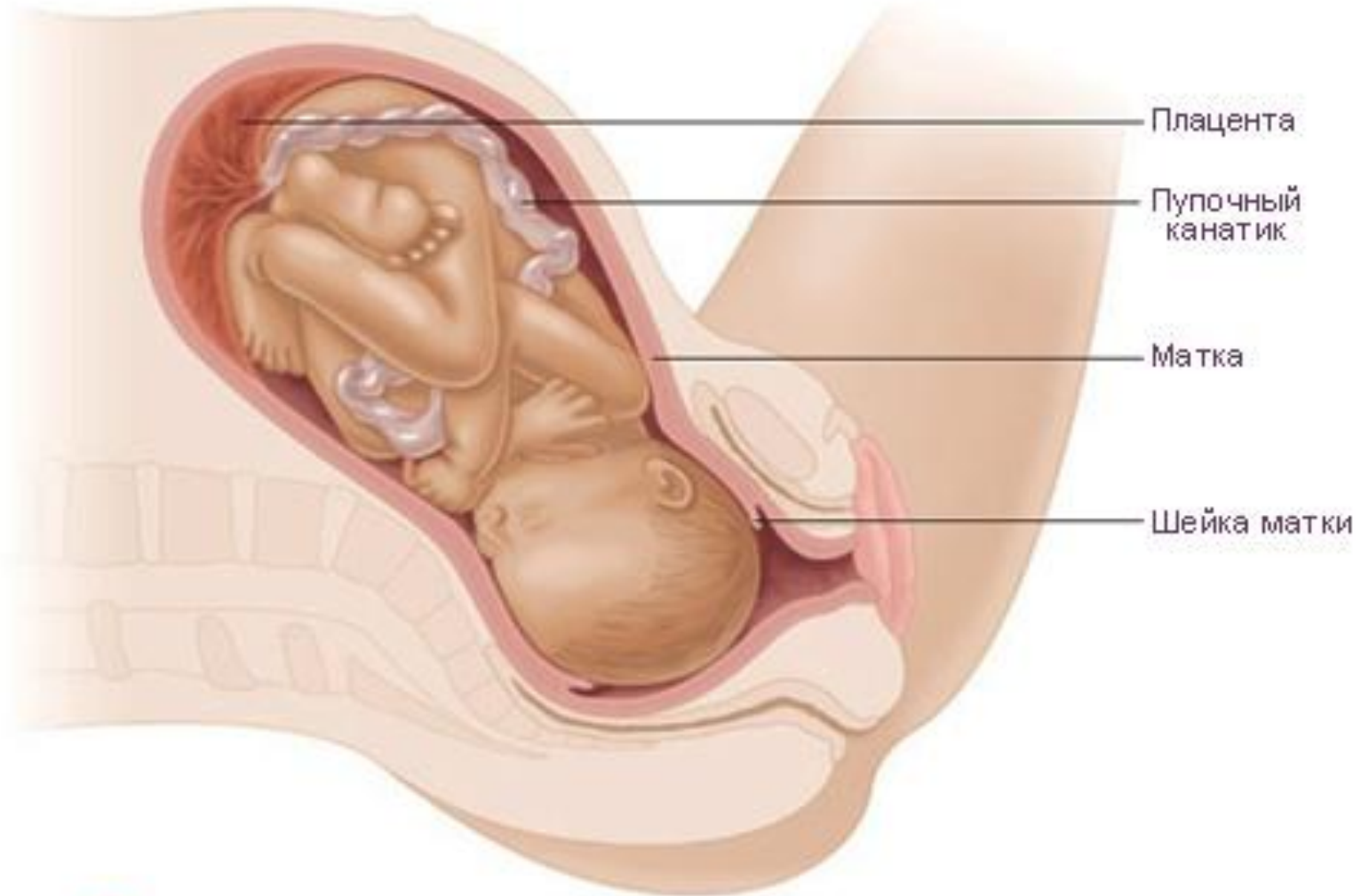
Шийка матки при цьому відкривається, водний міхур лопається

Пологи



Проходження голови плоду тазом викликає потуги – скорочення м'язів черевного пресу і діафрагми

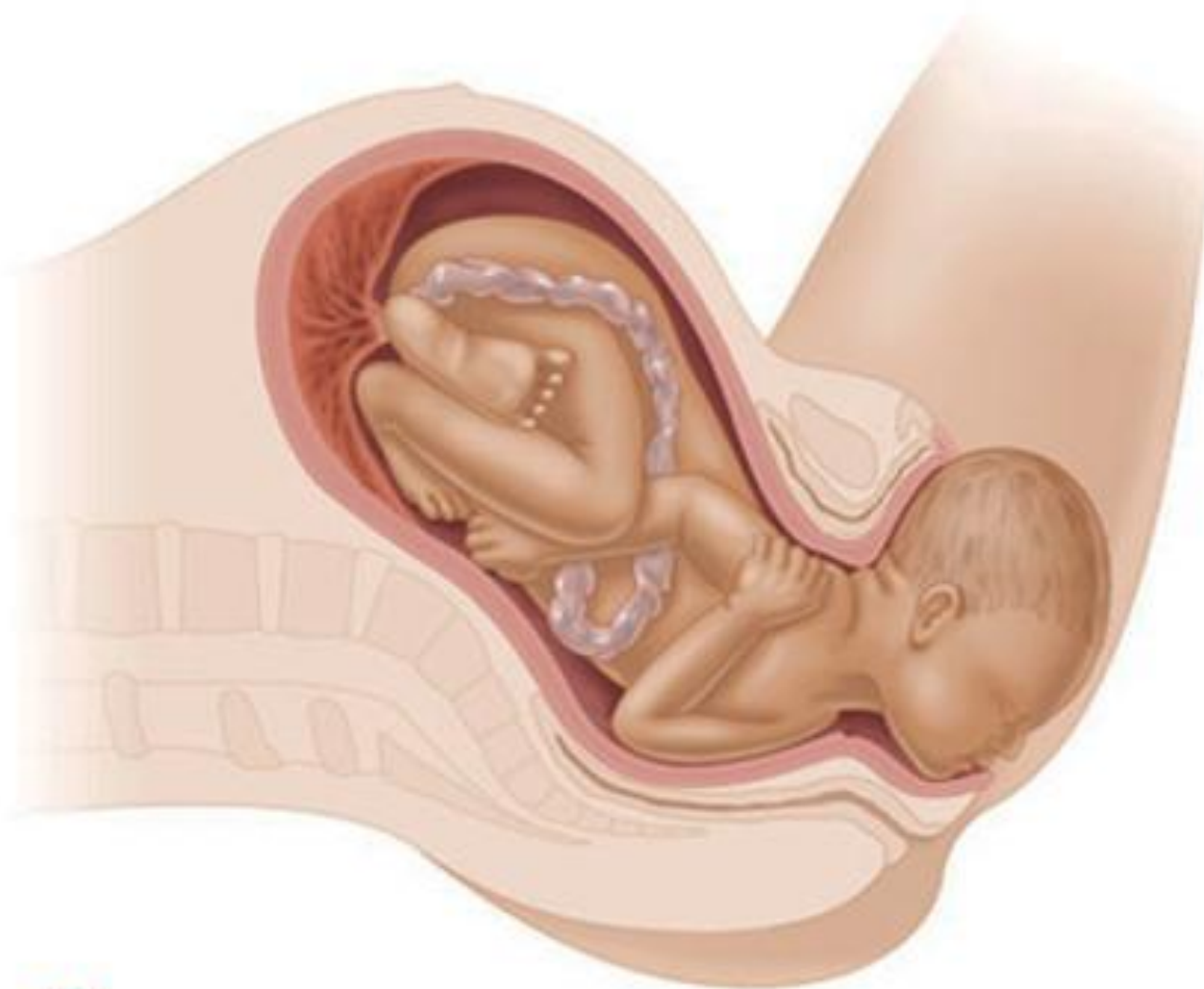Пологи



1 Раскрытие шейки матки

Перша стадія пологів: розкриття шийки матки

Пологи



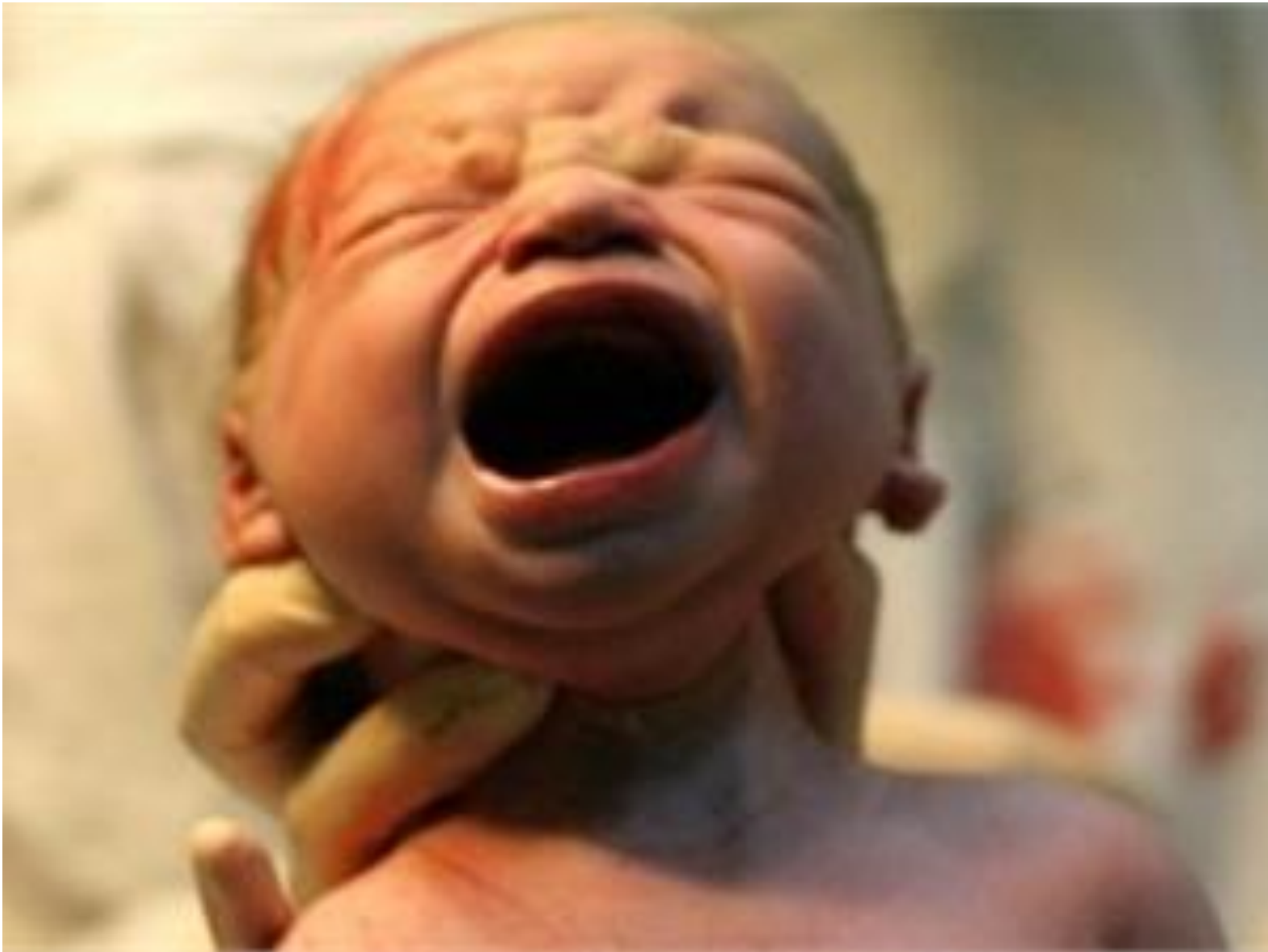2 Изгнание плода

Друга стадія пологів: вигнання плоду

С ДНЕМ
РОЖДЕНИЯ!

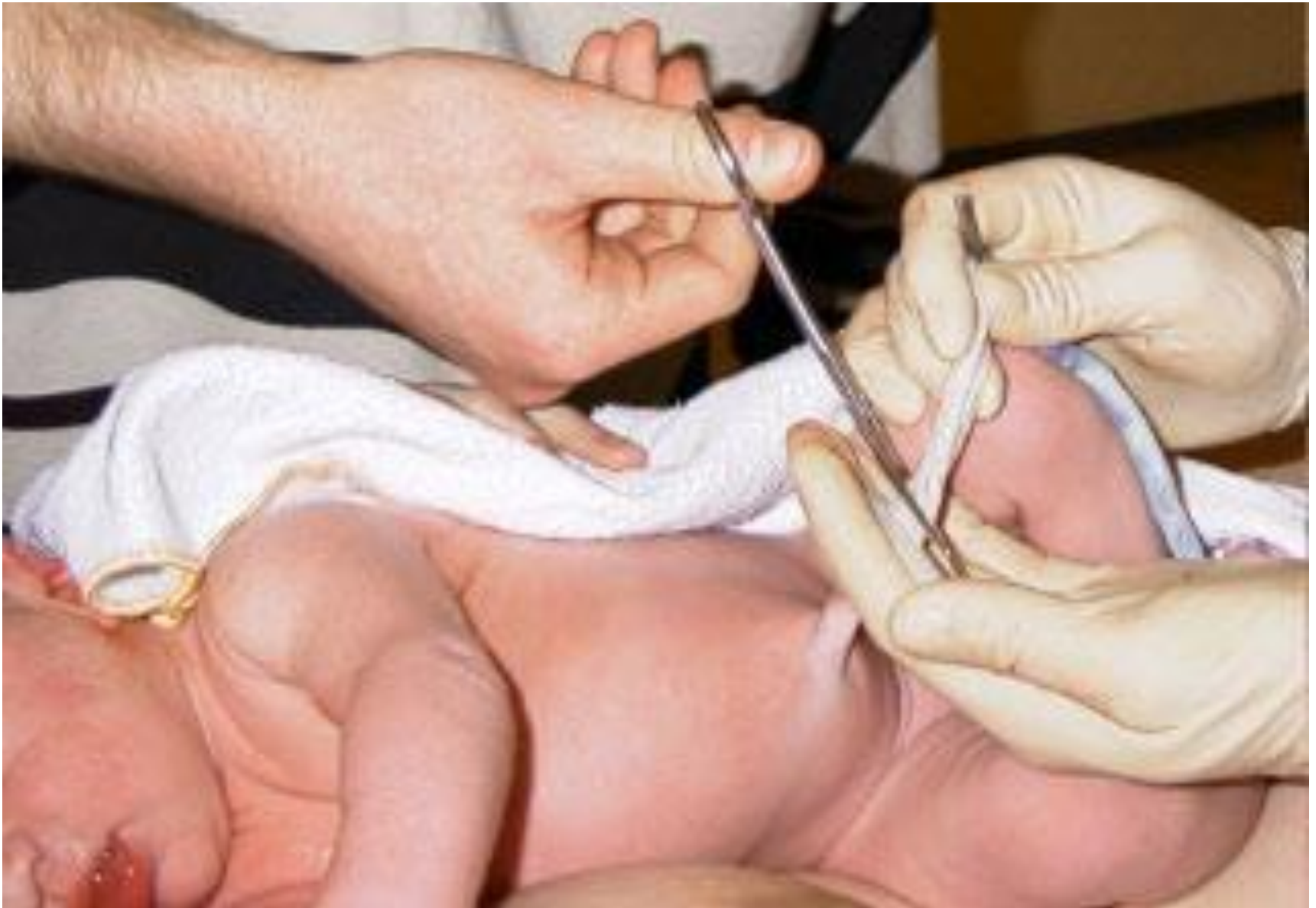

Пологи



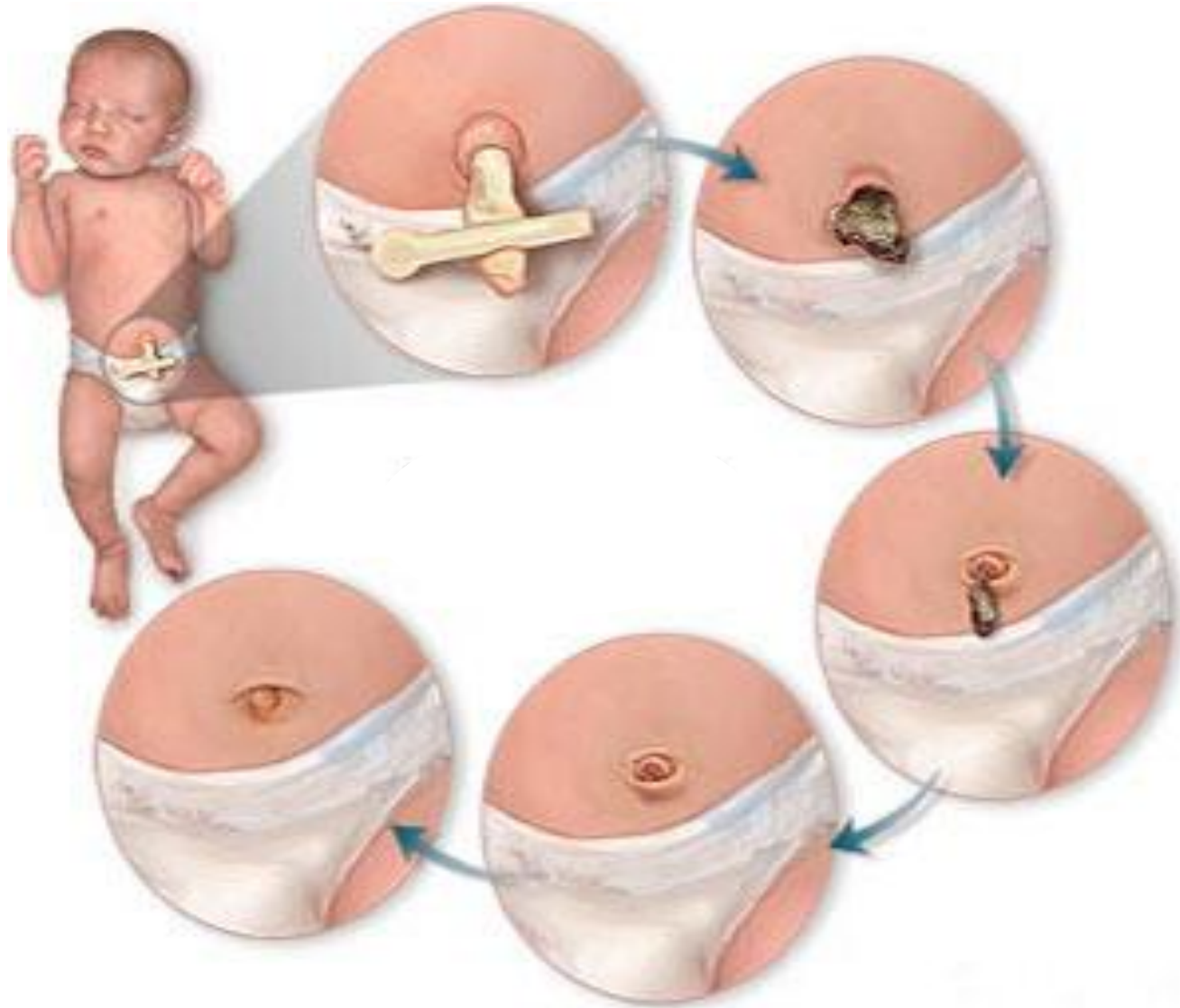Перший крик дитини:
розпрямляються легені, припиняється живлення через пуповину

Пологи



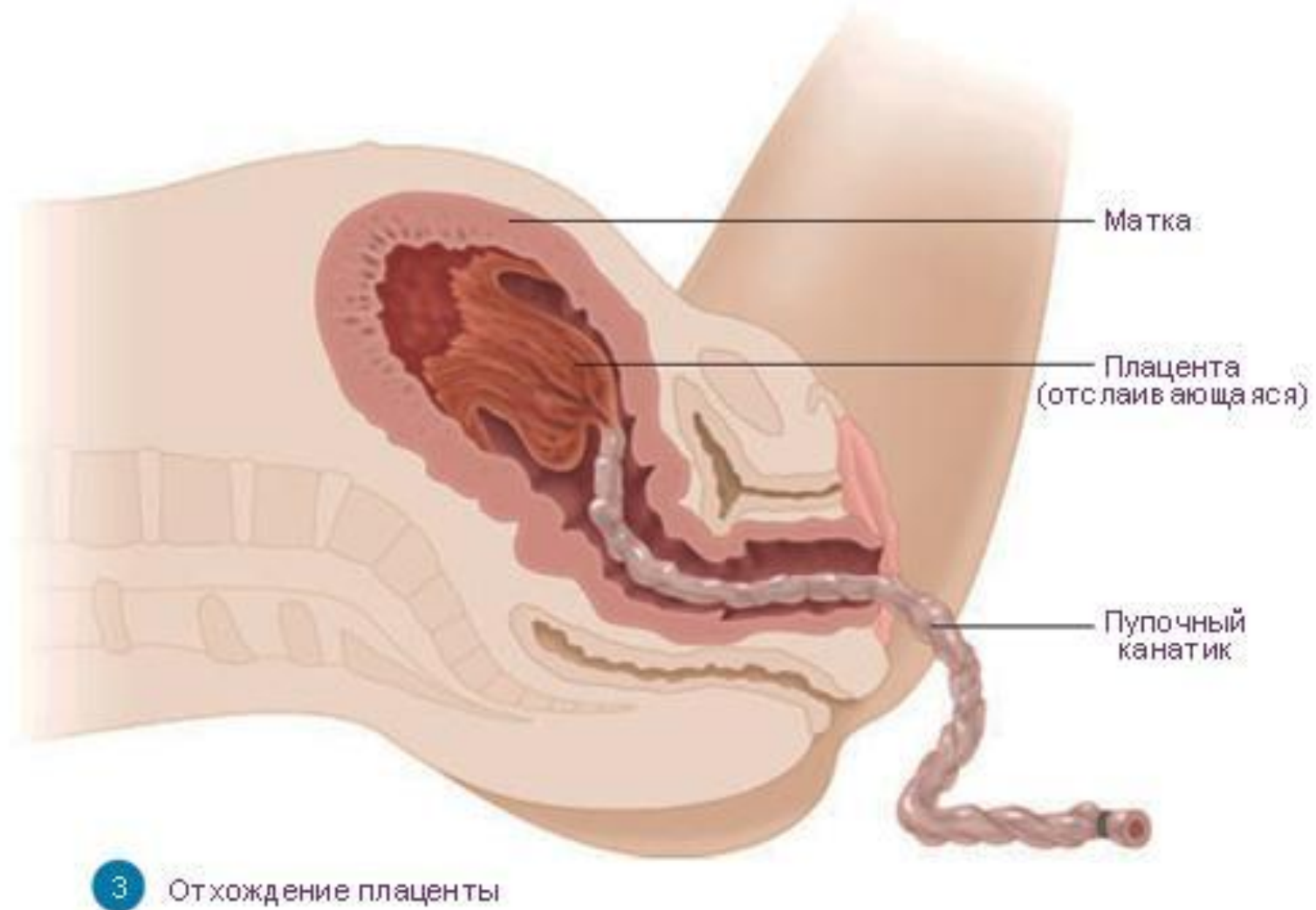
Пуповину, яка з'єднує матір і дитину,
порізають

Пологи



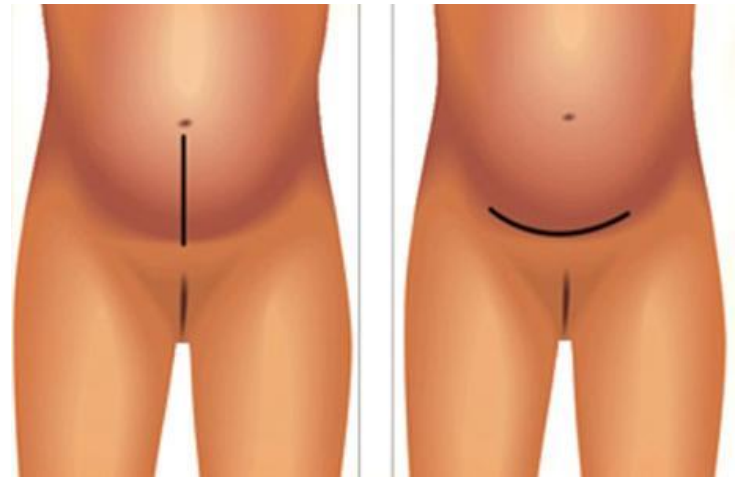
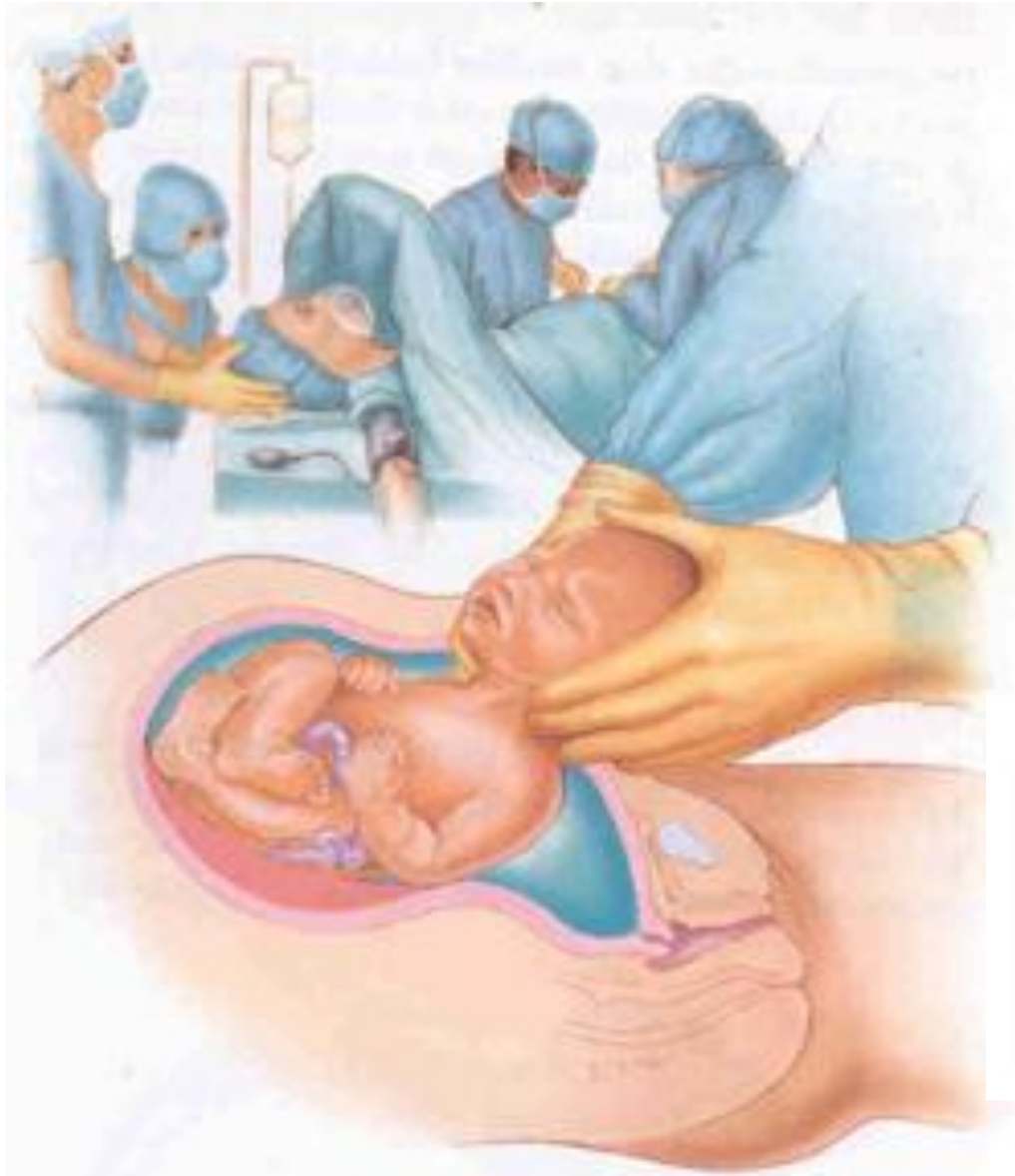За деякий час залишки пуповини відпадають,
у людини на все життя залишається слід (пуп)

Пологи

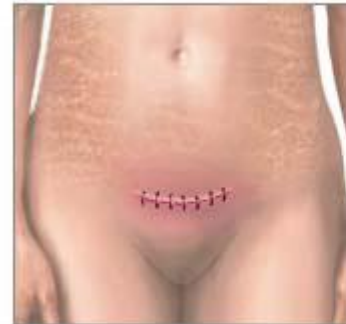

Третя стадія пологів: відходження плаценти

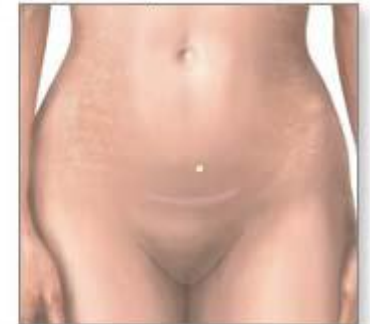Пологи



на следующий день




через год



Хірургічна операція (кесарів розтин) робиться за медичними показниками (вузький таз, певне положення плоду чи

В ЛЕСУ
РОДИЛАСЬ
ЕЛОЧКА!



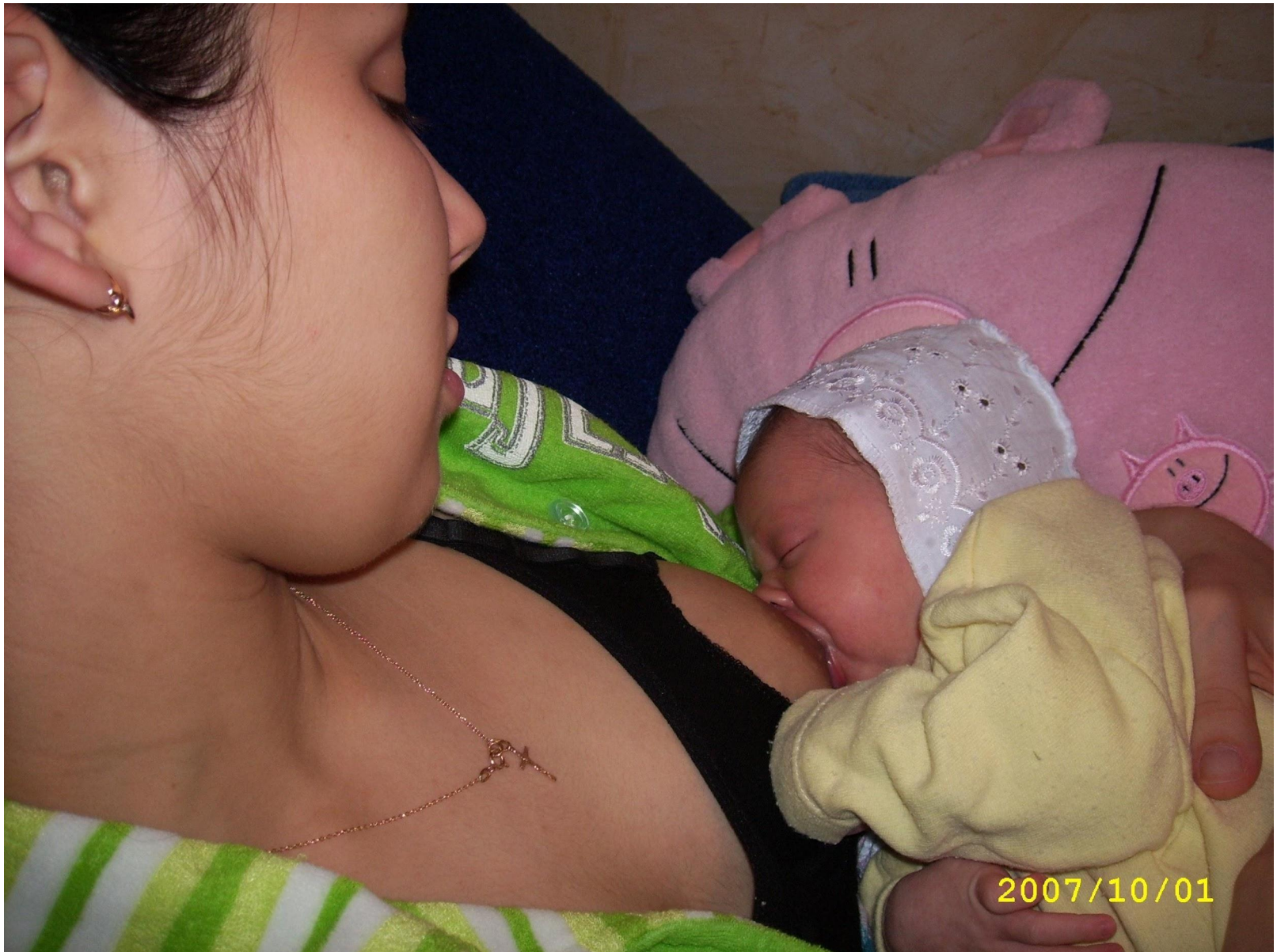GEORGE TIMOFEEV.

роддом

Знаєш, мамо,
зараз такий час,
що краще
не
висовуватися...

Варуш.

Годування дитини грудьми



Лактація – вироблення молока

Годування дитини грудьми



З молоком дитина отримує БЖВ, мінеральні солі, вітаміни, антитіла у свіжому вигляді нормальної температури

Годування дитини грудьми



Діти, вигодувані природним способом, більш здорові, спокійні і навіть розумніші

ФОТО НЕМОВЛЯТ



ФОТО НЕМОВЛЯТ



kulturologia.ru

ФОТО НЕМОВЛЯТ



ФОТО НЕМОВЛЯТ



ФОТО НЕМОВЛЯТ



ФОТО НЕМОВЛЯТ



ФОТО НЕМОВЛЯТ



ФОТО НЕМОВЛЯТ



ФОТО НЕМОВЛЯТ



ФОТО НЕМОВЛЯТ





DEMOTIVATORS.TO