



**ФГБОУ ВО «Уральский Государственный
Медицинский Университет» Минздрава
России**

Клапан уретры

Клапаны задней уретры - это врожденные аномальные складки слизистой оболочки в виде мембран, которые образуются в мочеиспускательном канале (простатический отдел) и способствуют нарушению оттока мочи из мочевого пузыря

Клапаны задней уретры бывают 4 видов:

- Клапаны 1 типа встречаются в 95% всех случаев. Обычно они исходят из нижнего заднего края семенного бугорка и идут к мембранозной части уретры, далее соединяются спереди возле ее проксимального края.
- Клапаны 2 типа обструкции не вызывают. Это гипертрофированная поверхностная треугольная мышца, которая возникает из-за дистальной обструкции уретры.
- Клапаны 3 типа составляют 5% всех случаев заболевания. Обычно это мембрана, которая располагается дистальнее семенного бугорка, по всей окружности, на уровне мембранозной части уретры
- Клапаны 4 типа встречаются обычно в случаях, когда есть плохо фиксированная, вялая, свисающая простата

Клиника

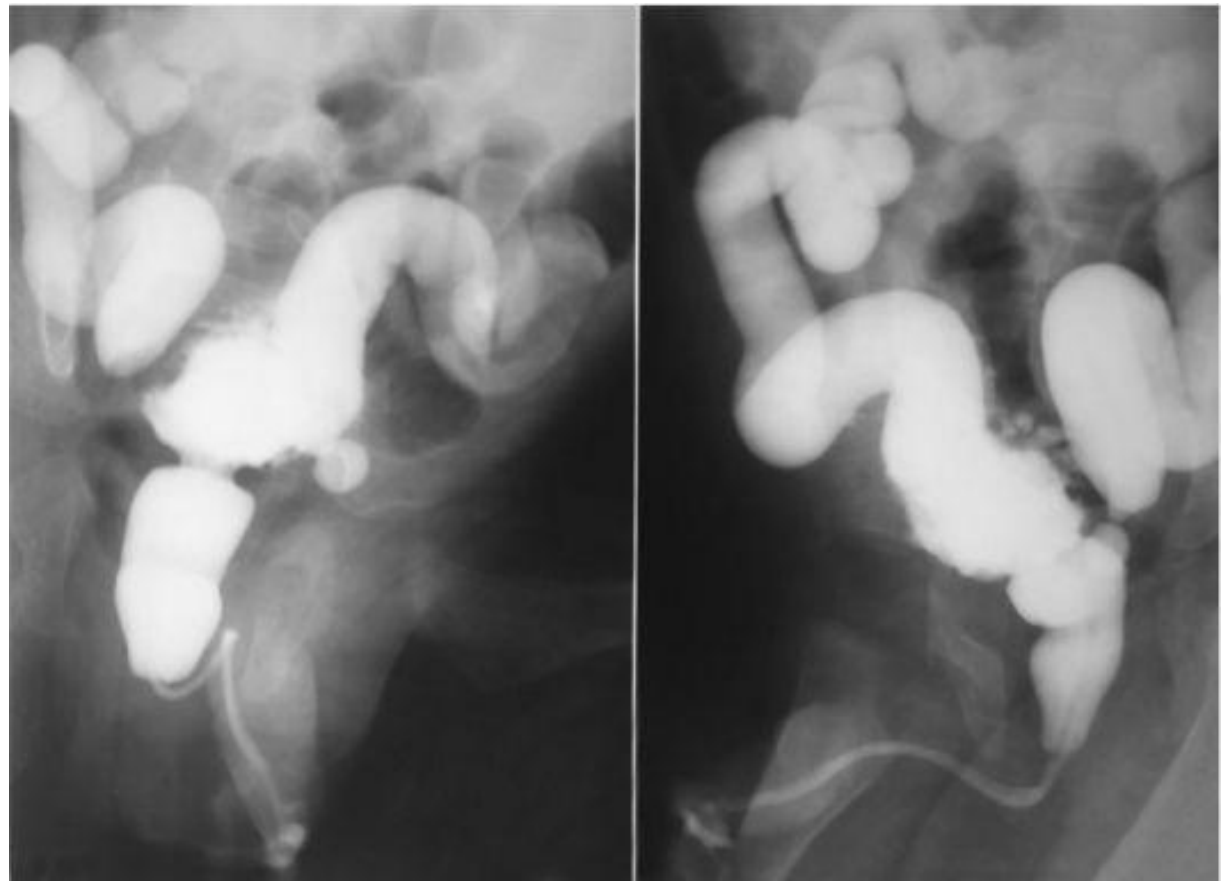
- Задние клапаны уретры чаще всего выявляются в пренатальном периоде, когда обнаруживается растянутый мочевой пузырь и гидронефроз. У новорожденных детей в проекции живота пальпируется объемное образование (это увеличенный мочевой пузырь и гидронефротически измененная почка), асцит. В результате легочной гипоплазии может развиваться дыхательная недостаточность.

- Лихорадка
- Уремия, дегидратация, нарушения обмена электролитов, уросепсис.
- Пневмоторакс
- В надлобковой области определяется мочевого пузырь, размеры которого, как небольшой орех. Струя мочи обычно слабая. В более старшем возрасте обструкция не настолько выражена и единственным симптомом заболевания может быть дневное недержание мочи.

Диагностика

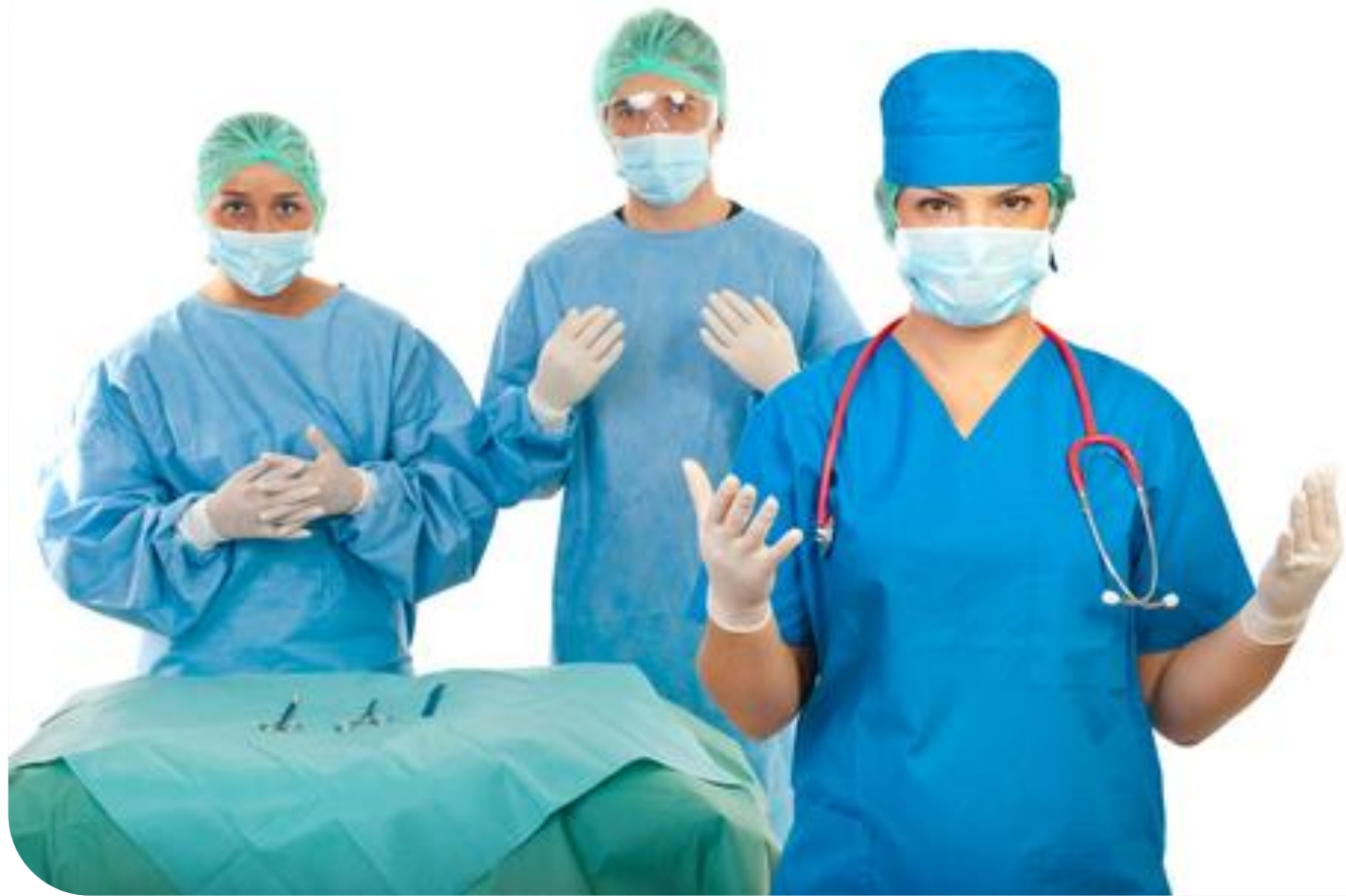- ❖ Микционная цистография
 - При этом в мочевой пузырь через катетер Фолея или трубку для детского питания под давлением вводится контрастный препарат. Дальше при помощи рентгеноскопии наблюдают за тем, как наполняется и опорожняется мочевой пузырь. Во время исследования обращается особое внимание на заднюю уретру

- На рентгенограммах видно растянутую простатическую часть уретры, которая имеет линейный дефект наполнения, идущий от семянного бугорка уретры к ее мембранозной части. Этот дефект и есть клапан, который вызывает обструкцию



Лечение

- ❖ Трансуретральное удаление клапана
 - Рассечение клапана катетером Форгати
 - Чрескожная везикустомия
 - Двусторонняя пиелостомия



Спасибо за внимание