Nagłe zatrzymanie krążenia

Nagłe zatrzymanie krążenia (cardiac arrest, N.Z.K.)

- przerwanie mechanicznej czynności serca wywołane przyczyną nagłą – potencjalnie odwracalną

Sercowe przyczyny N.Z.K.

- zawał serca
- zaburzenia rytmu (blok p – k itp.)
- porażenie prądem elektrycznym
- zaburzenia elektrolitowe
- przedawkowanie leków (naparstnicy, beta – blokerów itp.)
- tamponada serca

Krążeniowe przyczyny N.Z.K.

- wstrząs
  - hipowolemiczny
  - urazowy
  - kardiogenny
  - septyczny
  - anafilaktyczny
- zator płucny
- przedawkowanie leków

Oddechowe przyczyny N.Z.K.

- zaburzenia funkcji płuc
- niedrożność dróg oddechowych
- zachłyśnięcie
- zaburzenia CUN
- zatrucia
- przedawkowanie leków
- porażenia nerwowo – mięśniowe

Rozpoznanie N.Z.K.

Brak tętna na tętnicy szyjnej

oraz:

- ☞ utrata przytomności – 10 – 20 sek.
- ☞ zatrzymanie oddechu – 15 – 30 sek.
- ☞ szerokie nie reagujące źrenice – 60 – 90 sek.

Natychmiast rozpocznij sztuczny oddech i masaż serca bez zastanawiania się nad przyczyną N.Z.K.

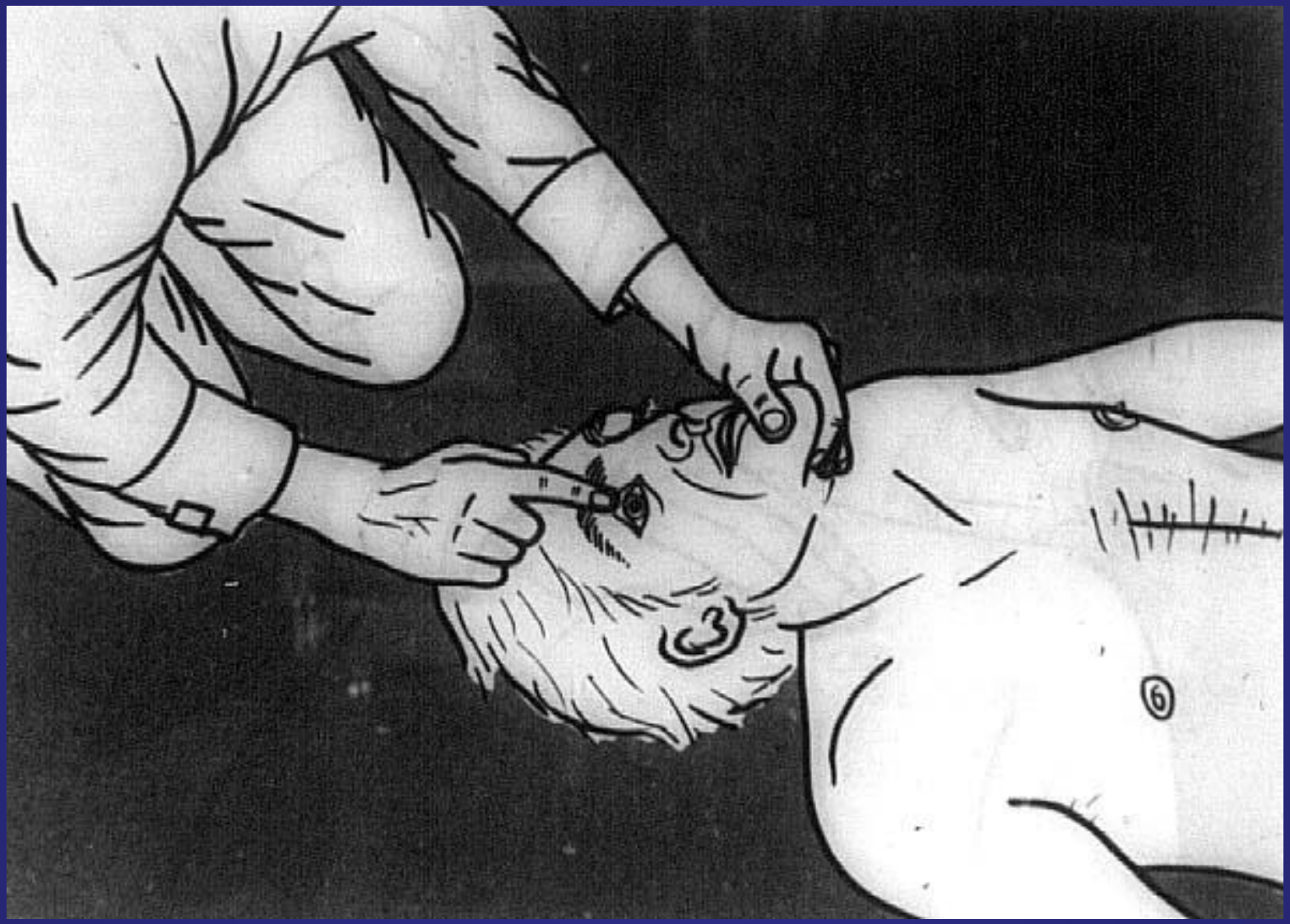

Czynnik czasu

- szansa pełnej reanimacji – gdy od N.Z.K. < 3 – 4 min
- 5 – 10 min różny stopień uszkodzenia CUN (wypadnięcie poszczególnych funkcji, przejście w stan wegetatywny, śmierć mózgu) – chyba, że szczególne warunki np. hipotermia

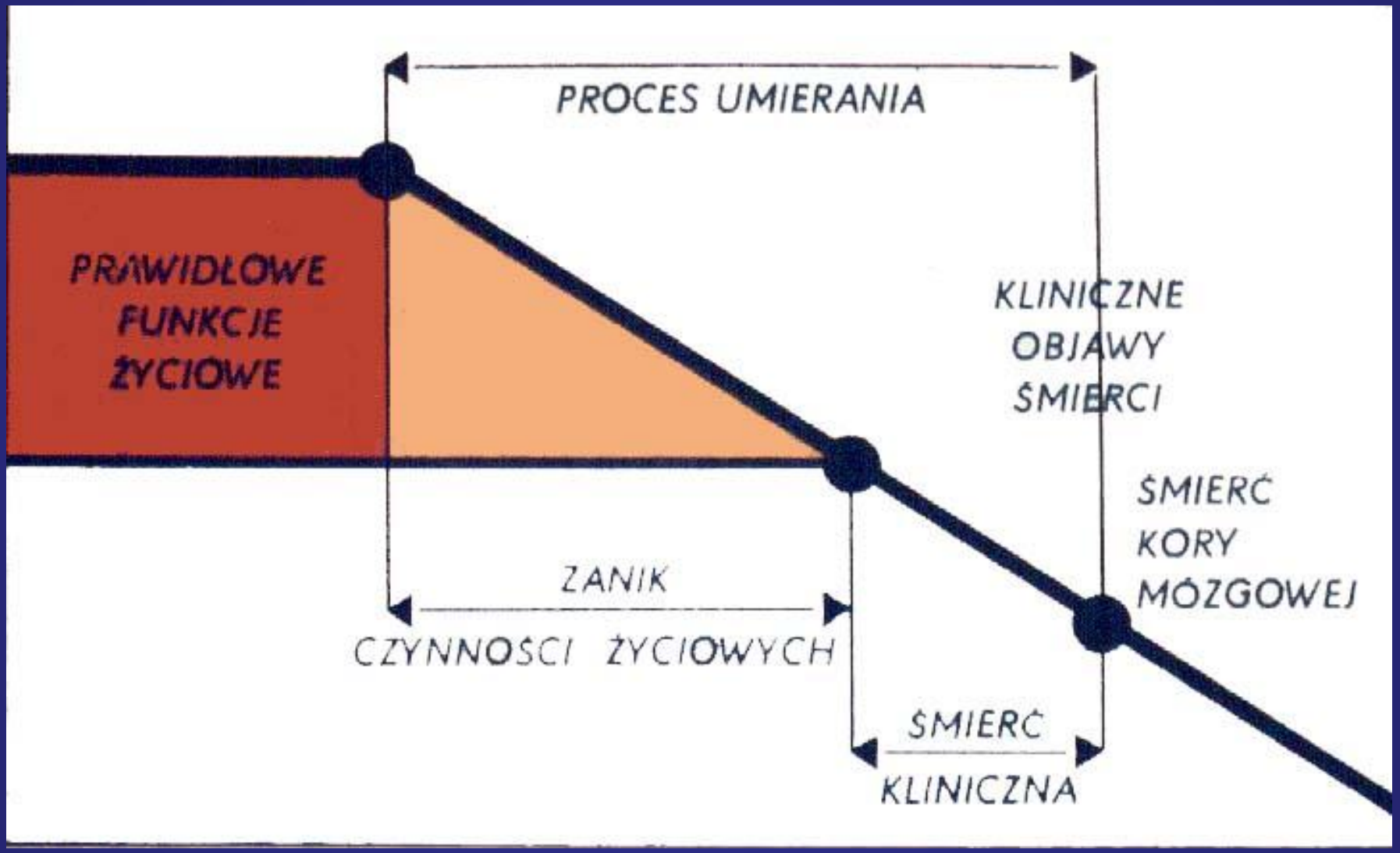
PROCES UMIERANIA
PRAWIDŁOWE FUNKCJE ŻYCIOWE
KLINICZNE OBJAWY ŚMIERCI
ŚMIERĆ KORY MÓZGOWEJ
ZANIK
CZYNNOŚCI ŻYCIOWYCH
ŚMIERĆ
KLINICZNA

Kolejność czynności BLS przy N.Z.K.

Gdy objawy N.Z.K.

- płaskie ułożenie na twardym podłożu
- oczyszczenie dróg oddechowych
- dwa oddechy usta – usta (usta – nos)
- gdy brak tętna na tętnicy szyjnej pełna resuscytacja krążeniowo-oddechowa

Stopnie resuscytacji krążeniowo-oddechowej (CPR)

- podstawowe czynności resuscytacyjne (BLS – basic life support) może wykonać każdy dorosły człowiek w najprostszych warunkach
  - A (airway) – udrożnienie dróg oddechowych
  - B (breathing) – sztuczny oddech
  - C (circulation) – masaż serca
- zaawansowane czynności resuscytacyjne (ALS – advanced life support) podejmuje przeszkolony personel medyczny

Pozycja bezpieczna

- jeśli poszkodowany musi pozostawać w pozycji bezpiecznej dłużej niż 30 minut powinien zostać obrócony na drugi bok

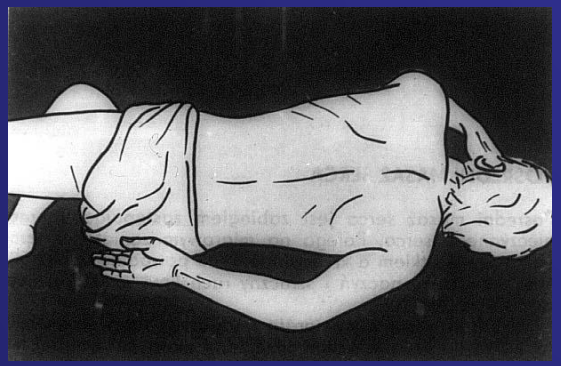

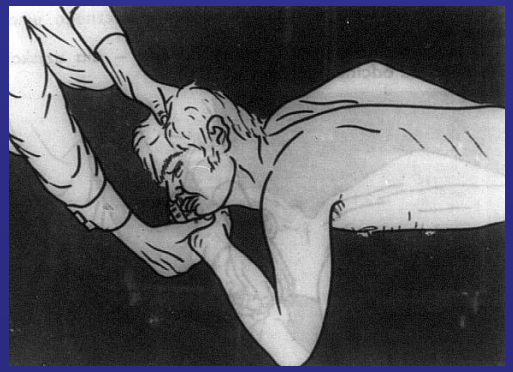

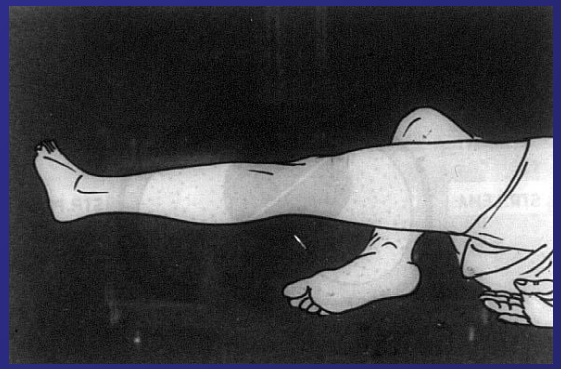

A: drożność dróg oddechowych

Przywrócenie:

- szybkie sprawdzenie jamy ustno-gardłowej i usunięcie ciał obcych
- odchylenie głowy do tyłu i uniesienie podbródka
- ewentualnie rękoczyn Esmarcha

Utrzymanie:

- rurka ustno-gardłowa (Guedela, May'o)
- rurka nosowo-gardłowa (Wendla)
- intubacja dotchawicza

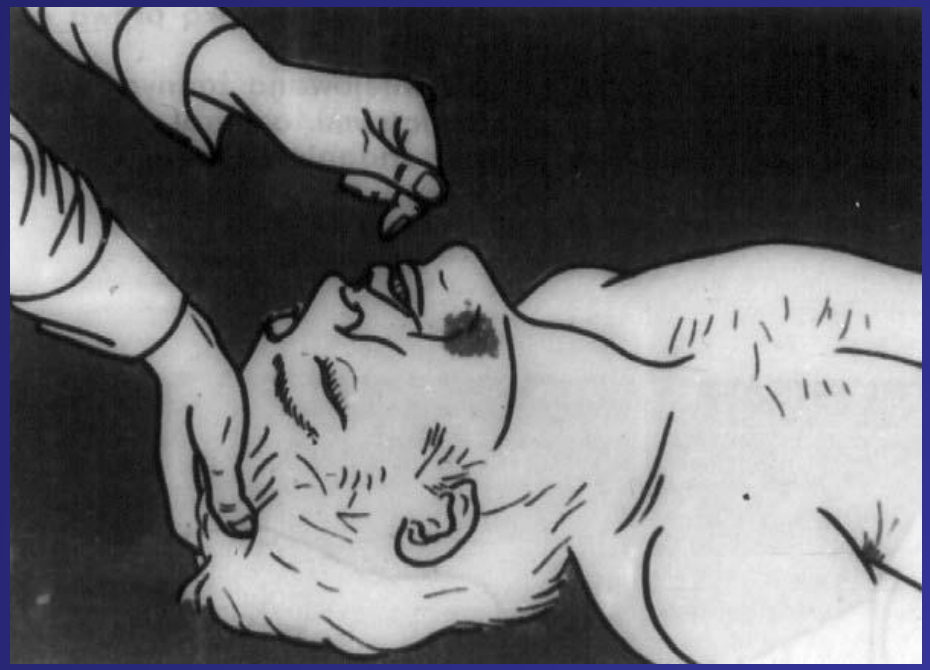

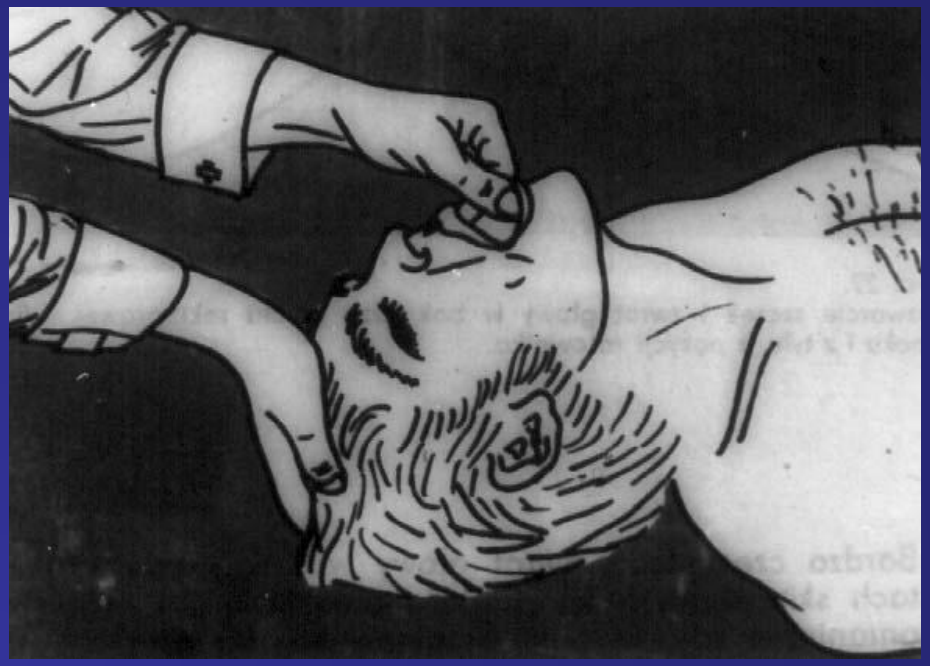

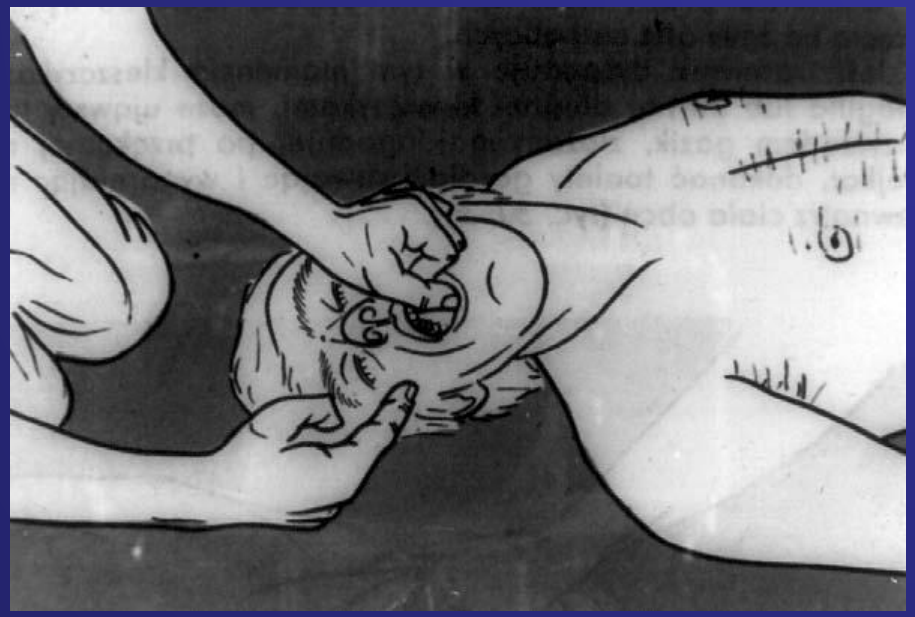

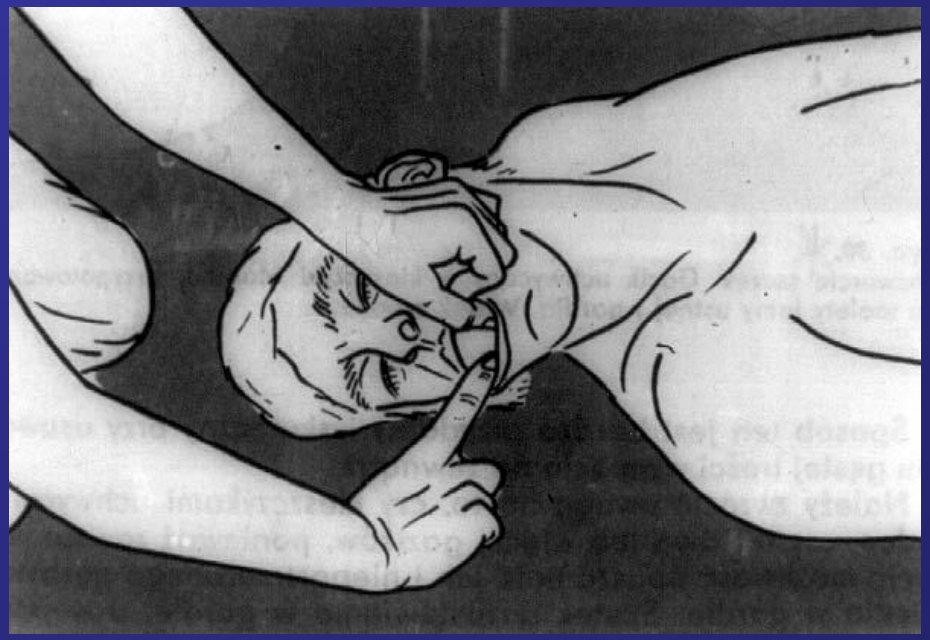

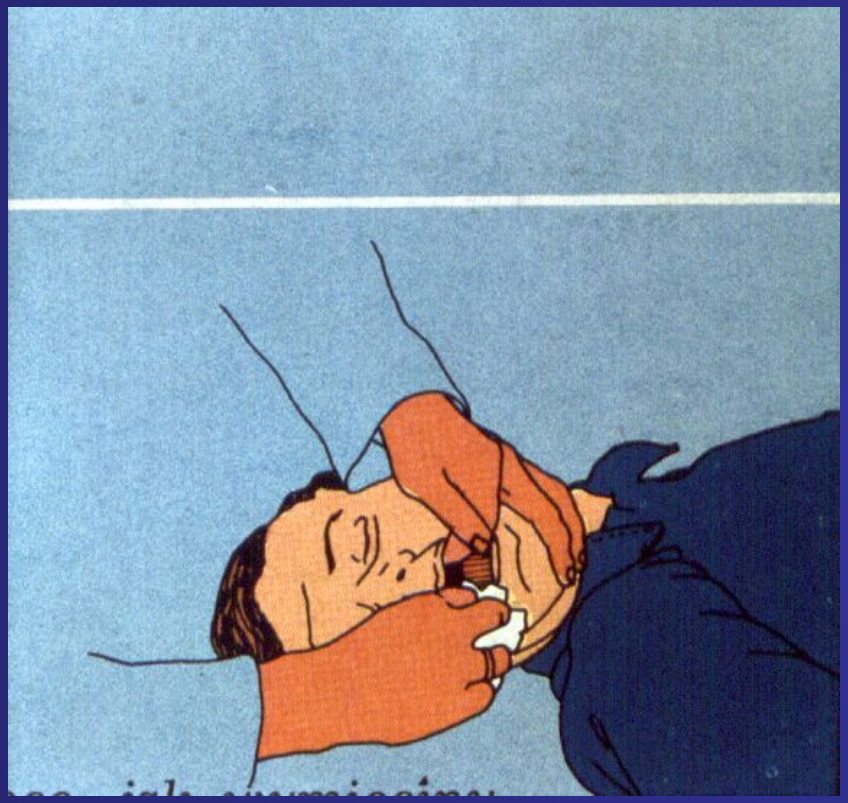

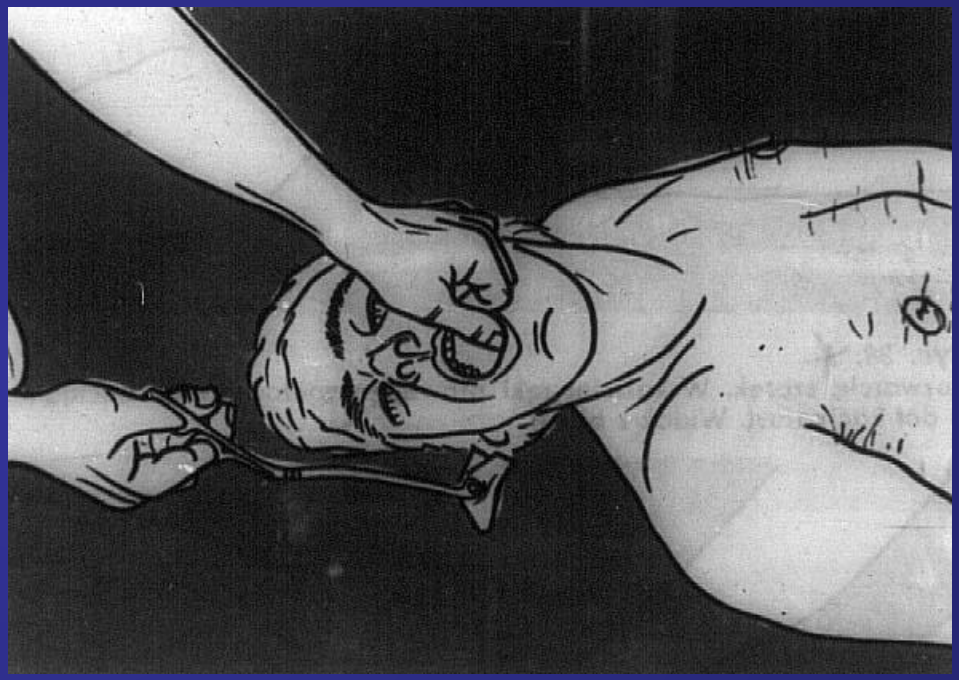

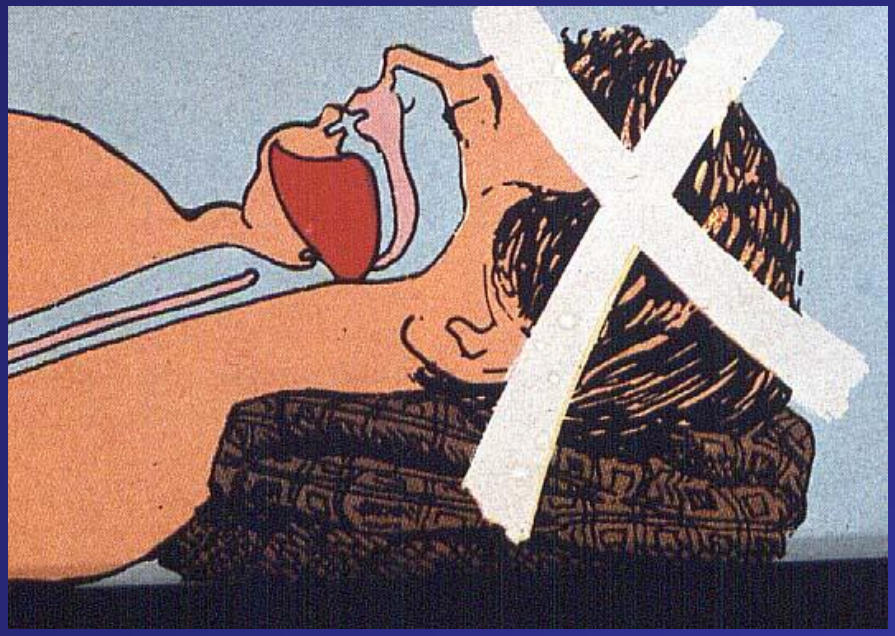

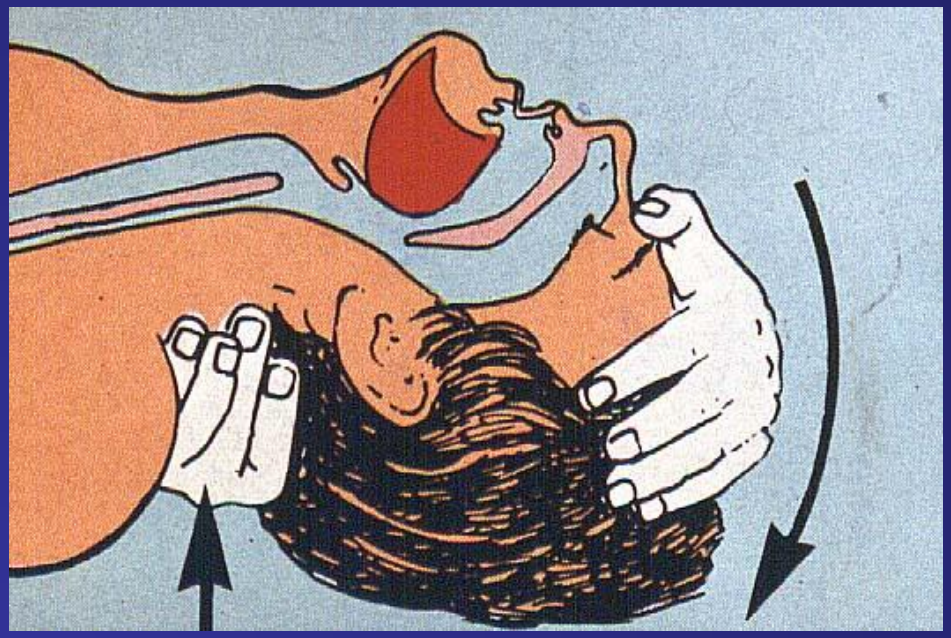

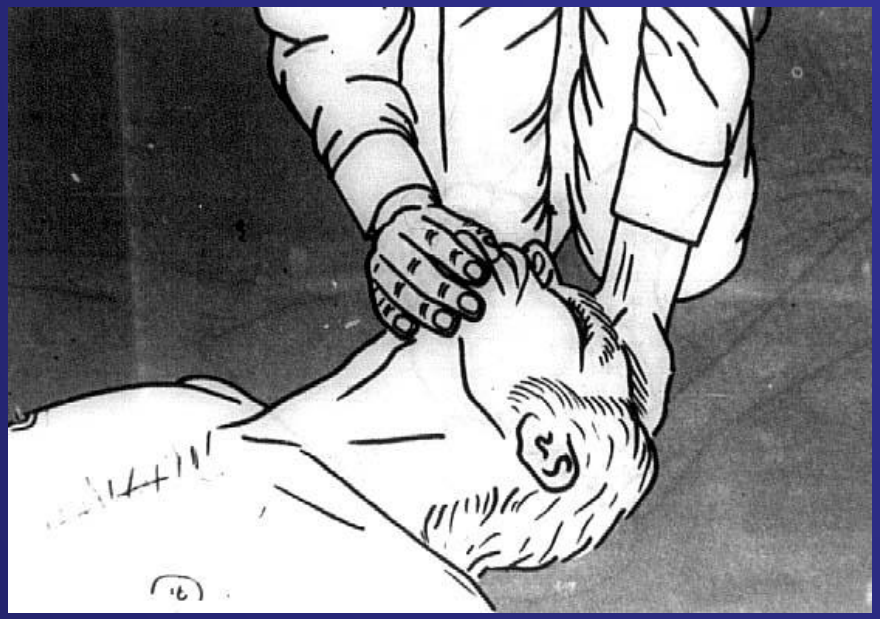

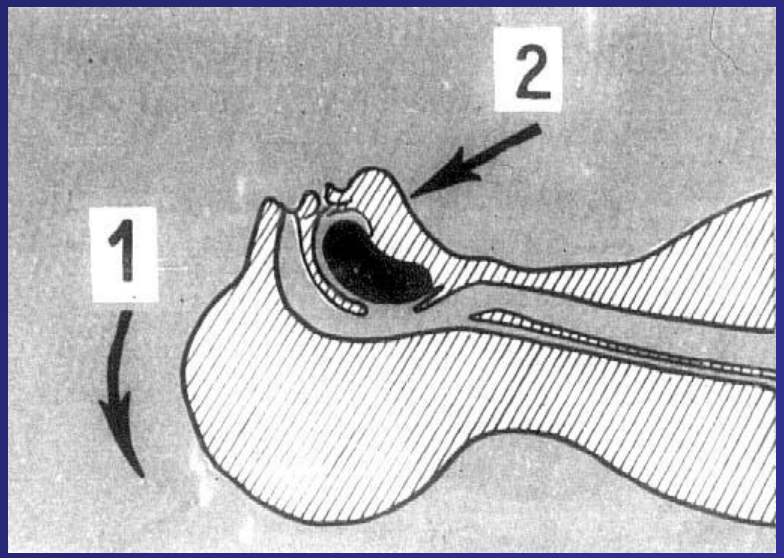
2
1

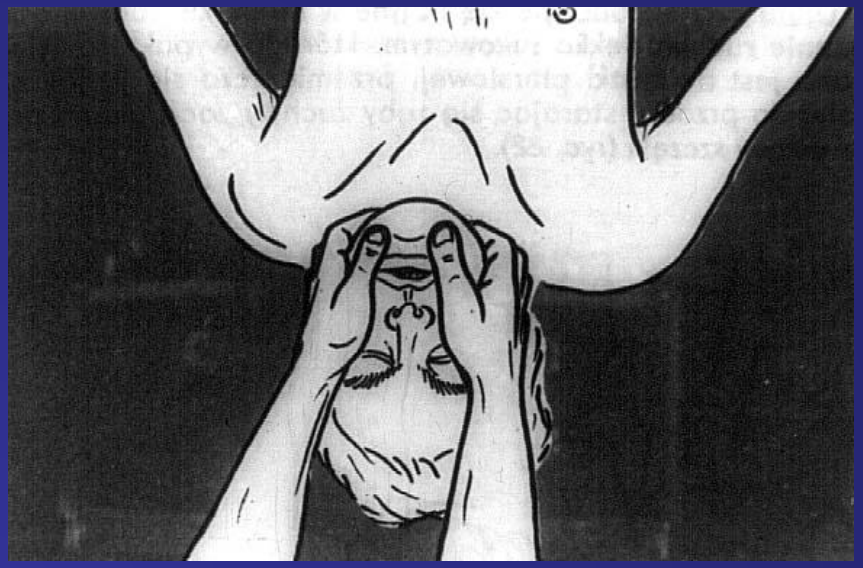

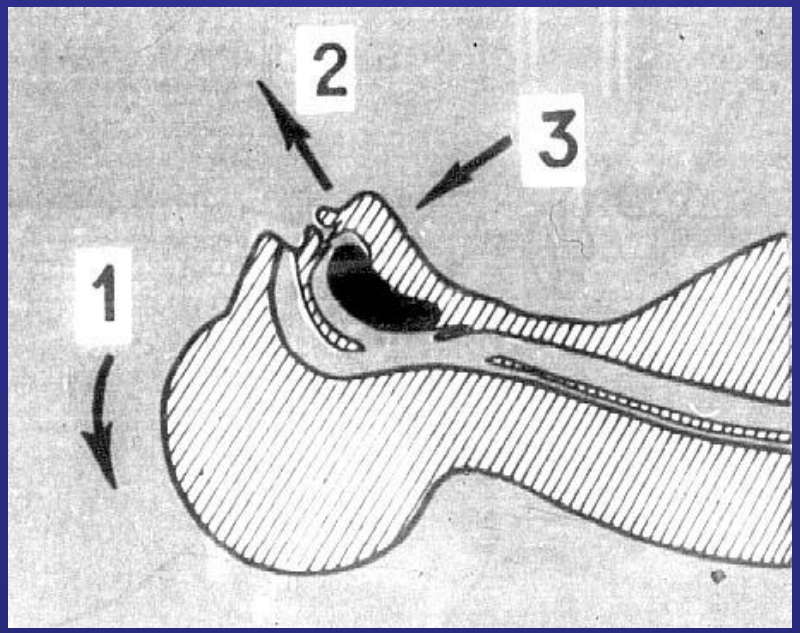
2
3
1

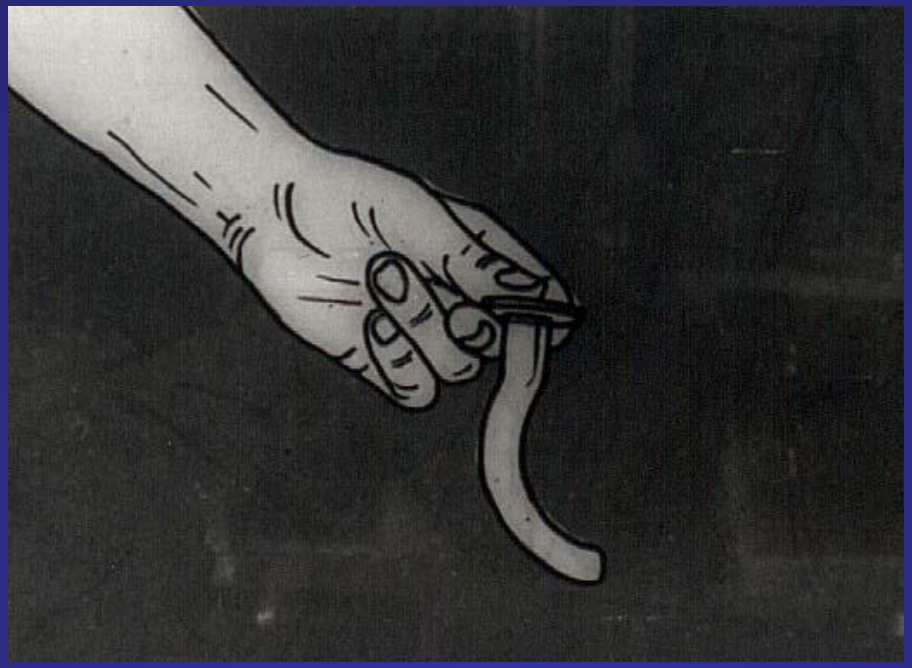

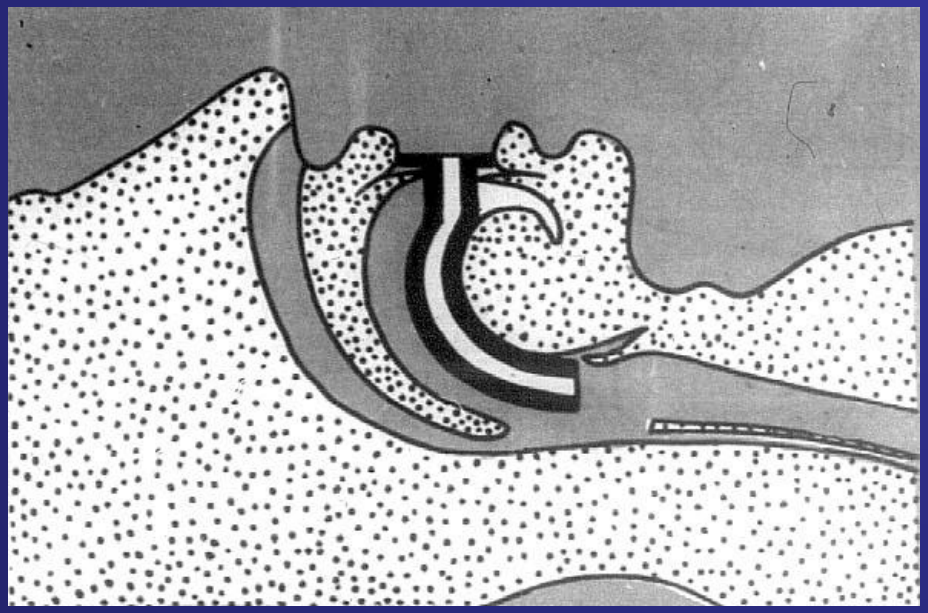

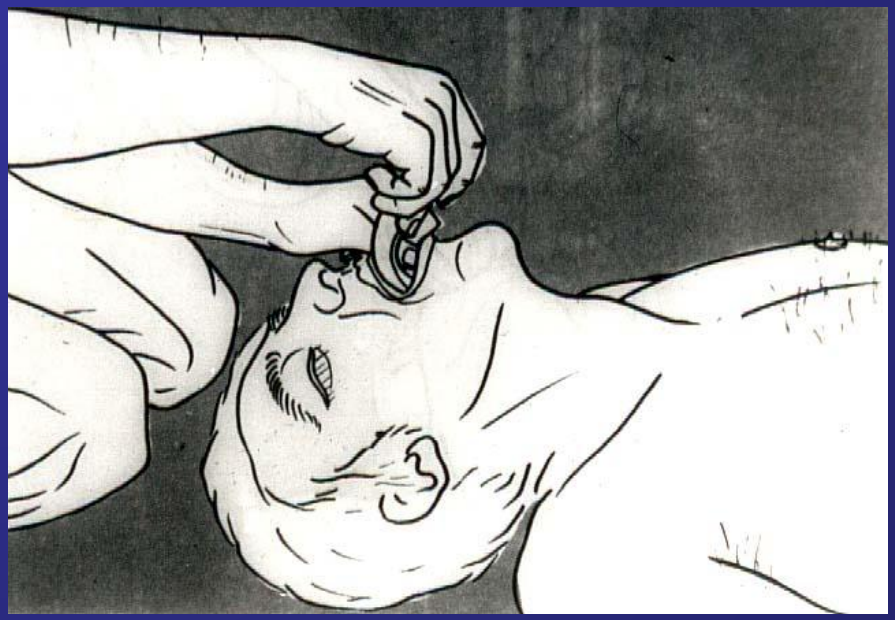

B: sztuczne oddychanie

Bez przyrządowe:

- usta – usta
- usta - nos

Przyrządowe:

- worek samorozprężalny (AMBU) z ewentualnym dopływem O_2

Dwa wstępne oddechy

Każdy oddech ratowniczy powinien być wykonywany przez 1 sek.

SPRAWDZANIE ODDECHU

Odchyl jego głowę do tyłu, by udrożnić drogi oddechowe. Pochyl się nad nim nisko, odwróć głowę, by Twój policzek był tuż nad jego ustami i nosem. Obserwuj jego klatkę piersiową. Jeżeli oddycha, będziesz:

WIDZIAŁ ruchy jego klatki piersiowej,

SŁYSZAŁ jego wdech i wydech,

CZUŁ wydychane powietrze na swoim policzku.

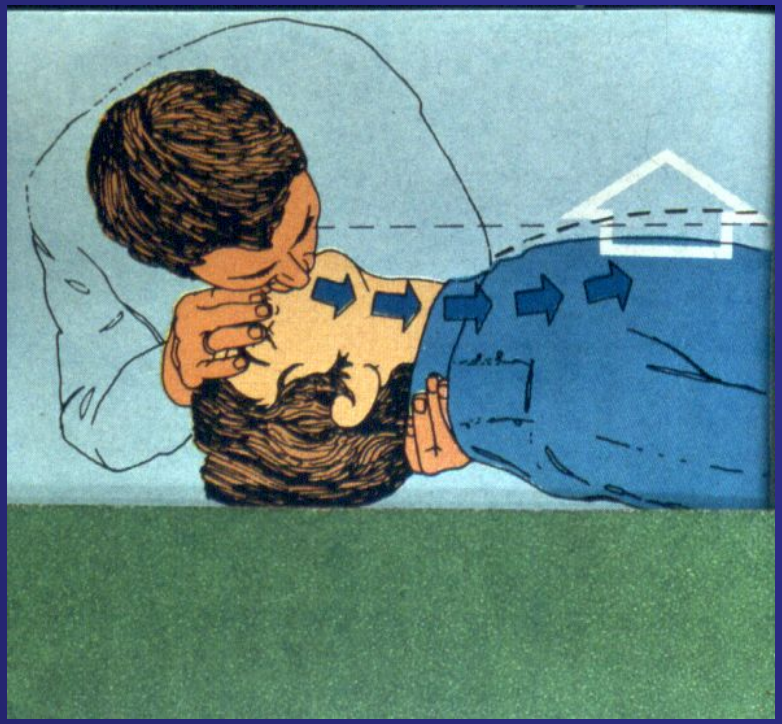

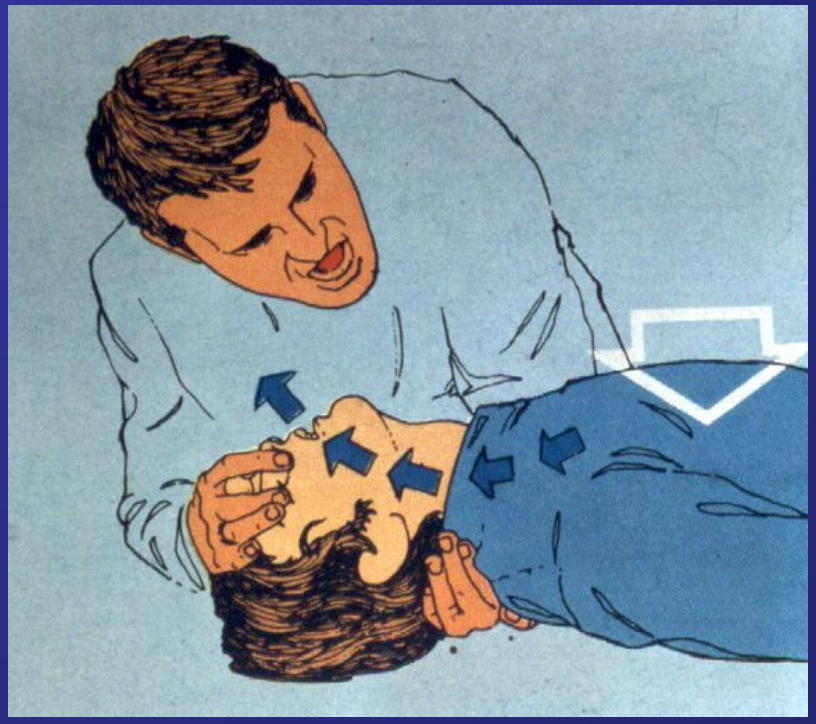

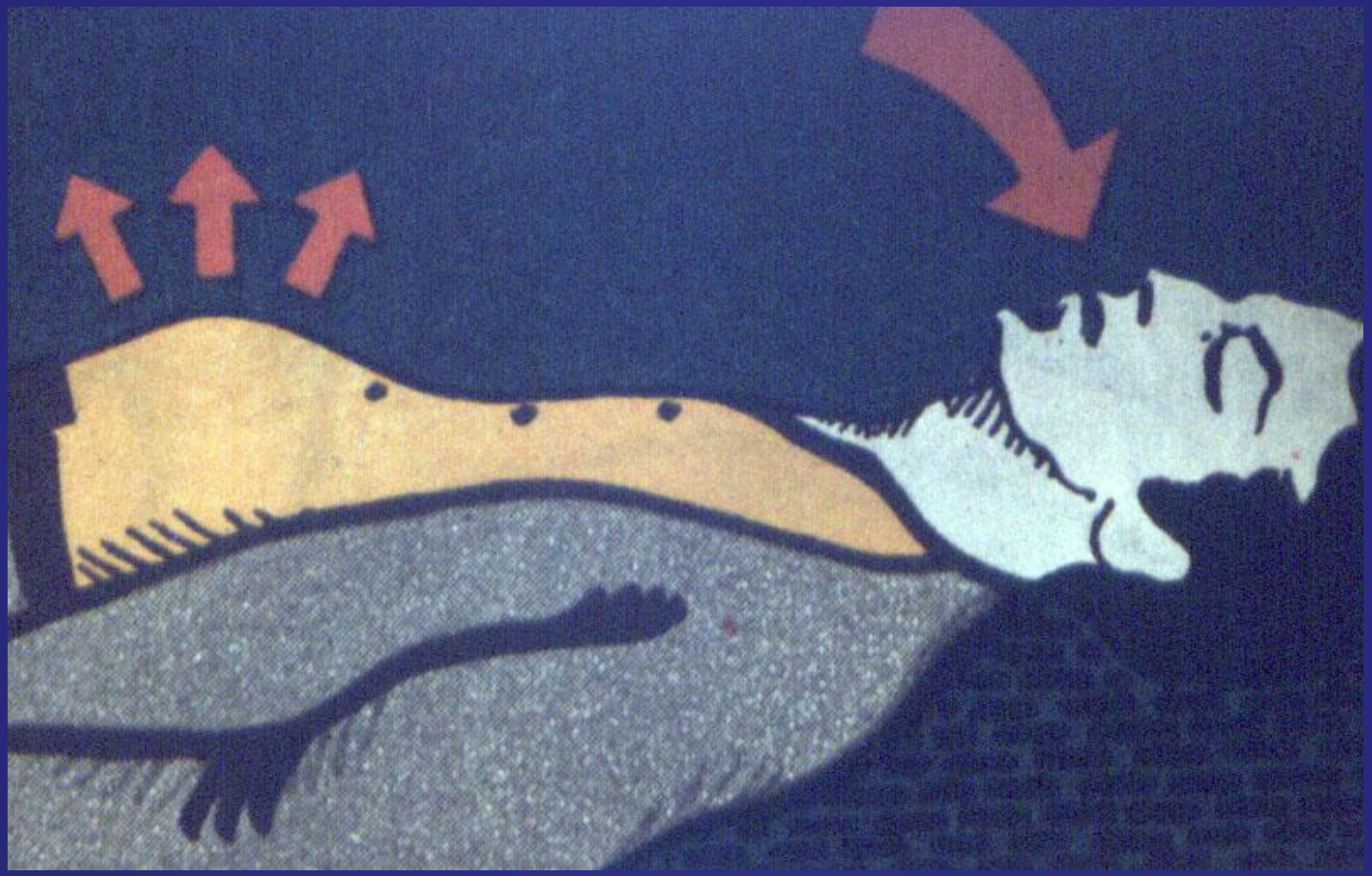

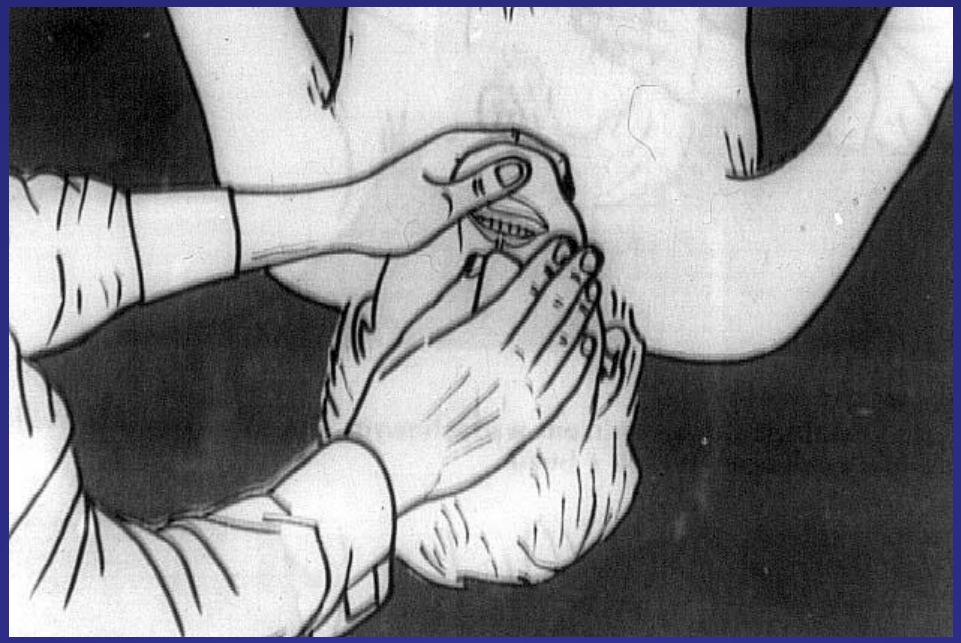

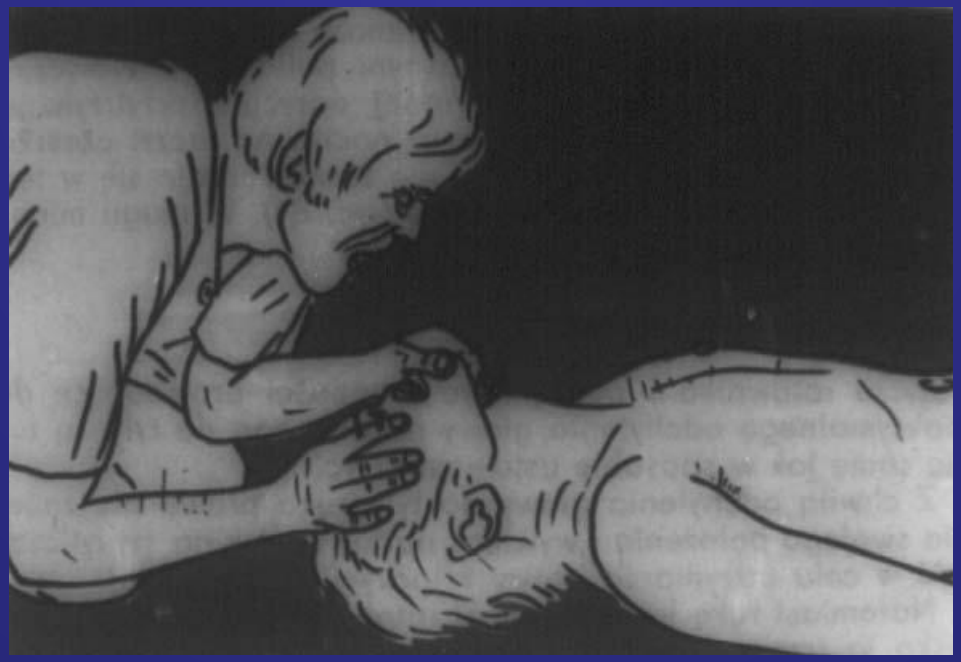

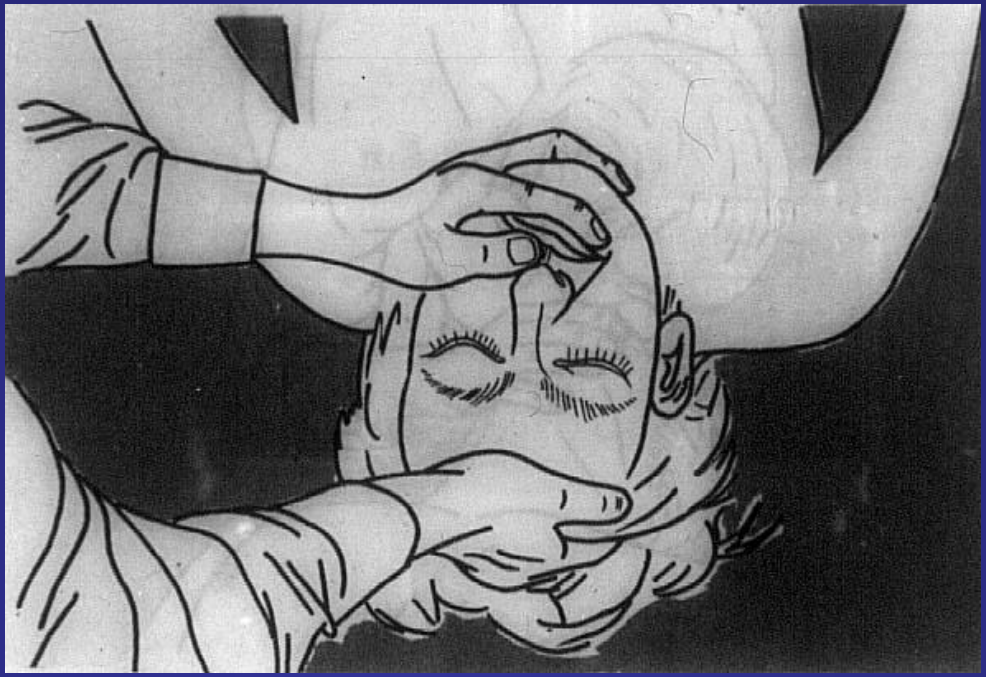



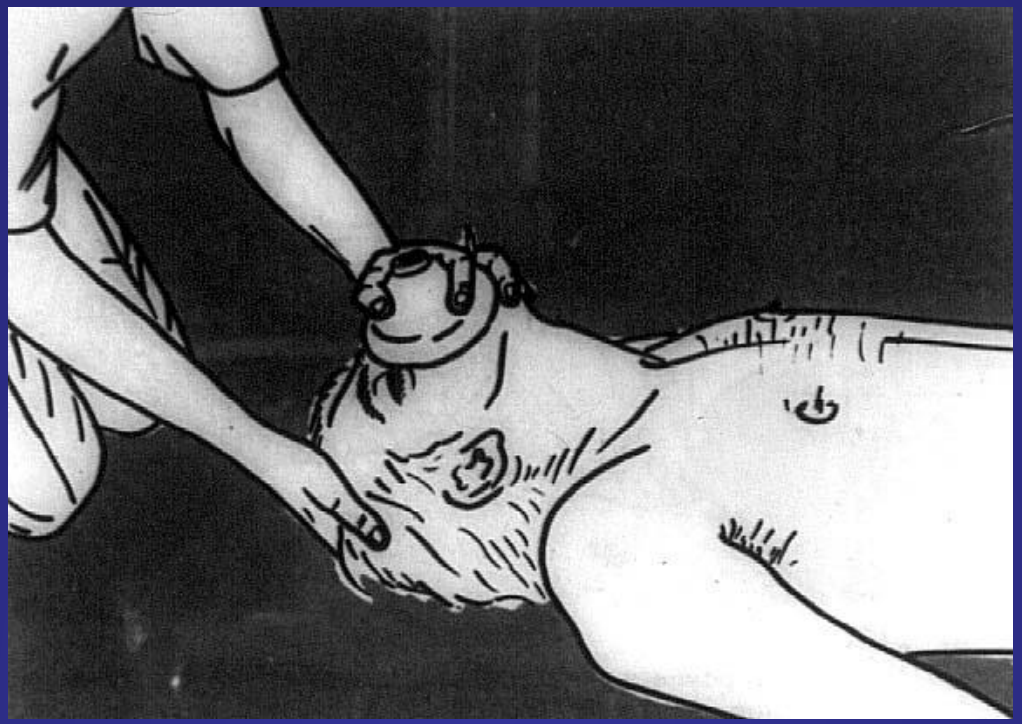

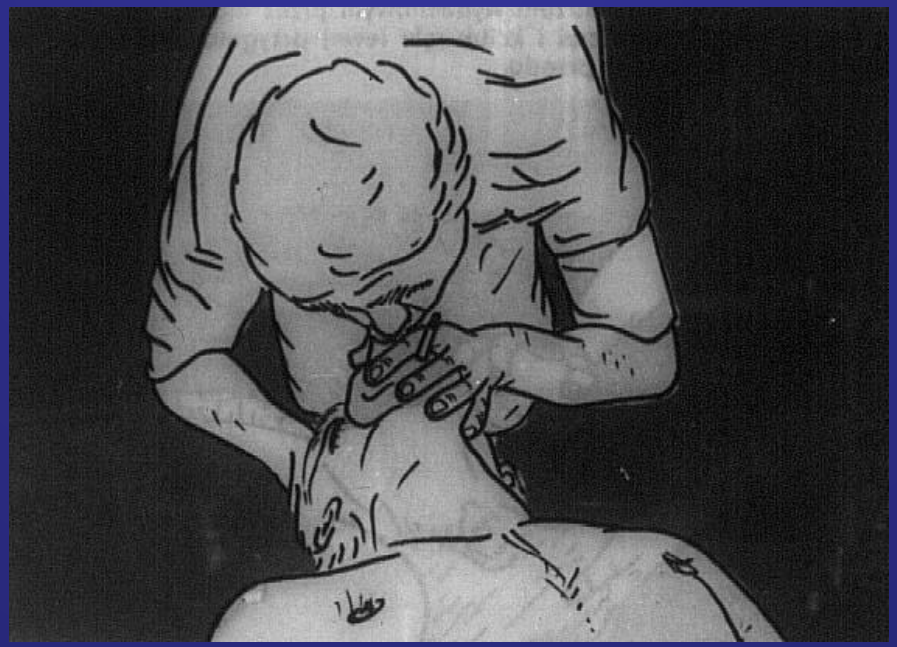

C: masaż serca

Zewnętrzny masaż serca – efekt krążenia krwi osiągany przez:

- ściskanie serca między mostkiem a kręgosłupem
- wzrost ciśnienia wewnątrz klatki piersiowej

Sposób wykonywania sztucznego masażu serca:

- pacjent na twardym podłożu – płasko
- ratownik klęczy obok pacjenta
- miejsce ucisku – środkowa część mostka
- ucisk wywierany pionowo, przy wyprostowanych łokciach, dłonie ułożone jedna na drugiej z uniesionymi palcami
- ucisk na głębokość około 4 cm
- czas trwania ucisku i przerwa jednakowe

Ocena skuteczności

- zwężenie źrenic
- zmiana zabarwienia powłok
- wyczuwalne tętno na tętnicy szyjnej przy każdym uciśnięciu mostka

Skuteczność masażu można zwiększyć unosząc kończyny dolne pacjenta

Podstawowe czynności resuscytacyjne należy kontynuować aż do:

- przywrócenia akcji serca i oddechu
- przejęcia resuscytacji przez profesjonalny zespół
- wyczerpania ratownika

Możliwe powikłania zewnętrznego masażu serca:

- złamania żeber i mostka – ok. 30% wszystkich resuscytacji
- uszkodzenie wątroby, śledziony, serca lub odma opłucnowa

Zaprzestanie resuscytacji

- decyzja o przerwaniu akcji reanimacyjnej winna być oparta na lekarskiej ocenie sytuacji
- pewna diagnoza śmierci mózgu nie jest zwykle możliwa w warunkach resuscytacji