ГОУ ВПО «РОССИЙСКИЙ УНИВЕРСИТЕТ ДРУЖБЫ НАРОДОВ» Кафедра акушерства и гинекологии

Пуповина (пупочный канатик)

Левочкин Е. И., МЛ-502

Пуповина (пупочный канатик, лат. funiculus umbilicalis, англ. — umbilical cord) — извитое тугоэластическое трубчатое образование, соединяющее центр плодовой поверхности плаценты с пупочным кольцом плода.

Длина 60-70 см., диаметр 1,7 см., вес 40-60 гр.

Функция: участие в плацентарно-плодовом кровообращении.

Пупочный канатик **формируется из амниотической ножки**, соединяющей зародыш с амнионом и хорионом. В амниотическую ножку из энтодермы задней кишки зародыша врастает аллантоис, несущий фетальные сосуды. В состав зачатка пуповины входят остатки желточного протока и желточного мешка.

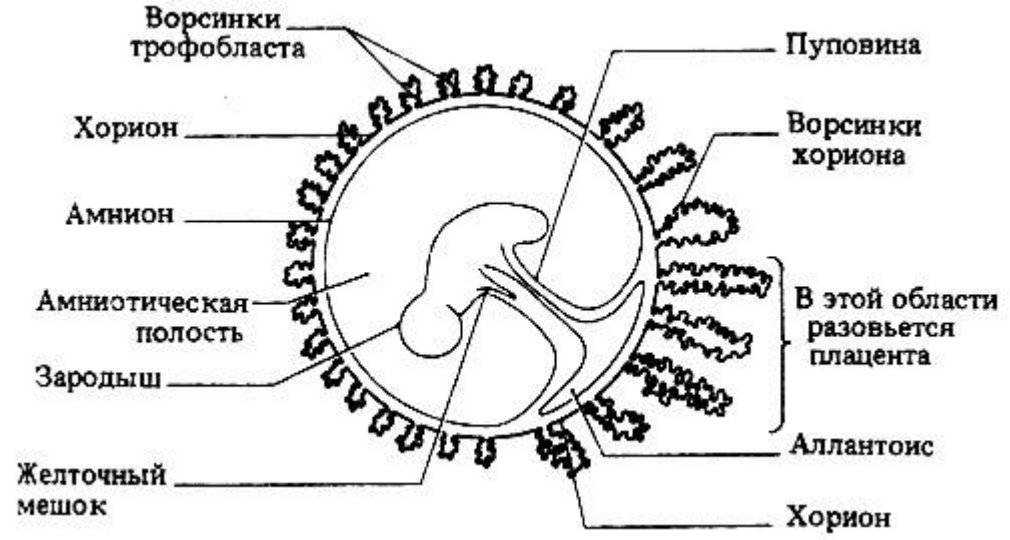

На 3-м месяце внутриутробного развития желточный мешок перестает функционировать как орган кроветворения и кровообращения, редуцируется и остается в виде небольшого кистозного образования у основания пуповины. Аллантоис полностью исчезает на 5-м месяце внутриутробной жизни.

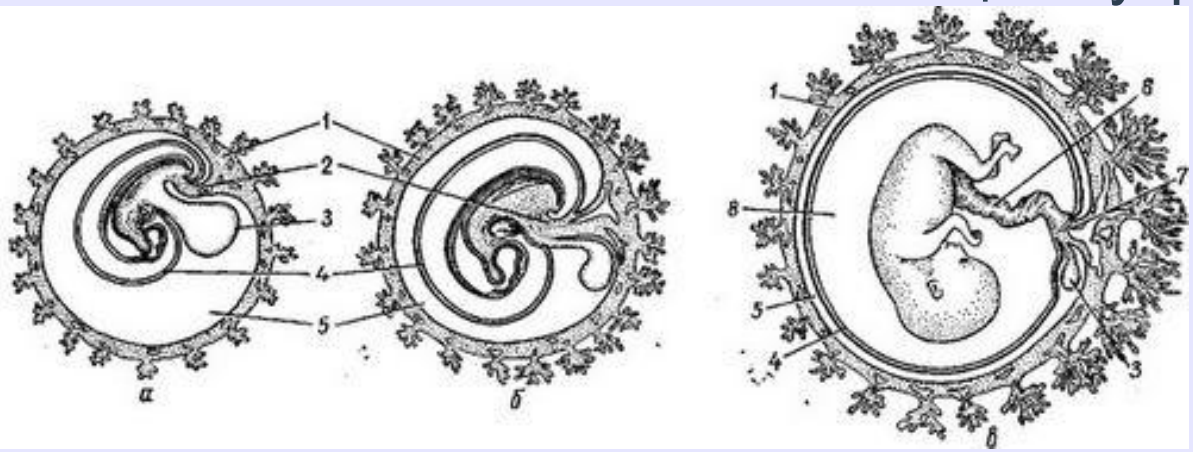

Зародыш и его оболочки на ранних стадиях развития (а — в — последовательные стадии): 1 — хорион; 2 — аллантоис; 3— желточный мешок; 4— амнион; 5 — внезародышевый целом; 6 — пупочный канатик; 7 — пупочные сосуды; 8 — полость амниона.

Пуповина состоит **из трех сосудов** (1 вена и 2 артерии), укутанных на всем протяжении **Вартоновым студнем** (эмбриональная слизистая соединительная ткань) и амниотической оболочкой.

Сосуды пуповины обычно закручены влево (против часовой стрелки) — в норме около 10-13 полных витков. Они имеют извилистый ход, поэтому пупочный канатик как бы скручен по длине.
Диаметр просвета вены и артерий равен соответственно 7-8 и 3-4 мм.

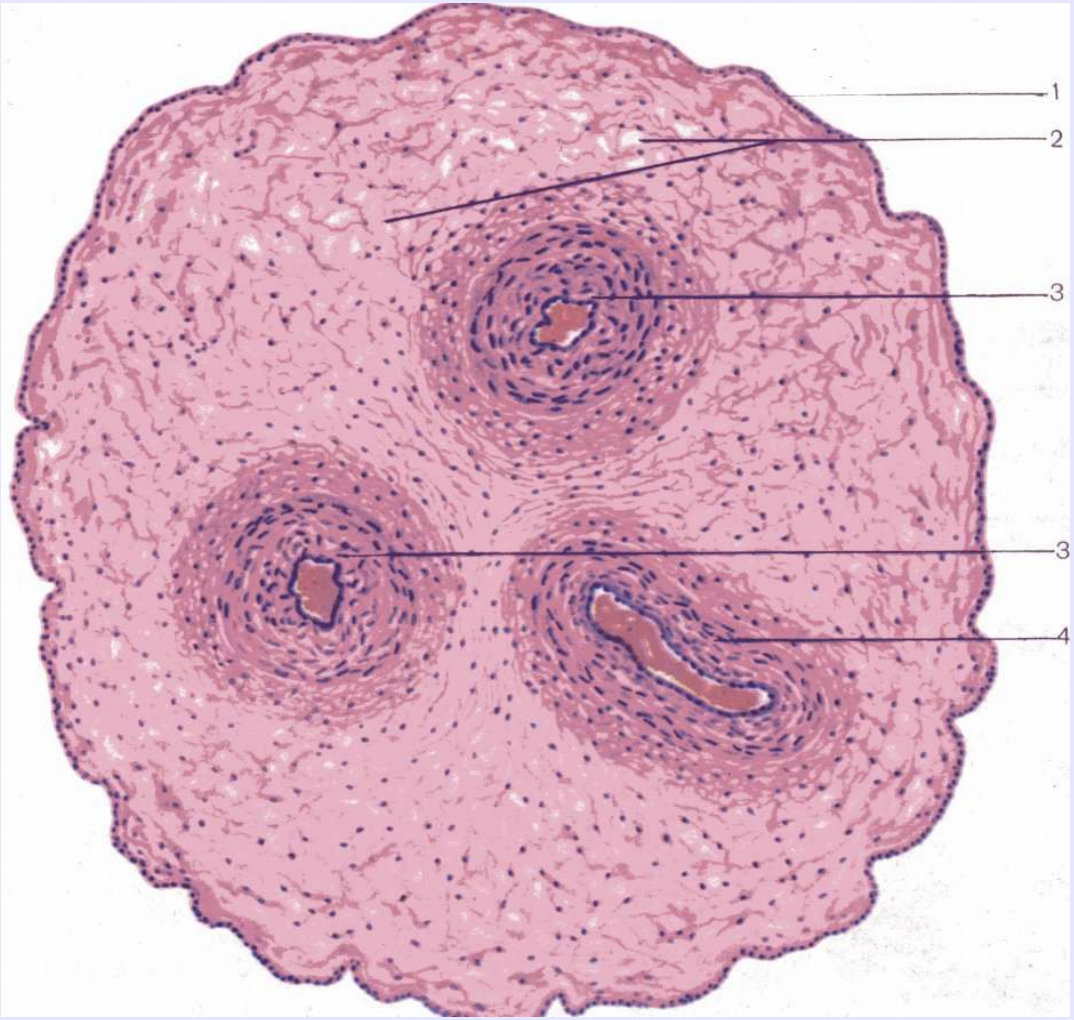

Поперечный разрез пупочного канатика:
1 — амниотическая оболочка;
2 — вартонов студень;
3 — пупочные артерии;
4 — пупочная вена.

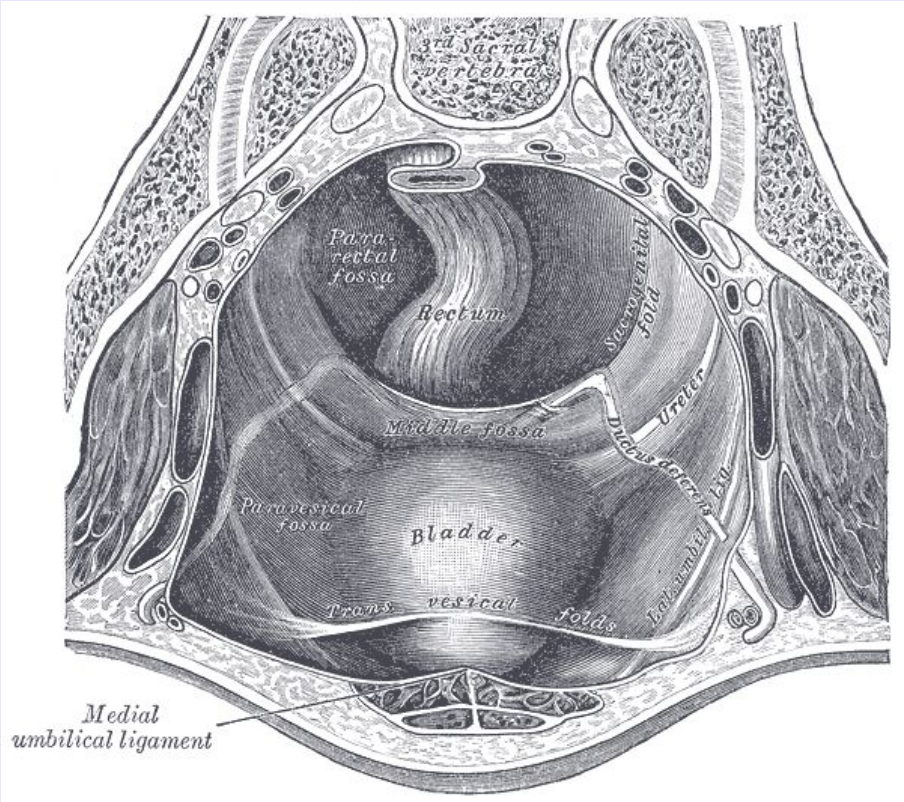

Пупочные артерии отходят от внутренних подвздошных артерий. **После рождения** запустевают и **превращаются в** рубцовые тяжи (**медиальные пупочные складки**, lig. umbilicales mediales), которые проходят по передней брюшной стенке под париетальной брюшиной в виде сторон равнобедренного треугольника по бокам мочевого пузыря до пупка.

По артериям течет венозная кровь от плода к плаценте.

На ранних стадиях онтогенеза пуповина содержит 2 вены. В дальнейшем **правая облитерируется**, а **левая пупочная вена** становится более крупной, **превращаясь** в собственно **пупочную вену**, которая залегает в пуповине.

Кровь из пупочной вены сначала попадает в печень. Затем в ткани печеночной закладки, в результате слияния синусоидных капилляров, формируется сосудистый канал (венозный (Аранциев) проток), образующий прямое продолжение пупочной вены и впадающий в нижнюю полую вену.

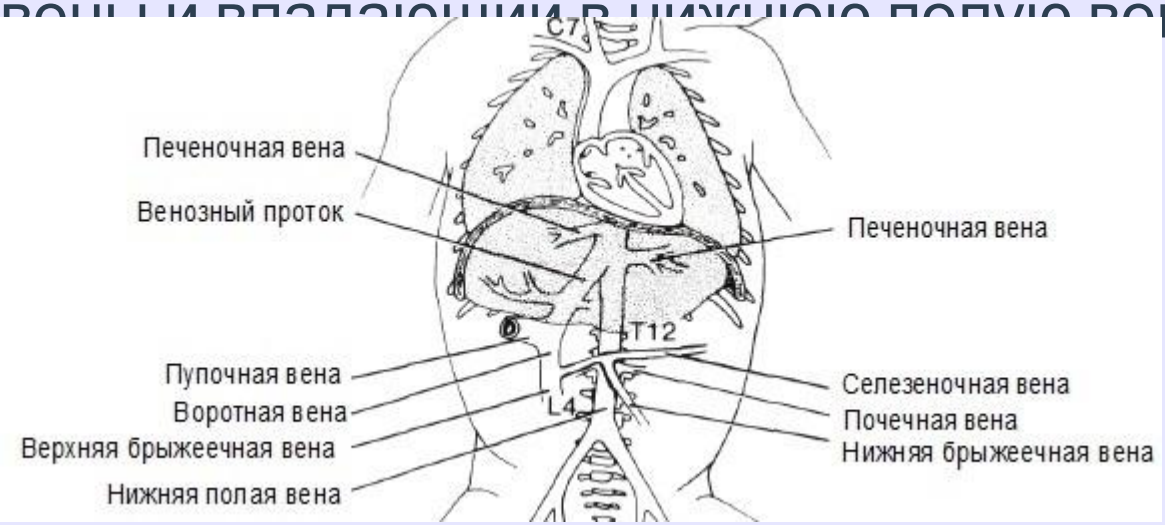

По вене пуповины течет артериальная кровь от плаценты к плоду.