- Позвоночник и спинной мозг представляет собой основную ось тела.
- Шейный отдел C1-C7
- Грудной отдел Th1-Th12
- Поясничный отдел L1-L5
- Крестцовый отдел S1-S4-5
- Копчиковый отдел Co1-Co4-5

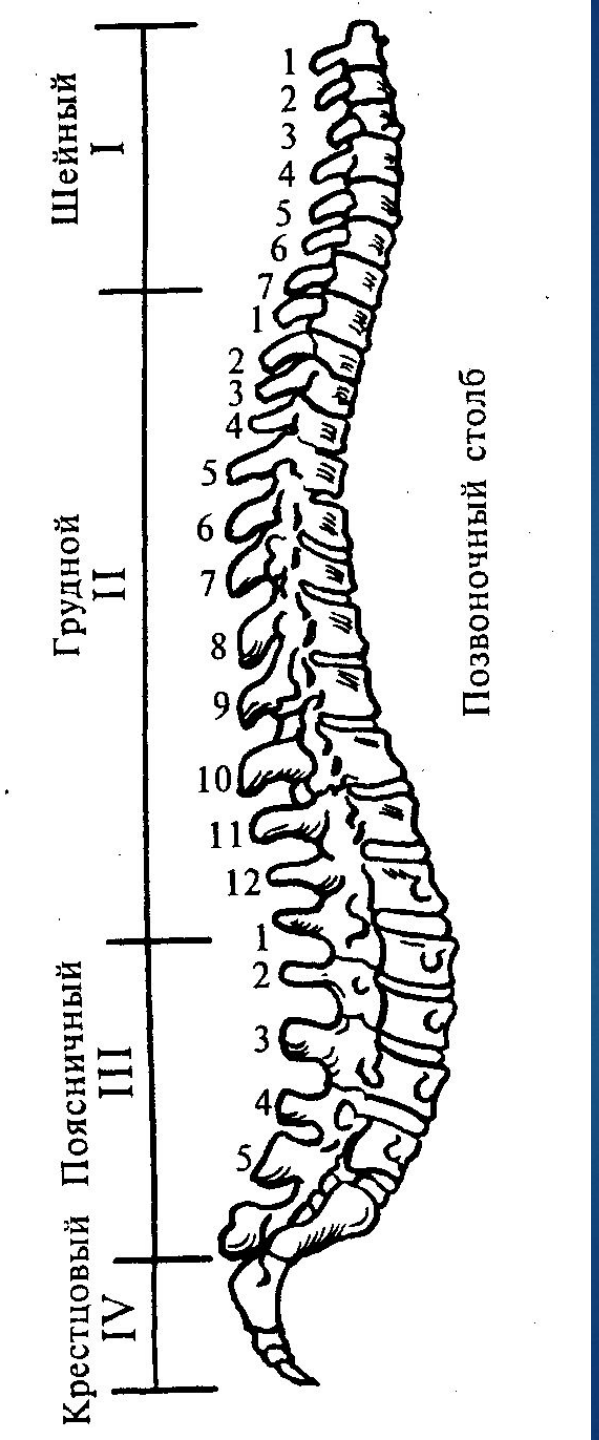

Межпозвонковый диск

Подвижность позвоночника, его эластичность и упругость в значительной мере обеспечиваются **межпозвонковыми дисками**.

Диск состоит из **двух гиалиновых пластинок**, плотно примыкающим к замыкательным пластинкам тел двух смежных позвонков, **пульпозного ядра** (остатка спинной хорды) и **фиброзного кольца**.

Пульпозное ядро напоминает желатиноподобную массу, состоящую из **хрящевых клеток**, расположенных между переплетенными пучками **коллагеновых волокон**.

Эти волокна формируют своеобразную капсулу и придают ядру эластичность.

Диаметр пульпозного ядра составляет от 1 до 2,5 см, в центре его имеется полость, объем которой 0,3 – 0,5 см3 на шейном уровне и 1-1,5 см3 на поясничном уровне.

Пункционное введение контрастного вещества в диск **(дискография)** позволяет увидеть его форму на рентгенограммах позвоночника.

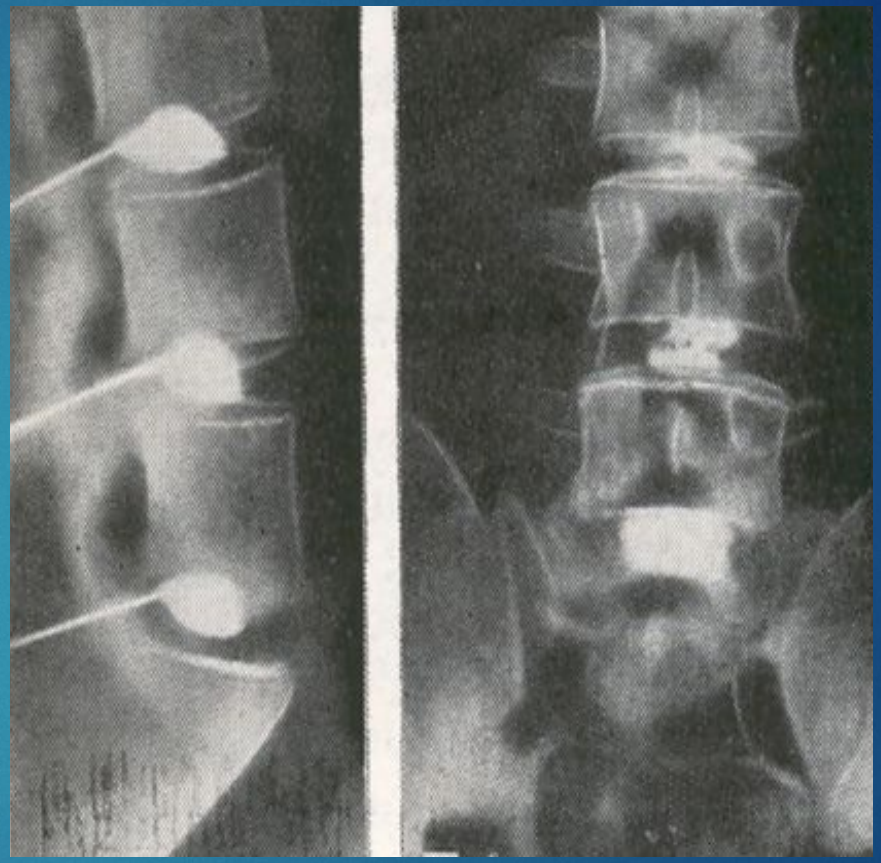

Фиброзное кольцо

Вокруг ядра расположены плотные соединительнотканные пучки, носящие название **фиброзного кольца** межпозвонкового диска.

Задние участки фиброзного кольца по толщине в 2 раза меньше боковых его отделов, что обусловливает их относительную уязвимость при повышении внутридискового давления.

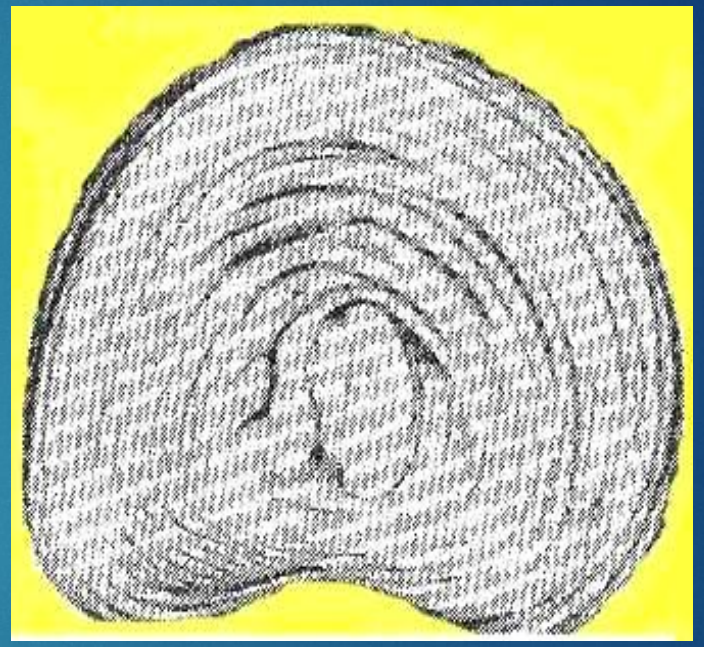

Иннервация позвоночного двигательного сегмента

Иннервация диска, капсул суставов, связок, сосудов и оболочек спинного мозга осуществляется ветвями **синувертебрального нерва (возвратного нерва Люшка).**

Синувертебральный нерв отходит от каждого спинального нерва дистальнее межпозвонкового ганглия и затем, после слияния с одной из ближайших соединительных ветвей, вновь вступает через межпозвонковое отверстие в позвоночный канал.

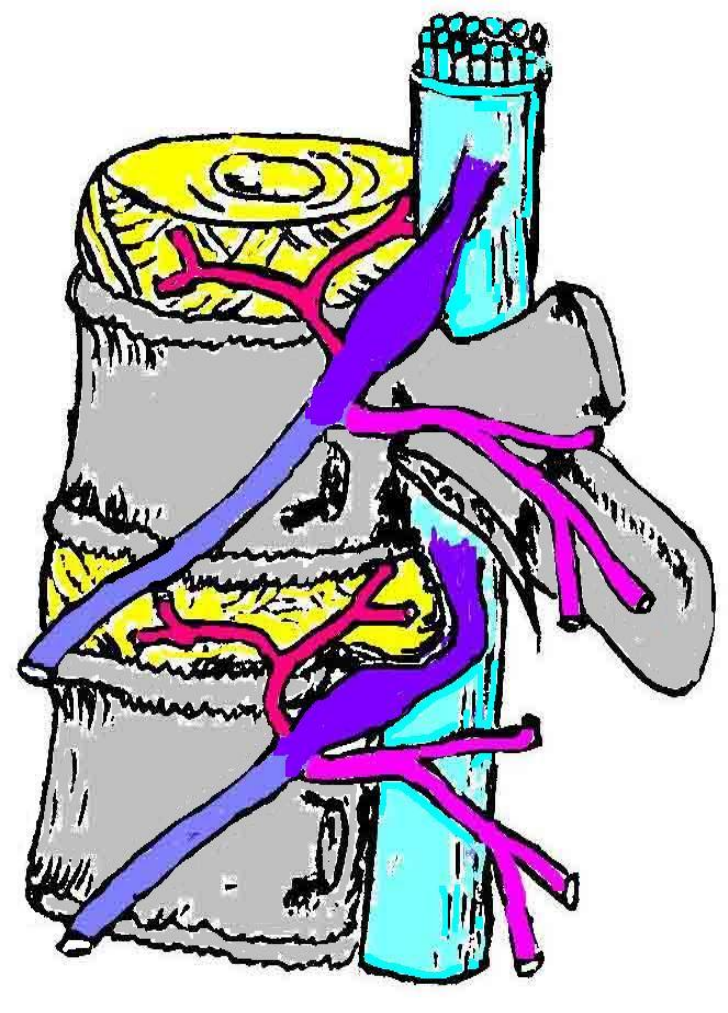

Синувертебральный нерв содержит чувствительные и симпатические волокна.

Нервные рецепторы имеются только в **наружных отделах фиброзного кольца диска**.

Поэтому изменения, происходящие в центральных отделах диска, протекают бессимптомно.

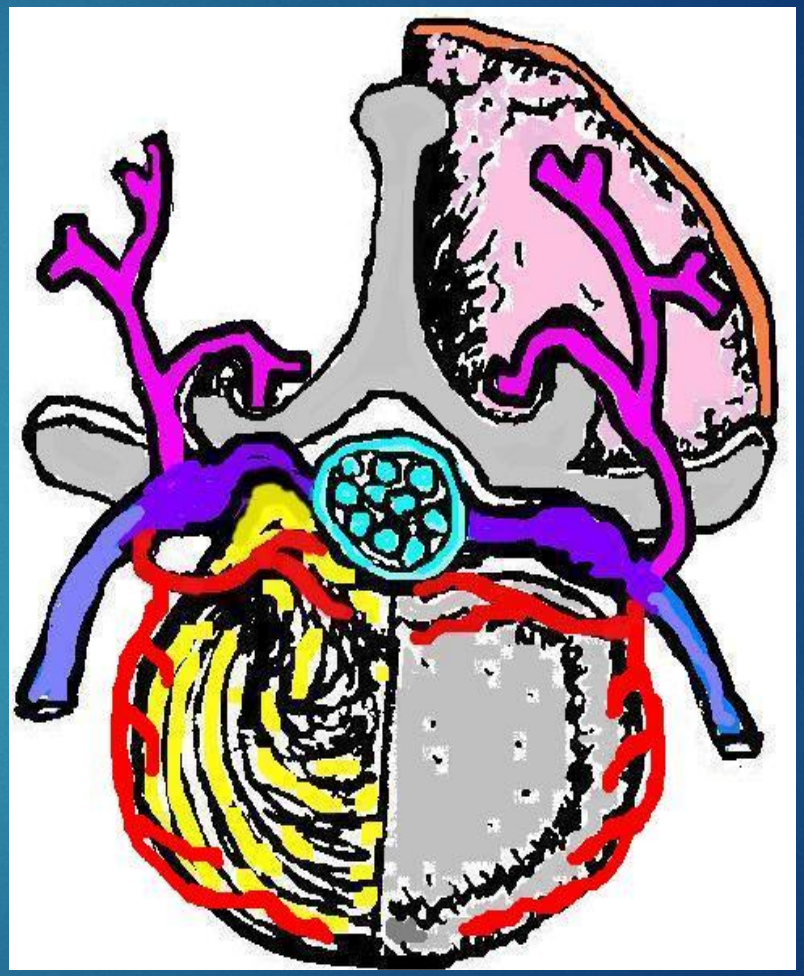

Питание межпозвонкового диска

Васкуляризация межпозвонкового диска за счет артериальных сосудов тел позвонков сохраняется примерно до 20-летнего возраста человека.

Затем сосуды облитерируются и **питание пульпозного ядра осуществляется путем диффузии через гиалиновые пластинки**.



Под действием локальной перегрузки позвоночного двигательного сегмента (ПДС) на фоне дистрофии межпозвонкового диска (МД) могут возникнуть **<u>три патоморфологические и патогенетические ситуации</u>**.

1. **Разрыв фиброзного кольца МД («простой» разрыв диска).**
2. **Выпячивание (протрузия) МД.**
3. **Выпадение (пролапс) МД.**

В зависимости от расположения протрузии или пролапса диска по поперечнику позвоночного канала выделяют следующие варианты.

- **срединные,**
- **парамедианные,**
- **задне-боковые,**
- **фораминальные** (в зоне межпозвонкового отверстия)


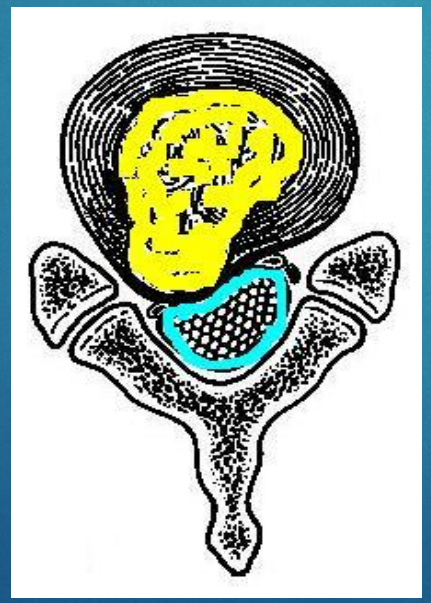
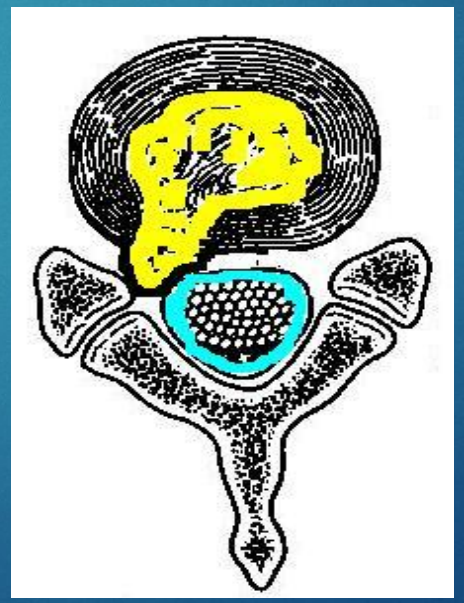
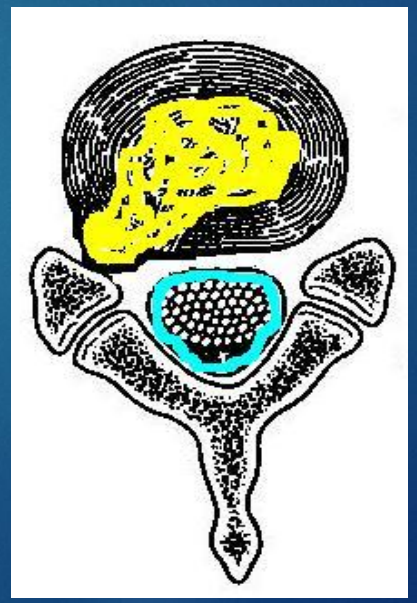

Люмбальная пункция.

- Это пункция субарахноидального пространства для получения спинномозговой жидкости с диагностической и лечебной целью.

Люмбальная пункция

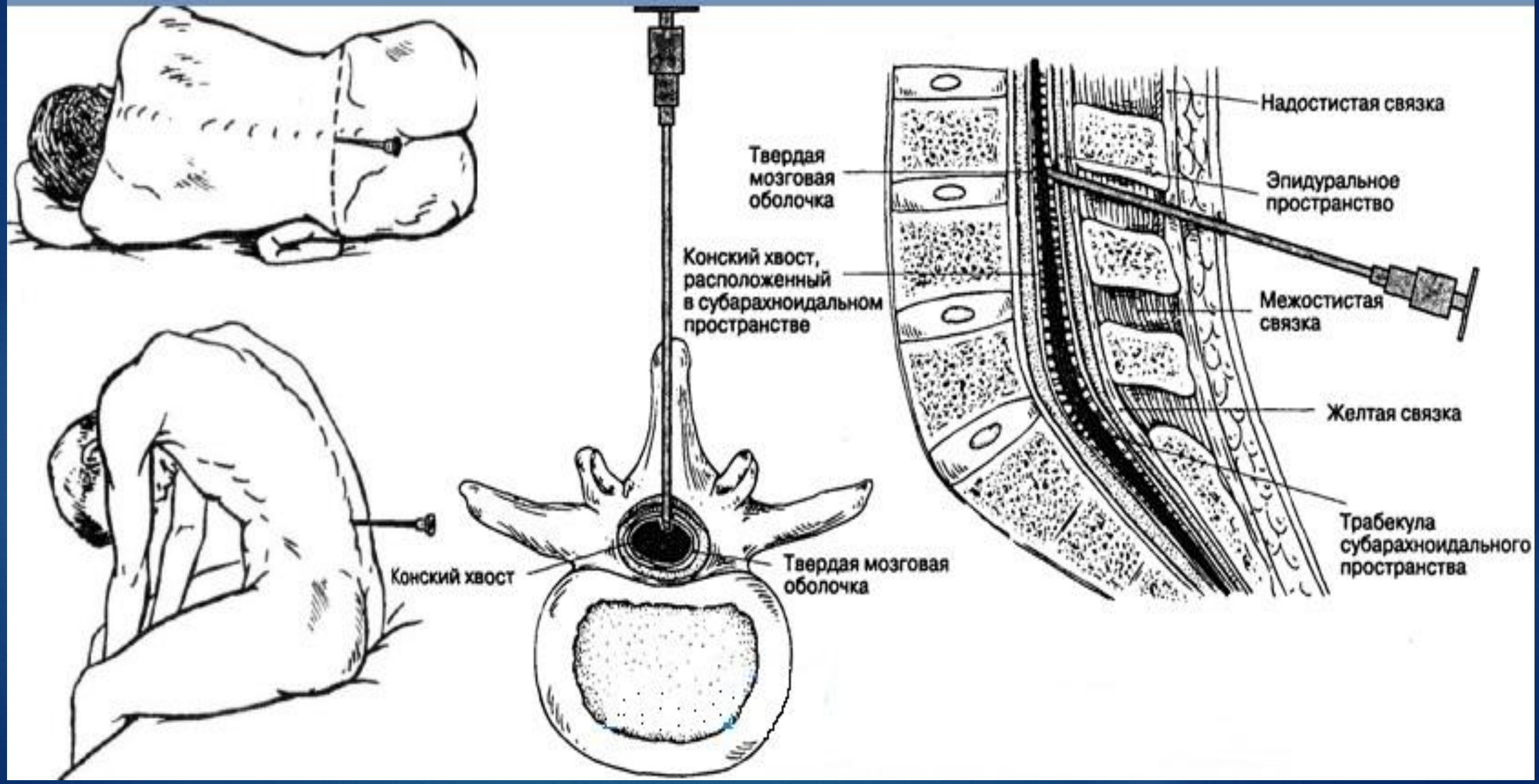

Показания:

- Подозрение на субарахноидальное кровоизлияние.
- Подозрение на инфекцию ЦНС.
- Диагностика и лечение внутричерепной гипертензии.

Противопоказания:

- Симптом вклинения.
- Повышение внутричерепного давления при объемном образовании.
- Гнойная инфекция кожи и подкожной клетчатки вместе пункции.
- Тяжелое нарушение свертывания крови.

Препараты и инструменты:

- Шприц с иглой.
- Местный анестетик.
- Игла для люмбальной пункции.
- Стерильные пробирки.

Положение больного:

- Лежа на боку.
- Сидя.

Осложнения:

- Поступнкционная головная боль;
- Эпидуральная гематома;
- Эпидуральный абсцесс;
- Повреждение нервов;
- Дисцит;
- Вклинение;
- Инфекция;