# Концевой мозг

Форма, топография, основные отделы серое вещество, белое вещество и основные проводящие системы полушарий концевого мозга

# Основные отделы, форма, и топография конечного мозга

## Концевой мозг состоит из трех отделов, формировавшихся на разных этапах филогенеза:

1. **Древний (обонятельный) мозг** – локализован вентрально, самый малый по размерам. Образован структурами обонятельного анализатора, кора состоит из трех слоев.
2. **Старый мозг**. Представлен центрами, расположенными в глубине больших полушарий, ближе к основанию мозга, называемыми базальными ганглиями (подкорковые центры). Базальные ганглии являются центрами регуляции инстинктивного поведения, основанного на безусловных, врождённых рефлексах, закреплённых генетически.
3. **Новый мозг** – кора (плащ) большого мозга, управляющая поведением на основе индивидуального опыта.

# Анатомически концевой мозг состоит из:

1. **Два полушария конечного мозга (левое и правое)**. Каждое полушарие состоит из серого вещества (кора и базальные ганглии) и белого вещества (волокна)

2. **Спайки мозга, соединяющие полушария:**

**Мозолистое тело**, соединяющее симметричные отделы больших полушарий

**Передняя спайка мозга**. Расположена спереди от столбов свода мозга. Передняя, меньшая часть волокон передней спайки соединяют между собой серое вещество обонятельных треугольников, а большая часть волокон соединяет участки левой и правой височных долей, принадлежащие к обонятельному мозгу.

**Задняя спайка мозга**. Расположена под утолщением мозолистого тела, соединяет в верхней части ножки свода мозга

# Мозолистое тело, сагиттальное сечение

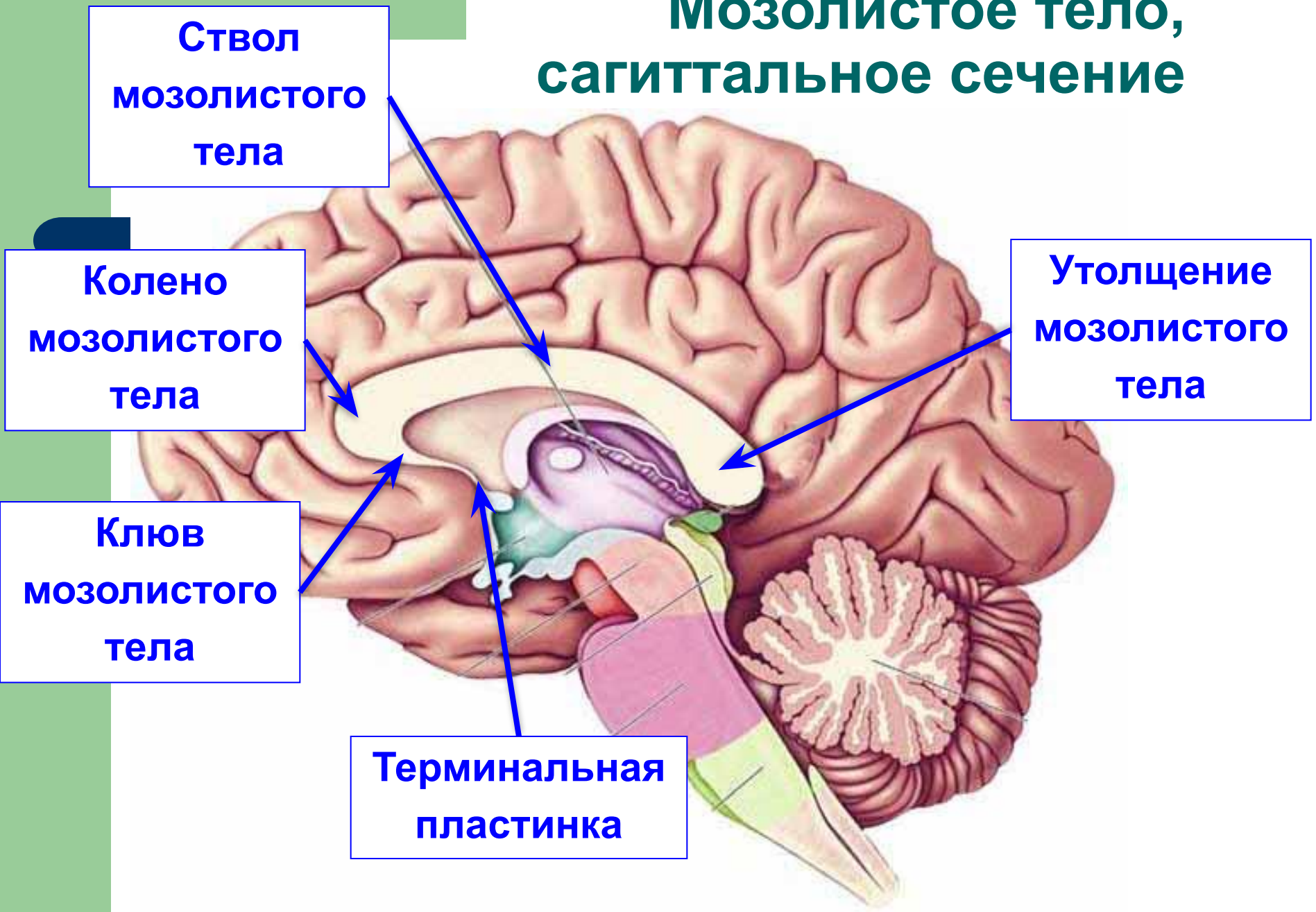

# Свод мозга, вид снизу и медиально

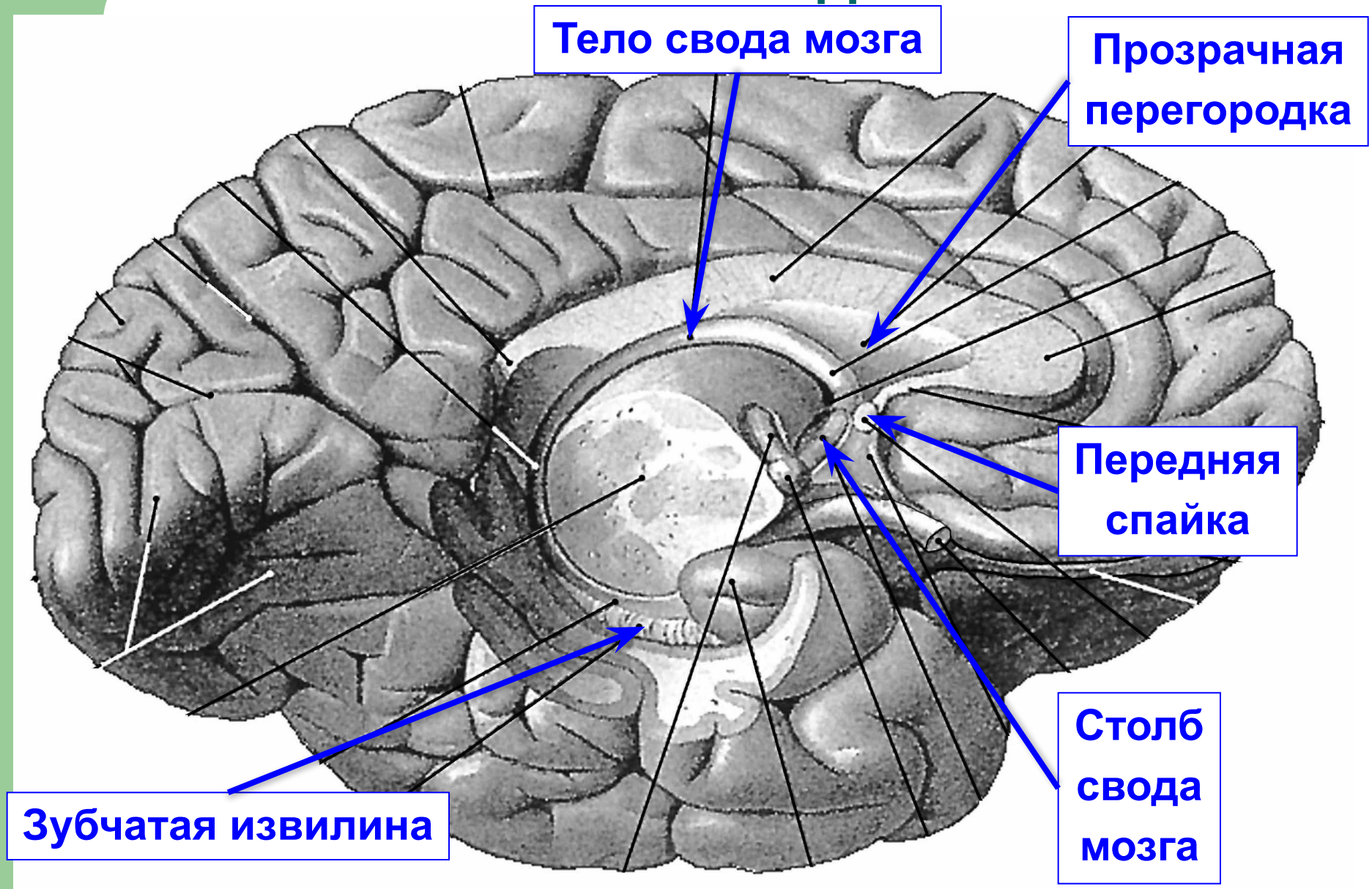

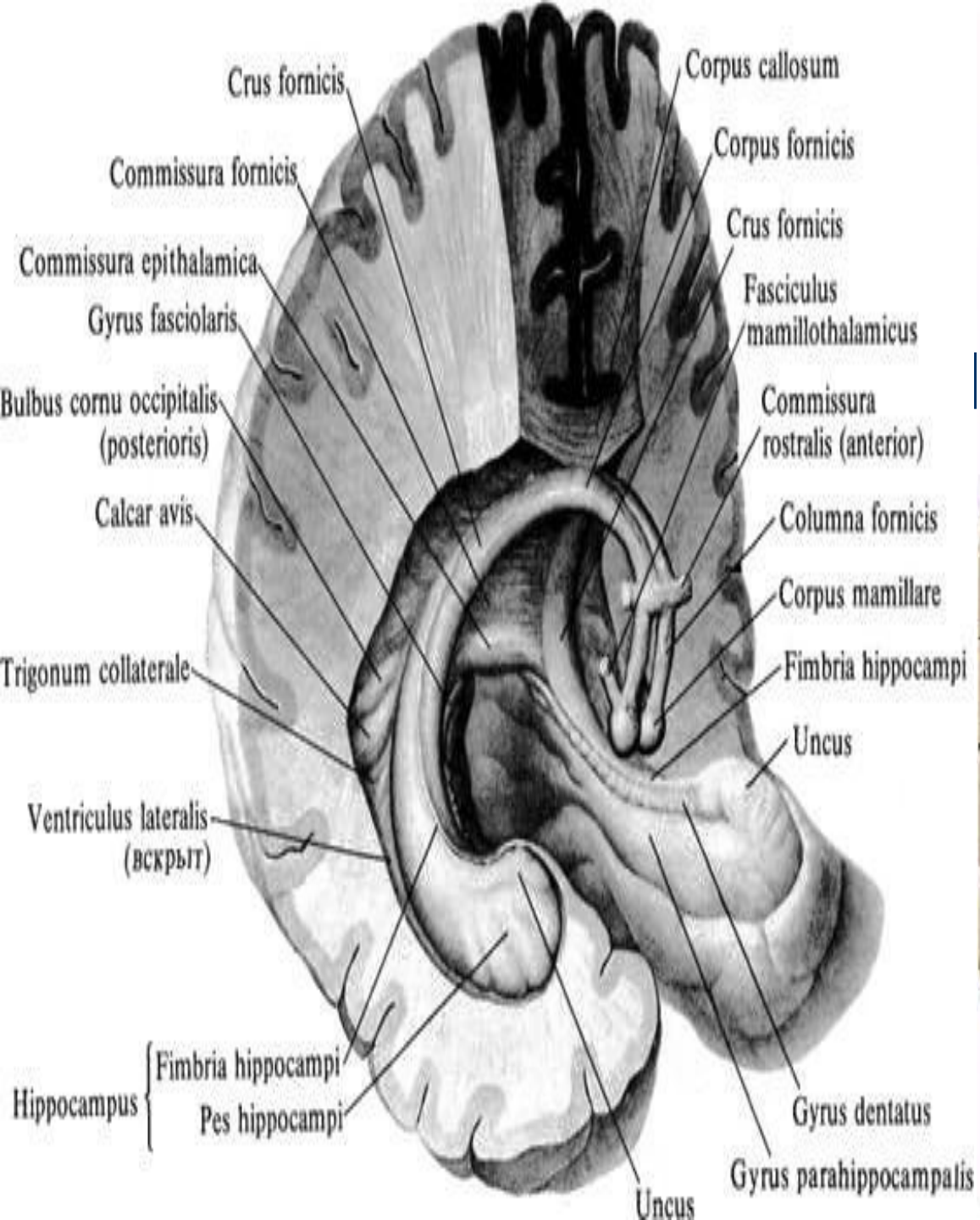
Crus fornicis
Commissura fornicis
Commissura epithalamica
Gyrus fasciolaris
Bulbus cornu occipitalis (posterioris)
Calcar avis
Trigonum collaterale
Ventriculus lateralis (вскрыт)
Hippocampus
Fimbria hippocampi
Pes hippocampi
Corpus callosum
Corpus fornicis
Crus fornicis
Fasciculus mamillothalamicus
Commissura rostralis (anterior)
Columna fornicis
Corpus mamillare
Fimbria hippocampi
Uncus
Gyrus dentatus
Gyrus parahippocampalis
Uncus

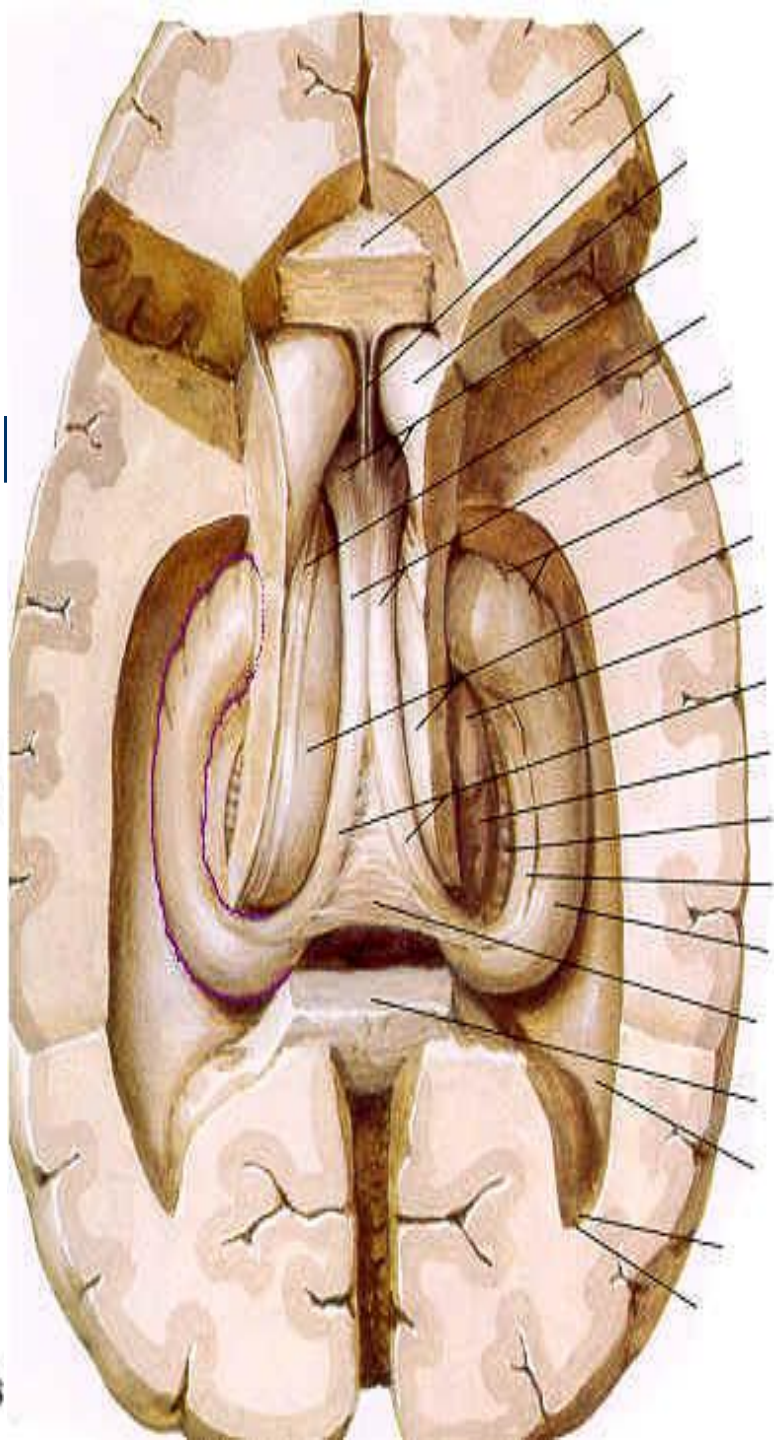

# Свод мозга, вид сзади

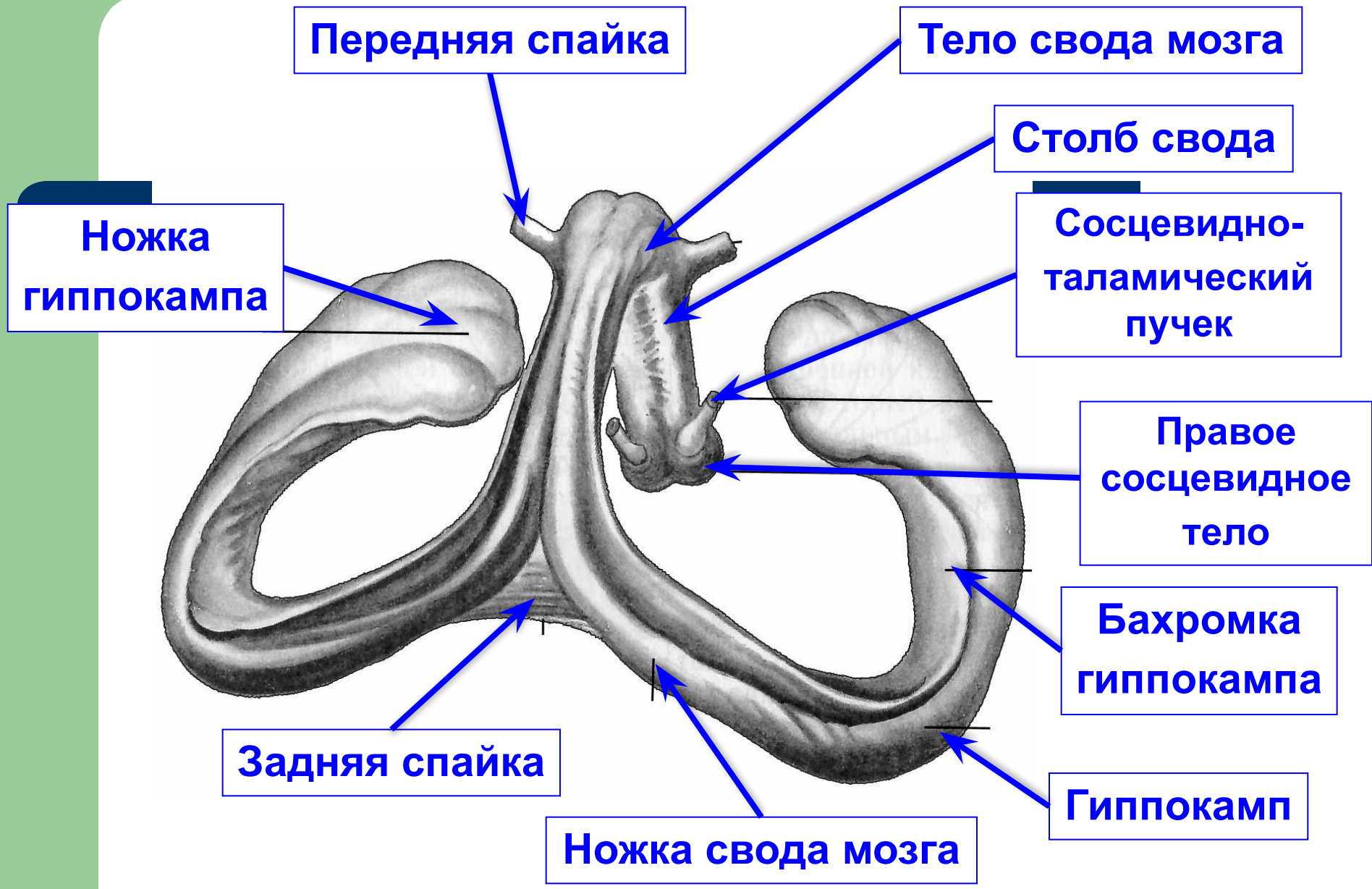
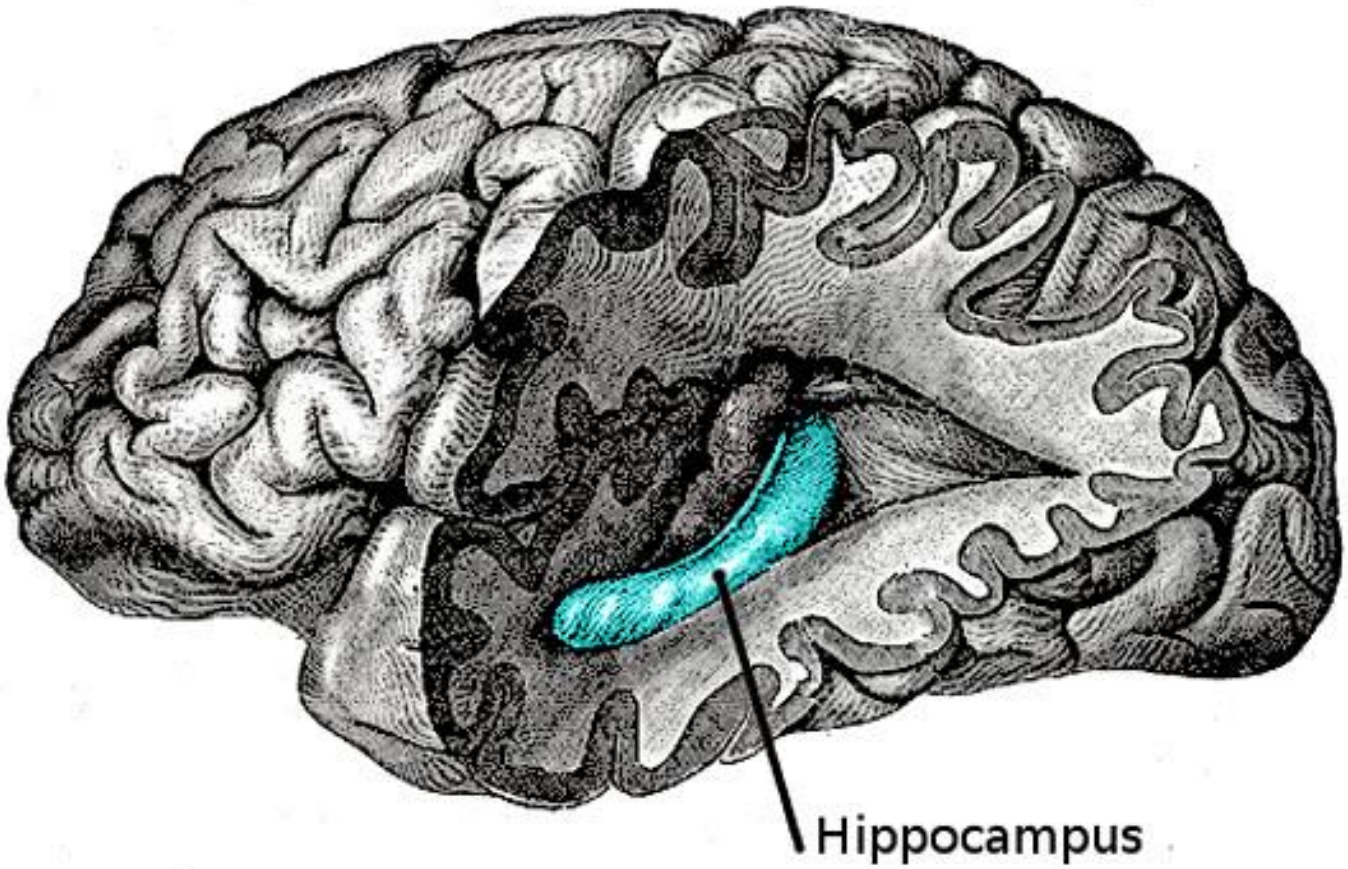
# Гиппокамп