Дефект межжелудочковой перегородки

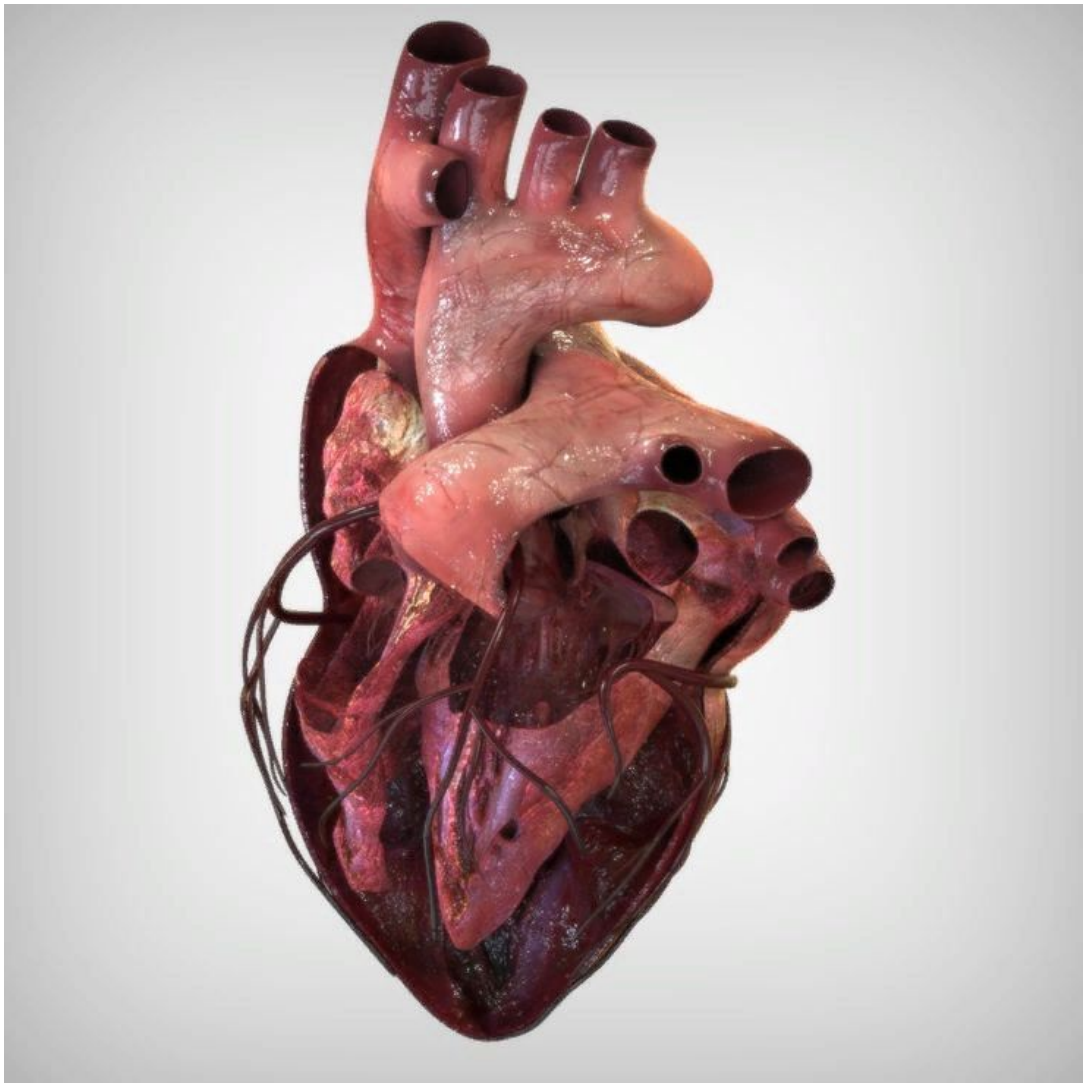

Презентацию
выполнила Ремизова
Ольга
Ф 212

Определение

1. Дефект межжелудочковой перегородки – это врожденный или приобретенный порок сердца, заключающийся в неполном разделении полостей правого и левого желудочка. В результате этого часть крови из одного желудочка (чаще из левого, как более сильного) попадает в другой и нарушает нормальную работу сердца и кровообращение организма

Дефект межжелудочковой перегородки

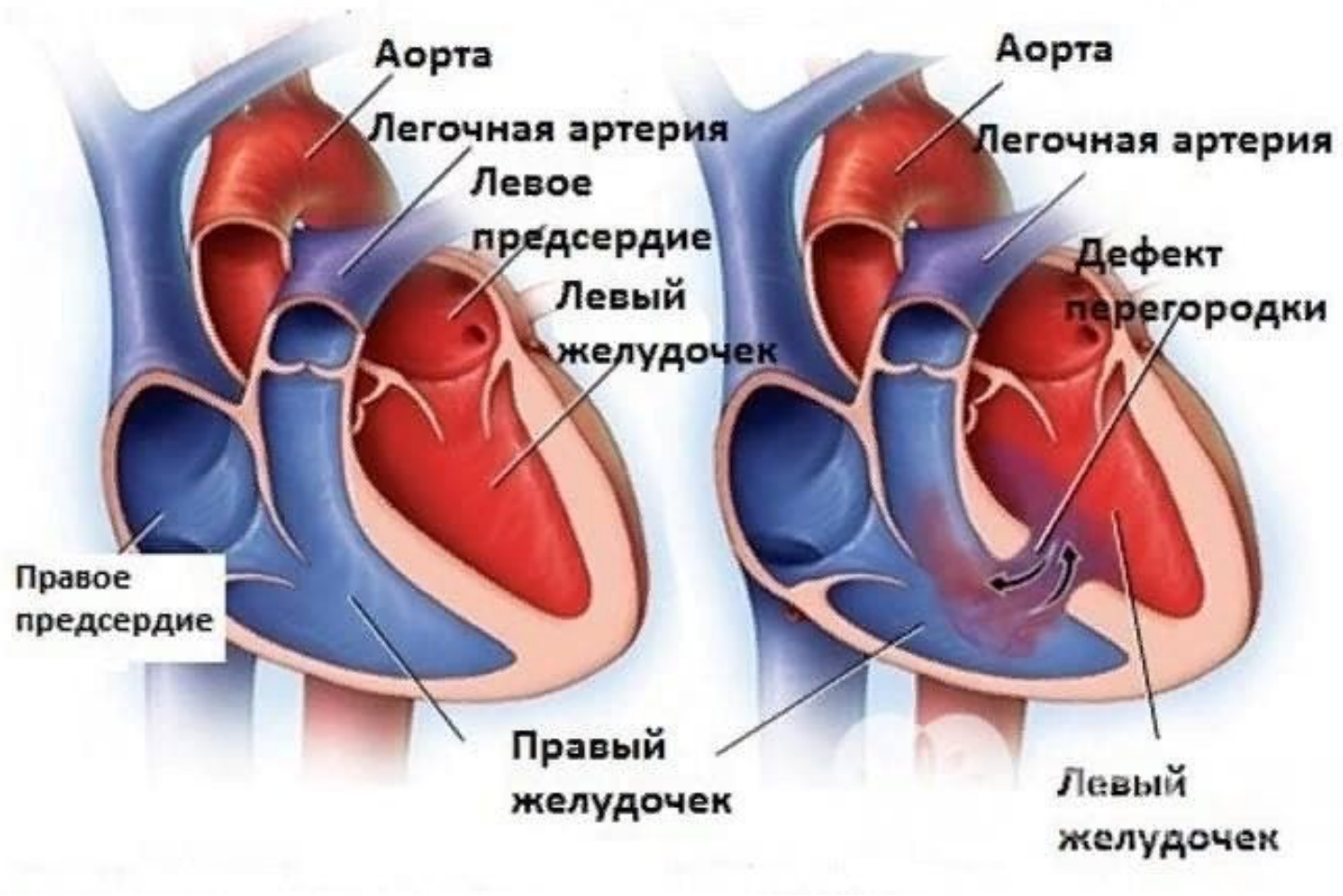

Патогенез

1. Нарушение гемодинамики при дефекте межжелудочковой перегородки имеет следующий характер. В связи с тем что давление в левом желудочке выше, чем в правом, при наличии дефекта межжелудочковой перегородки происходит сброс части крови из левого желудочка в правый. Соответственно в систему легочной артерии попадаег больший, чем в норме, объем крови, что приводит к развитию легочной гиперволемии. С этим связано повышение давления в системе легочной артерии н в полости правого желудочка.

Клиника

1. Клиника изолированных дефектов межжелудочковой перегородки разнообразна и зависит от размера и локализации дефектов, возраста и степени легочной гипертензии. Дети жалуются в основном на одышку при физической нагрузке, сердцебиение и повышенную утомляемость. В некоторых случаях пациенты ни на что не жалуются. Иногда отмечается отставание в развитии. Цианоз появляется я терминальной стадии развития заболевания.

Аускультация

1. Аускультатнвно определяется, как правило, грубый систолический шум с максимумом звучания в третьем — четвертом межреберье слева от грудины. При легочной гипертензнн выражен акцент второго тона во втором межреберье слева от грудины. ЭКГ указывает на комбинированную гипертензию желудочков с преобладанием потенциалов левого.

Исследования

При рентгенологическом исследовании органов грудной клетки отмечаются увеличение сердца я поперечнике, выбухание дуги легочной артерии, увеличение желудочков (преимущественно правого). Эти признаки не совсем патогномоничны для дефекта межжелудочковой перегородки, поэтому обычно возникает необходимость в зондировании правых отделов сердца. Зондирование позволяет установить также величину давления в легочной артерии.

Дефект межжелудочковой перегородки

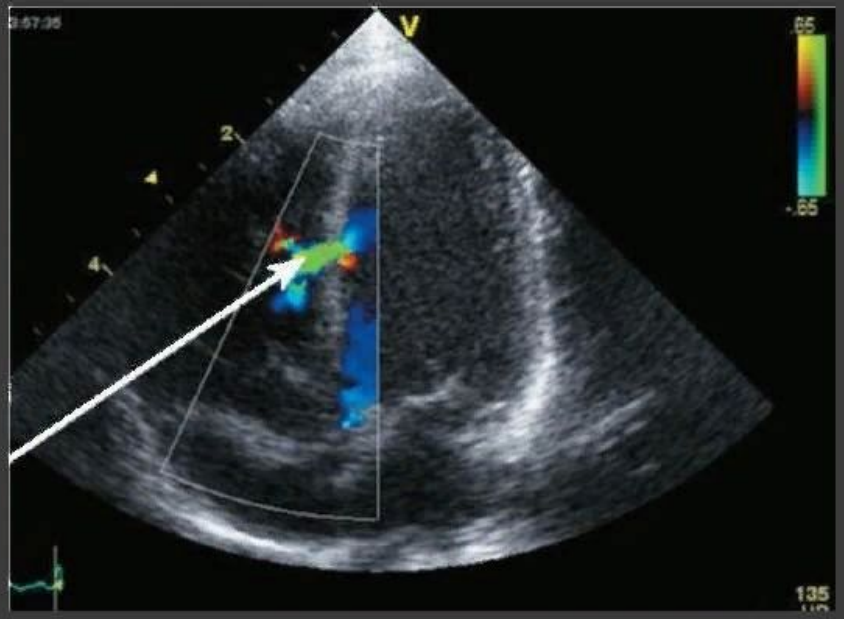

- Дефект межжелудочковой перегородки. Дуплексное исследование.
- Видно отверстие в межжелудочковой перегородке (стрелка), через которое в правый желудочек сбрасывается кровь
- легочной артерии, увеличение левого предсердия, левого желудочка и поперечника дуги аорты

Лечение

- Возможен только хирургический способ лечения. Производят продольную стернотомию. Вскрывают перикард. Через стенку и полость правого предсердия в верхнюю и нижнюю полые вены вводят катетеры, по которым из вен кровь отсасывается в аппарат искусственного кровообращения.

Лечение

Из аппарата оксигенированная кровь попадает в канюлю, введенную в аорту. Вскрывают стенку желудочка над выходным отделом. В зависимости от величины дефекта межжелудочковой перегородки либо ушивают его непрерывным швом, либо нашивают на него заплату из войлочного тефлона. Ушивание дефекта можно выполнить и без искусственного кровообращения в условиях церебральной гипотермии. Однако применение этого метода сопряжено со спешкой, требует блестящей операционной техники и абсолютной ясности анатомических взаимоотношений, поскольку гипотермия позволяет выключить сердце из кровообращения на срок не более 3 мин.