Биомеханика позвоночника

Подготовили доклад студентки ЛФ 2 курса группы 1005 Колмакова Арина и Самарцева Алла

Что такое позвоночник?

Позвоночник - это орган, имеющий специфические анатомо-физиологические особенности, зависящие от *строения* и *функции* костно-связочного и мышечно-сухожильного аппарата, иннервации и кровоснабжения.

Вместе с иннервирующими его структурами и системой кровообращения позвоночник рассматривается как функциональная физиологическая система.

Функции позвоночника

- **Преодоление гравитации в виде поддержания центра тяжести и сохранения равновесия при различных движениях**
- **Преодоление гравитации предметов окружающего мира при манипулировании с ними**
- **Перемещение тела в пространстве**

Функции позвоночника

- **соединение различных элементов организма в виде структурно относительно жестких связей (череп, ребра, тазовые кости), структурно-функциональных (мышцы плечевого и тазового пояса) и функциональных связей (рефлекторные вертебровисцеральные, вертебровазальные, вертебромускулярные)**

Функции позвоночника

- Создание условий для сохранения анатомо-физиологической целости элементов, находящихся в позвоночном канале и межпозвонковых отверстиях поперечных отростков шейных позвонков
- Участие в кроветворной области
- Участие в обмене веществ, особенно в минеральном

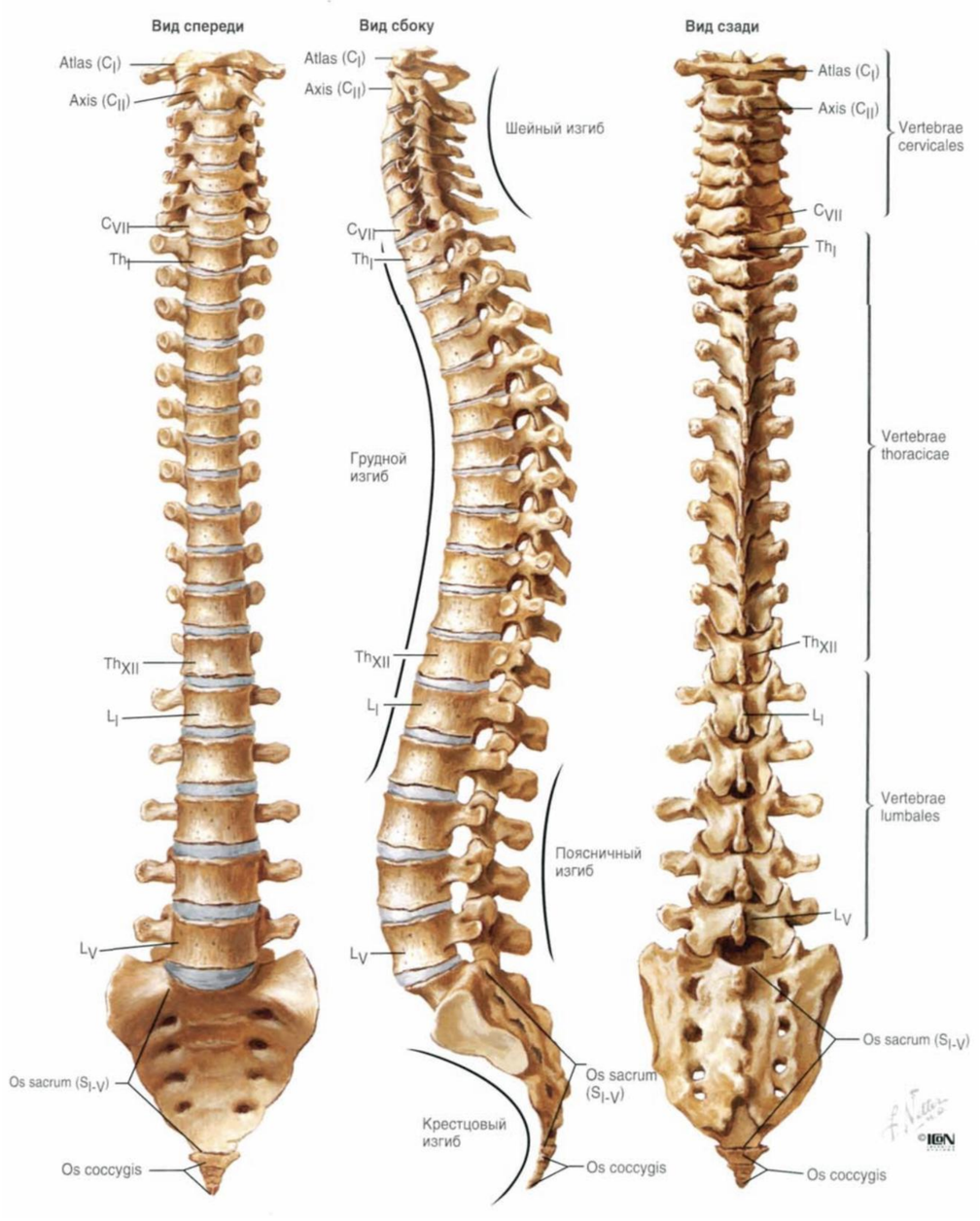
Вид спереди
Вид сбоку
Вид сзади
Atlas (C_I)
Axis (C_{II})
C_{VII}
Th_I
Th_{XII}
L_I
L_V
Os sacrum (S_{I-V})
Os coccygis
Шейный изгиб
Грудной изгиб
Поясничный изгиб
Крестцовый изгиб
Vertebrae cervicales
Vertebrae thoracicae
Vertebrae lumbales
©ION

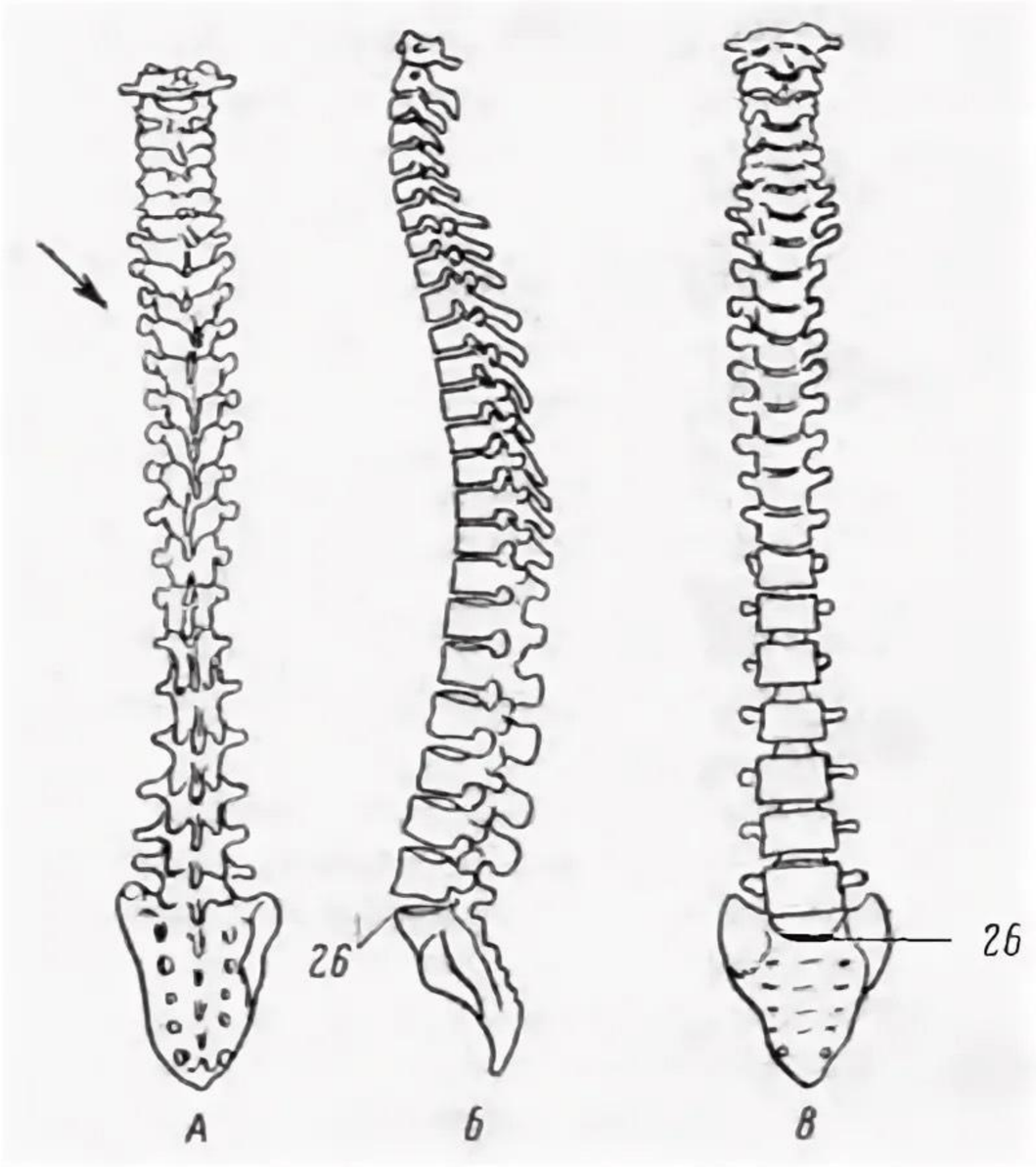
26
26
А
Б
В

Связки позвоночника

- Связки, укрепляющие межпозвоночные суставы
- Передняя продольная связка lig.longitudinale anterius плотно сращиваются с телами позвонков, более рыхло - с межпозвоночными дисками
- В глубине позвоночного канала проходит задняя продольная связка lig.longitudinalis posterior
- Межостистые связки
- Связка, тянущаяся над остистости отростками
- Дуги соседних позвонков срастаются при помощи желтой связки lig.flava

Связки позвоночника

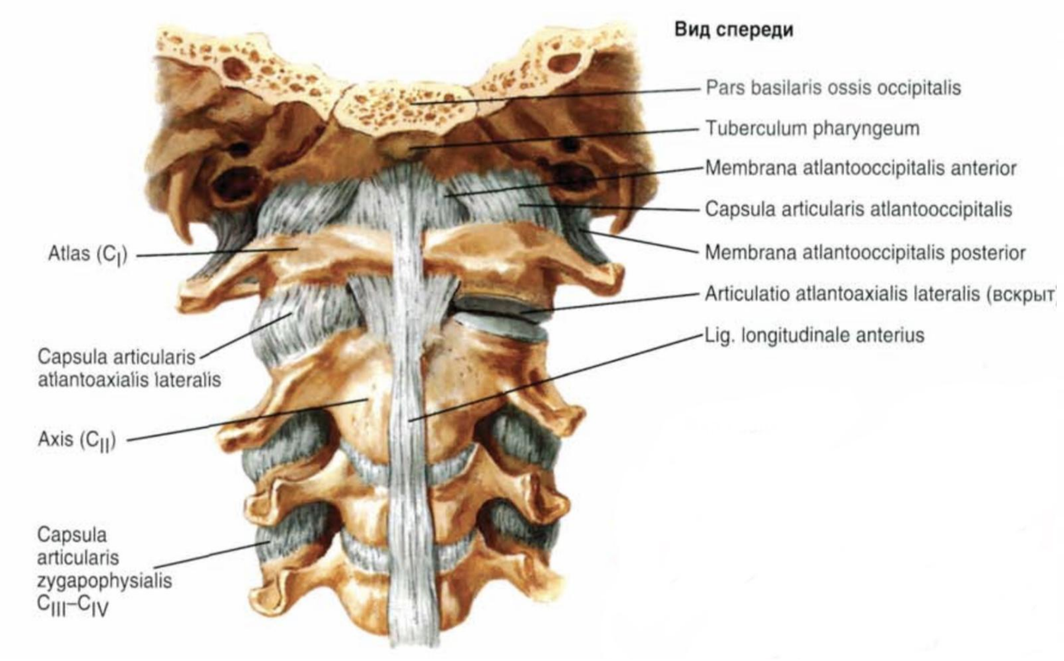

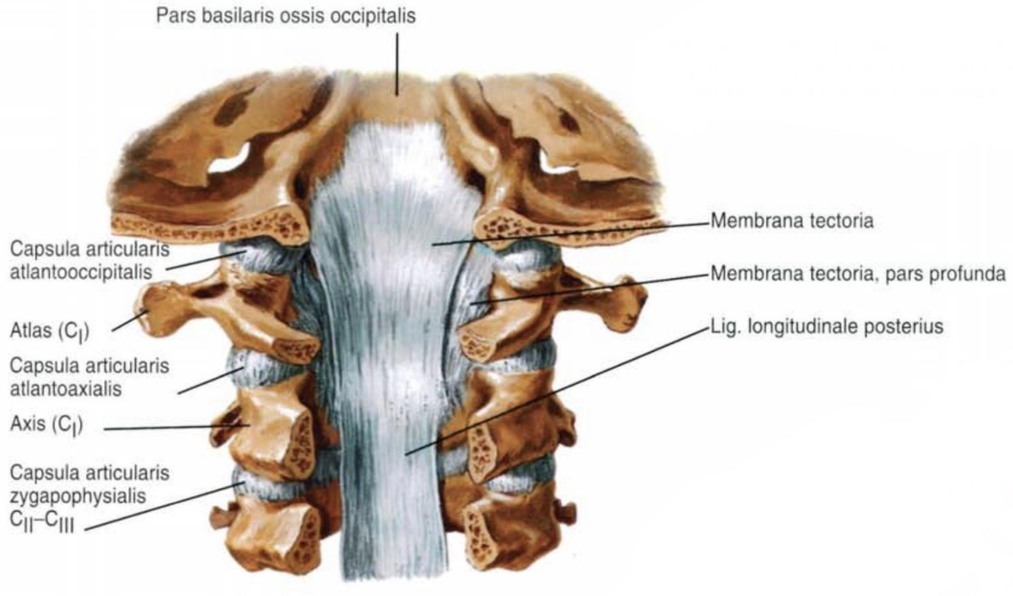

Межпозвоночные диски

Функции:

- Повышение устойчивости позвоночника, амортизируя состояния при ходьбе, беге, прыжках
- Обеспечение подвижности и гибкости позвоночника

Рис. 11.2 Пояснично-крестцовый диск 18-летнего мужчины.

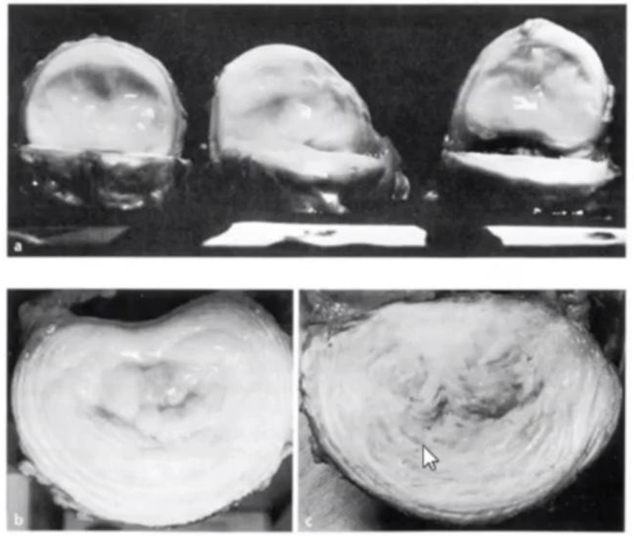

Рис. 4.6 Поясничные межпозвонковые диски на поперечном срезе.
a 2-летний мальчик.
b 15-летний мальчик.
c 42-летний мужчина. (Ю.Кремер, 2013)

Задняя продольная связка, на самом деле, не такая широкая. Она оставляет открытые участки межпозвоночного диска, которые являются уязвимыми и могут при больших нагрузках деформироваться.

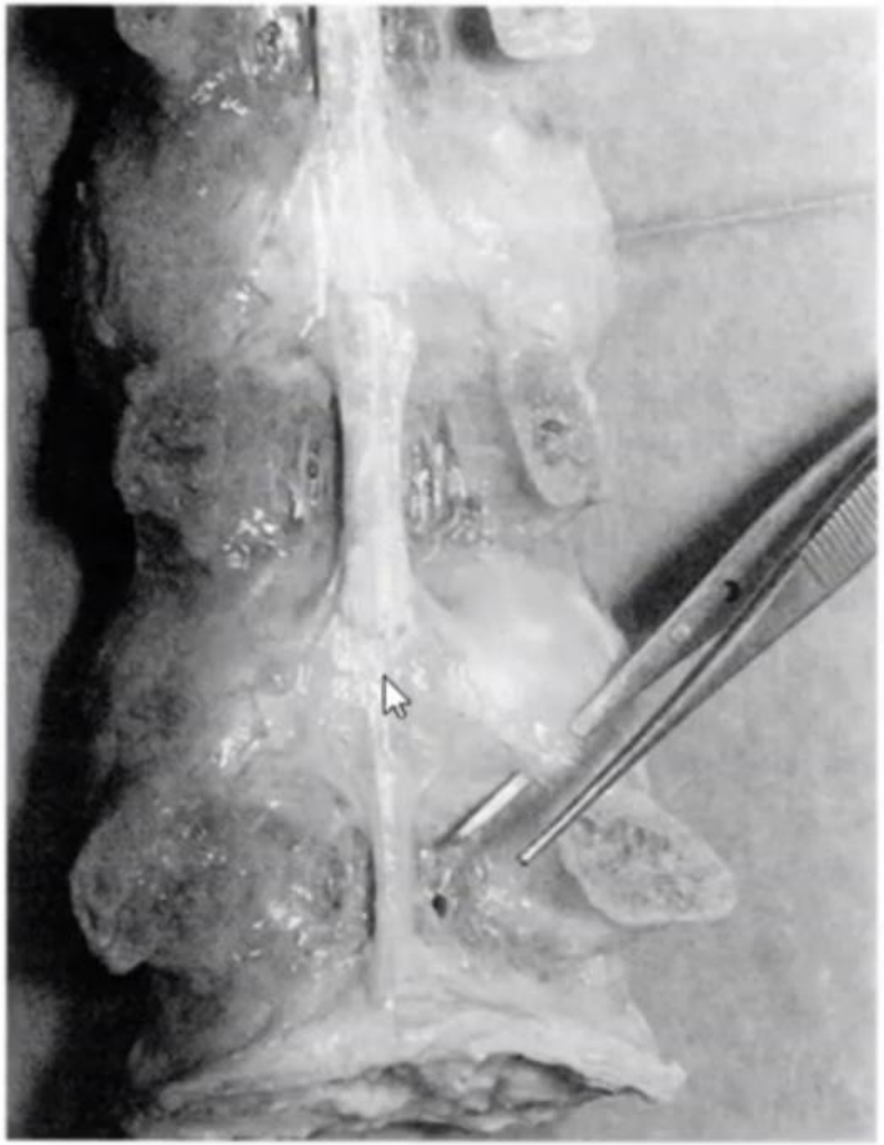

Рис. 4.11 Задняя продольная связка на препарате поясничного отдела позвоночника. Связка расширяется на уровне диска, и ее отдельные волокна спускаются косо вниз к корню дуги. Связка не покрывает верхнюю латеральную часть заднего отдела диска.

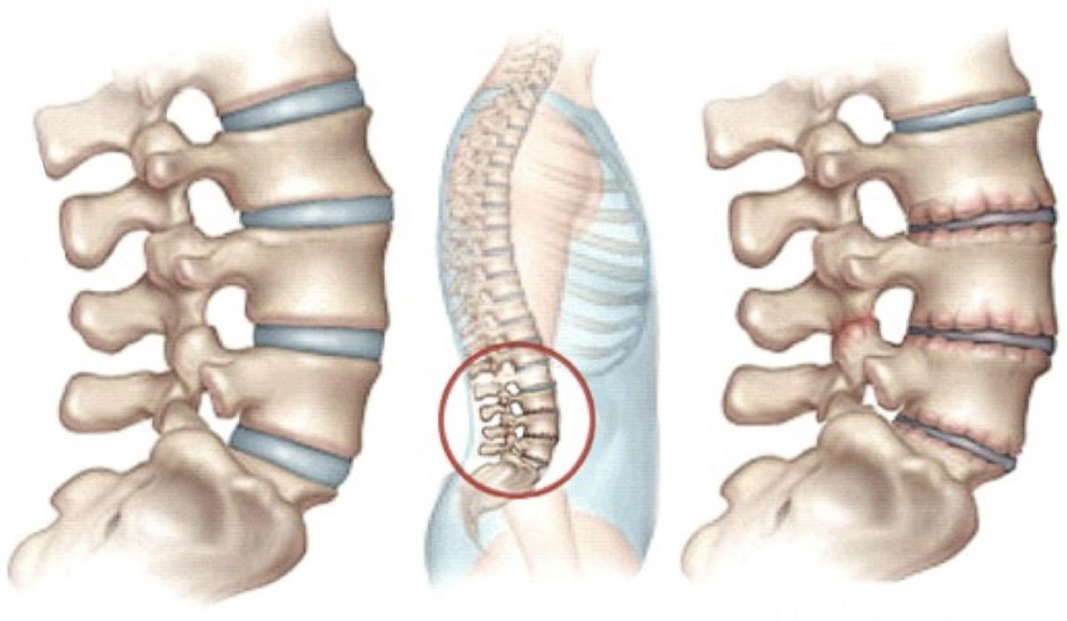

Так выглядят потерявшие эластичность и дегидрированные межпозвоночные диски. За счёт их износа человек снижается на 3 сантиметра.

Структуры, окружающие межпозвоночное отверстие

Рис. 6. Спинальный нерв (3), выходящий из межпозвоночного отверстия (5), может подвергаться воздействию со стороны диска (2), задней продольной связки (6), межпозвоночного сустава (4). 1 — передняя продольная связка

Иннервация и кровоснабжение

- a.spinalis anterior
- aa.spinalis posterior
- a.intercostalis posterior
- мелкие веточки от сегментарных ветвей аорты

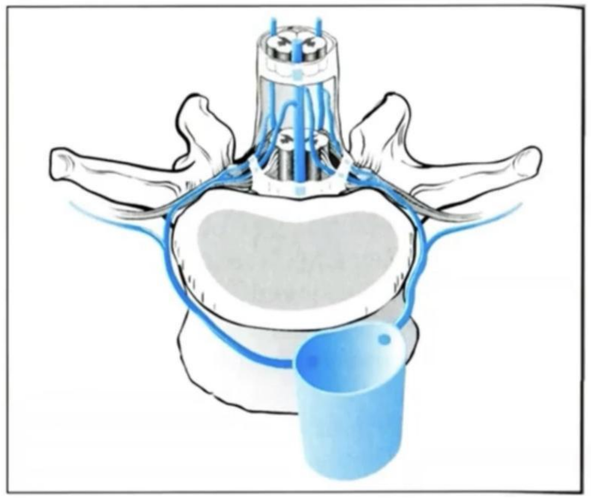

Рис. 11.9. Схема артериального кровоснабжения спинного мозга.

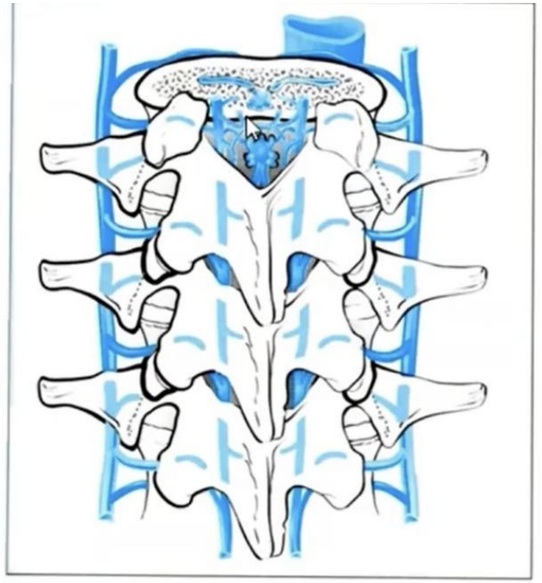

Рис. 11.10. Схема венозной системы спинного мозга, оболочек и тел позвонков.

Иннервация

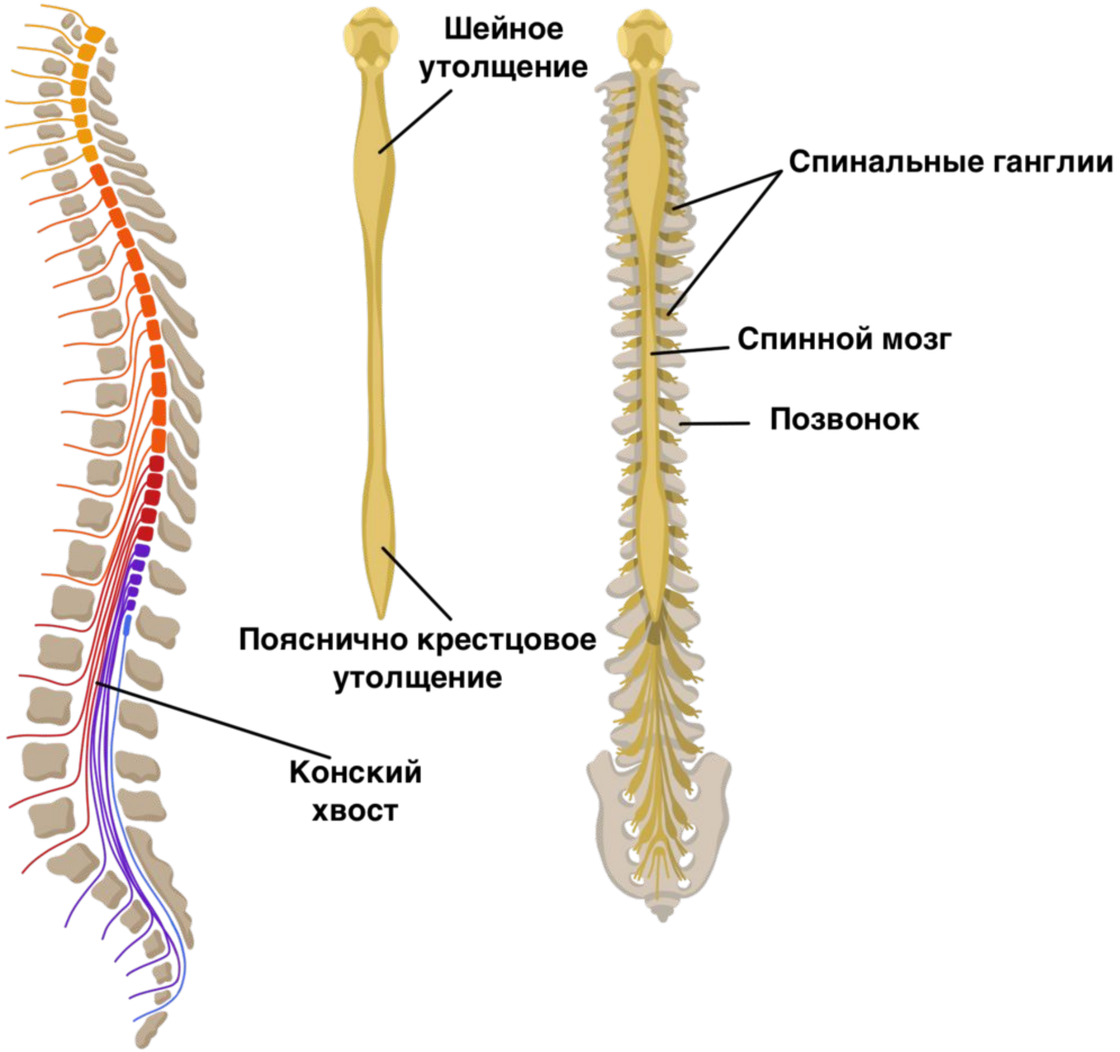
Шейное
утолщение
Спинальные ганглии
Спинной мозг
Позвонок
Пояснично крестцовое
утолщение
Конский
хвост

Мышцы выступают в роли корсета - обеспечивают стяжку позвоночника и его крепление.

- Вращательные мышцы перекидываются
- Многораздельные мышцы перекидывают
- Полуостистые мышцы перекидываются ч

На эти глубокие мышцы спины приходится ых позициях позвоночника.

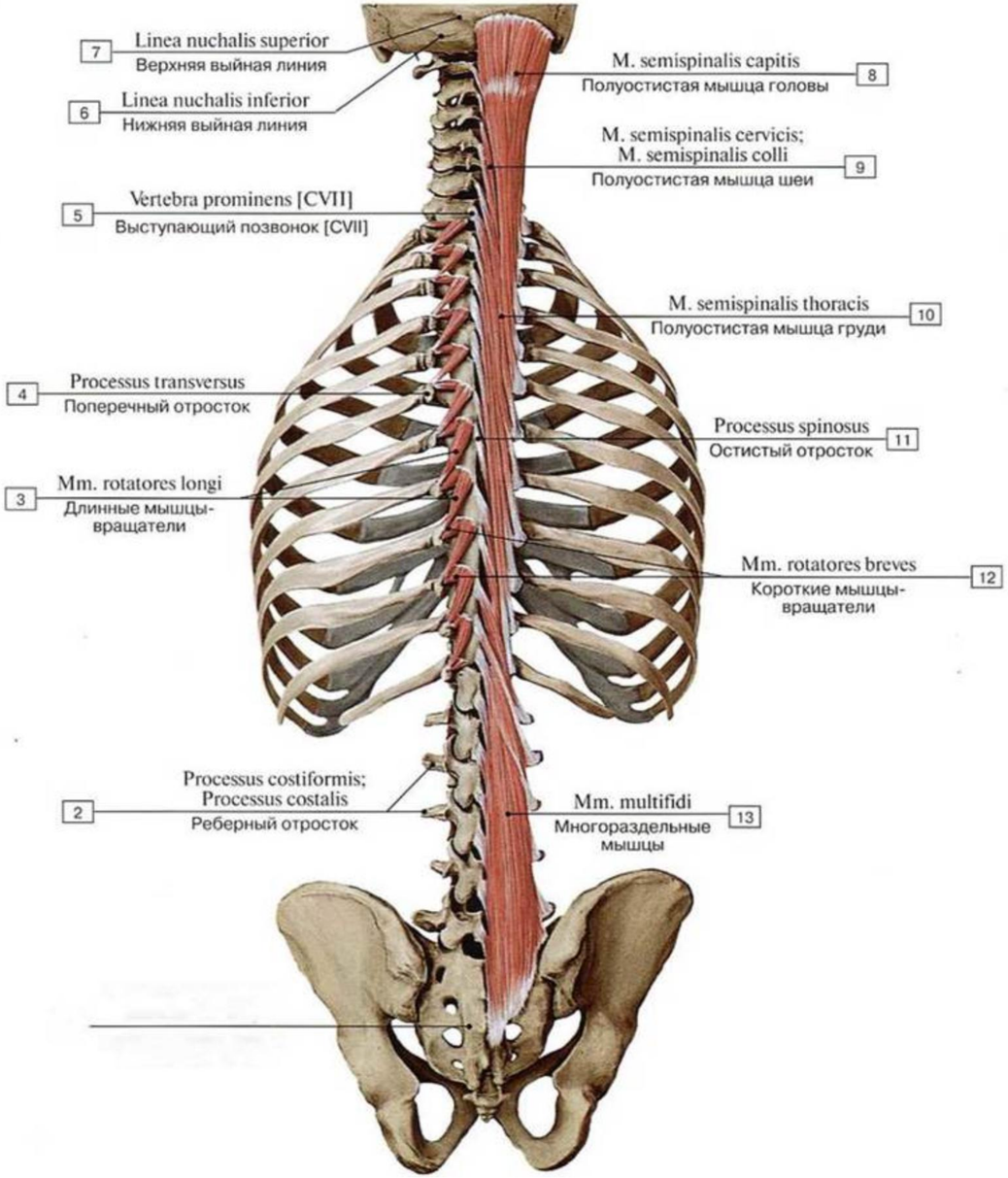

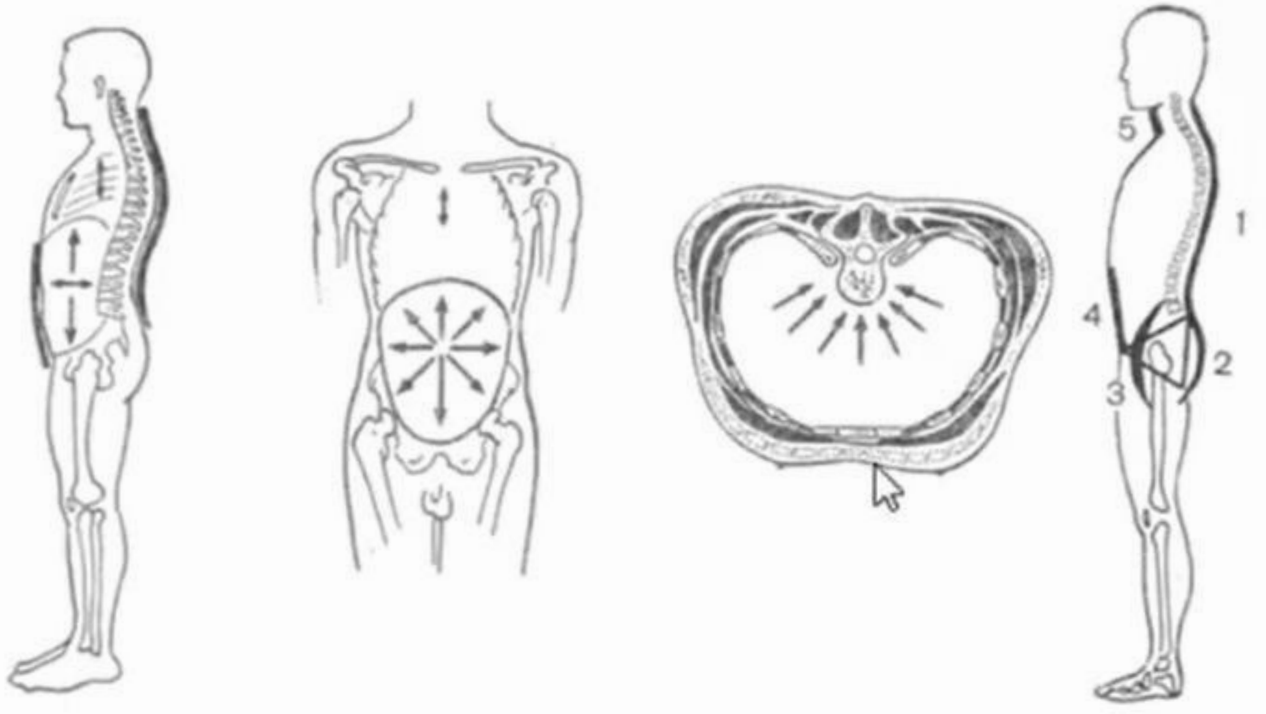

Физиологическое «шинирование» поясничного отдела позвоночника под влиянием давления в полостях тела, которому содействует сзади стабилизирующий эффект мышц позвоночника и мышц туловища (по Armstrong, с изменениями).

Мышцы, которым принадлежит основная роль в статике и динамике позвоночника:

1 — выпрямитель туловища, 2 — ягодичные мышцы, 3 — пояснично-подвздошная мышца, 4 — прямая мышца живота, 5 — мышцы шеи.

Шейная часть позвоночника

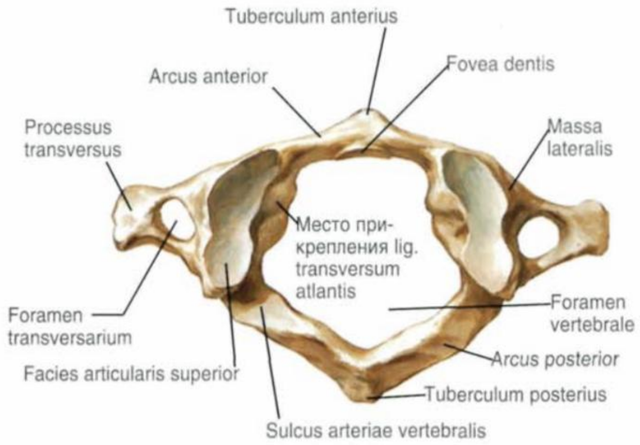

Atlas (C_I): вид сверху

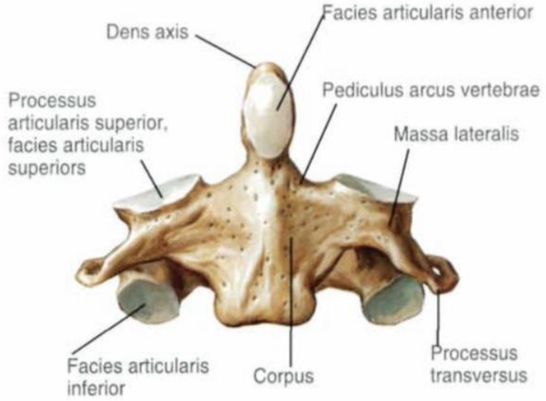

Axis (C_{II}): вид спереди

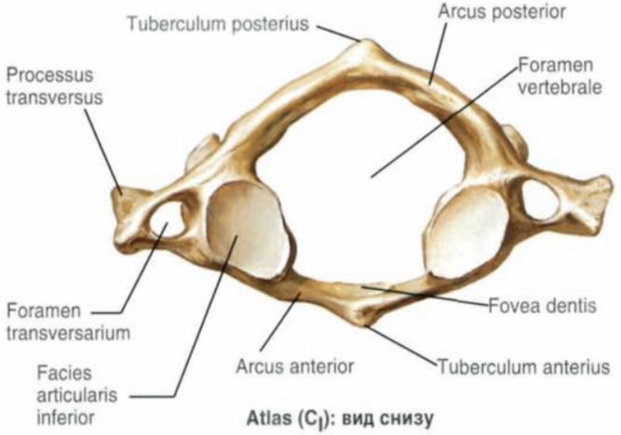

Atlas (C_I): вид снизу

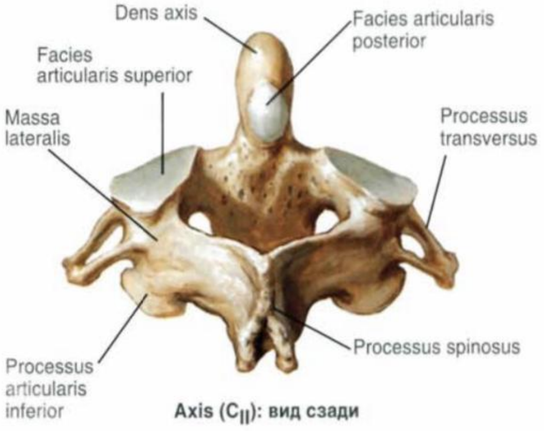

Axis (C_{II}): вид сзади

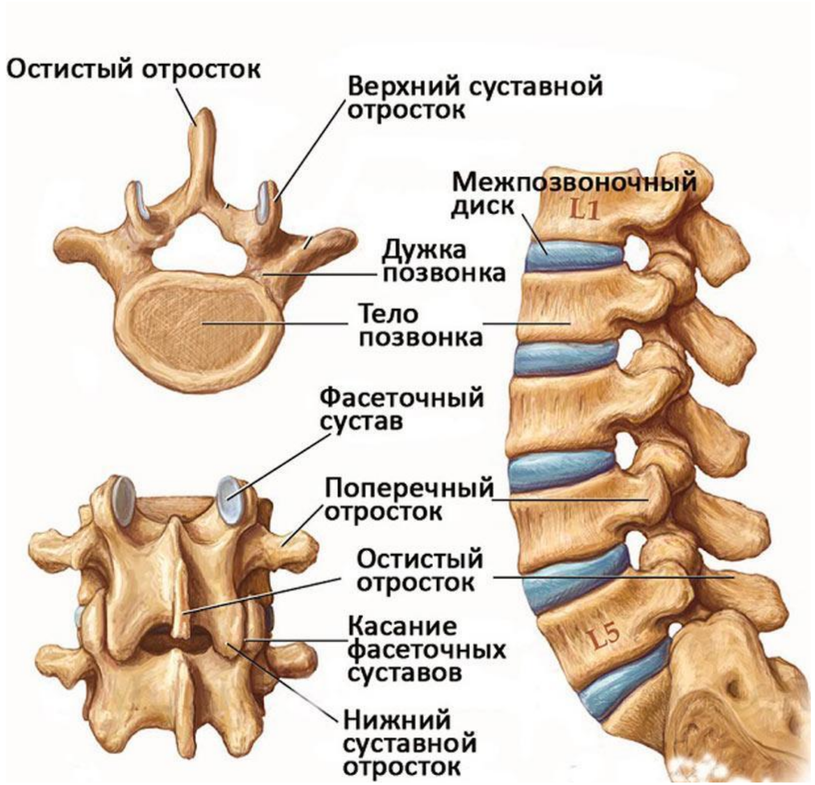

С2 и для того, чтобы в движении преобладала ротационная форма, «зуб» второго шейного позвонка располагается строго вертикально, обеспечивая спиралевидную форму движения.

- Вторая особенность биомеханики состоит в том, что суставная поверхность имеет наклонную плоскость. Это необходимо для того, чтобы сустав совершал три типа движения. В шейном отделе позвоночника латерофлексия и ротация всегда происходят вместе. Ротация максимально представлена на уровне С2. Признаком правильной биомеханики шеи является состояние,

Грудная часть позвоночника

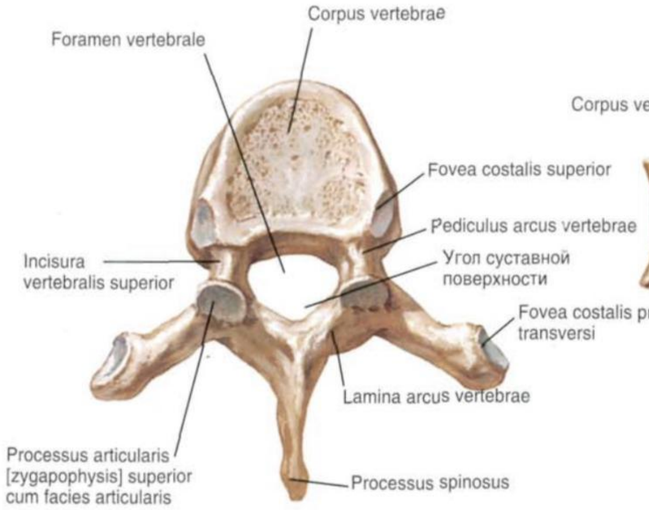

Vertebra Th_{VI}: вид сверху

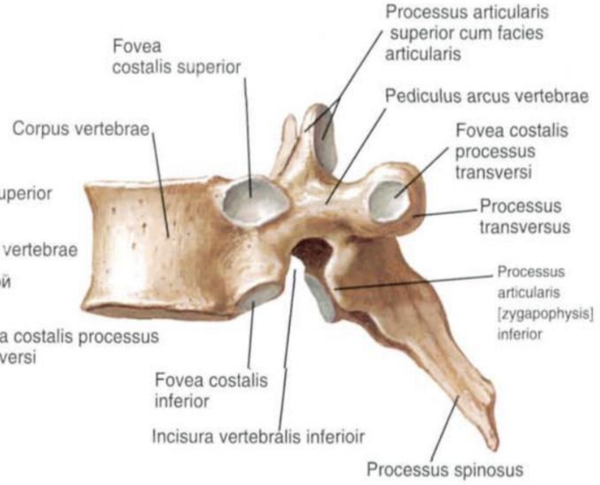

Vertebra Th_{VI}: вид сбоку

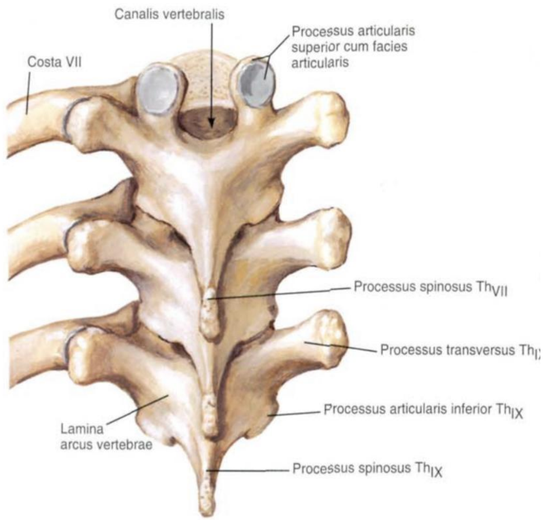

Vertebrae Th_{VII}-Th_{IX}: вид сзади

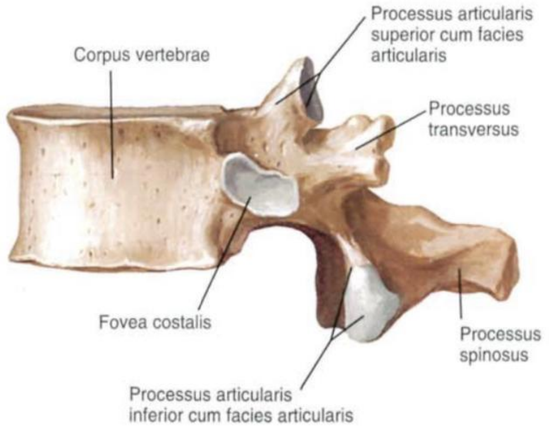

Vertebra Th_{XII}: вид сбоку

Вдох
Выдох
грудная клетка расширяется
ребра
диафрагма
диафрагма сокращается
грудная клетка сжимается
легкие
диафрагма расслабляется

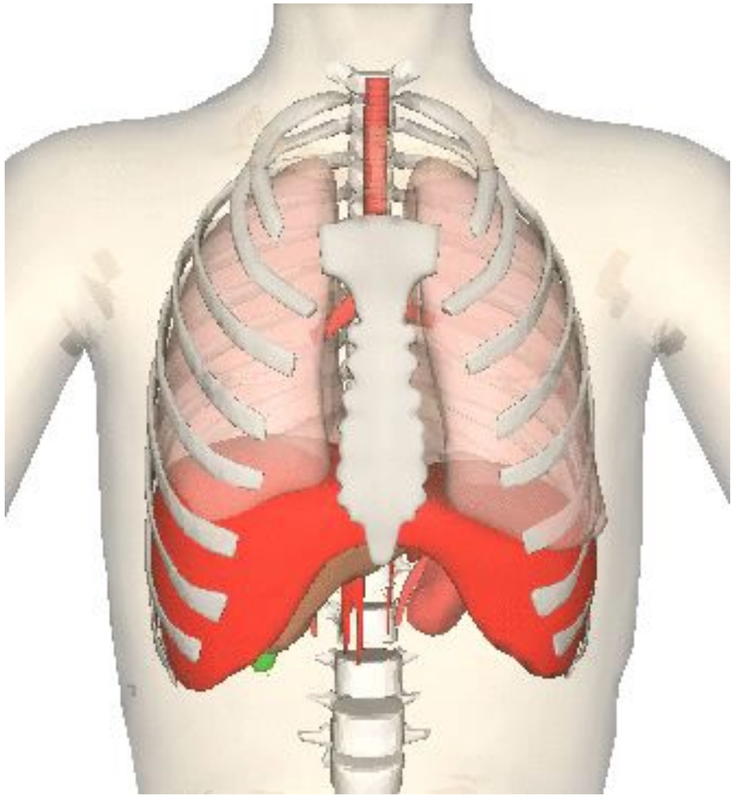

Поясничная часть позвоночника

- Как на подставке, опирается на крестец
- Удерживает на себе вышерасположенные сегменты, включая плечевой пояс и голову
- Самый **подвижный** и самый **нагруженный** отдел позвоночника

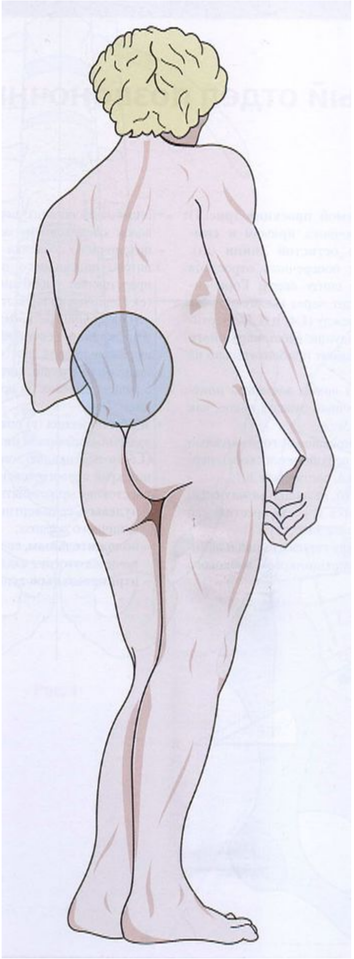

Пальпаторные ориентиры

- **L_5** – находится на 45º вверх и кнутри от SIPS
- **L_4** – на линии, соединяющей гребни подвздошных костей.
- **L_3 –** центральный позвонок поясничного отдела с самыми длинными поперечными отростками; соответствует уровню пупочного кольца.
- **L_2 –** над L3 и на линии,соединяющей R11
- **L_1 –** на линии, соединяющей R12 (не у всех, т.к. 11 и 12 ребра весьма подвижны)

- Поперечные отростки позвонка находятся на одном уровне с его остистым отростком.

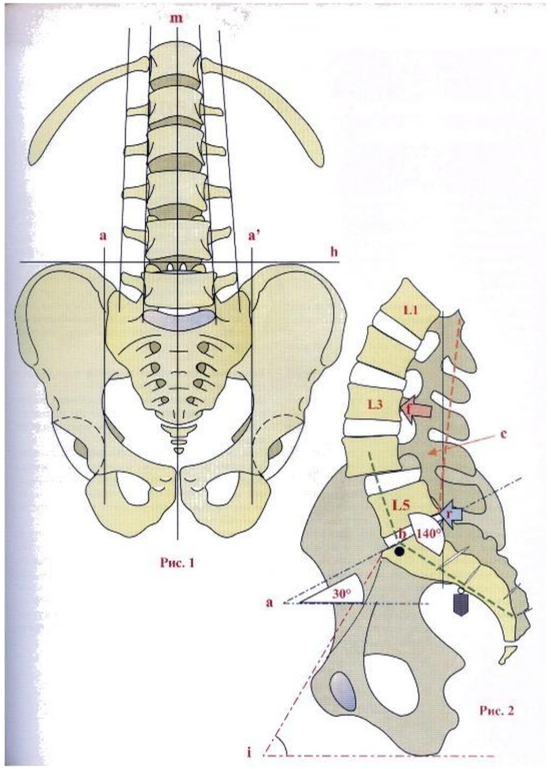

Поясничная часть позвоночника

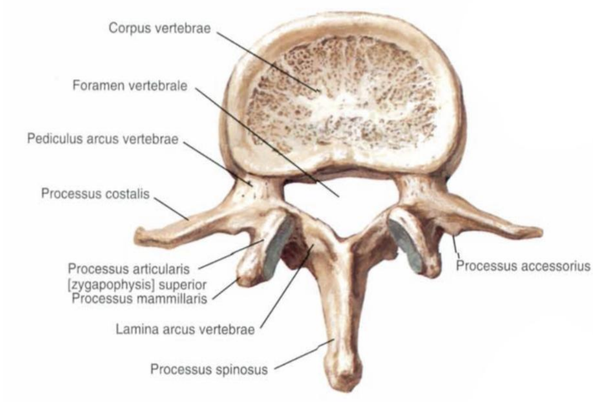

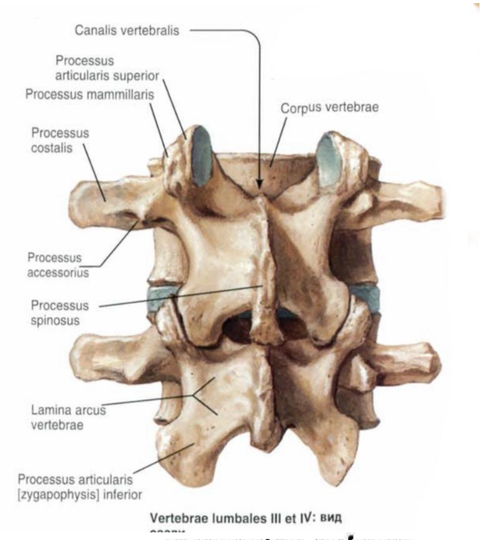

Vertebrae lumbales III et IV: вид

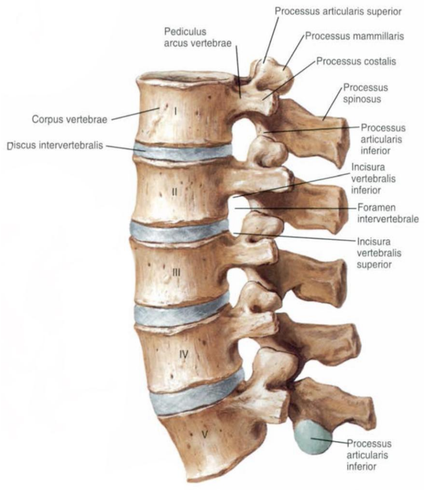

Поясничные позвонки: вид сбоку

m.erector spinae

mm. iliocostalis / longissimus / spinalis

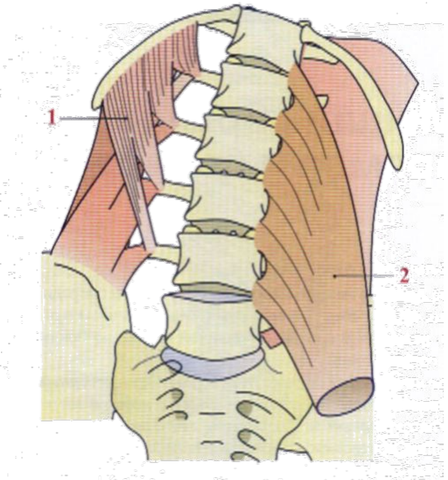

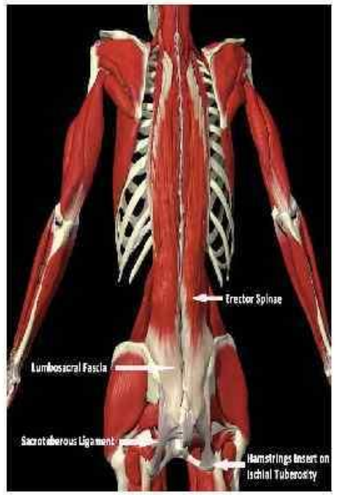

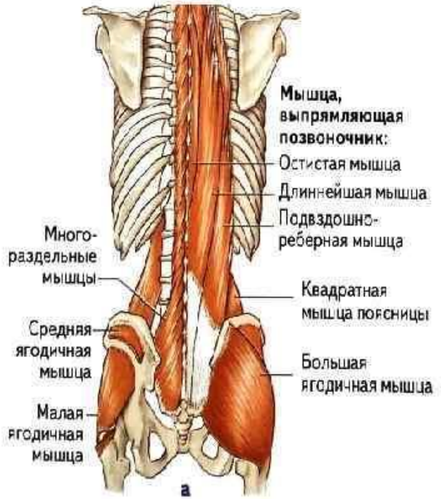

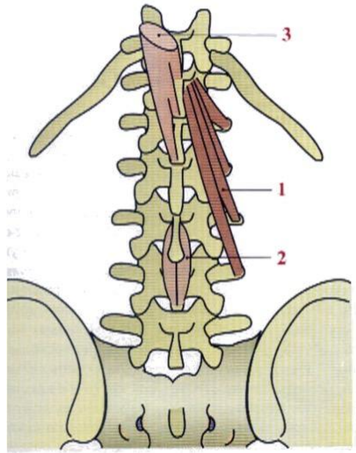

Крестец и копчик

Location of sacrum and coccyx

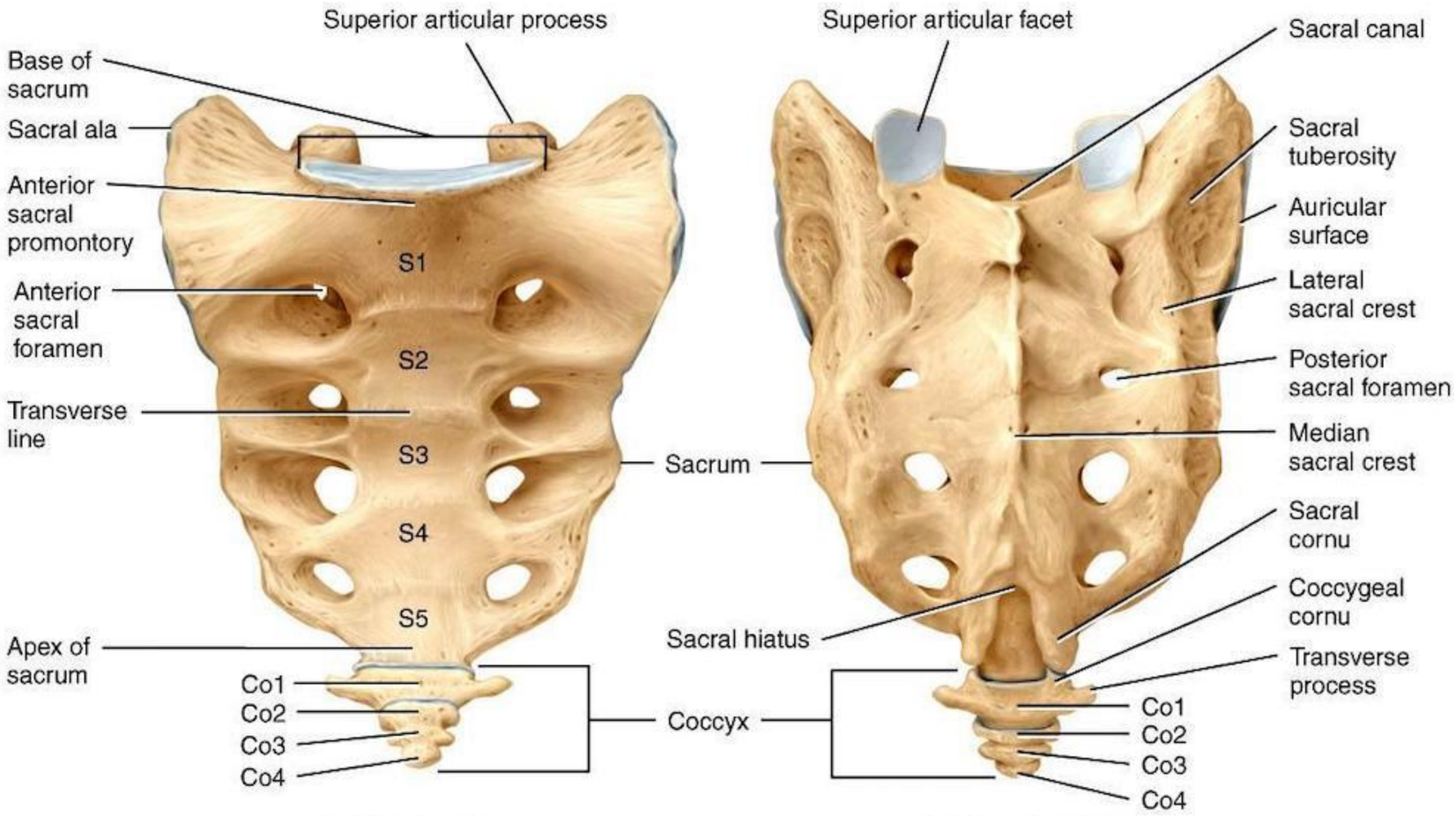

(a) Anterior view (b) Posterior view

Поясничная часть позвоночника

физиология движения

Флексия

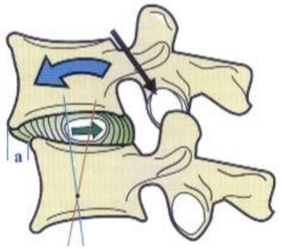

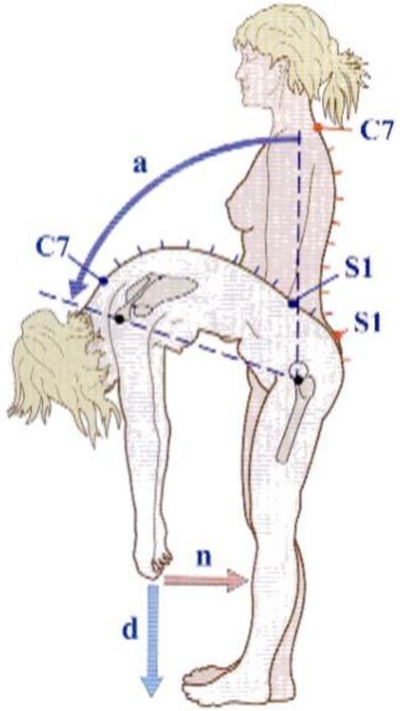

Экстензия

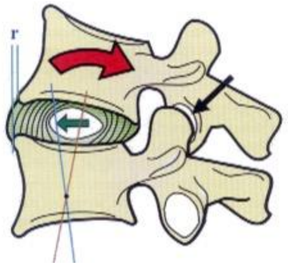

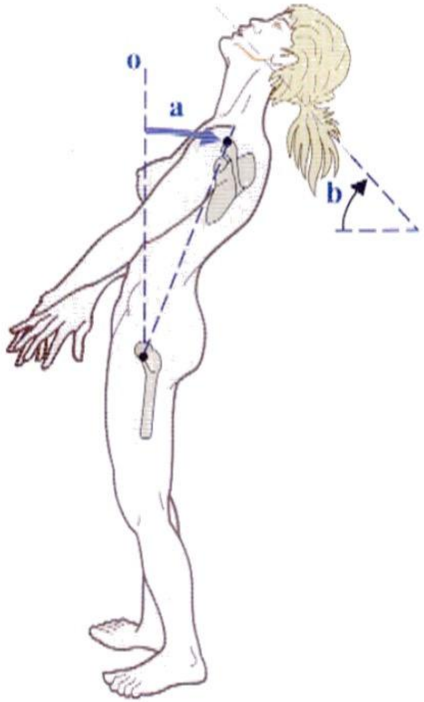

Латерофлексия

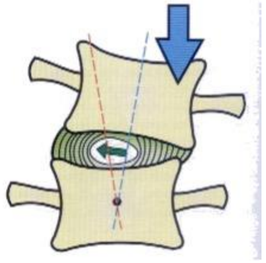

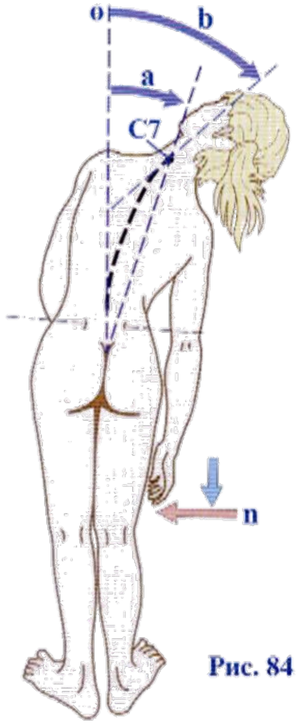

Рис. 84

Ротация

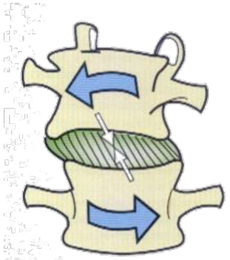

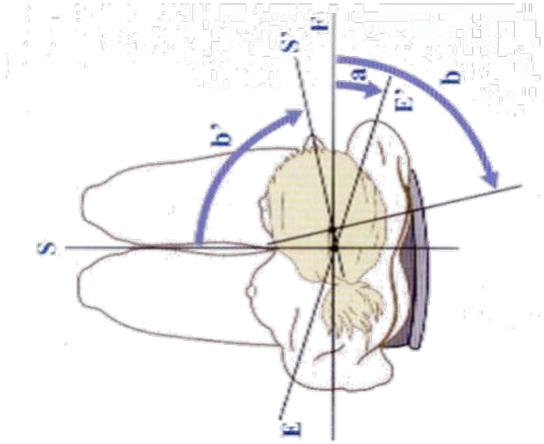

Физиологические изгибы

- **Лордоз** - это изгиб позвоночника в сагиттальной области, направлен выпуклость вперёд:
  - Шейный лордоз;
  - Поясничный лордоз.
- **Кифоз** - искривление позвоночника в сагиттальной области, направлен выпуклостью назад:
  - Грудной кифоз
- **Сколиоз** - патологическое искривление позвоночника, при котором происходит поворот вокруг

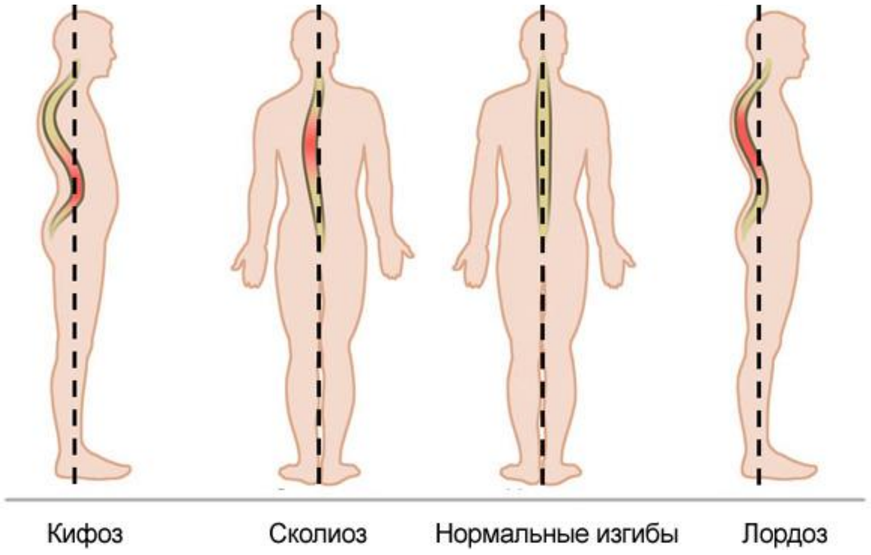

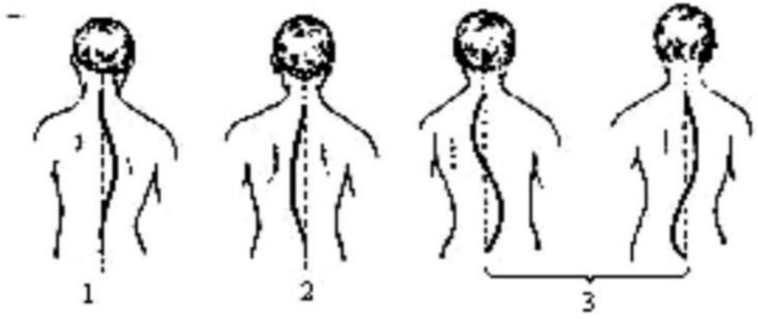

Рис. 5. Виды сколиоза: 1 – грудной; 2 – общий левосторонний; 3 – S-образный

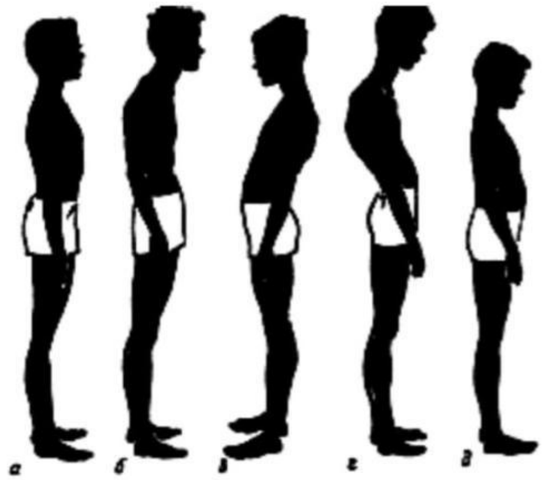

Рис. 3. Виды осанки: *а* – нормальная; *б* – сутуловатая; *в* – лордотическая; *г* – кифотическая; *д* – выпрямленная

Спасибо за внимание!