Buna ziua şi bine aţi venit!

Verificarea prezenţei!

Repartizarea în grup!
Metoda: Valsul crisantemelor

Citatul zilei:
“poate că o viaţă nu valorează nimic, dar nimic nu valoarează cât o viaţă”

Jerome K. Jerome

Subiectul: ELECTROCARDIOGRAMA

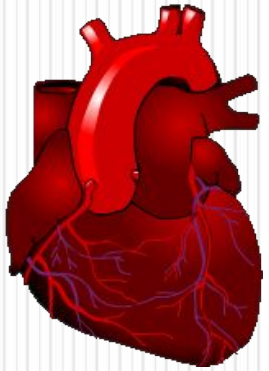

Galina GALIȚ

PROFESOR

MEDICINA DE URGENȚĂ

Scopul

Dobândirea şi dezvoltarea competenţelor privitor la interpretarea electrocardiogramei

Obiectivele

- O1 Relatarea importanţei electrocardiogramei
- O2 Caracterizarea înregistrării grafice a fenomenelor electrice
- O3 Identificarea proprietăţilor electrofiziologice ale cordului
- O4 Descrierea protocolului de interpretare a electrocardiogramei
- O5 Interpretarea morfologică a electrocardiogramei
- O6 Implimentarea algoritmului de interpretare a electrocardiogramei

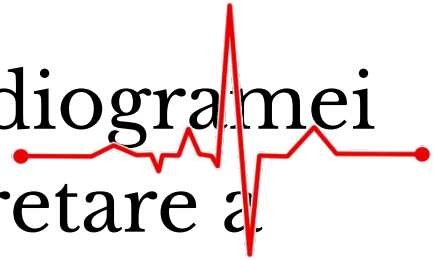

DATE STATISTICE

- Bolile cardiovasculare (bcv) reprezintă cea mai comuna problemă a lumii moderne care ne împiedică să îmbătrânim sănătos și să avem o viață lungă

- Mai mult de jumătate dintre persoanele care au decedat în ultimii zece ani, au suferit de boli cardiovasculare, astfel maladia se plasează pe locul întâi printre cauzele de deces ale populaţiei în R. Moldova

- Ministerul sănătăţii a elaborat „programul naţional de profilaxie şi combatere a bolilor cardiovasculare”, care urmăreşte majorarea duratei vieţii a populaţiei şi reducerea mortalităţii cardiovasculare cu 8% până în anul 2020

DATE STATISTICE

- La nivel mondial, bolile cardiovasculare sunt răspunzătoare de circa 17,5 milioane de decese în fiecare an – aproximativ unul din trei decese.

- OMS estimează că, până în anul 2030, acest bilanț al victimelor va crește la aproximativ 24 milioane.

- Organizaţia Mondială a Sănătăţii anual raportează tendinţele mortalităţii cardiovasculare în pofida unor modificări importante ale modalităţilor de diagnostic şi tratament în ultimele trei decenii, infarctul miocardic acut continuă să fie o problemă majoră de sănătate publică în lumea industrializată, inclusiv şi în R. Moldova.

DATE STATISTICE

- Hipertensiunea arterială este una din cele mai răspândite şi social importante maladii a sistemului cardiovascular, fiind principalul factor de risc al morbidităţii şi mortalităţii cardiovasculare.

Activitate !!!

- Pretest

Timp: 7 minute

ELECTROCARDIOGRAMA

- are un rol complex:
  - poate fi atît o metodă de prevenire a bolilor cardiovasculare
  - poate fi atît o metodă de diagnosticare a bolilor cardiovasculare
  - poate fi monitorizata evolutia unei boli cardiace

- Avem mai multe tipuri de aparate pentru EKG (de repaos, de efort, holter), cu particularitatile lor.

ElectroCardioGrafia

Definiții

- ✔EKG este o metodă neinvazivă care explorează activitatea electrică a inimii
- ✔EKG reprezintă înregistrarea grafică a impulsurilor electrice care declansează contracția cardiacă
- ✔EKG furnizează informații utile asupra cordului în timpul fazelor de repaos și activitate cardiacă



ISTORIC

- 1901 Einthoven inventează un nou dispozitiv pentru înregistrarea EKG, din electrozi din argint
- 1924 Willem Einthoven câştigă premiul Nobel pentru inventarea ectrocardiografului

APARAT EKG -ELECTROCARDIGRAF

- Un aparat capabil să înregistreze grafic cu ajutorul unor electrozi activitatea electrică a inimii
- EKG este rezultatul grafic înregistrat pe o foaie (hîrtiea milimetrică)
- În funcție de numărul de canale avem electrocardiografe
  - cu 1 canal
  - cu 3 canale
  - cu 6 canale
  - cu 12 canale

Pregatirea pacientului pentru EKG

Explicaţi pacientului ce intenţionaţi şi cum va decurge procedura	acest lucru contribuie la reducerea anxietăţii pentru un traseu corect este important ca pacientul să fie cât mai relaxat
Contribuim la confortul pacientului	Temperatura mediului ambiant să fie optimă - temperatura în camenră trebuie să fie comfortabilă, Vor fi descoperite doar zonele corpului pe care urmează să fie aplicaţi electrozii
Optăm pentru a efectua o investigaţie de calitate!	Este util ca în momentul derulării înregistrării pacientul să NU se mişte, să nu vorbească şi dacă este posibil să-şi ţină respiraţia circa 3-6 sec.

Date introduse pe EKG

se acceptă și scrise cu mâna, nu introduse din meniul aparatului

- Nume
- Prenume
- Ora și data înregistrării
- Vârsta (ani sau anul nașterii)
- Medicamentele pe care pacientul le ia (ex: Digoxin)
- și (+ eventual înălțime și greutate).

O înregistrare EKG
dureaza aproximativ 5 -10 minute

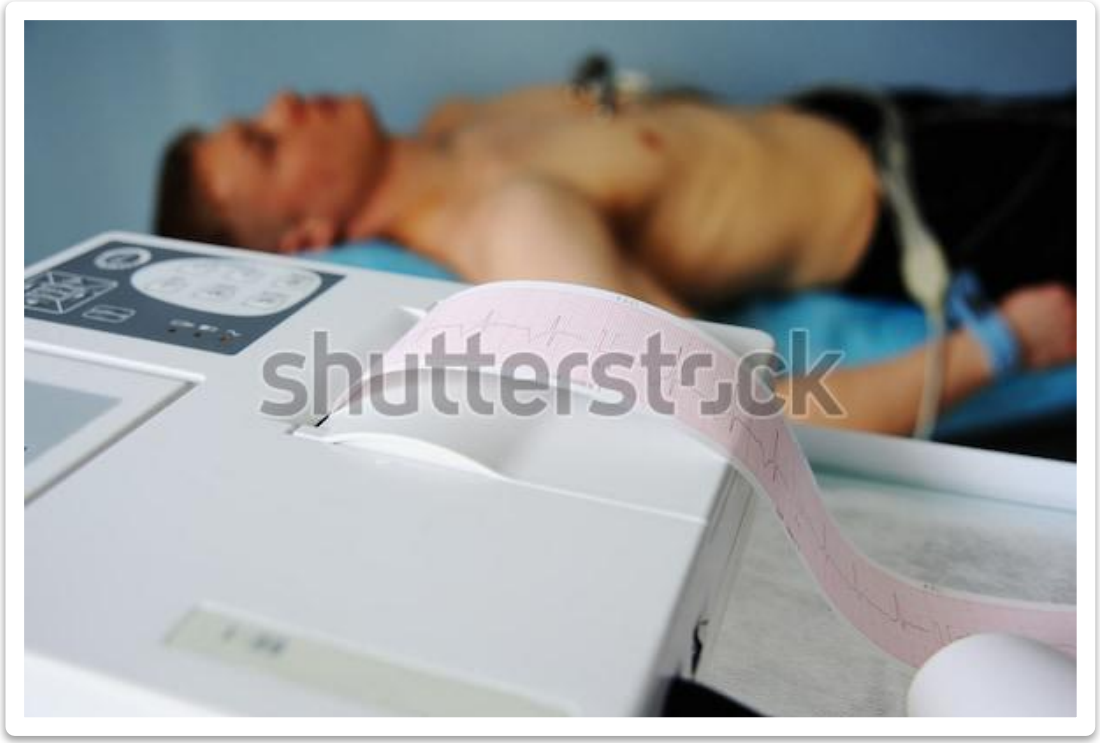

Electrocardiograma

este o curbă de tip scalar în care pe verticală se înregistrează amplitudinea (în diviziuni) în sensul variaţiilor de potenţial (pozitive în sus, negative în jos), iar pe orizontală se marchează timpul (în sutimi de secundă)

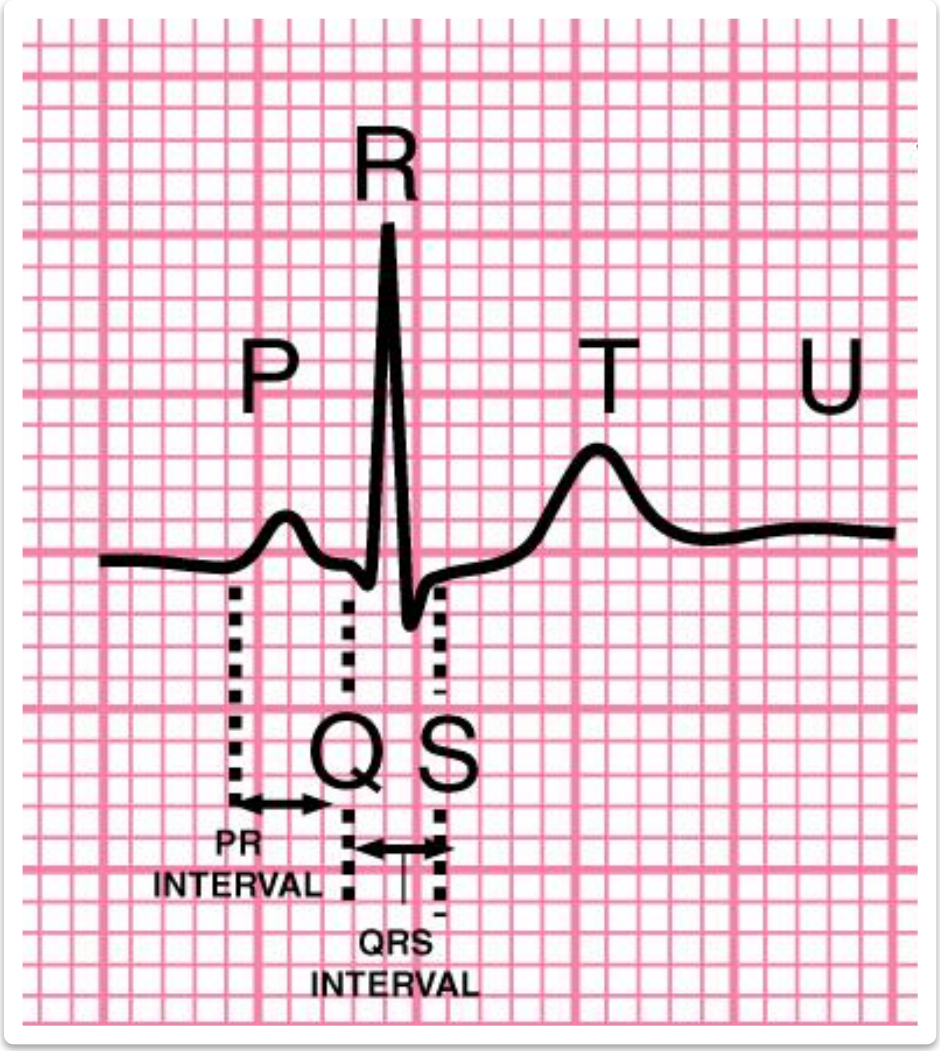

Condiţii de înregistrare a EKG

- Poziţia – decubit dorsal
- Fixarea electrozilor – pe faţa internă a antebraţelor, pe faţa externă a gambelor şi precordiale udate cu ser fiziologic
- Conectarea electrozilor:
  - roşu – braţul drept
  - galben – braţul stîng
  - verde – gamba stîngă
  - negru (albastru) – gamba dreaptă

Derivațiile membrelor

a) Derivațiile bipolare ale membrelor (standard)

- Înregistrează activitatea electrică a inimii în plan frontal.
- Termenul "bipolar" înseamnă că ECG este înregistrat între doi electrozi exploratori (+ și -) plasați pe membre: brațul drept (**R**), brațul stâng (**L**) și piciorul stâng(**F**).
- Cele trei derivații bipolare înregistrează diferențele de potențial între:
  - **D I** - brațul drept (R -) și brațul stâng (L +);
  - **D II** - brațul drept (R -) și piciorul stâng (F +);
  - **D III** - brațul stâng (L -) și piciorul stâng (F +).

Derivațiile bipolare ale membrelor

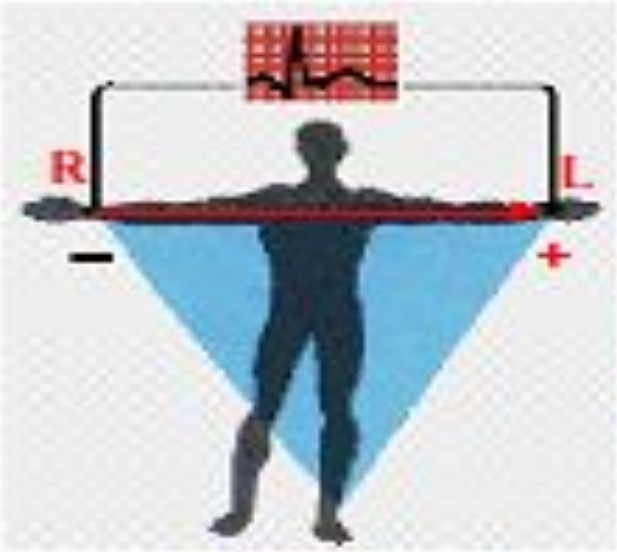

Derivația I

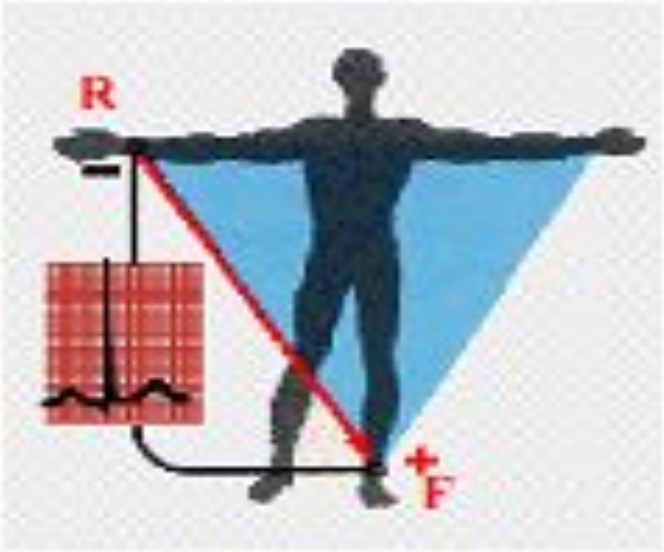

Derivația II

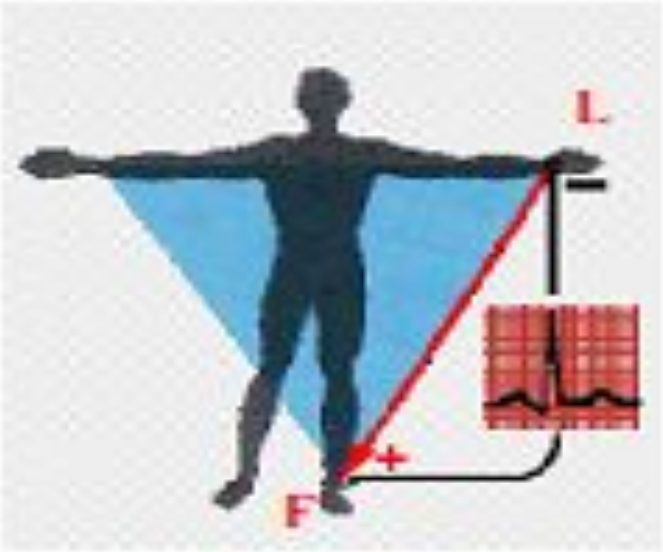

Derivația III

b) Derivațiile unipolare ale membrelor

- Înregistrează activitatea electrică a inimii în plan frontal.
- Sunt "unipolare" deoarece folosesc un singur electrod explorator (pozitiv), plasat pe un membru, conectat cu centrul inimii, considerat ca punct de referință (potențial nul).
- Punctul de referință rezultă prin conectarea celorlalți doi electrozi între ei.
- Derivația unipolară înregistrează potențialul membrului respectiv și este amplificată (a):
  - **aVR** - electrodul explorator este plasat pe brațul drept;
  - **aVL** - electrodul explorator este plasat pe brațul stâng;
  - **aVF** - electrodul explorator este plasat pe piciorul stâng.

Derivațiile unipolare ale membrelor

aVR

aVL

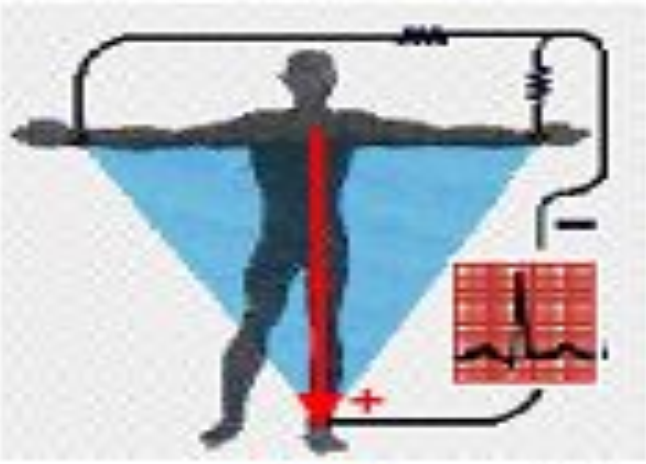

aVF

Derivațiile precordiale (V)

- Înregistrează activitatea electrică a inimii în plan transversal
- Sunt derivații "unipolare", cu electrodul pozitiv situat pe torace (V_1-V_6) şi electrodul de referință format din cele trei derivații ale membrelor unite.
- Electrodul explorator poziționat după cum urmează:
  - **V1** - spațiul IV intercostal drept parasternal;
  - **V2** - spațiul IV intercostal stâng parasternal;
  - **V3** - la jumătatea distanței dintre V2 şi V4;
  - **V4** - spațiul V intercostal stâng, pe linia medioclaviculară (apexul);
  - **V5** - spațiul V intercostal stâng, pe linia axilară anterioară;
  - **V6** - spațiul V intercostal pe linia axilară mijlocie.

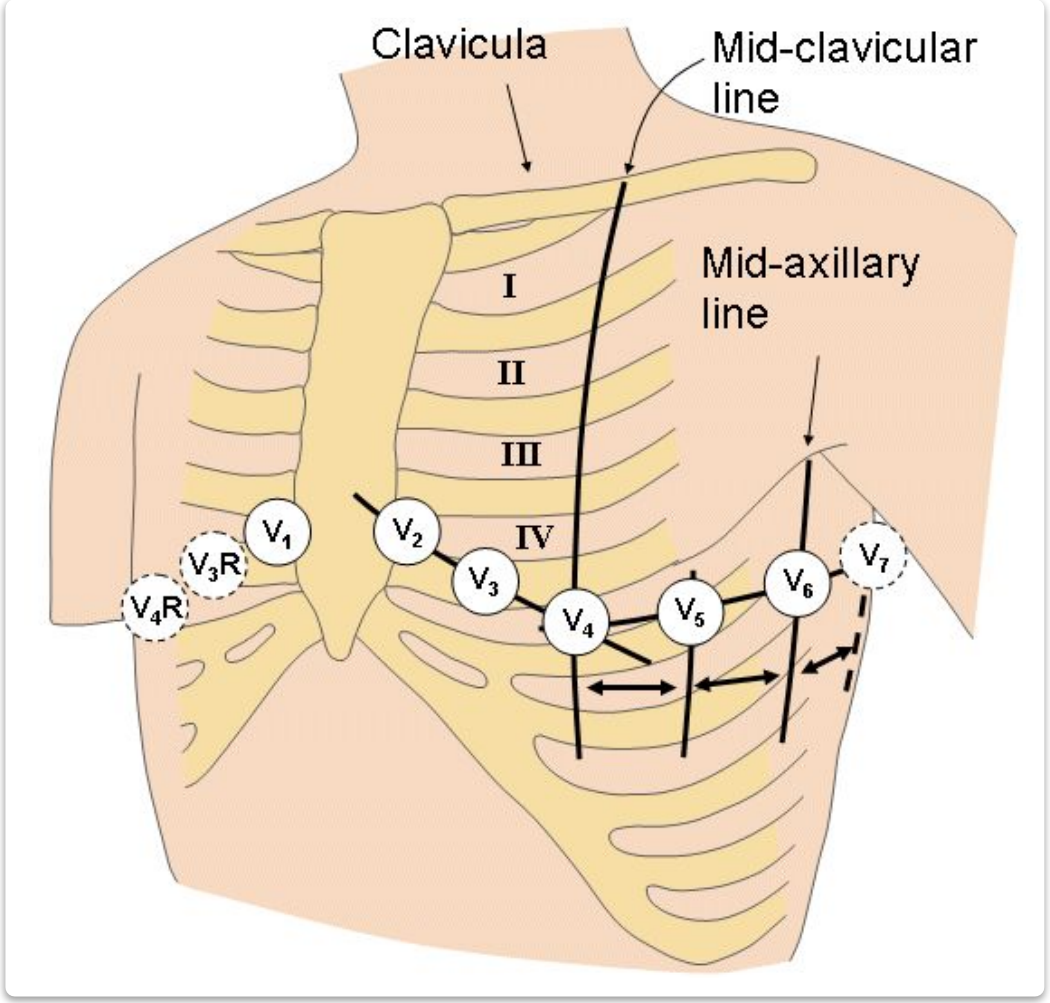

Derivaţii precordiale

DERIVAŢII SUPLIMENTARE DREPTE

- De asemenea pot fi utile pentru diagnosticul unui infarct miocardic de ventricul drept şi precordialele drepte cu localizare simetrică cu cea a precordialelor stângi:

V3R, V4R, V5R şi V6R

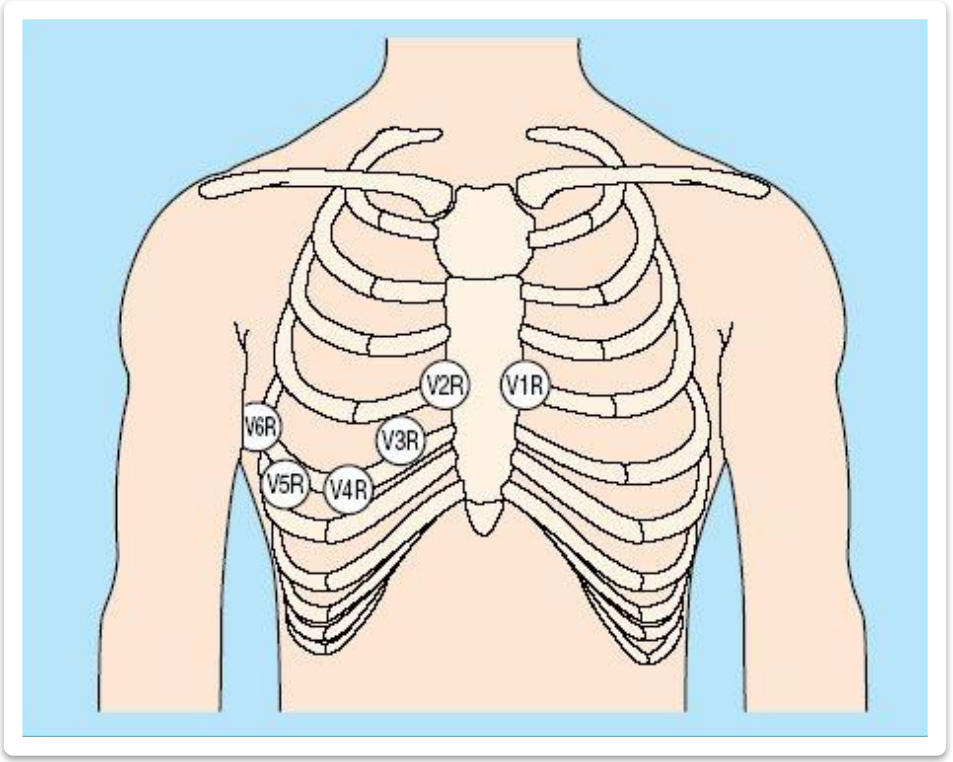

Derivaţiile unipolare precordiale

derivaţii suplimentare stângi:

- **V7-** în spaţiul 5 intercostal, pe linia axilară posterioară stângă
- **V8-** tot în spaţiul 5 intercostal, pe linia scapulară medie stângă
- **V9-** pe linia paravertebrală stângă, la jumătatea distanţei dintre V8 şi coloana vertebrală

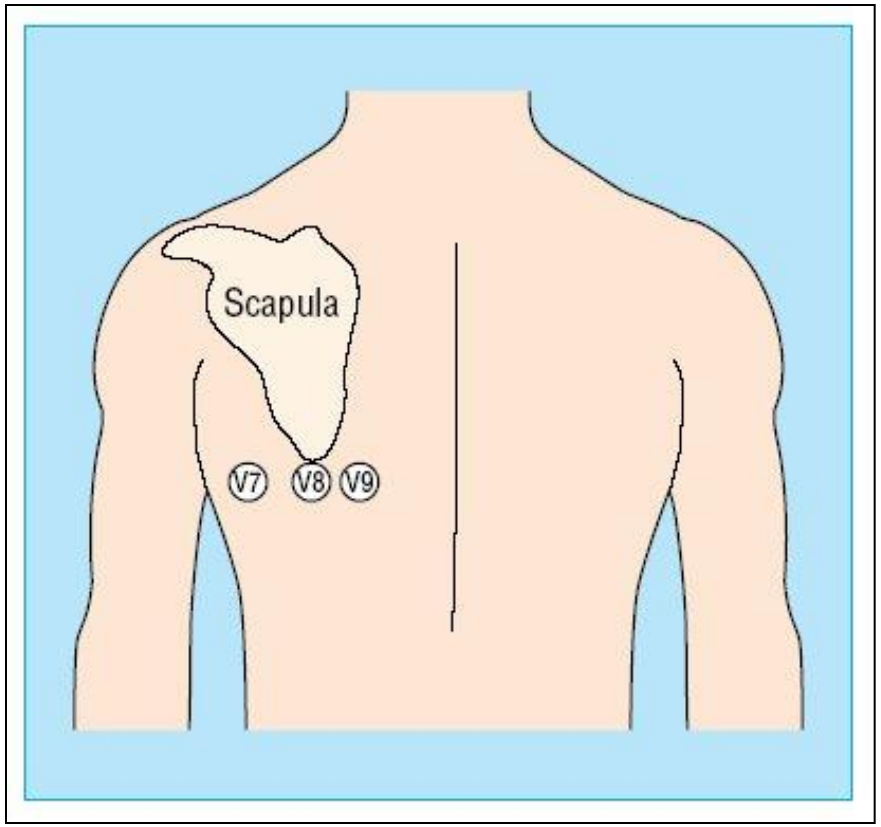

EKG standard - 12 derivaţii

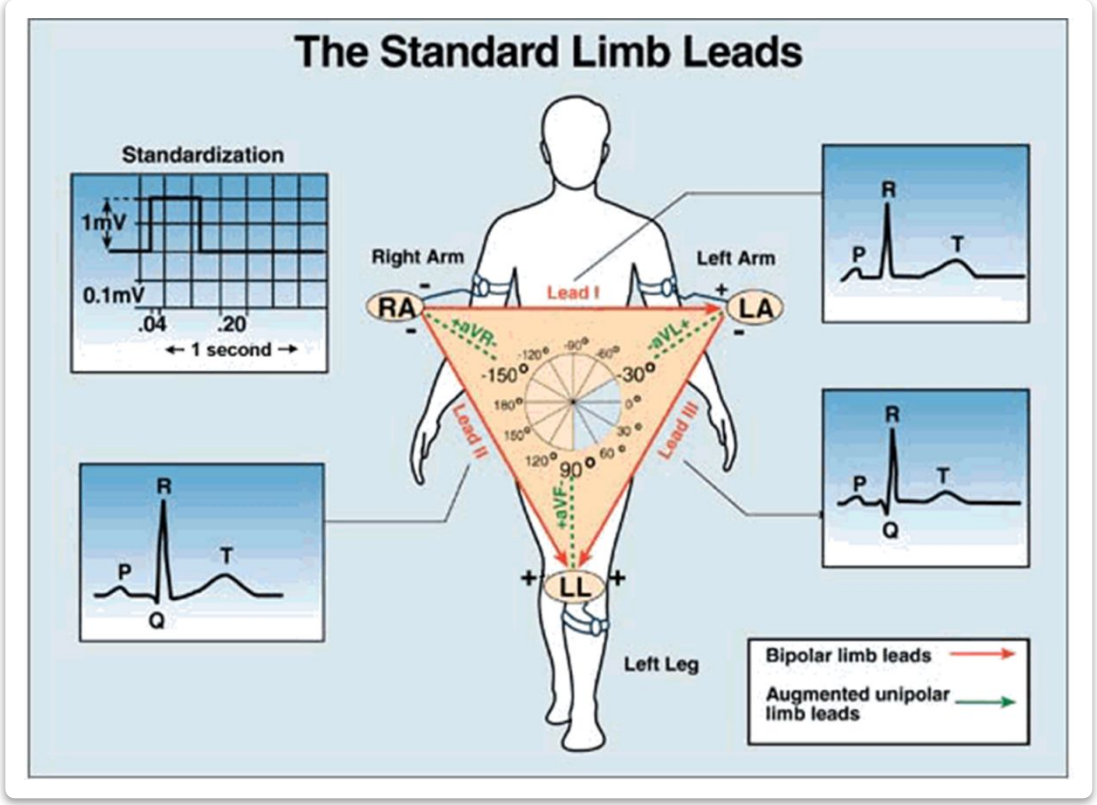

Derivațiile pe scurt

	Derivațiile membrelor	Derivațiile precordiale
Bipolare	I, II, III (derivațiile standard ale membrelor)	-
Unipolare	aVR, aVL, aVF	V_1-V_6

ACTIVITAEA ELECTRICĂ A INIMII

- Este reprezentată de formarea și transmiterea potențialulu de acțiune în rezultatul căreia se declansează undele de depolarizare și repolarizare
- De unde vin aceste potențiale de acțiune?
- Inima reprezintă automatizm, adică își formează singură potențialele de acțiune
- Cel mai important centru de automatizm este Nosul sinusal (sino atrial) situat pe peretele posterior al atriului drept care produce impulsuri cu o frecvență de 60-100/minut

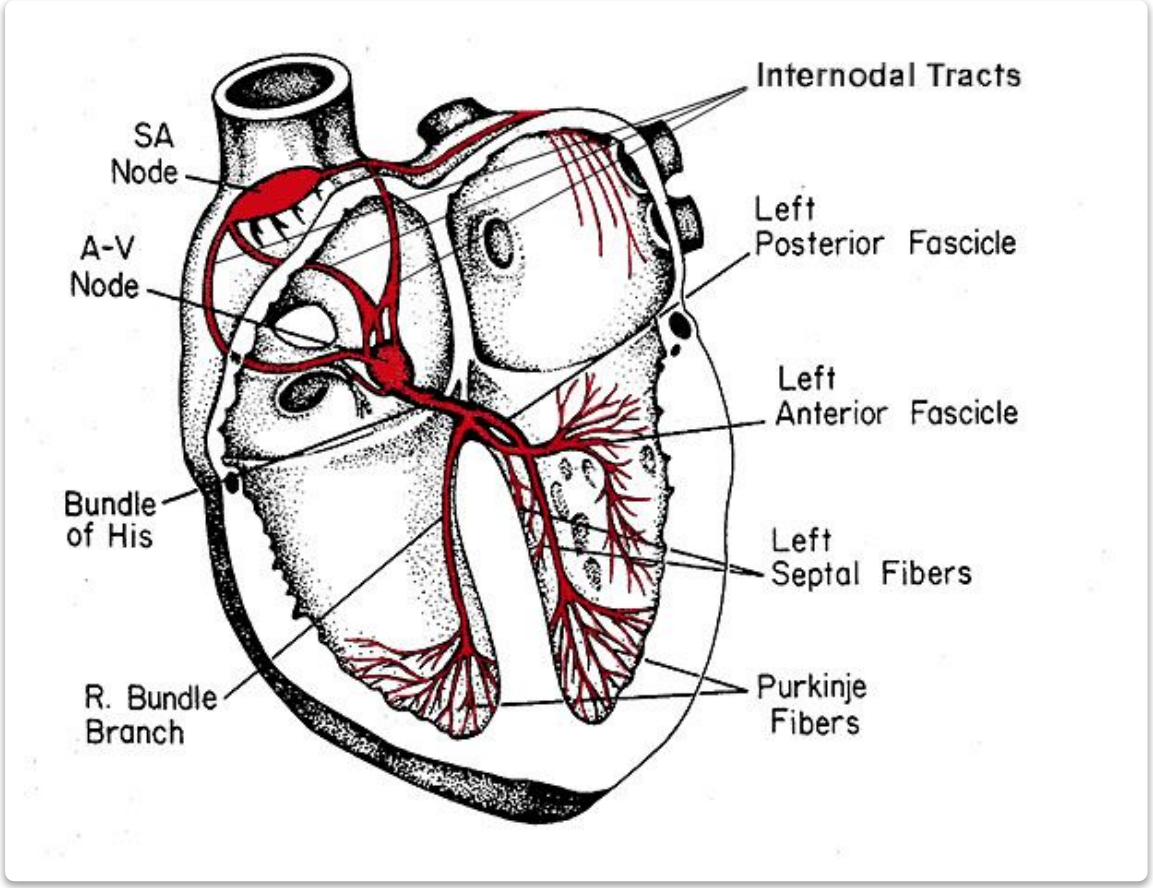

Conducerea impulsului electric în inimă

- **Este realizată de către țesutul nodal al inimii format din:**
  - **Nodul sino-atrial**
  - **Nodul atrio-ventricular**
  - **Fasciculul Hiss**
  - **Rețeaua Purkinje**

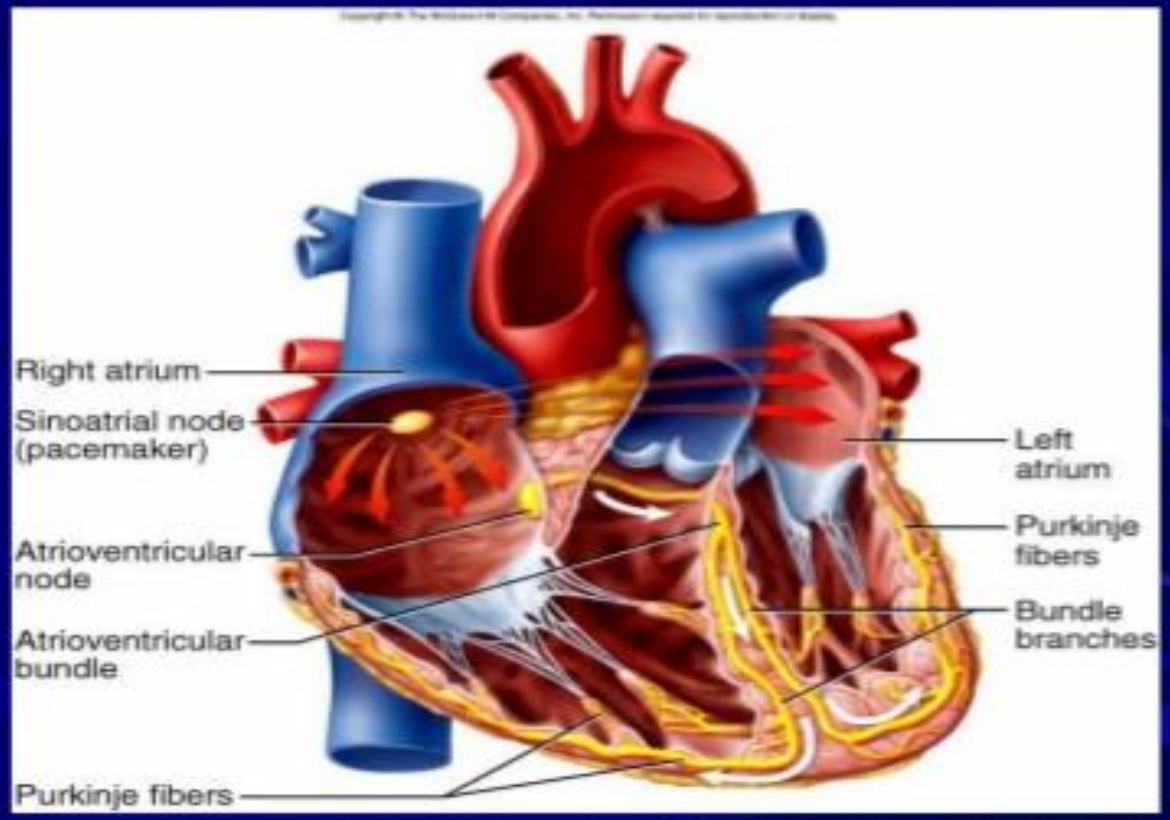

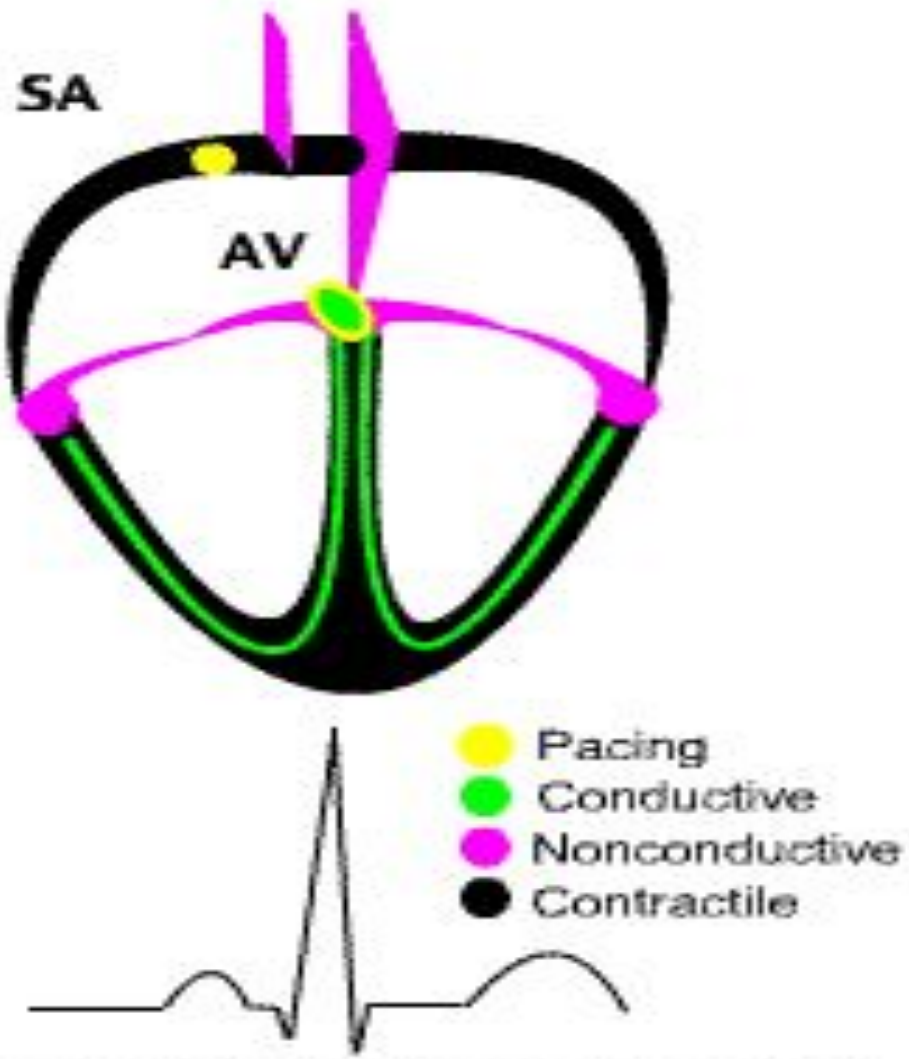

Conducerea impulsului electric în inimă

Viteza de înregistrare a EKG

- 25 mm/sec
- 1mm= 0,04 sec
- 1 pătrat mare =0,2 sec

- 50 mm/sec
- 1mm= 0,02 sec
- 1 pătrat mare =0,1 sec

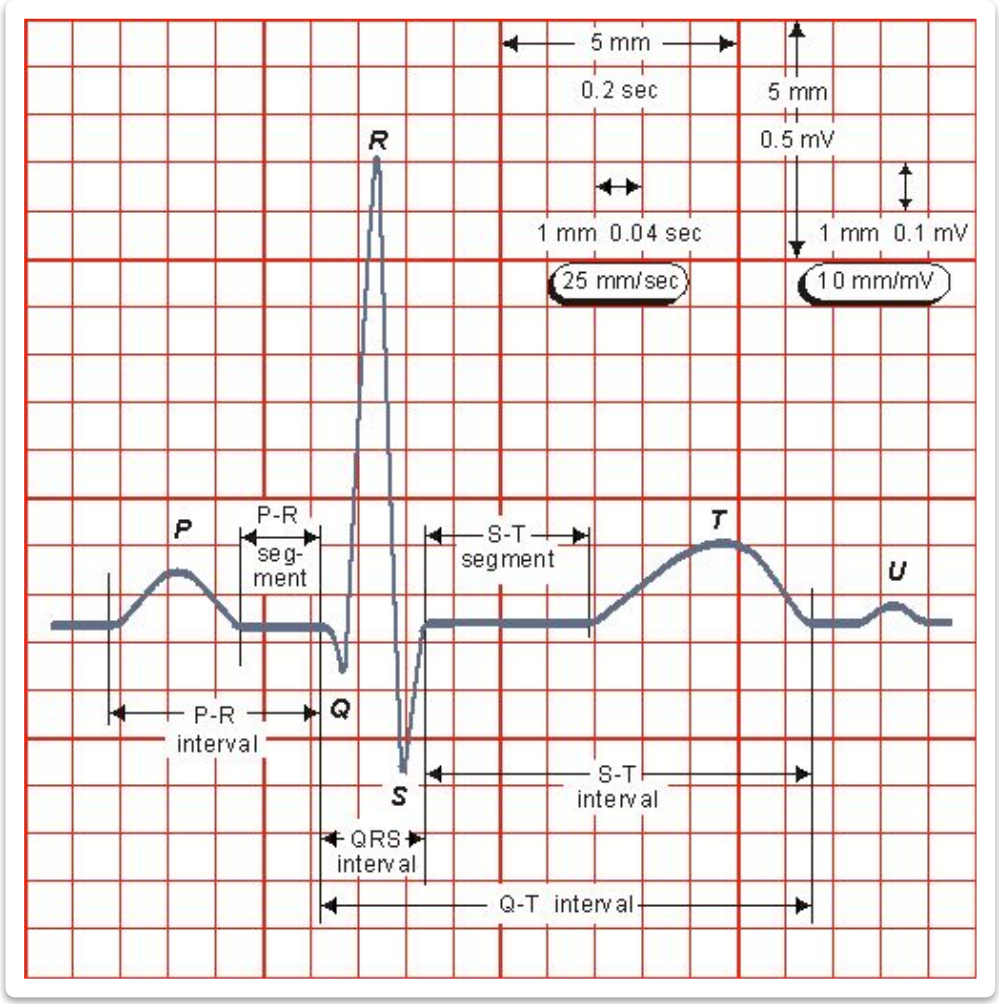

TRASEU EKG - UN CICLU CARDIAC

- P
- Q
- R
- S
- T

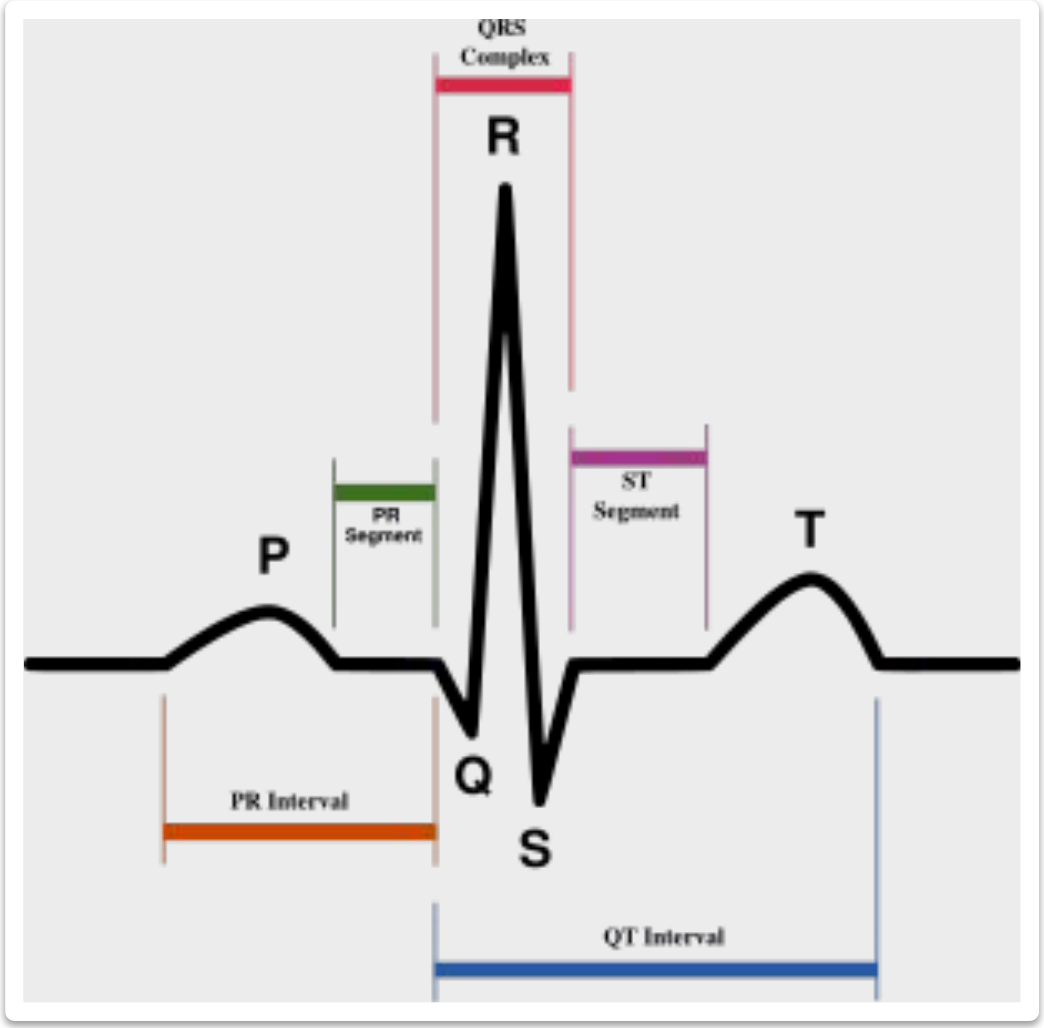

3. Caracteristicile parametrilor ECG

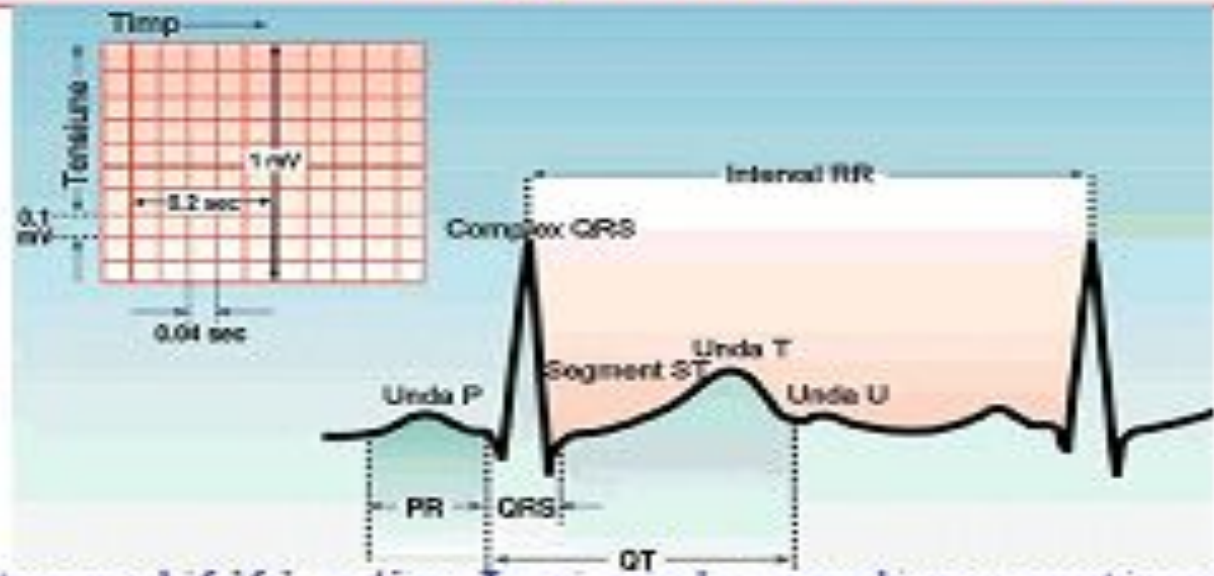

Reprezentarea ECG a fiecărui ciclu cardiac conține:

- unde: P, Q, R, S, T şi U (deflexiuni pozitive sau negative).
- segmente: porțiunile cuprinse între unde.
- intervale: includ segmente şi unde.

Traseul ECG este înregistrat în condiții standard, cu:

- amplitudinea: 1mm=0.1 mV şi durata: 1mm=0.04 s.

Unda P

- Porțiunea ECG care corespunde depolarizării atriale (AD→AS);
- Definește ritmul sinusal;
- Aspect: rotunjită și uniformă;
- Sens:
  - pozitivă în majoritatea derivațiilor,
  - negativă în aVR;
  - pozitivă sau difazică în V1,V2;
- Durată 0.06-0.10 sec;
- Amplitudine <0.25 mV;
- Ax electric mediu în plan frontal: 0°-5°.

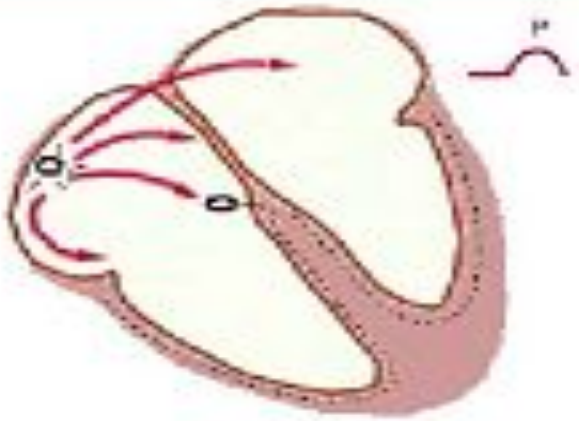

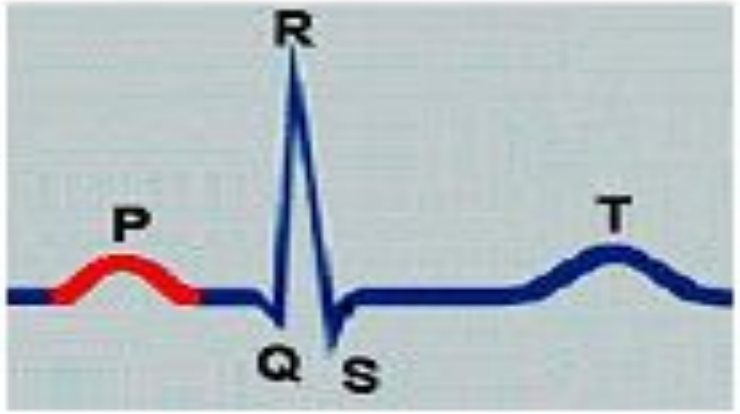

Unda P

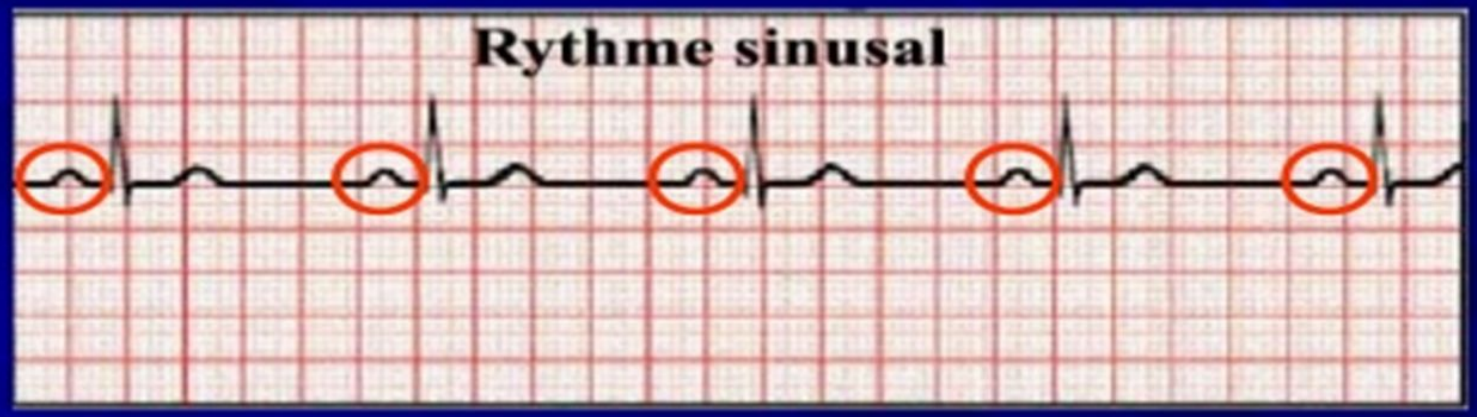

- reprezintă **depolarizarea atrială** şi este:
  - rotunjită, simetrică,
  - pozitivă în DII, DIII şi aVF şi negativă în aVR
  - cu durata: 0,08-0,12 sec
  - amplitudinea maximă în DII (0,25 mV)
  - defineşte **RITMUL SINUSAL**

Exemple unda P patologică

Fluter atrial

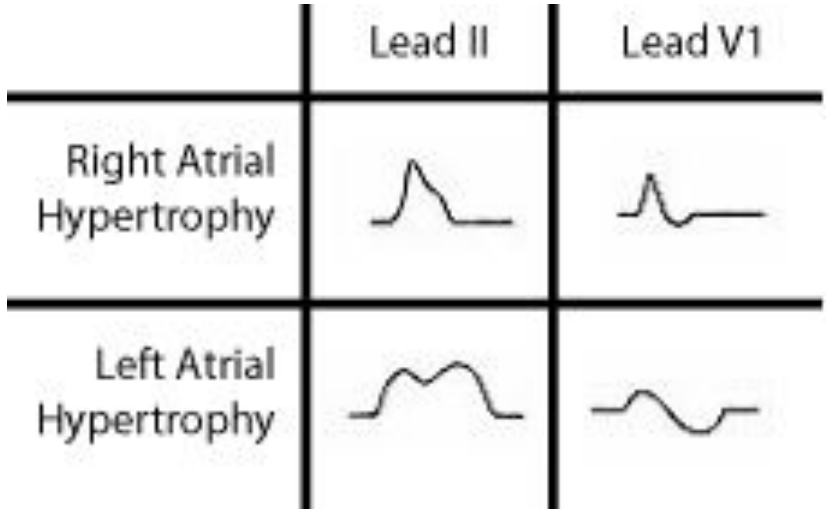

Fibrilaţie atrială

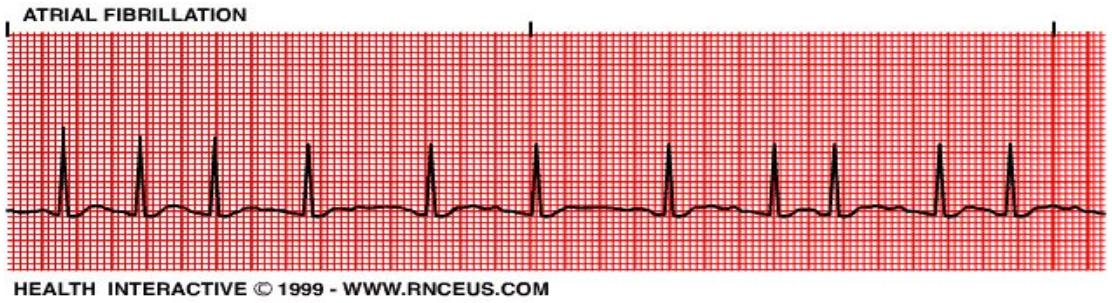

Complexul QRS

- Cea mai semnificativă componentă a traseului ECG, corespunde cu depolarizarea septului IV şi ventriculilor;
- Aspect:
  - prima undă negativă =Q:
    - durata < 0,04sec;
    - amplit <1/4 R (DIII, aVF, V5-V6) absentă în V1-V4;
  - prima undă pozitivă = R: prezentă în majoritatea derivaţiilor;
  - cea de-a doua undă negativă sau prima negativă după R = S.

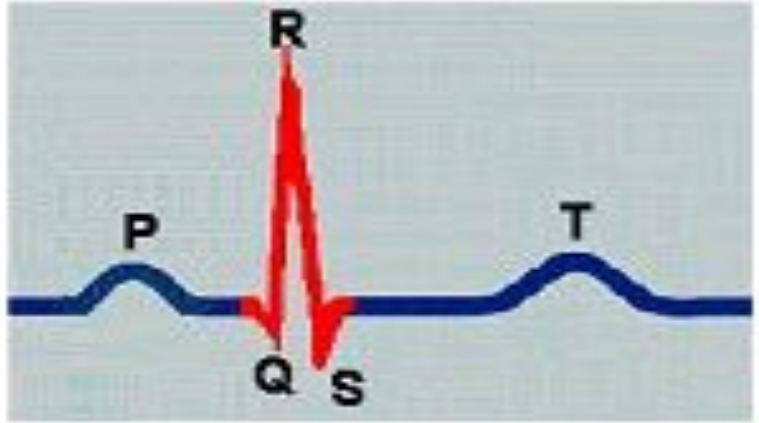



Complexul QRS în derivațiile precordiale

V_1, V_2: Derivații drepte

V_5, V_6: Derivații stângi

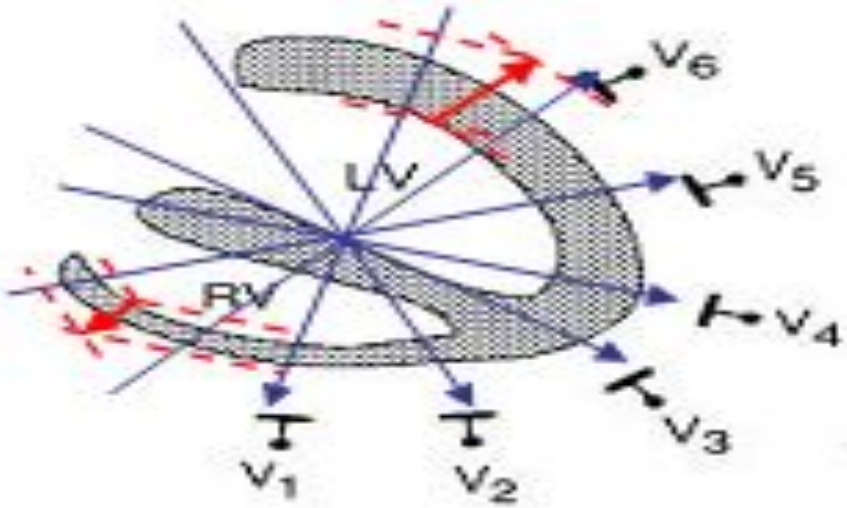

Aspect QRS:

- V_1,V_2: R<S (rS);
- V_3,V_4: zona de tranziție (R=S);
- V_5,V_6: - R>S (Rs);
  - apare Q.
- Index Sokolov:

$S_{V2} + R_{V5} < 35$ mm.

Complexul QRS

- Amplitudinea: minimum 5 mm in derivaţiile standard şi minimum 10 mm în precordiale.
- Sub aceste valori se consideră microvoltaj şi peste aceste valori macrovoltaj.
- Deflexiunile de peste 3 mm sunt notate cu litere mari (Q; R; S), iar cele sub 3 mm cu litere mici (q, r, s)

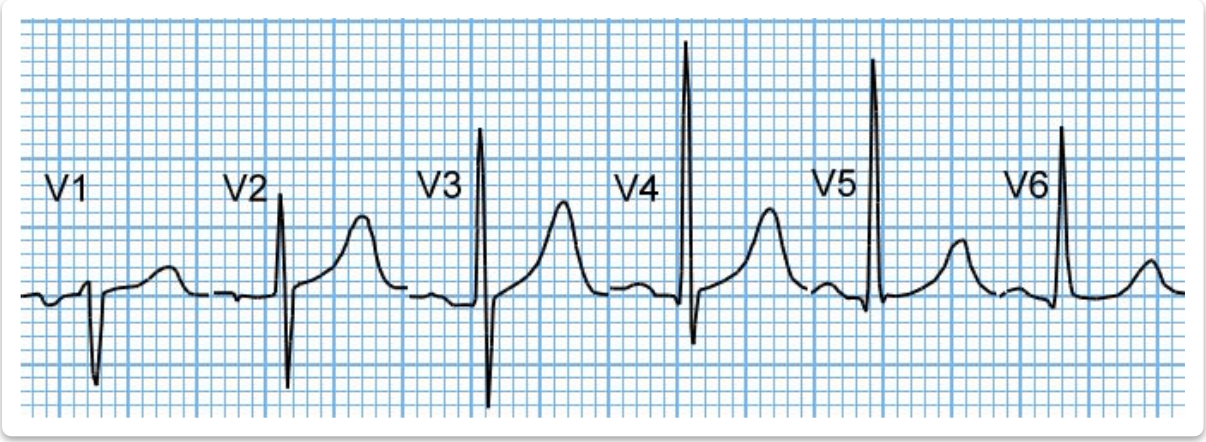

Exemple unda Q patologică

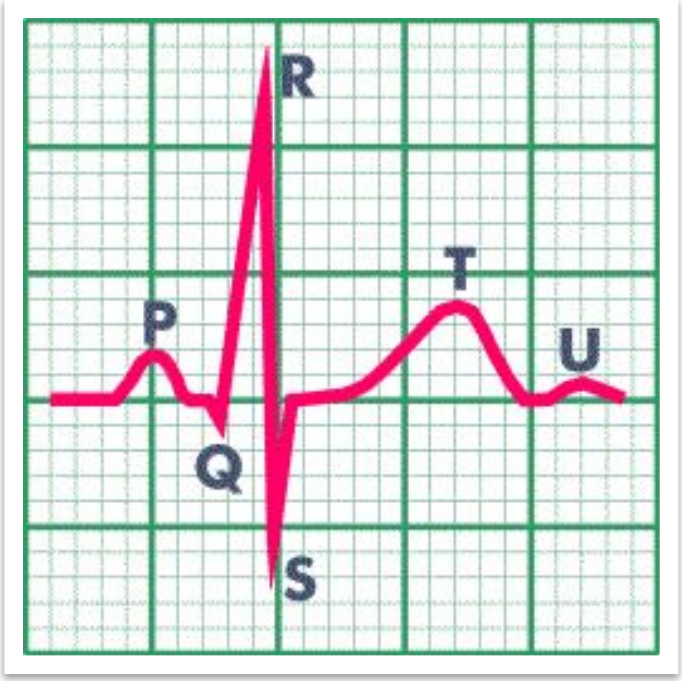

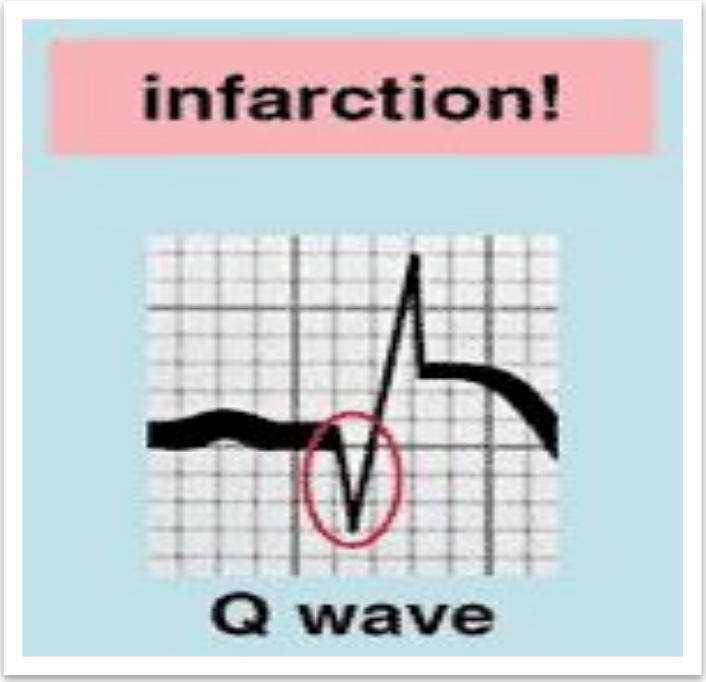

Complexe QRS patologice

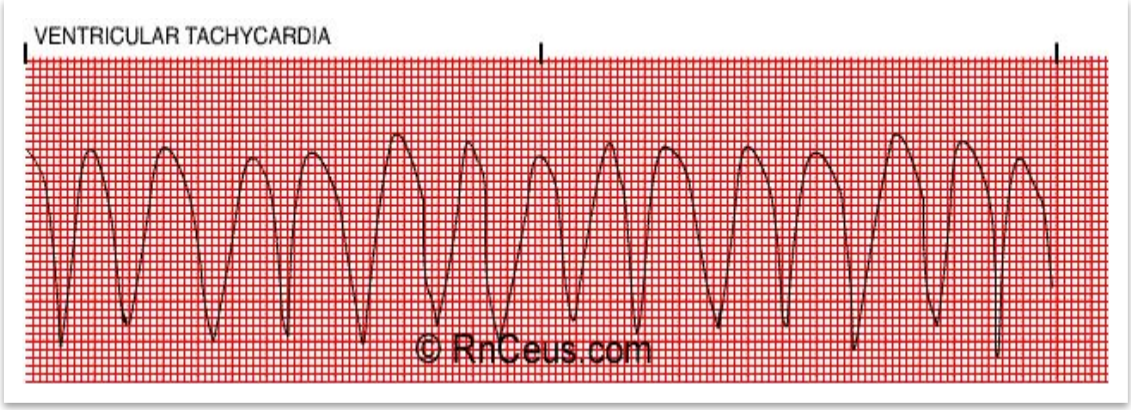

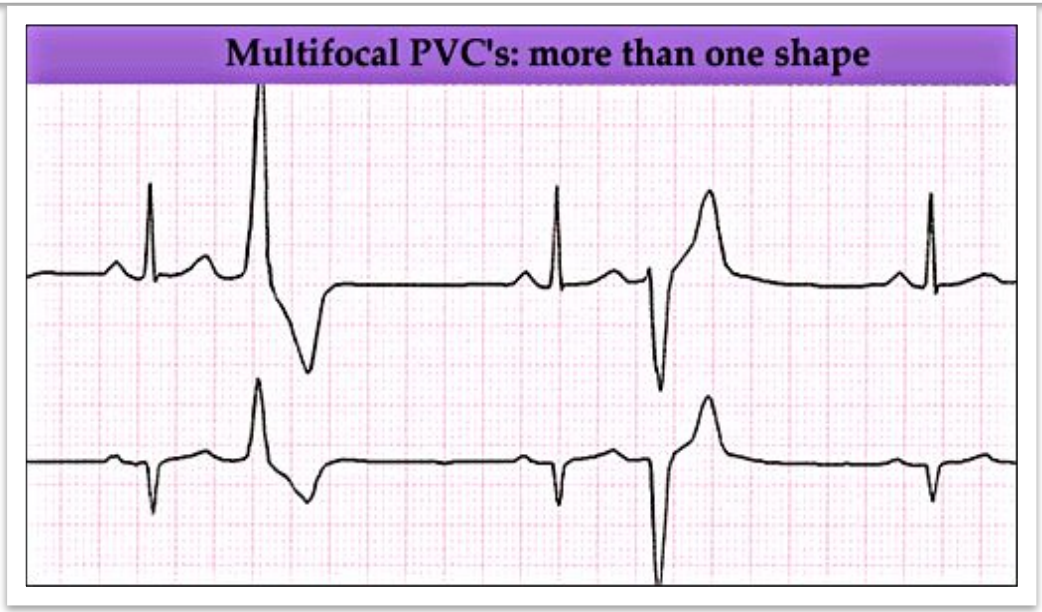

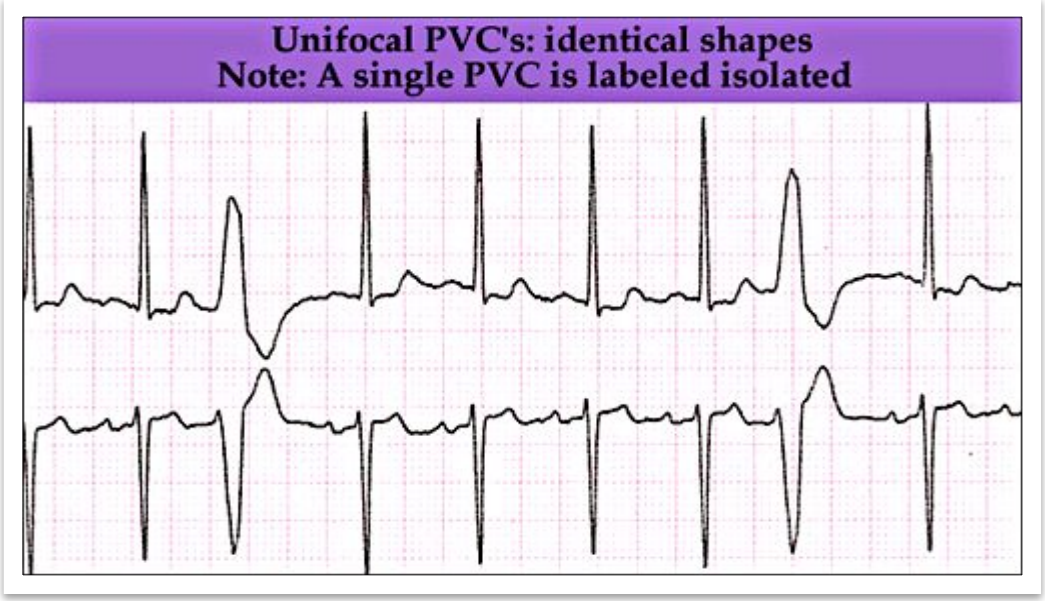

Unda T

- Reflectă *repolarizarea ventriculară* (epicard → endocard);
- Aspect: rotunjită, asimetrică, cu panta descendentă mai abruptă;
- Sens: concordant cu complexul QRS
  - pozitivă în majoritatea derivațiilor;
  - negativă: aVR +/- în DIII, aVF, V1
- Amplitudine < 1/3 QRS (< 6 mm);
- Durata: 0,13-0,30 sec;
- Modificată de factori:
  - fiziologici: SNVP ⇒ T înalt, asimetric (precordiale);
  - factori umorali (↓PO_2, Ca^{++}, K^{+}).

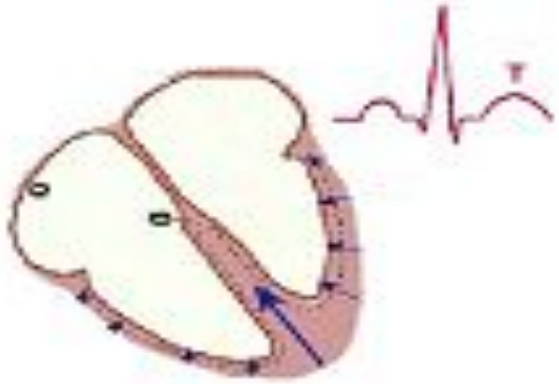

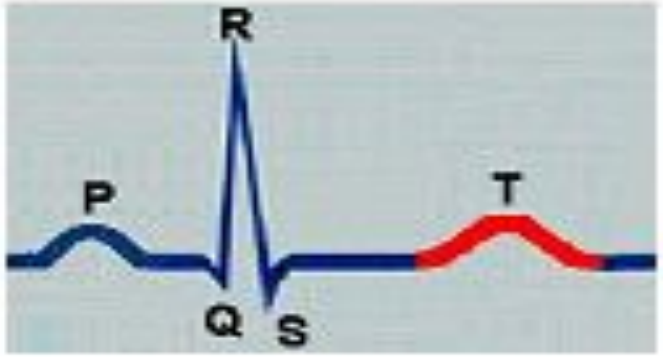

Exemple unda T patologică

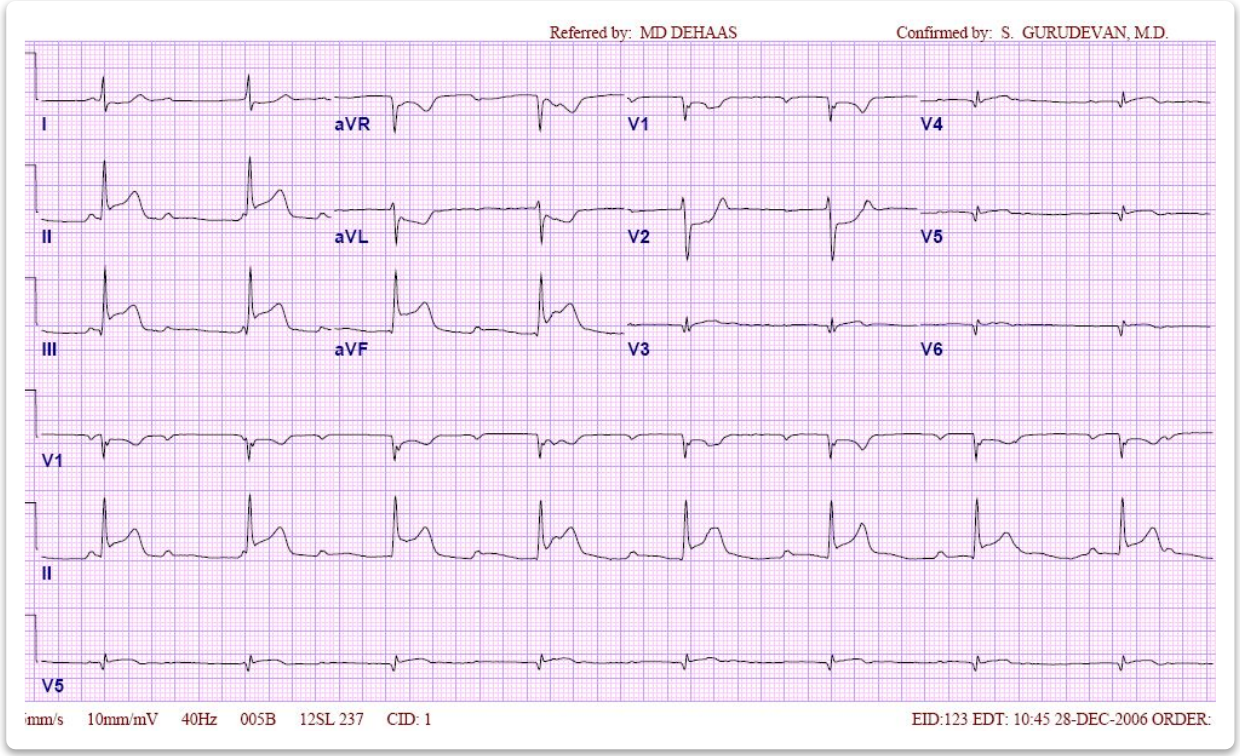

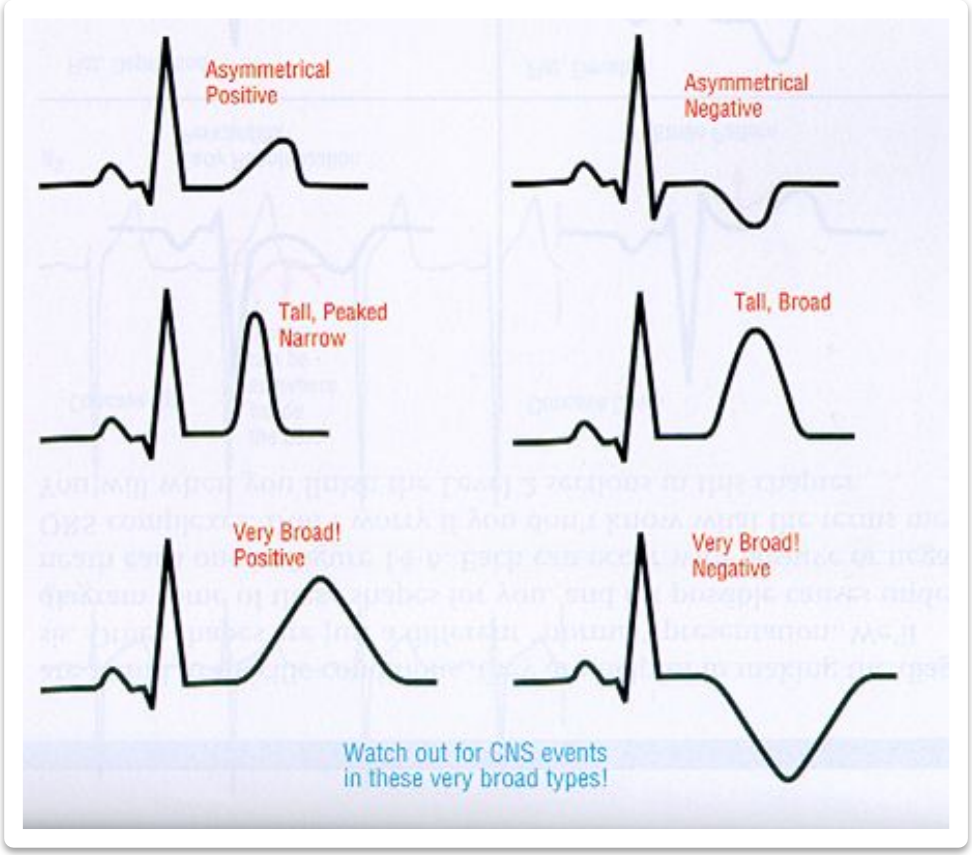

Unda U

- Corespunde cu repolarizarea muşchilor papilari sau post-depolarizarea în fibrele Purkinje;
- Aspect: mică, rotunjită;
- Acelaşi sens cu unde T din aceeaşi derivaţie;
- Amplitudinea < 1/4 T din aceeaşi derivaţie;
  - mai evidentă la ↓ FC, ↓[K^+];
  - mai bine exprimată în derivaţiile precordiale drepte (V1,V2).

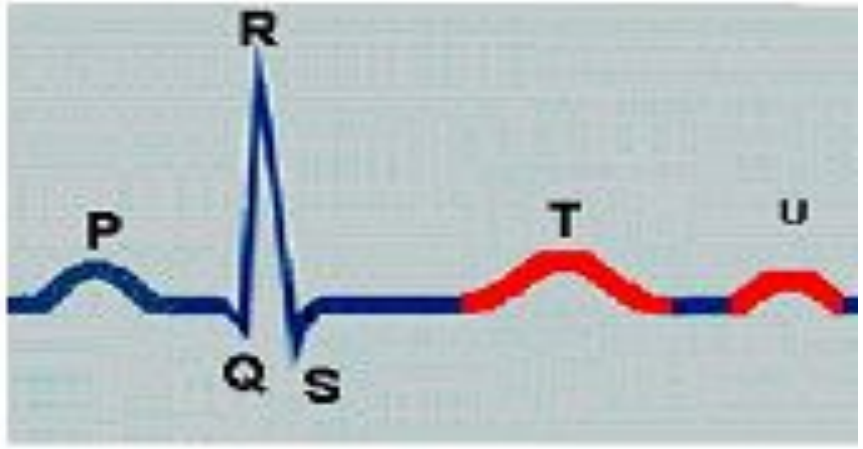

Segmentul PQ, ST. Punctul J

- segmentul PQ (PR) = stadiul depolarizat atrial,
  - durata 0,06-0,10 sec.
- segmentul ST = stadiul depolarizat ventricular;
  - izoelectric (±1 mm)
  - cu durata de 0.05-0.15 sec.
  - punctul J - sfârşitul depolarizării ventriculare, uneori greu de depistat;
  - patologic - în cardiopatia ischemică: supra/subdenivelare mai marcată ⇒ leziune.

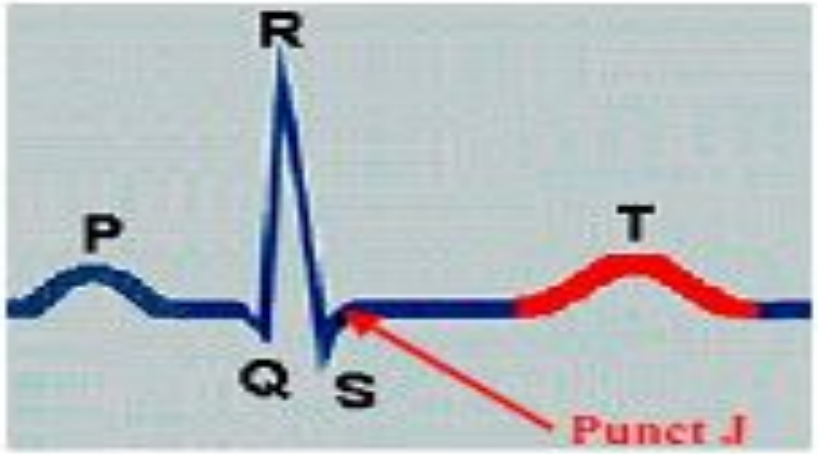

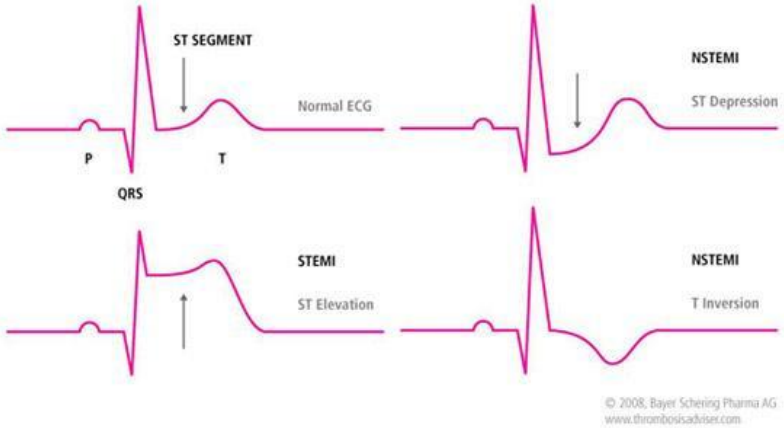

Exemple segmentul ST patologic

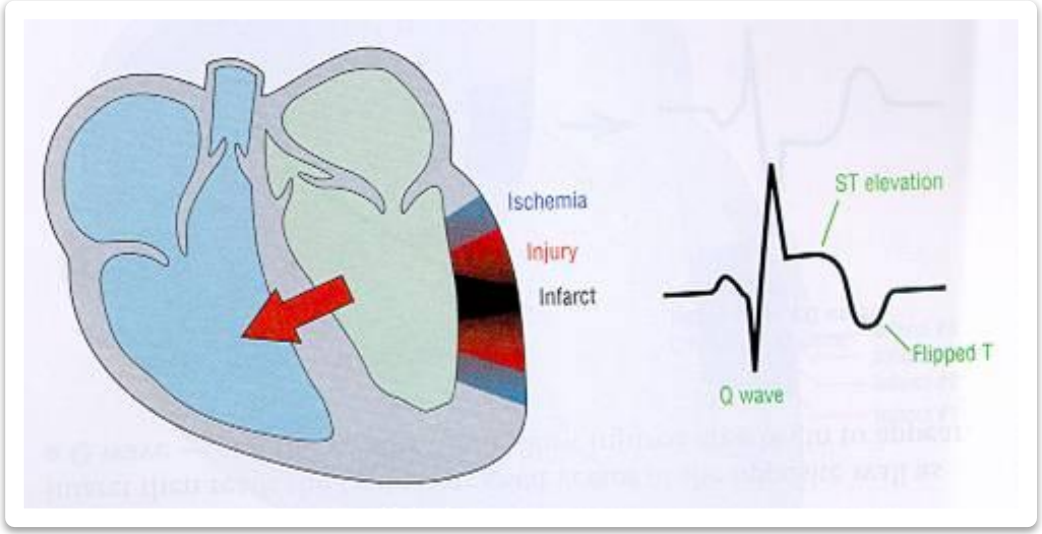

Interpretarea traseului EKG (algoritmul)

Stabilirea ritmului cardiac	Normal Regulat Variabil Extrasistole Blocuri
Frecvenţa cardiacă	Normală Crescută Scăzută
Axul electric al cordului	Direcţia depolarizării
Analiza morfologică şi cronologică a traseului EKG	Unde Segmente Intervale

Stabilirea ritmului cardiac

- interval RR = durata unei revoluţii cardiace (între două complexe QRS succesive) ⇒ util pentru determinarea FC;
  - durată: variază invers proporţional cu FC (la FC=75 bpm, RR este de 0,80 sec).

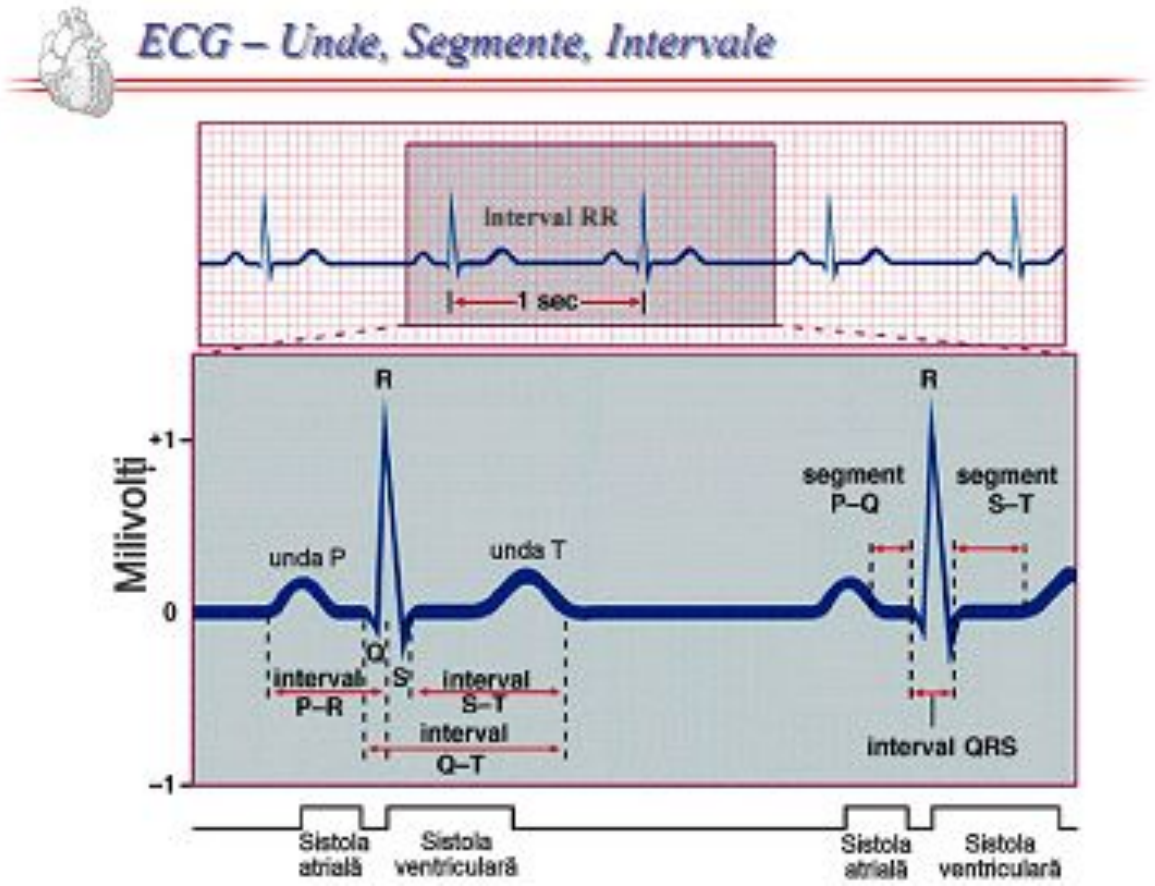

Interpretarea traseului ECG

1. Stabilirea ritmului: normal = ritm sinusal
   Criterii: unde P de aspect normal, urmate de complexe QRS normale la intervale PQ regulate.

2. Stabilirea FC: $FC = \frac{60}{RR \cdot 0{,}04} = \frac{1500}{RR}$

   - Normal: FC=60-80 bpm
   - Variații: FC>100 bpm ⇒ tahicardie sinusală (↑ SNVS),
     FC<60 bpm ⇒ bradicardie sinusală (↑ SNVP).
   - Aritmia sinusală respiratorie: FC ↑ în inspir, FC ↓ în expir. Frecventă la copii.

Ritm Sinusal Normal

- 60-100 băt/min
- P înainte fiecărui QRS
- Interval normal

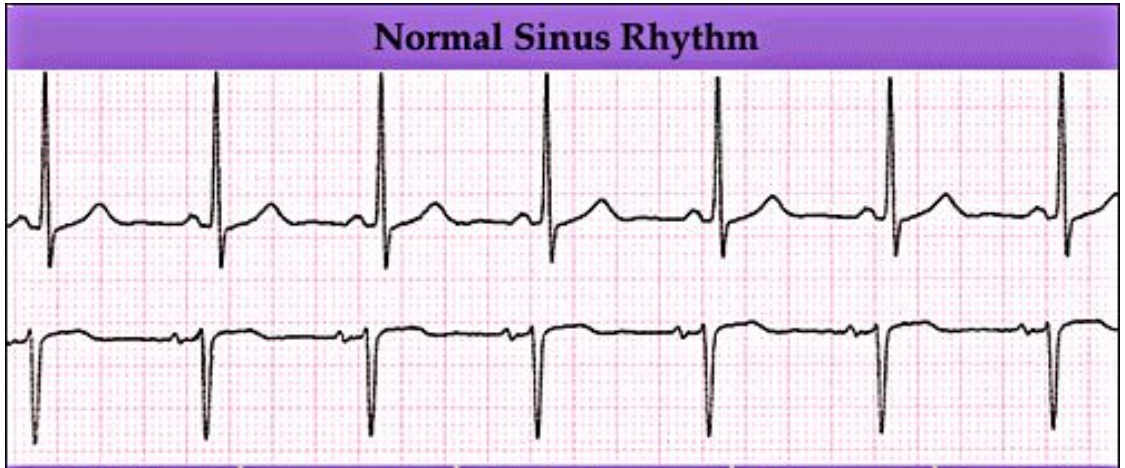

Heart Rate	Rhythm	P Wave	PR interval (in seconds)	QRS (in seconds)
60-100 bpm	Regular	Before each QRS, identical	.12 to .20	<.12

Exemplul de ritm sinusal patologic

Tahicardia sinusală

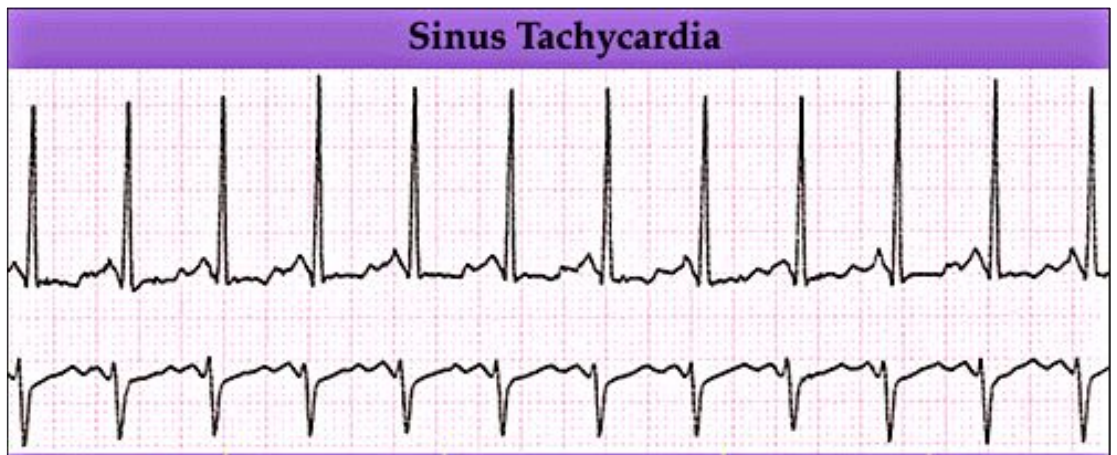

Heart Rate	Rhythm	P Wave	PR interval (in seconds)	QRS (in seconds)
> 100 bpm	Regular	Before each QRS, identical	.12 to .20	<.12

Aritmia sinusală

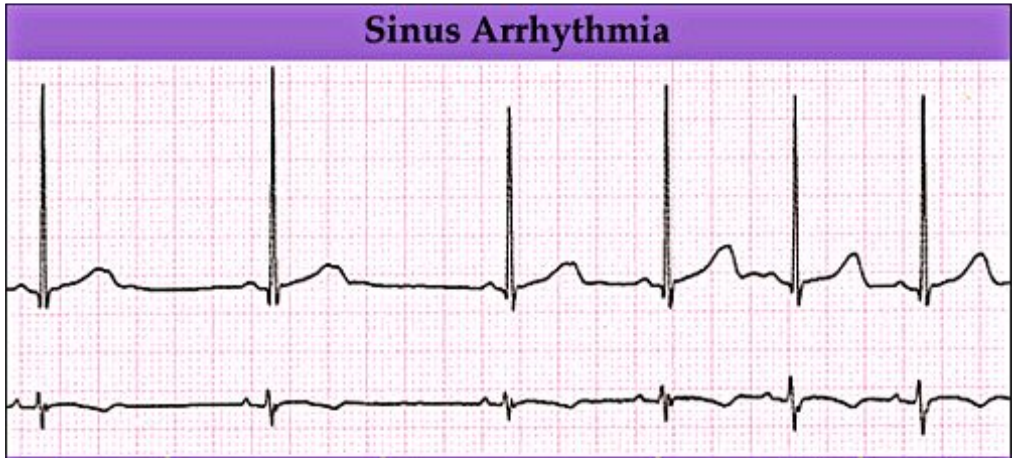

Heart Rate	Rhythm	P Wave	PR interval (in seconds)	QRS (in seconds)
Usually 60-100 bpm	Irregular	Before each QRS, identical	.12 to .20	<.12

DETERMINAREA RAPIDĂ A FRECVENŢEI CARDIACE

- se caută pe ECG o undă R suprapusă peste o linie groasă şi se numără liniile groase după care apare următoarea undă R pentru a aprecia FC astfel:

  300, 150, 100, 75, 60, 50

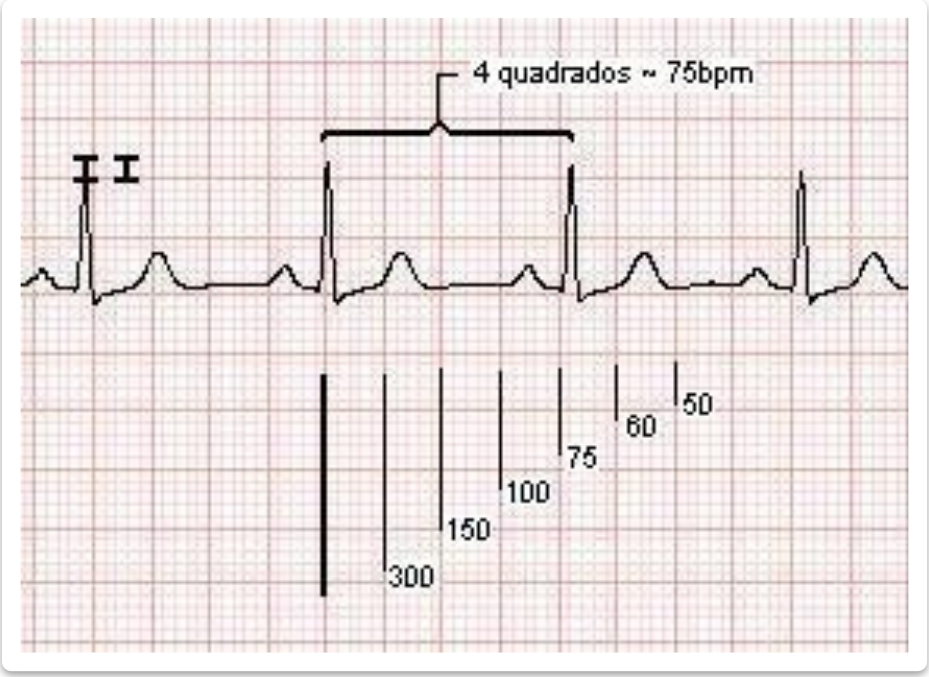

DETERMINAREA FRECVENŢEI CARDIACE

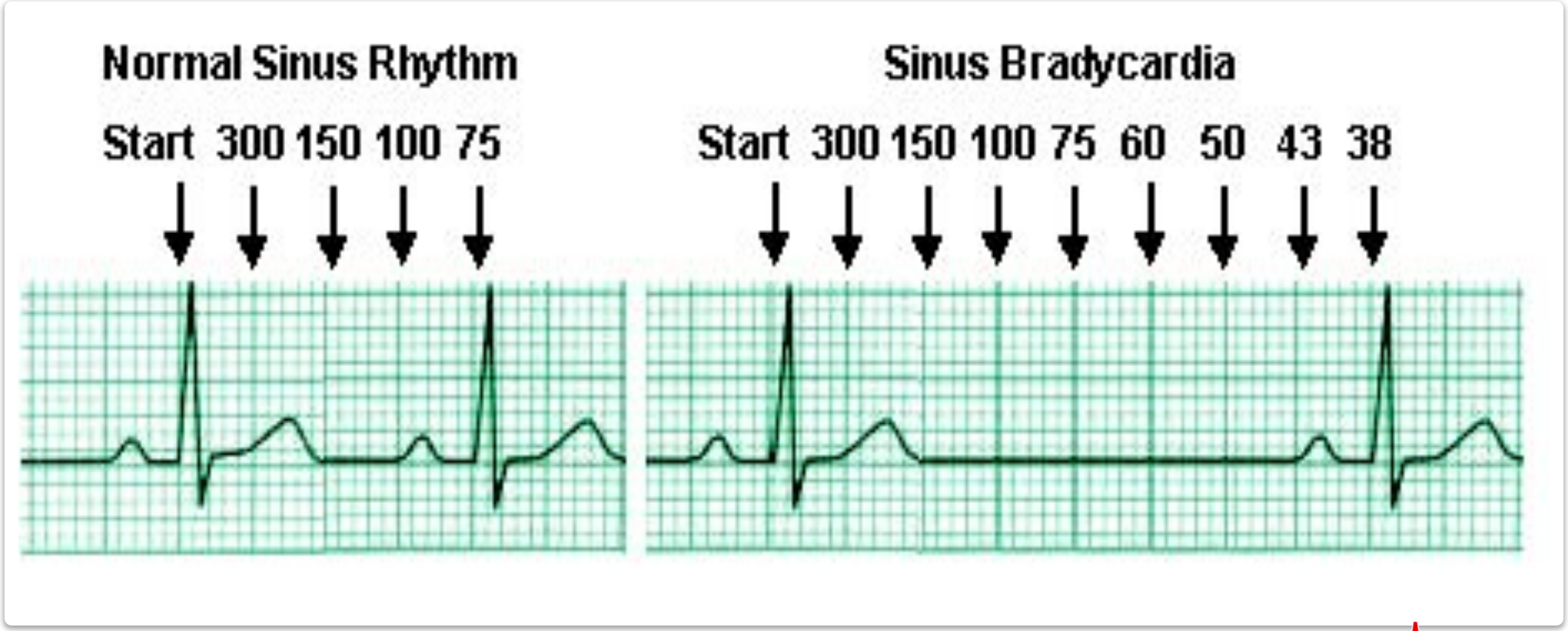

Ritmul variabil

- R-R cel scurt = 200
- R-R cel larg = 100
- (200+100) / 2 = 150

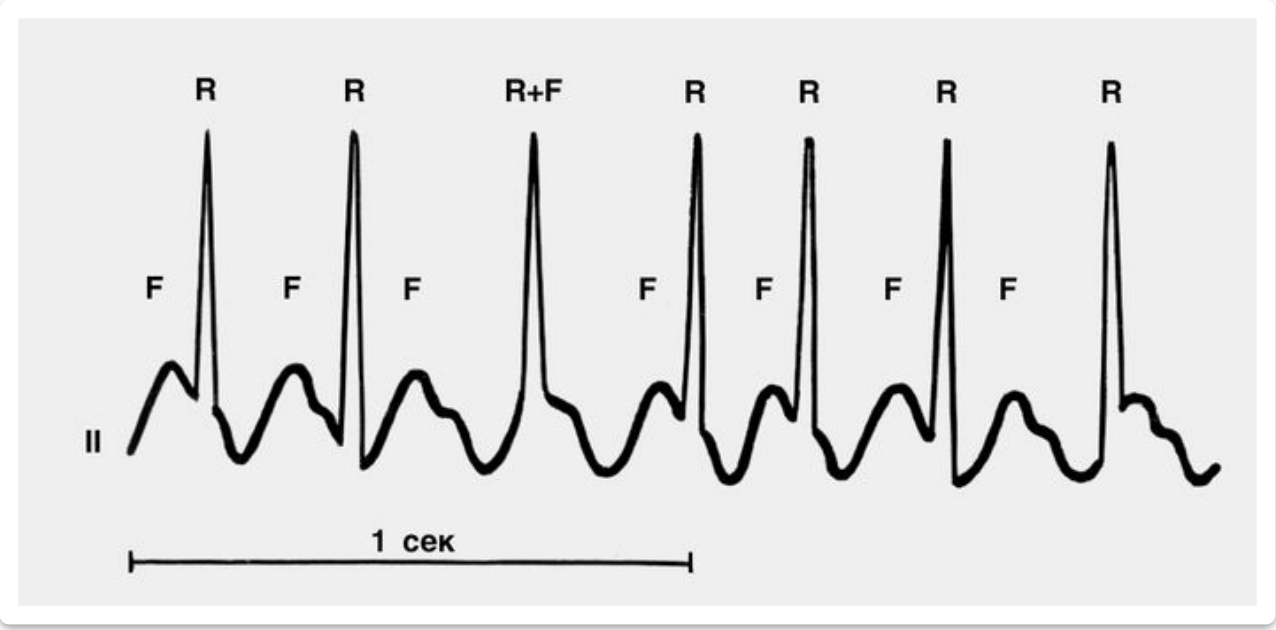

Determinarea axei electrice a cordului

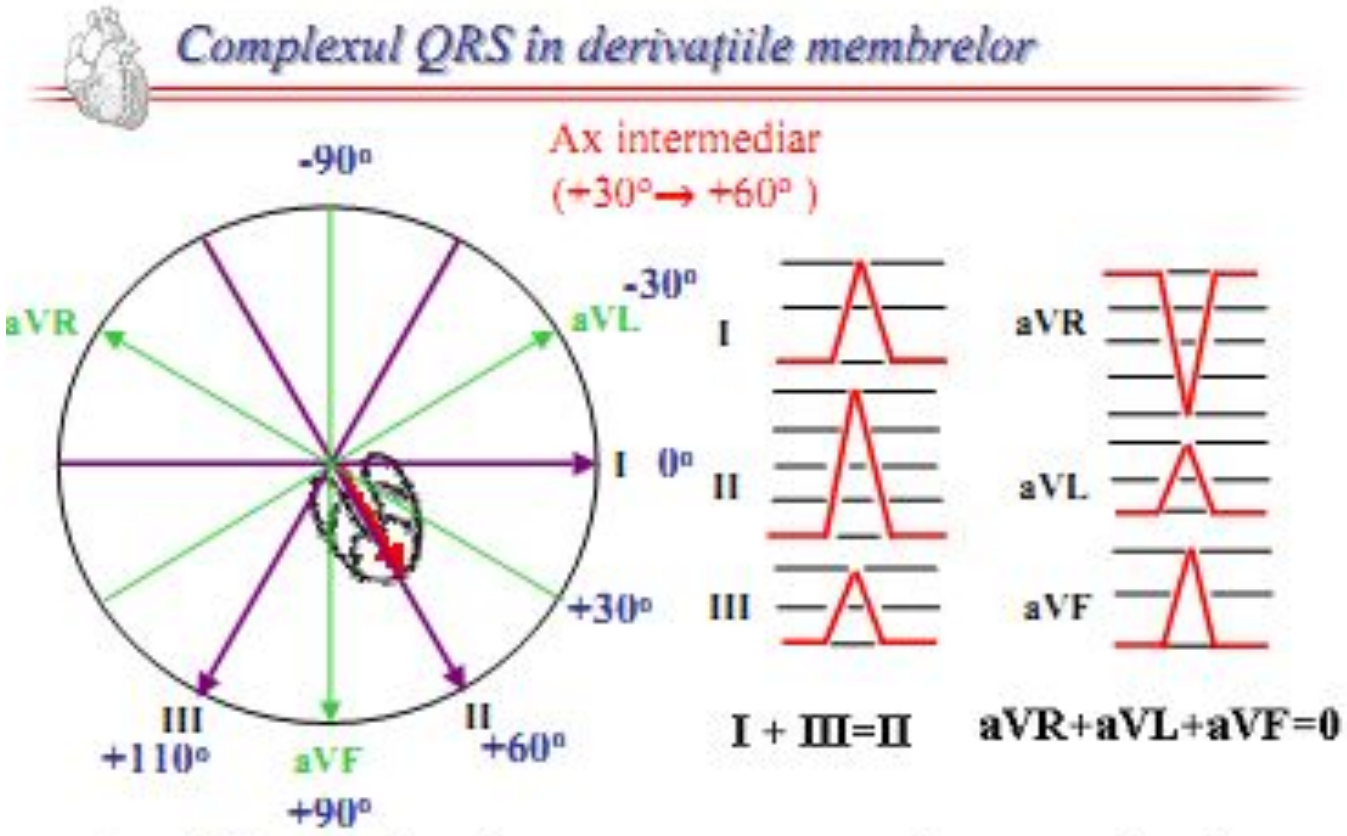

Axul || cu derivația pe care are cea mai mare proiecție.

Axul ⊥ pe derivația pe care are cea mai mică proiecție (0).

Determinarea axei electrice a cordului

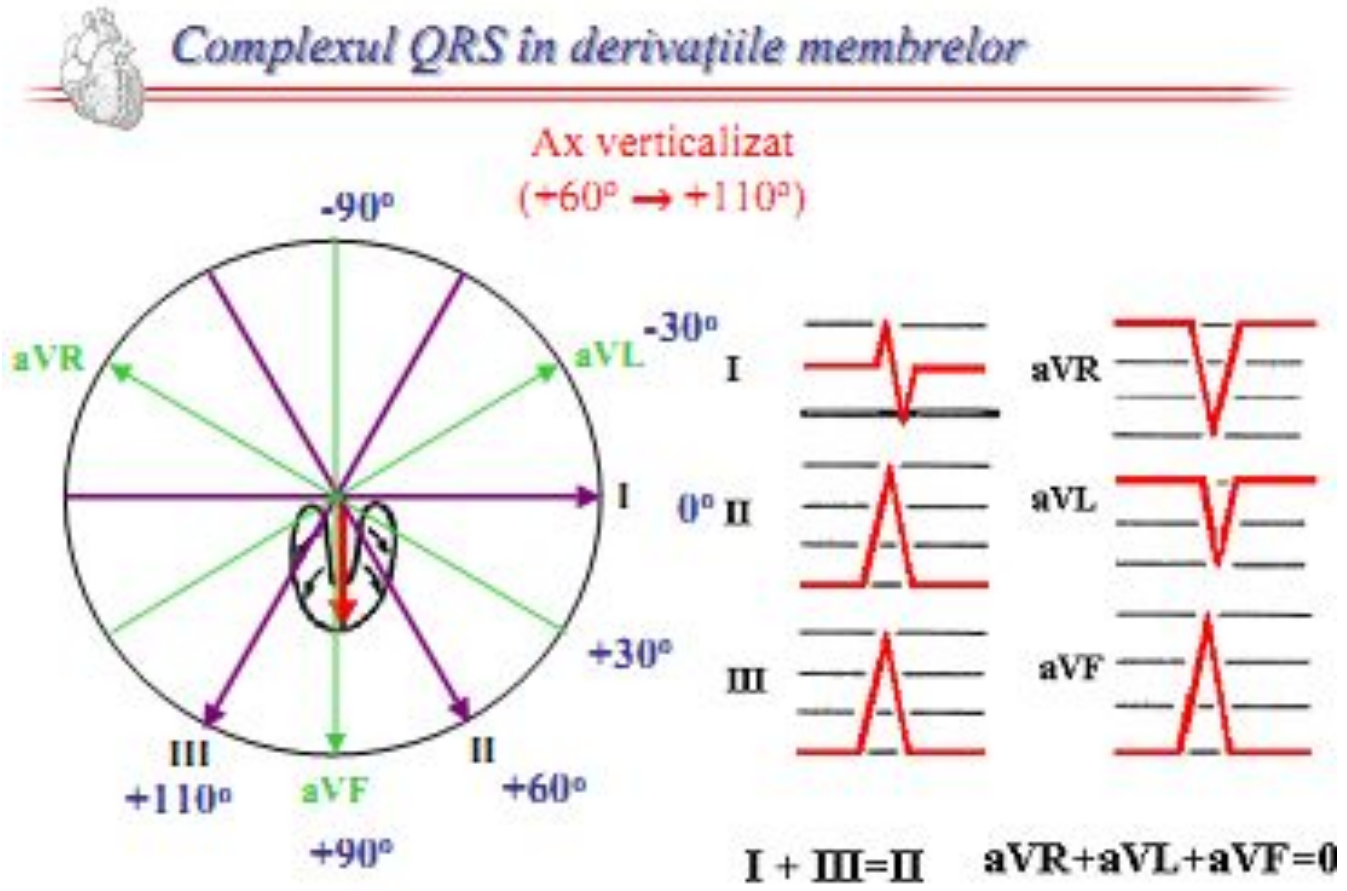

Determinarea axei electrice a cordului

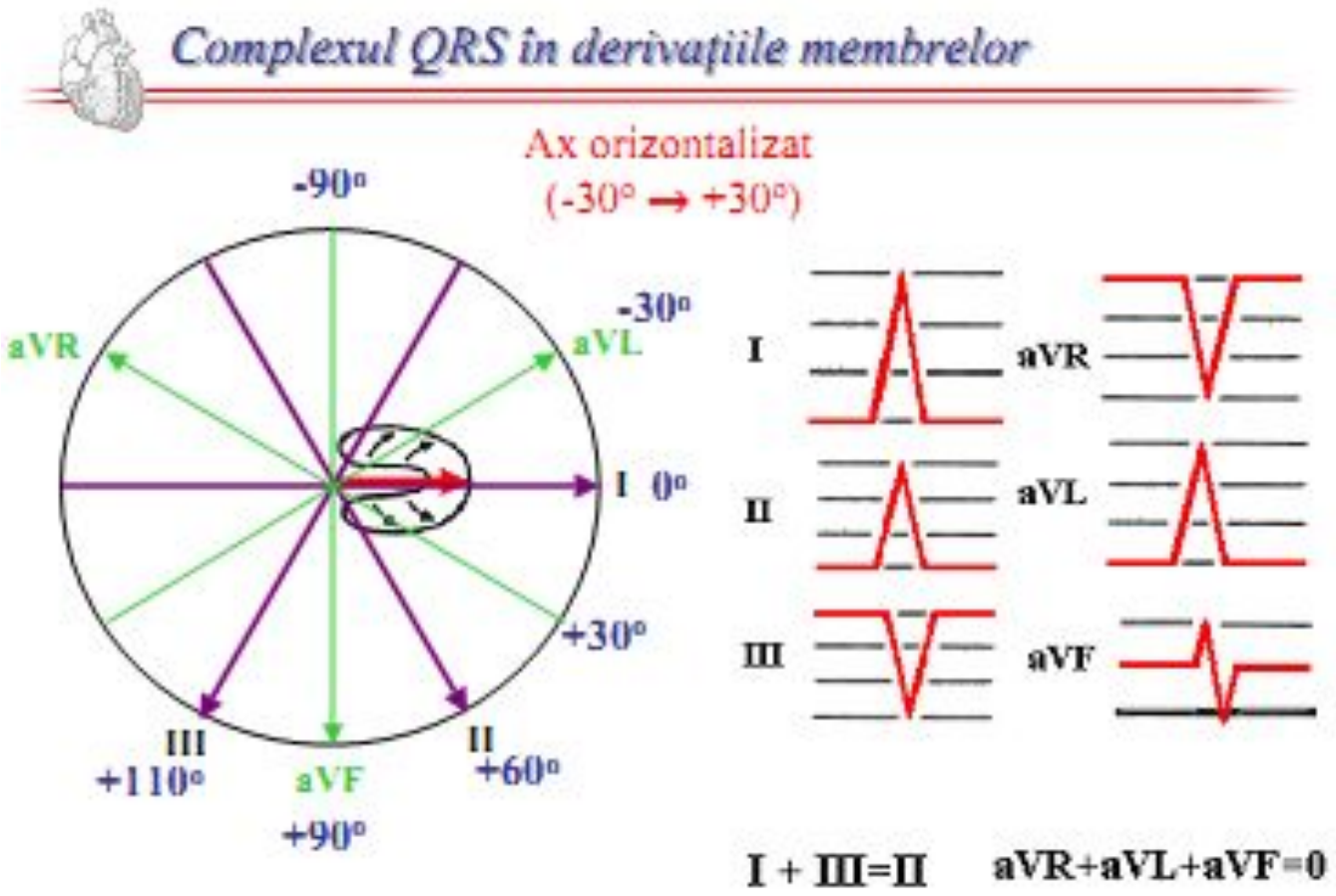

Determinarea axei electrice a cordului

AEC - intermediară

Dacă în: D I QRS pozitiv aVF QRS pozitiv

AEC - spre stînga

Daca in: D I QRS pozitiv aVF QRS negativ

AEC - spre dreapta

Daca in: D I QRS negativ aVF QRS pozitiv

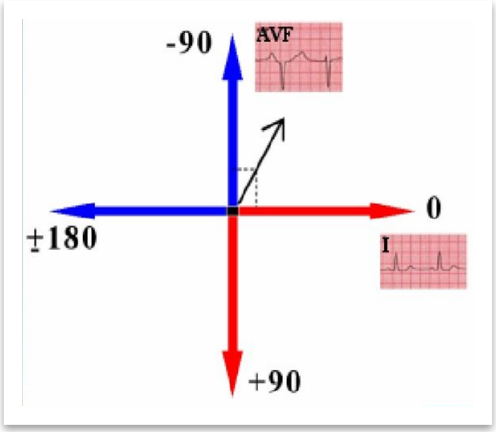

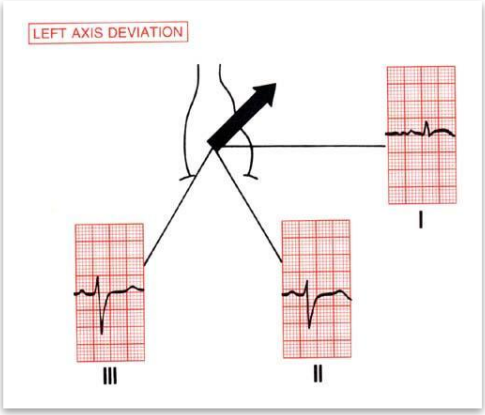

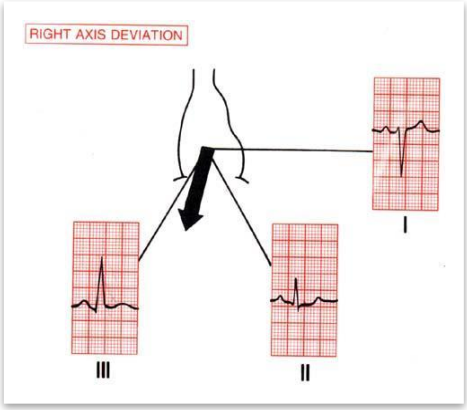

Activitate !!!

- Rezolvaţi în grup şi prezentaţi în plenară cazurile clinice

Analiza morfologică a EKG

caz clinic nr.1

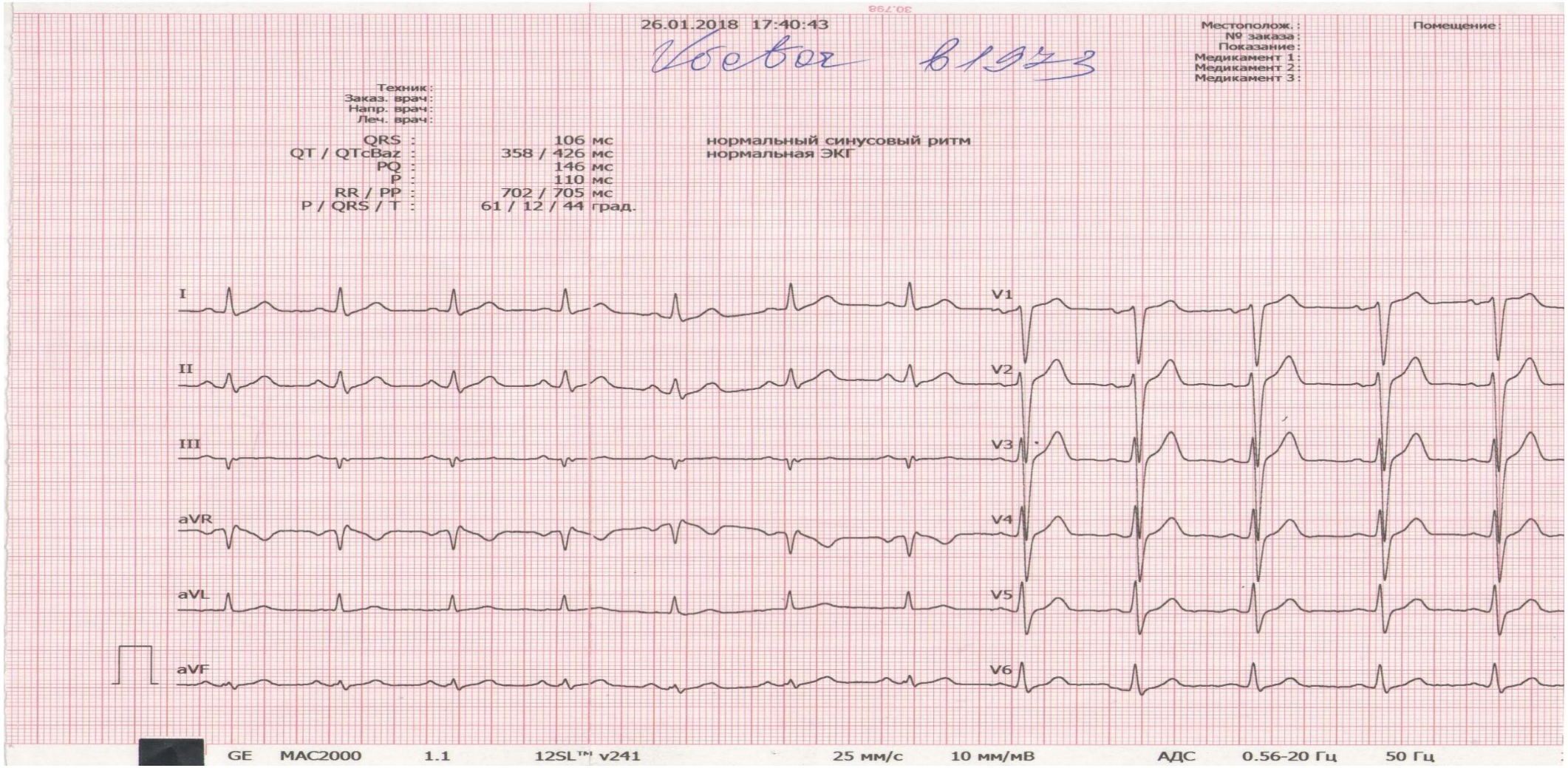

Analiza morfologică a EKG

caz clinic nr.2

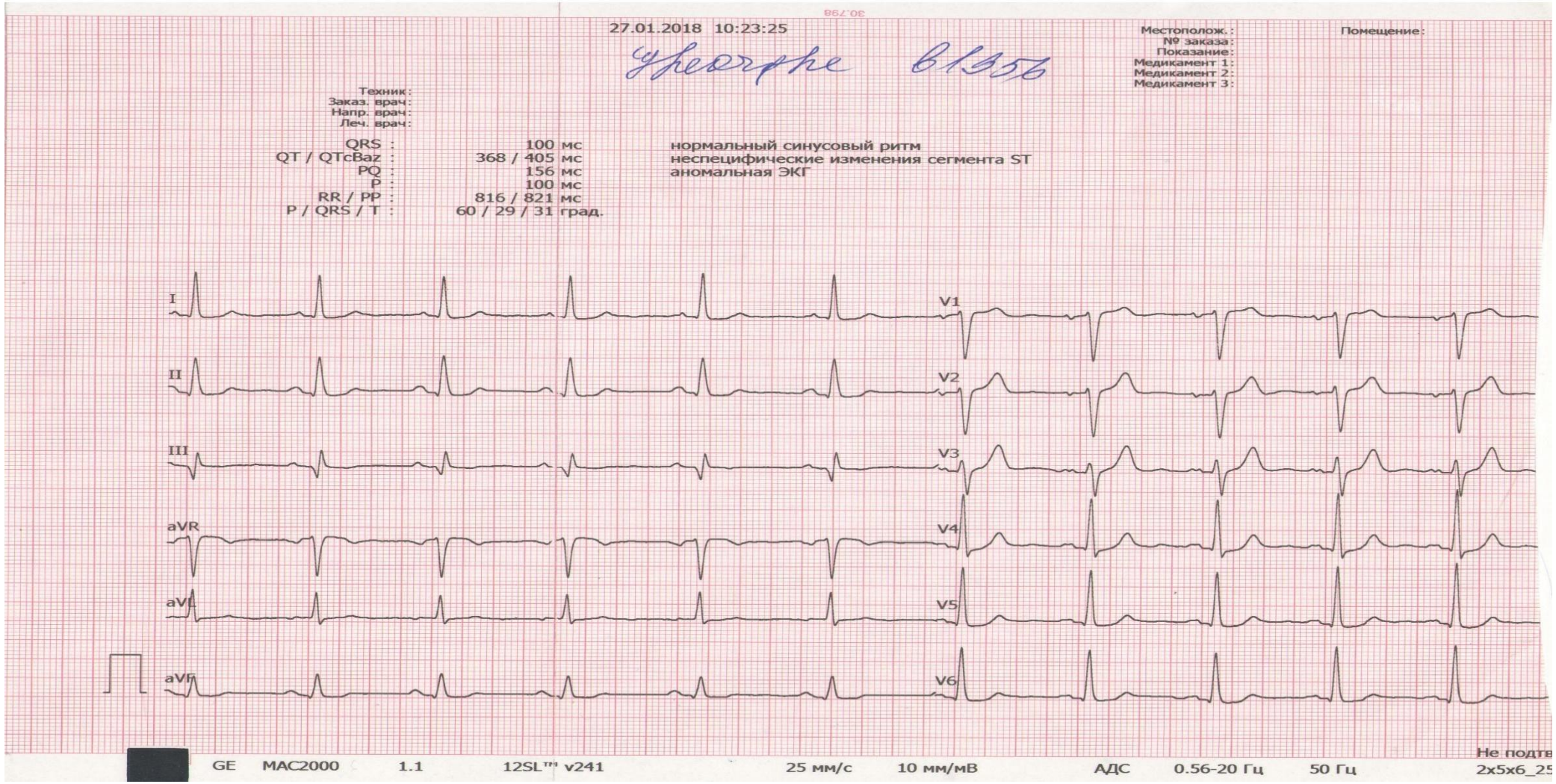

Analiza morfologică a EKG

caz clinic nr.3

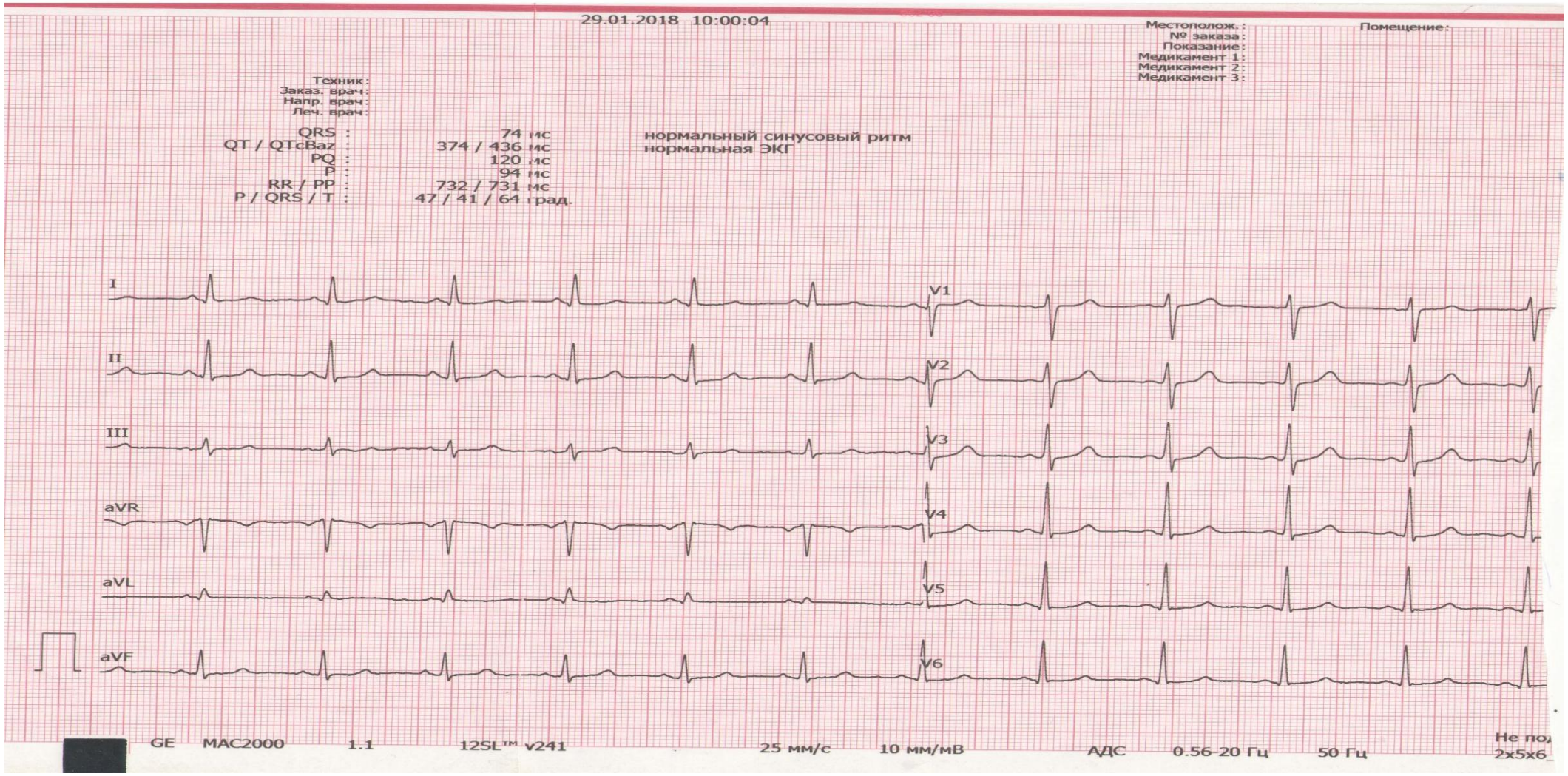

Activitate !!!

Evaluarea cunoştinţelor căpătate în cadrul orei

- Discutarea testului în plenară.
- Explicarea momentelor neclare.
- Vor fi evaluate reciproc răspunsurile colegilor

Activitate !!!

Sarcină studiu individual

- Valorificând sursele bibliografice şi a materialului studiat exersaţi interpretarea electrocardiogramelor pe clişeele electrocardiografice care se găsesc în mapa participantului.

EKG

nu e un subiect facil, dar e posibil de invatat

Succes !!!

Poate că o viaţă nu valorează nimic,

dar nimic nu valorează cât o viaţă.