

*«АСТАНА МЕДИЦИНА УНИВЕРСИТЕТІ» АҚ*  
*Радиология-1*

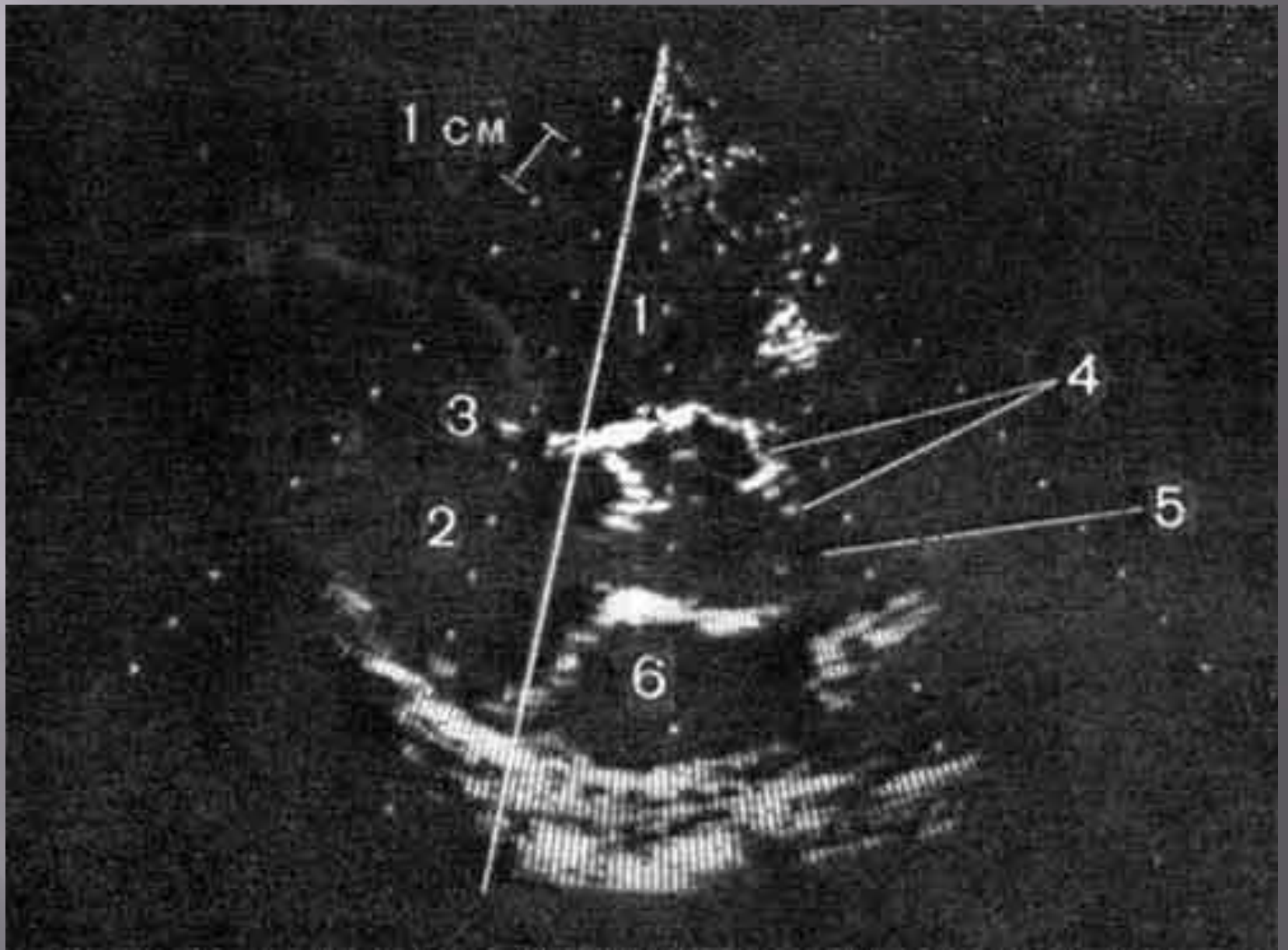
Студенттің өзіндік жұмысы (Альбом)

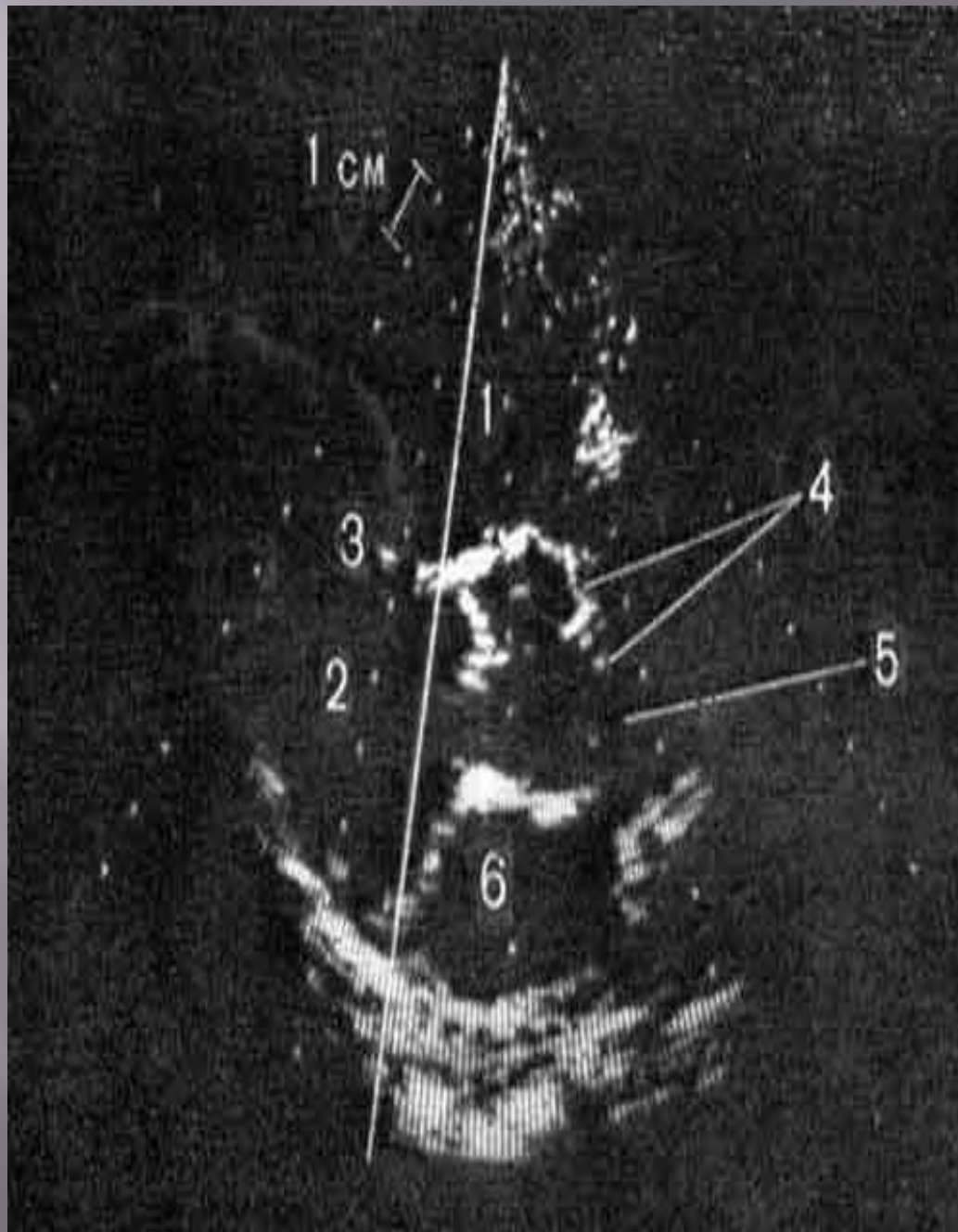
*Тақырыбы: Жүрек қан тамыр жүйесі патологиясы бойынша  
сканограмма рентгенограмма сонограмма альбомдарын жасау*

*Орындаған: Олжабай А.*

*Топ: 328 ЖМ*

*Тексерген: Искакова*

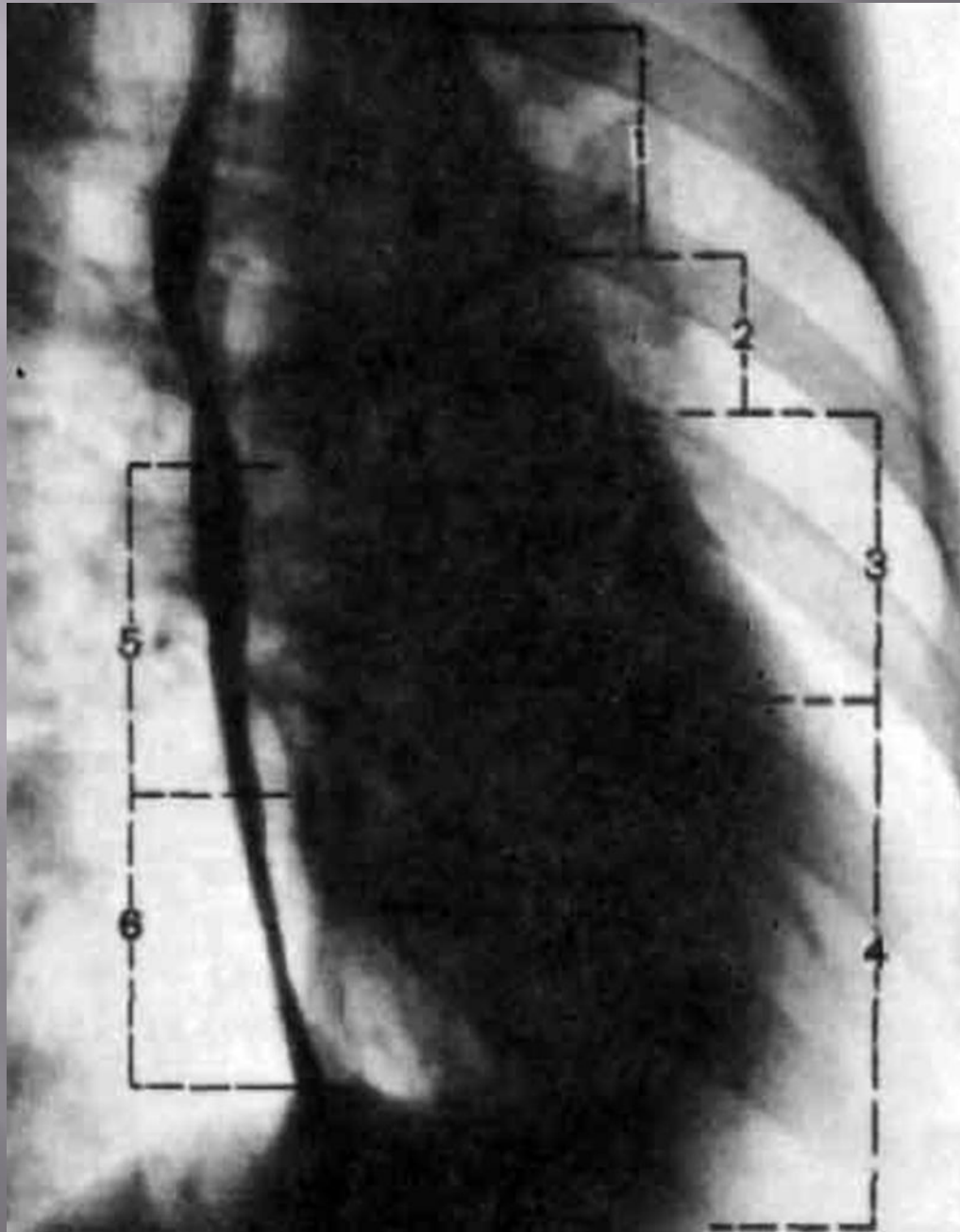




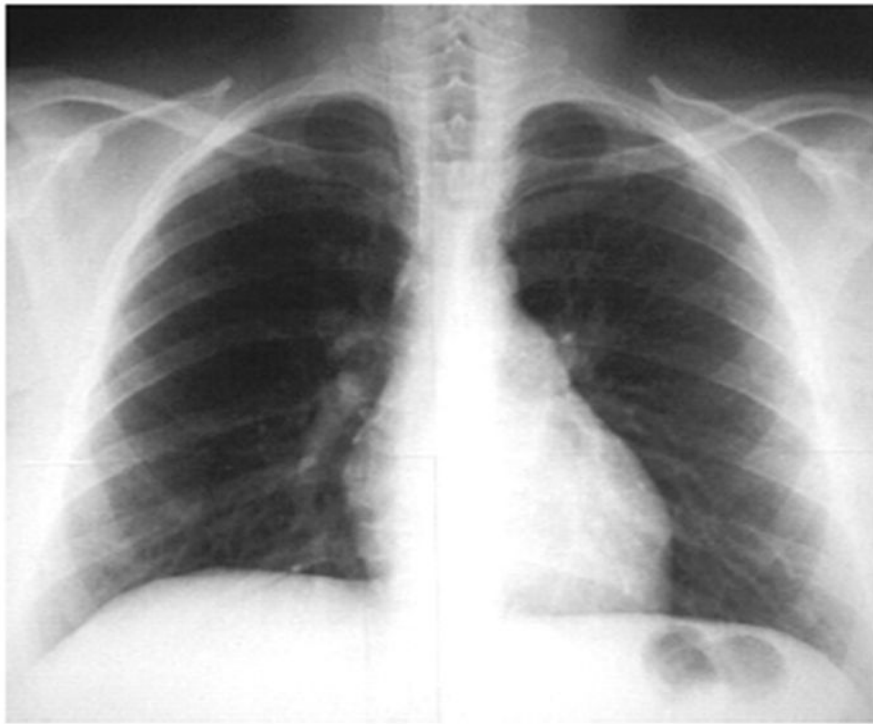
**ЖҮРЕКТІҢ ҚИҒАШ  
ОСЬ БОЙЫНША  
СКАНОГРАММАСЫ**

- 1- ОҢ ҚАРЫНША  
ҚУЫСЫ**
- 2- СОЛ ҚАРЫНША  
ҚУЫСЫ**
- 3-  
ҚАРЫНШААРАЛЫҚ  
ТЕСІК**
- 4- АОРТА КЛАПАНЫ**
- 5-АОРТА**
- 6- СОЛ ЖҮРЕКШЕ**

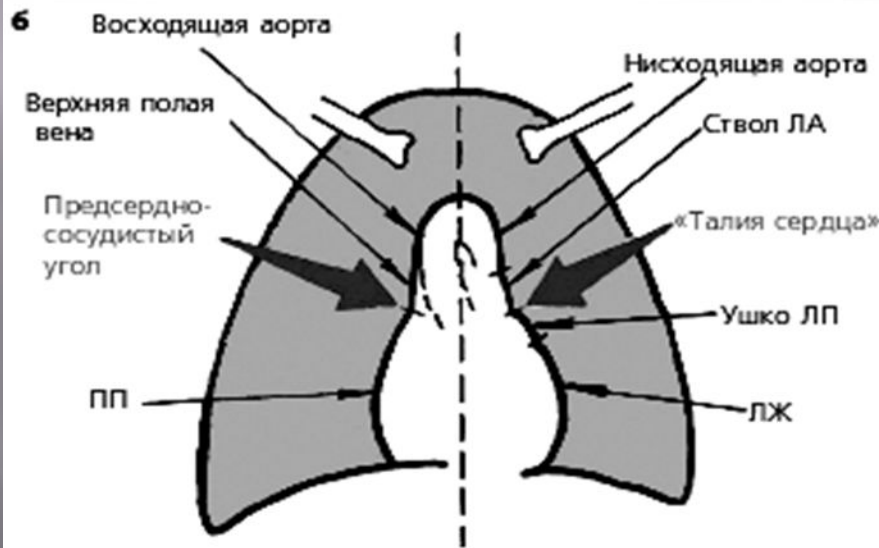
# РЕНТГЕНОГРАММА



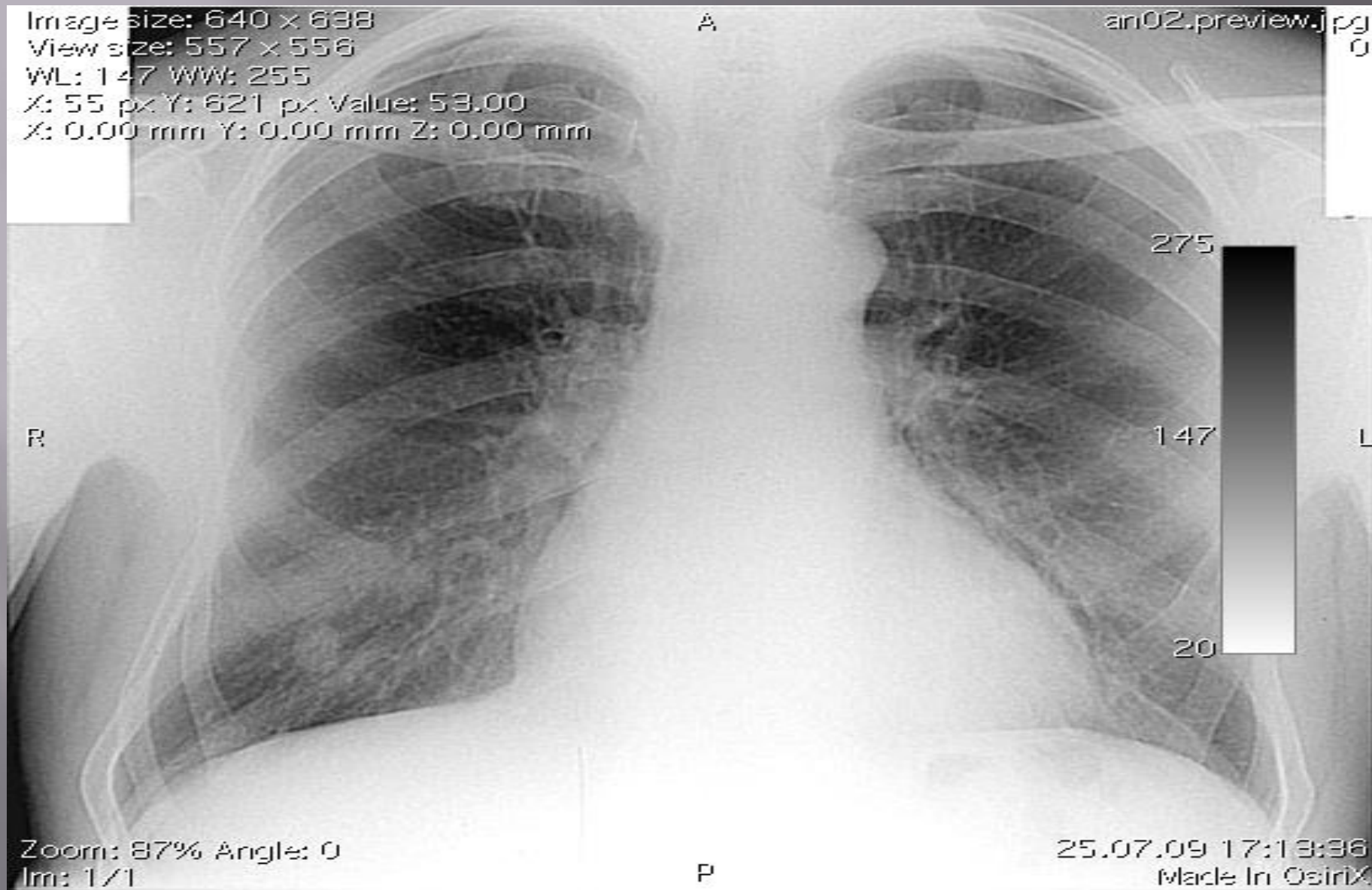
- 1- АОРТА
- 2- ӨКПЕ САБАУЫ
- 3- ОҢ ҚАРЫНША
- 4- СОЛ ҚАРЫНША
- 5- СОЛ ЖҮРЕКШЕ
- 6- ОҢ ЖҮРЕКШЕ

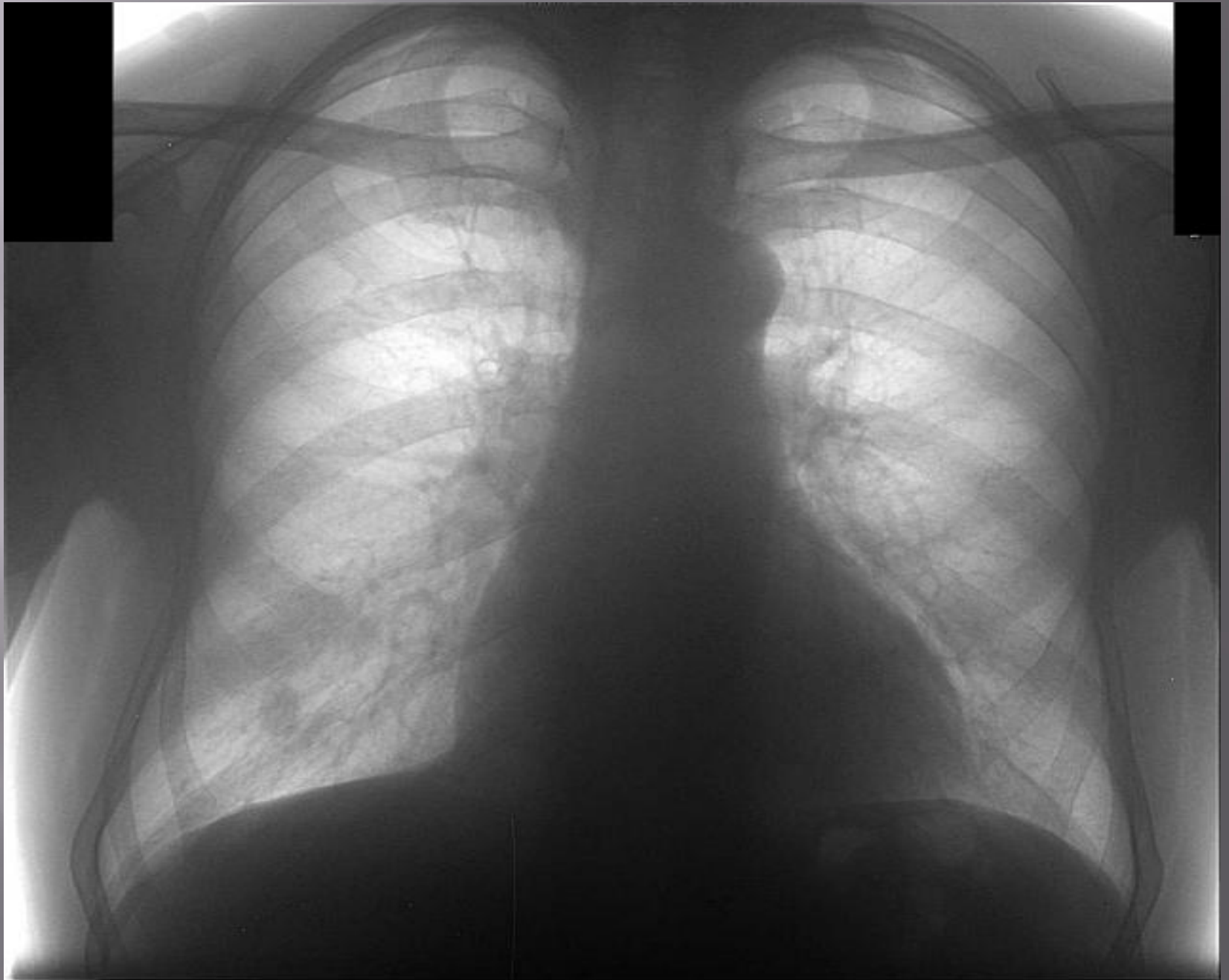

# А) ЖҮРЕКТІҢ РЕНТГЕНОГРАММА СЫ МЕН Б) СХЕМА ТҮРІНДЕ ЖҮРЕКТІҢ КӨЛЕҢКЕЛІК СУРЕТІ

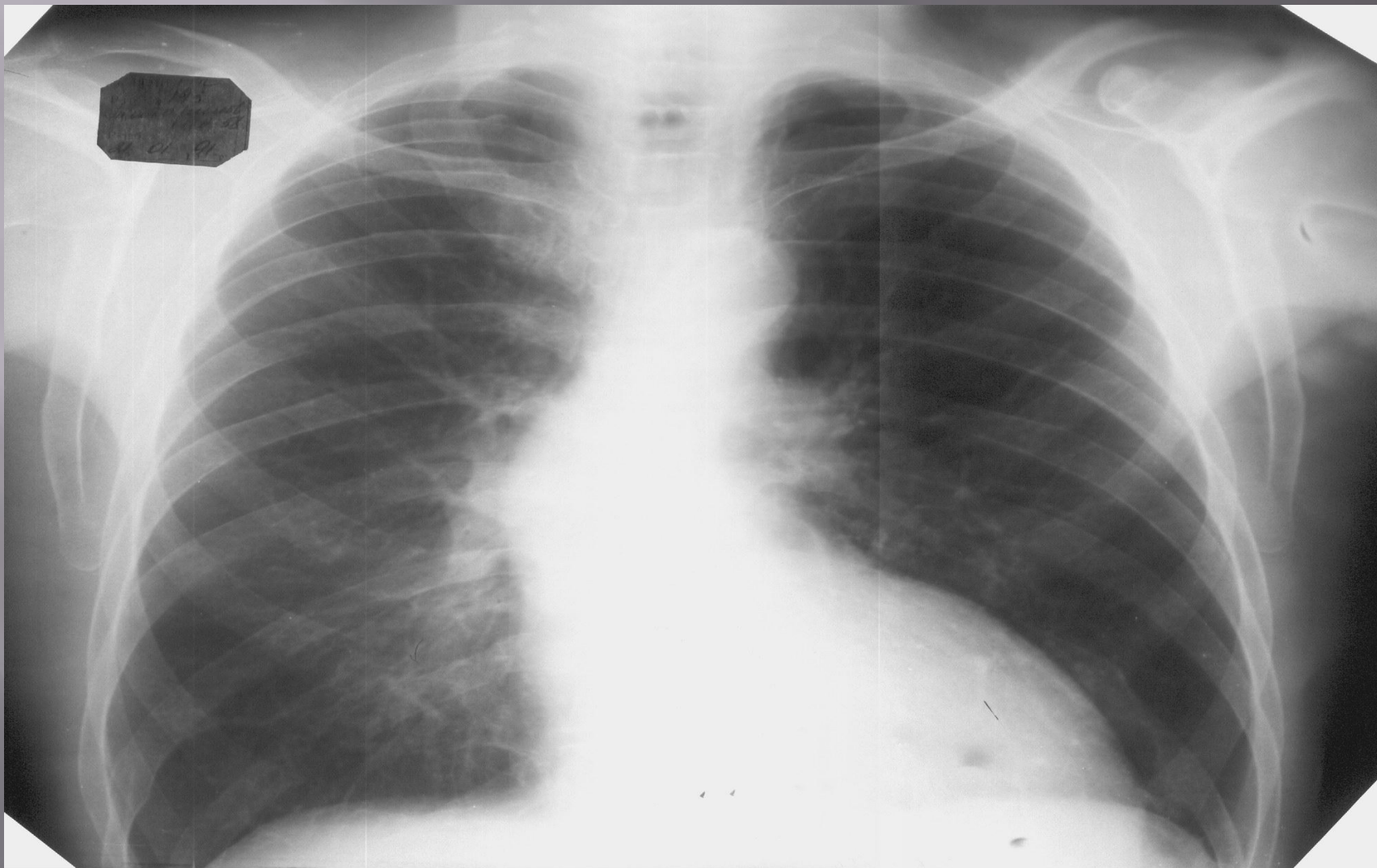


# Рентгенограмма



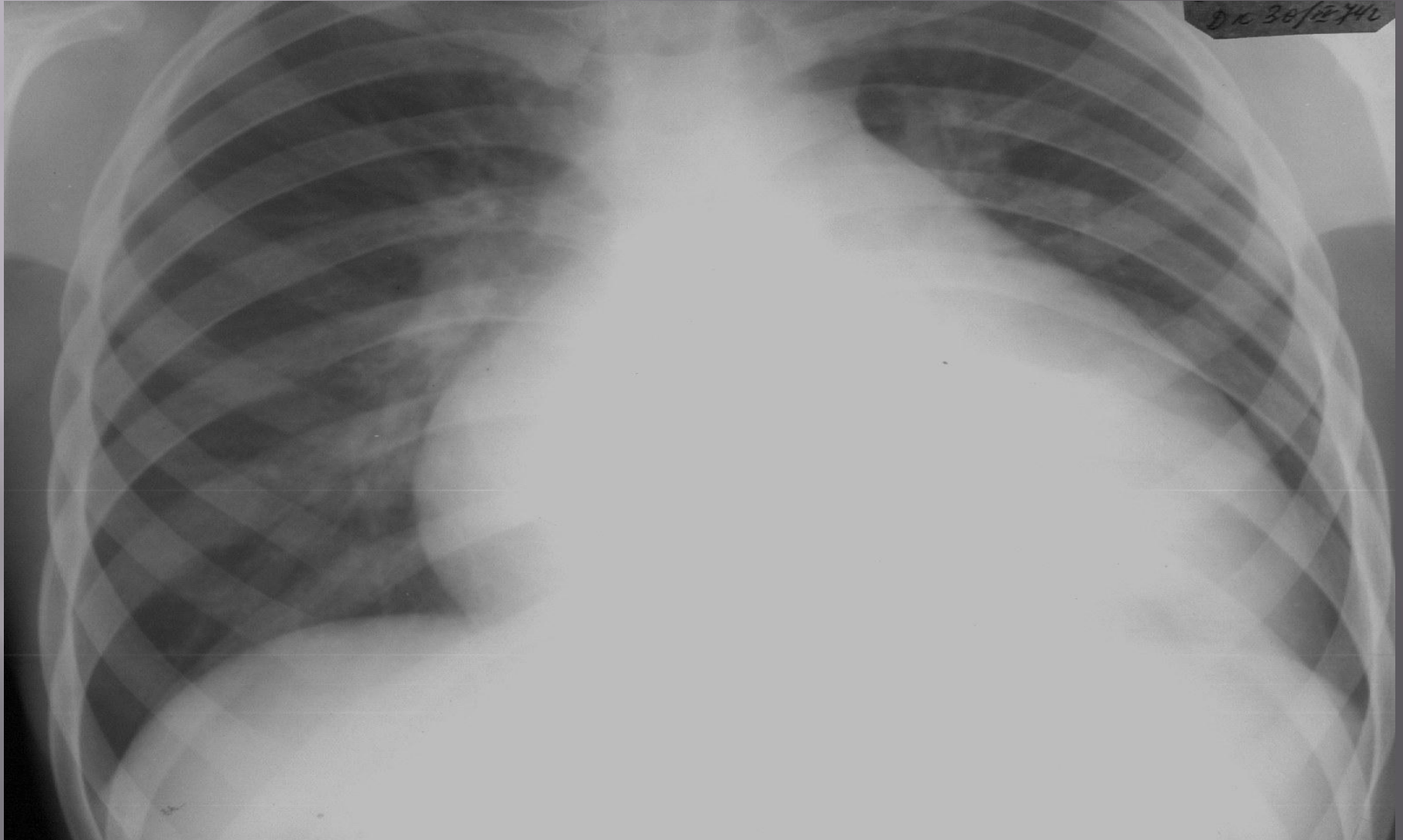


*Аортальды жетіспеушілік кезінде сол жақ  
қарыншаның гипертрофиясы*

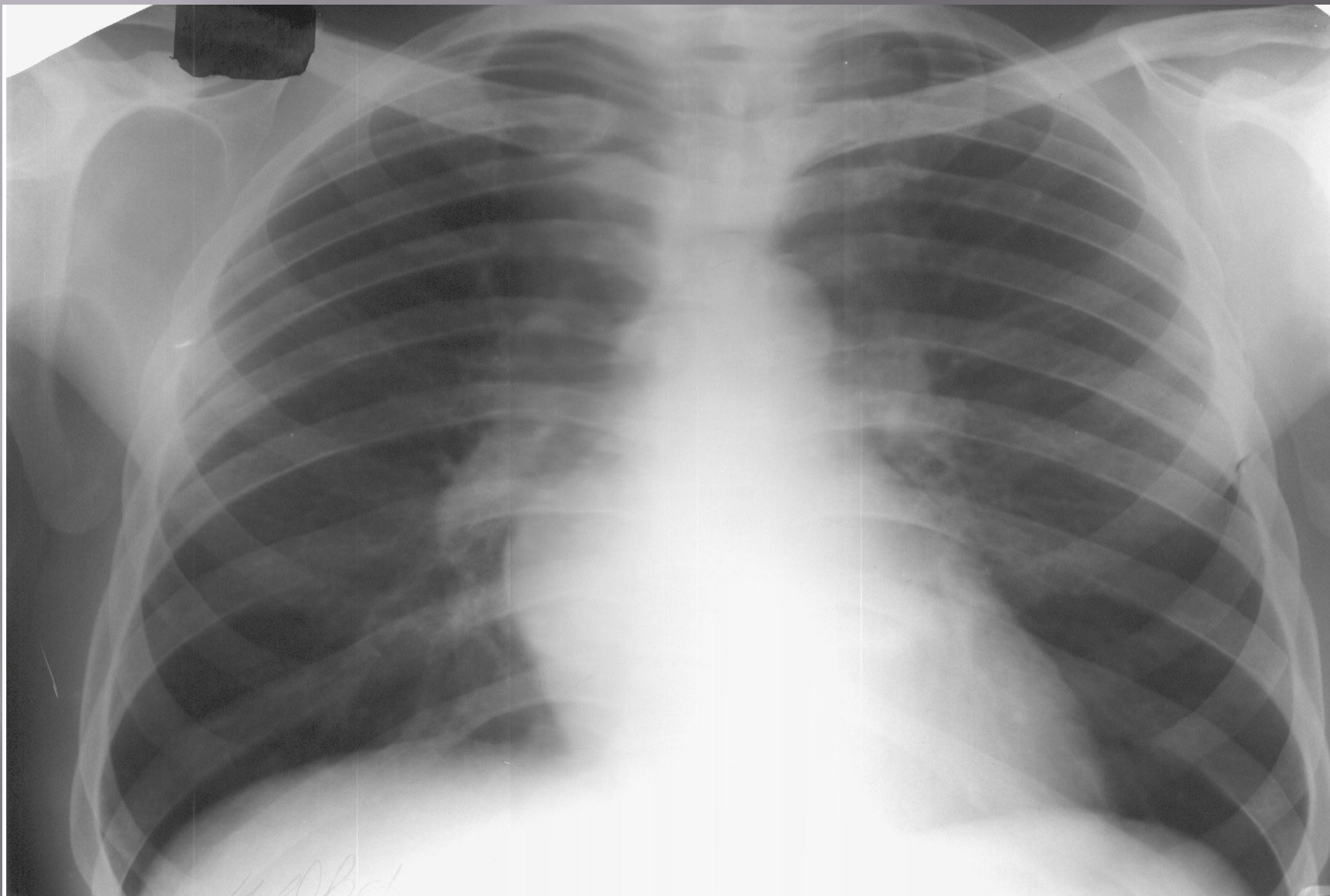




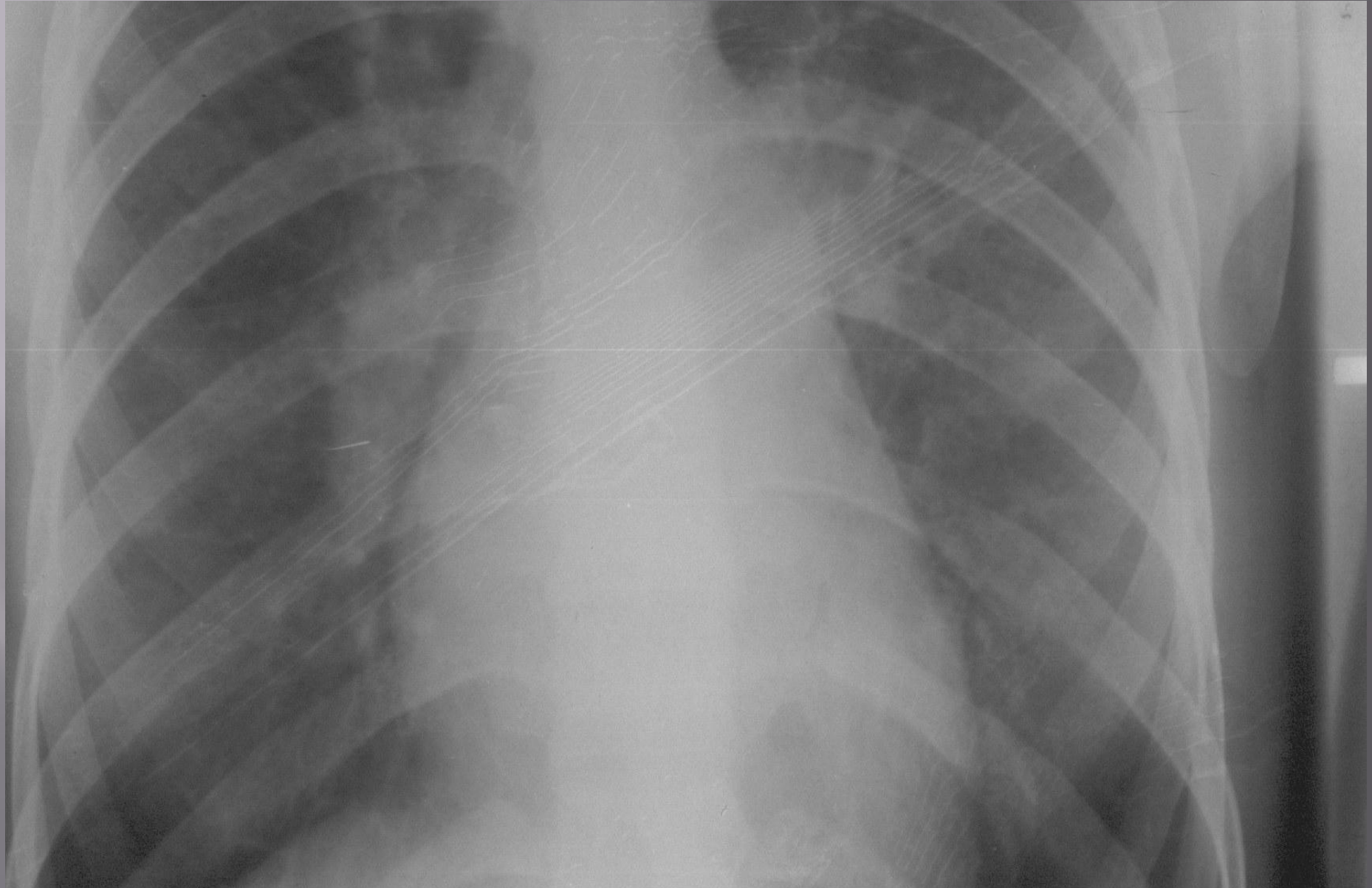
**ТРАПЕЦИЈАТӘРІЗДІ КОНФИГУРАЦИЯ  
ПЕРИКАРДИТ жалпы жүректің гипертрофиясы**



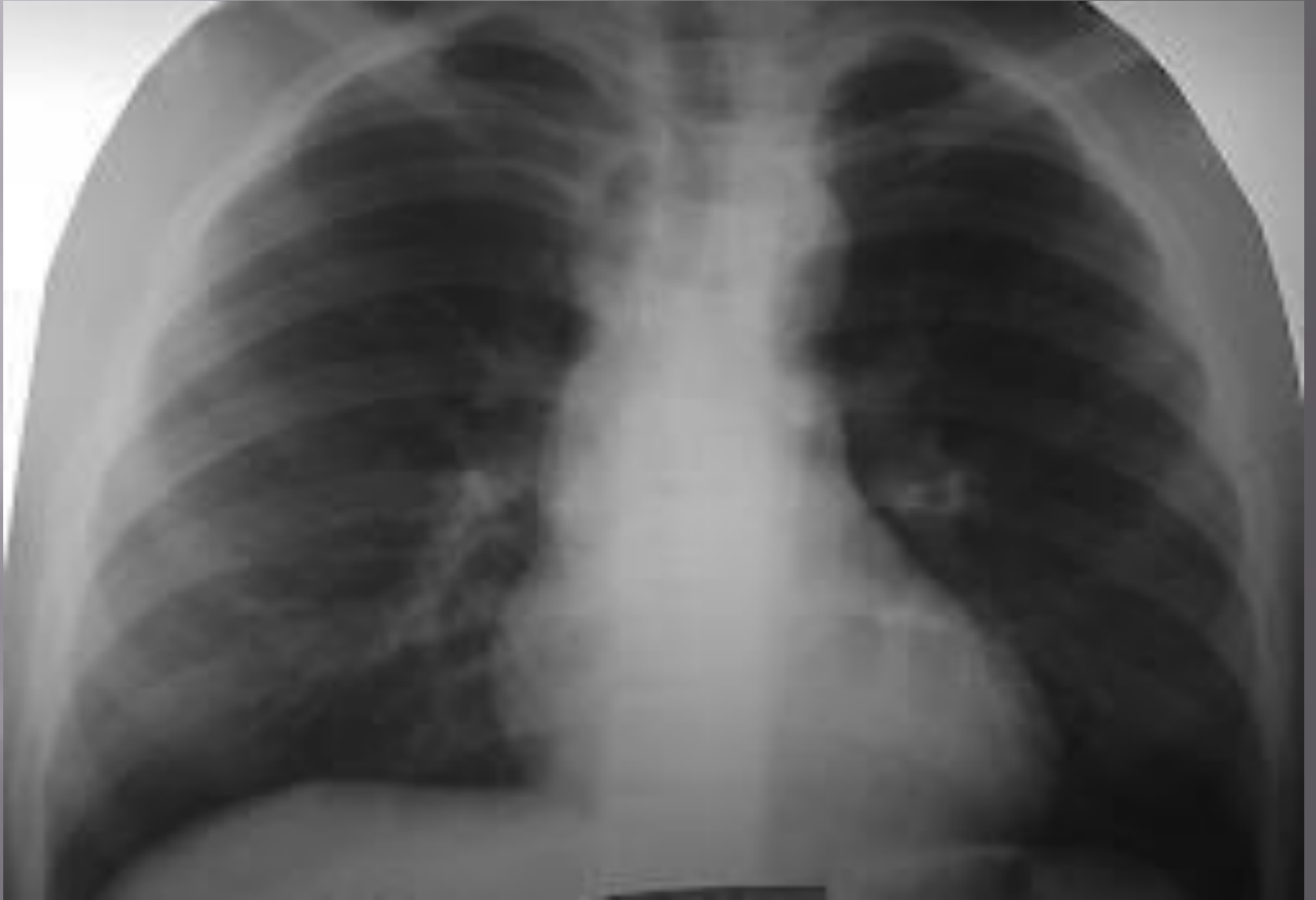# МИТРАЛЬДІ ЖЕТІСПЕУШІЛІК



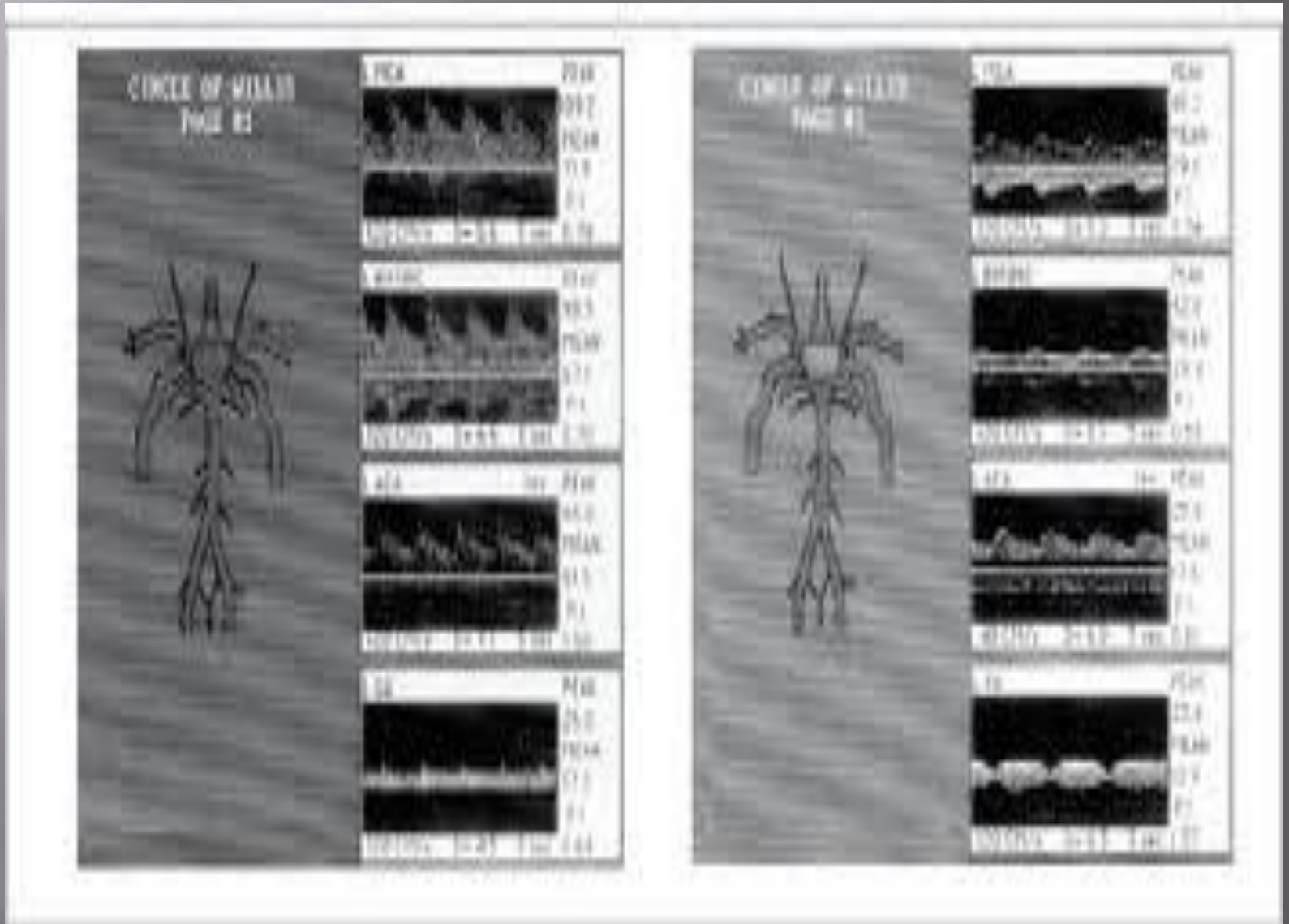
# Митральды стеноз

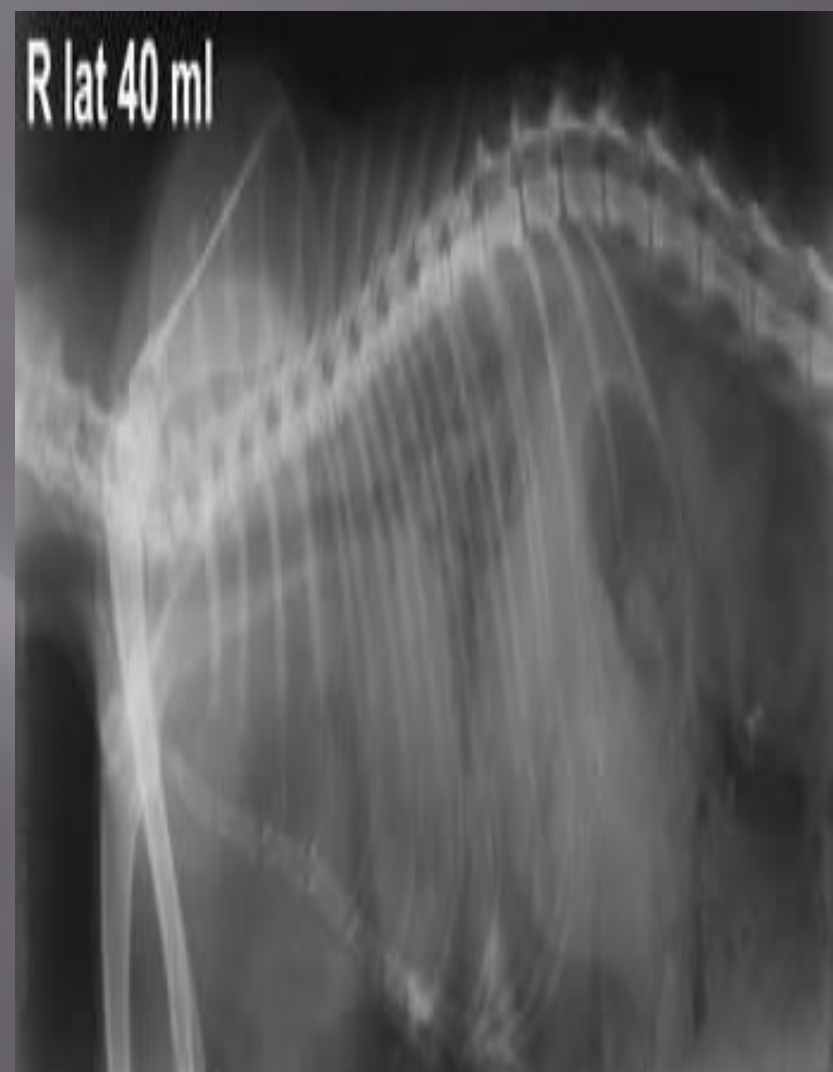
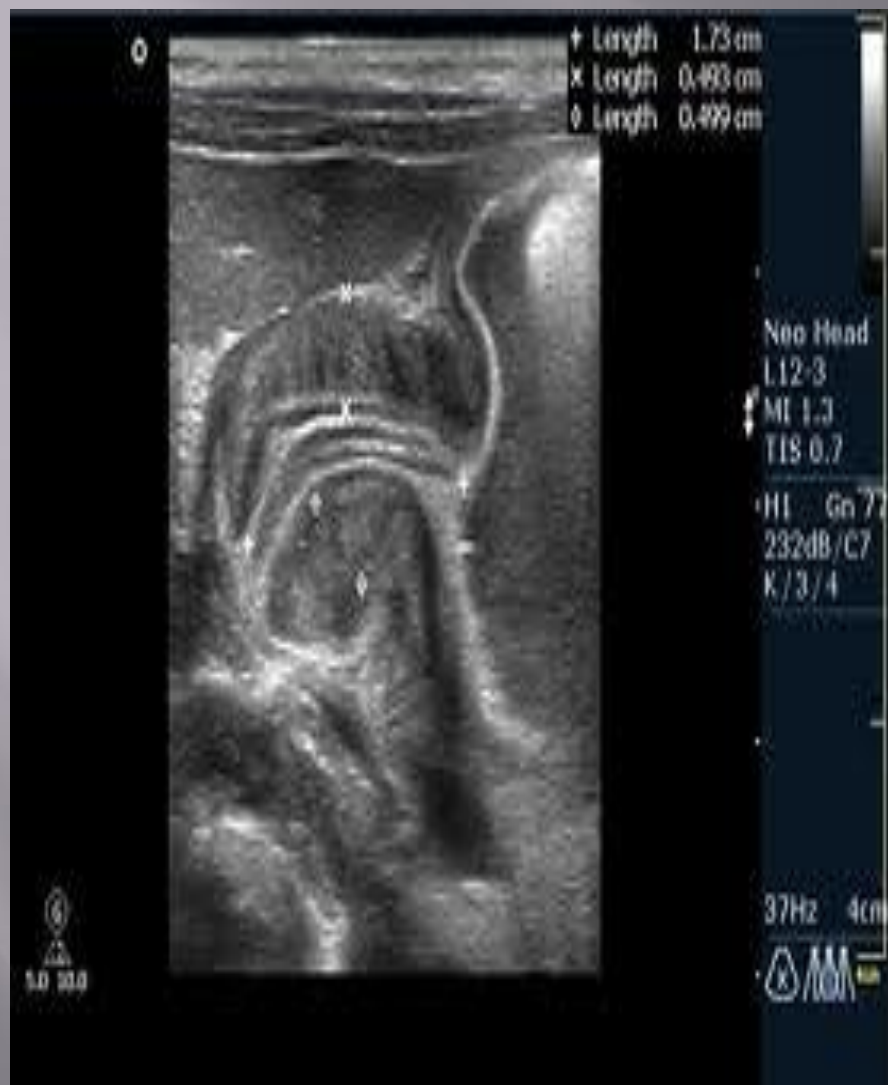
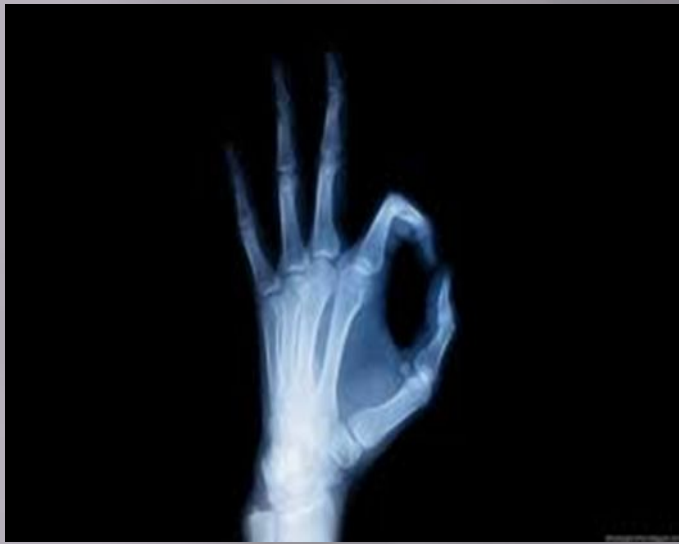# Коаркциялық аорта



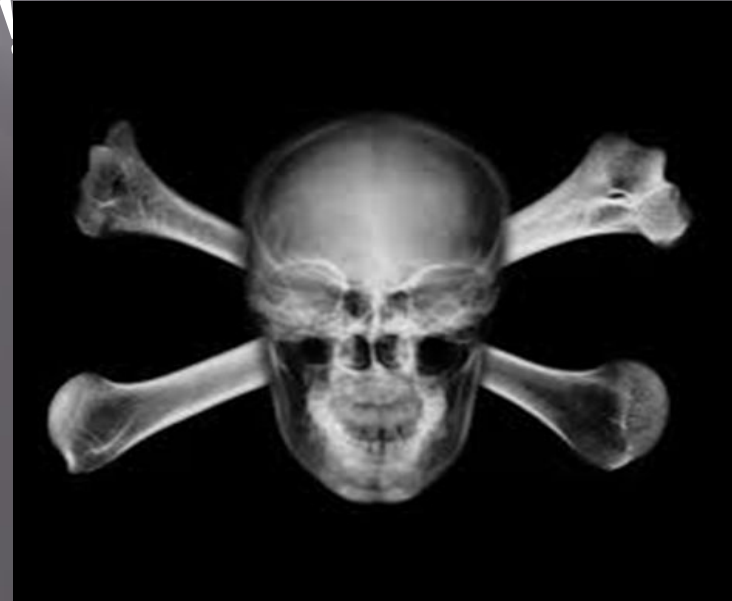# Сонограмма







Бүгінгі таңда ешқандай  
медициналық мамандықтар  
визуальды диагностикасыз мүмкін  
емес!!!



*Қолданылған әдебиеттер тізімі:*

*1. Медицинская рентгенология*

*Линденбратен Л.Д., Наумов Л.Б.*

*2. <http://www.google.kz>*

*3. Сәулелік диагностика*

*Хамзин Әбілқарім, Алматы 2010*