УСЛОВИЯ ДЛЯ ОБРАЗОВАНИЯ ОРГАНА ЗРЕНИЯ

Выполнила: клинический ординатор Куст Е.А.

2015

Наличие нервной клетки

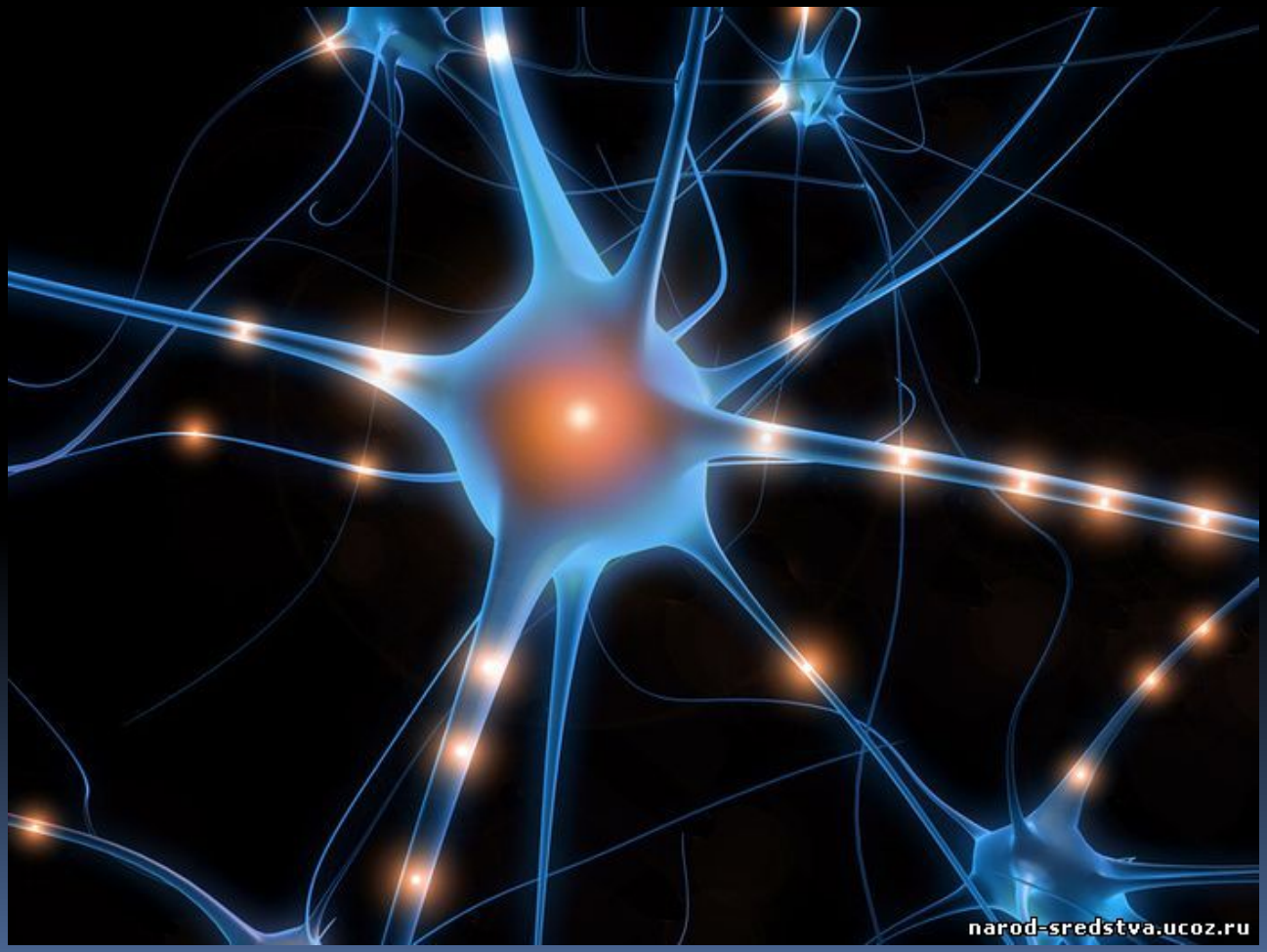

Способность нервной клетки к делению и дифференцировке

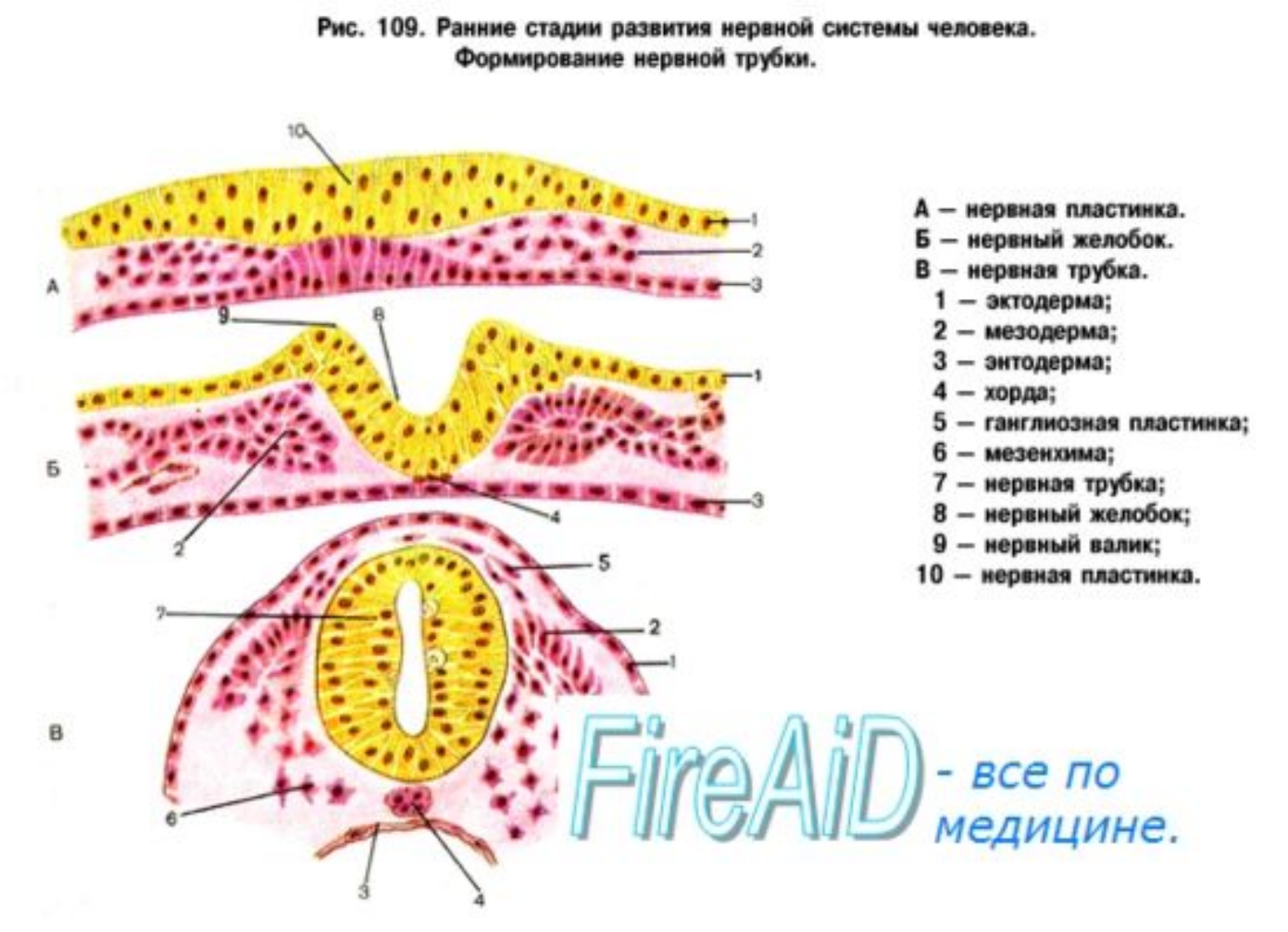

Наличие нервных закладок и развитие из них оптических элементов

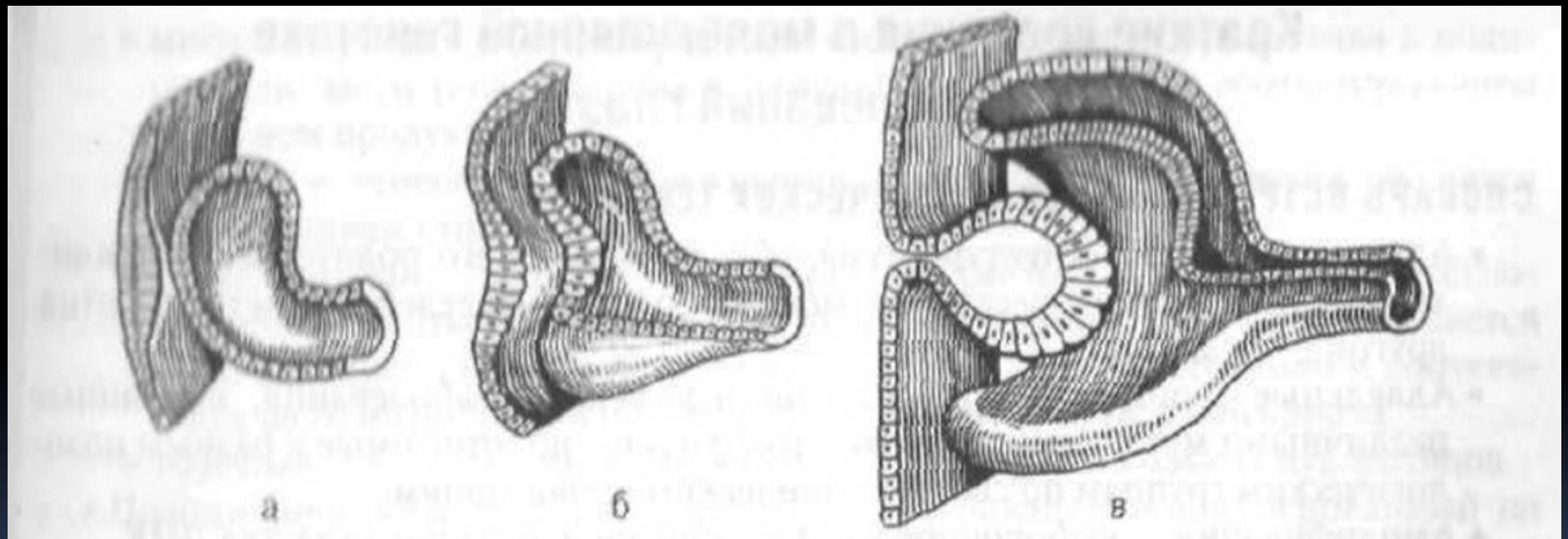

Рис. 23-1. Онтогенез глаза человека.
а — первичный глазной пузырь; б — закладка хрусталика в виде утолщения эктодермы над первичным пузырём; в — вторичный глазной пузырь.

Всё о зрении
www.zreni.ru

Эктодерма → хрусталик, роговица

Мезодерма → стекловидное тело, хориоидея, склера

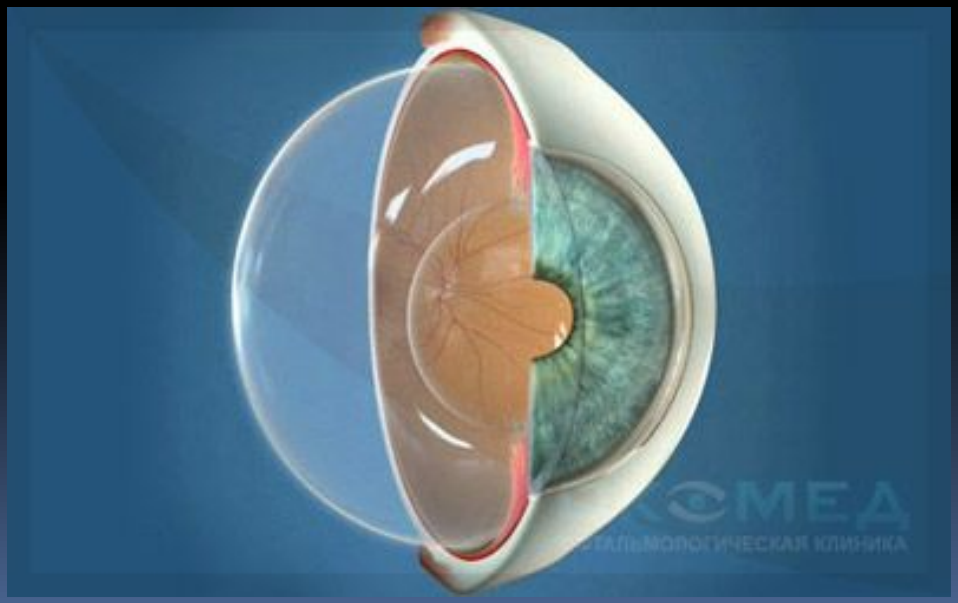

Энтодерма → сетчатка

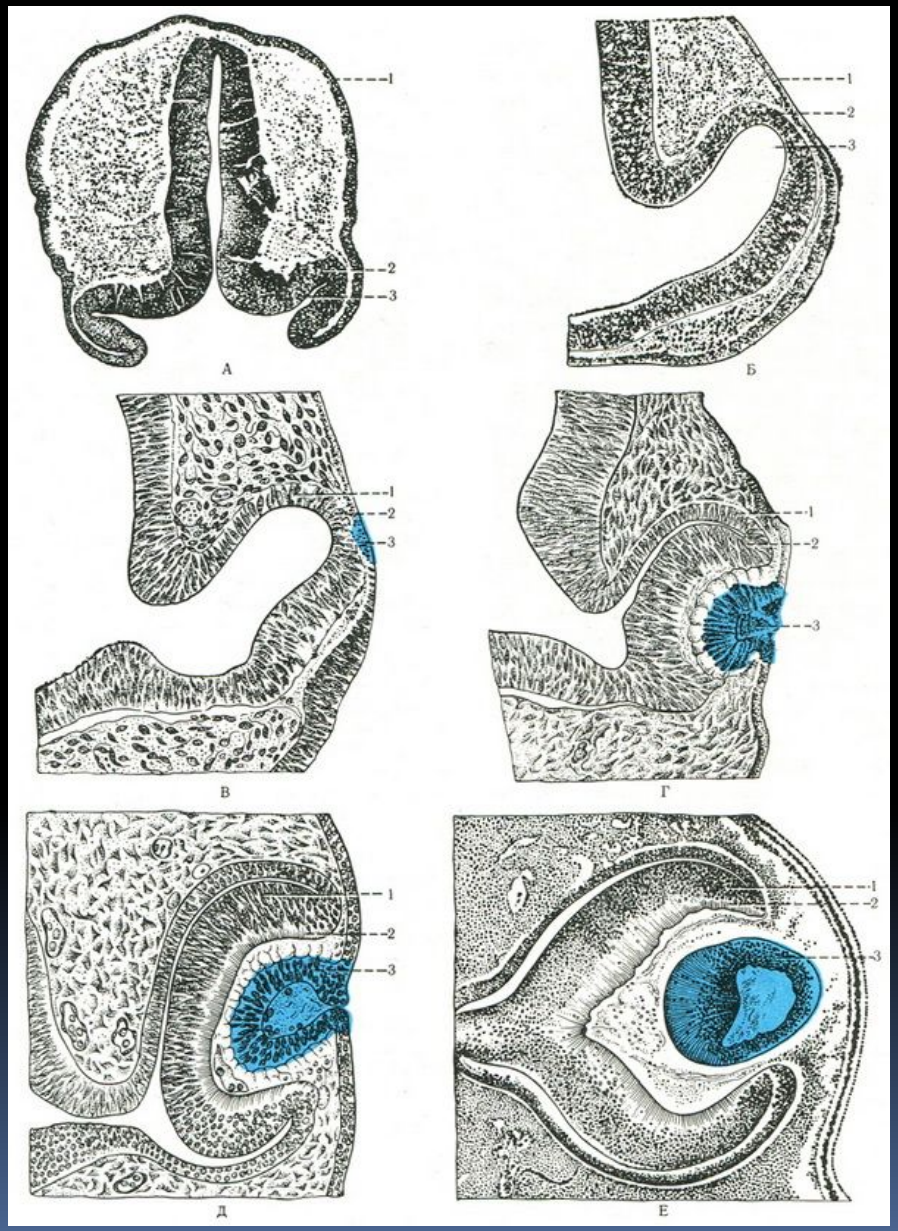
1
2
3
А
1
2
3
Б
1
2
3
В
1
2
3
Г
1
2
3
Д
1
2
3
Е

Адекватное кровоснабжение для полноценного развития и функционирования органа зрения

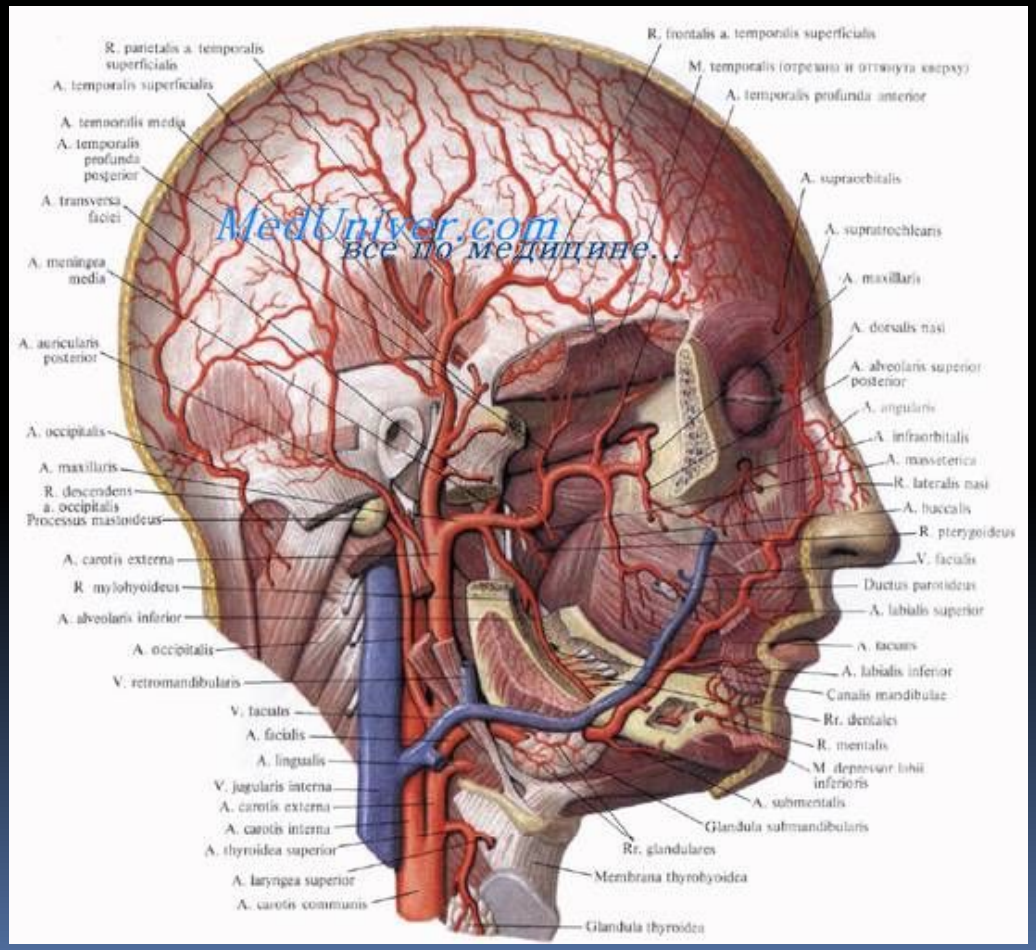

MedUniver.com
все по медицине...

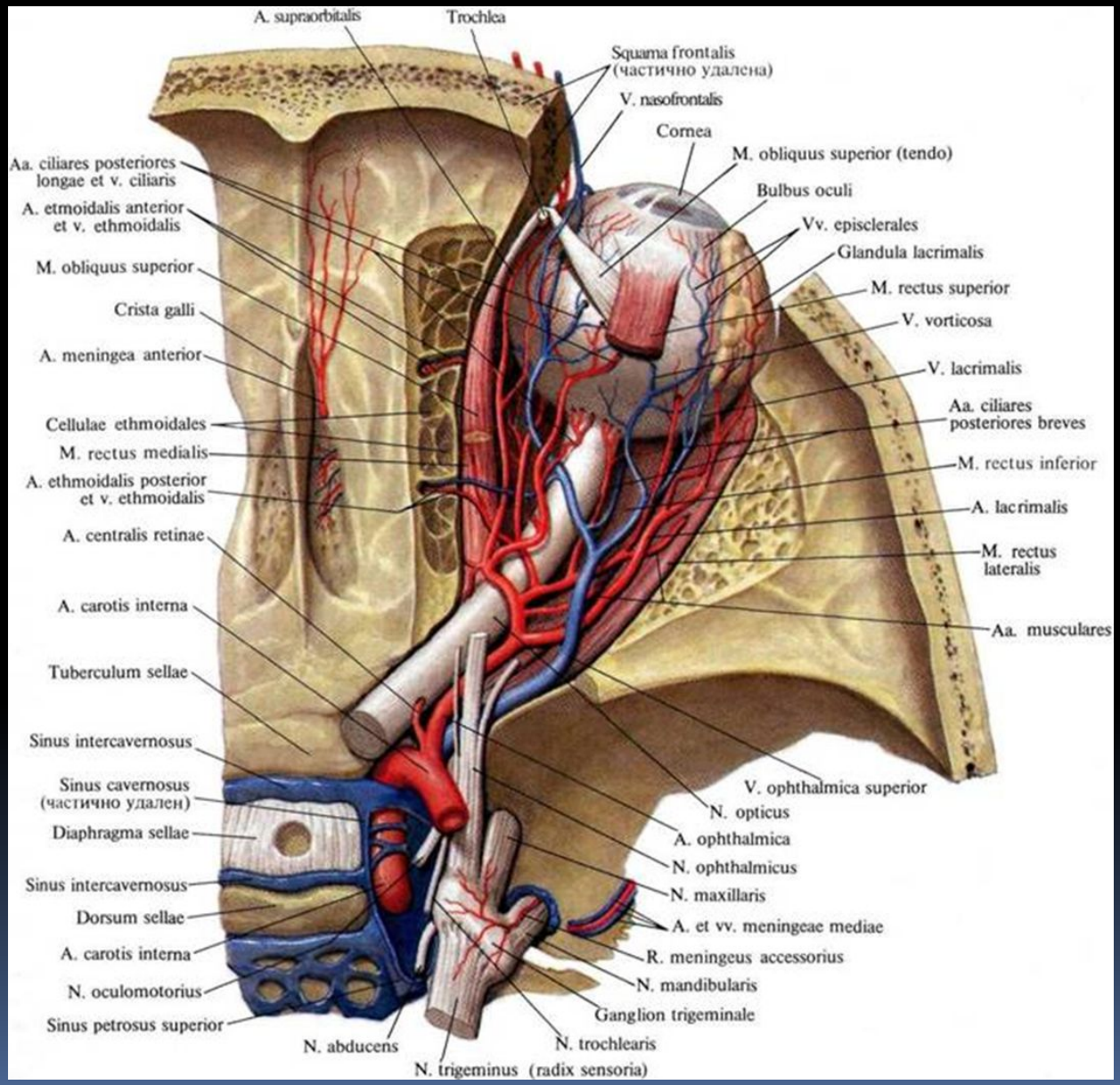
A. supraorbitalis
Trochlea
Squama frontalis
(частично удалена)
V. nasofrontalis
Cornea
M. obliquus superior (tendo)
Bulbus oculi
Vv. episclerales
Glandula lacrimalis
M. rectus superior
V. vorticosa
V. lacrimalis
Aa. ciliares posteriores breves
M. rectus inferior
A. lacrimalis
M. rectus lateralis
Aa. musculares
V. ophthalmica superior
N. opticus
A. ophthalmica
N. ophthalmicus
N. maxillaris
A. et vv. meningeae mediae
R. meningeus accessorius
N. mandibularis
Ganglion trigeminale
N. trochlearis
N. trigeminus (radix sensoria)
N. abducens
Sinus petrosus superior
N. oculomotorius
A. carotis interna
Dorsum sellae
Sinus intercavernosus
Diaphragma sellae
Sinus cavernosus
(частично удален)
Sinus intercavernosus
Tuberculum sellae
A. carotis interna
A. centralis retinae
A. ethmoidalis posterior
et v. ethmoidalis
M. rectus medialis
Cellulae ethmoidales
A. meningea anterior
Crista galli
M. obliquus superior
A. etmoidalis anterior
et v. ethmoidalis
Aa. ciliares posteriores
longae et v. ciliaris

Спасибо за внимание!

Найдите ошибки!