МИНИСТЕРСТВО ОБРАЗОВАНИЯ И НАУКИ РФ
Федеральное государственное автономное
образовательное учреждение высшего образования
«Первый Московский государственный медицинский университет имени И.М. Сеченова»
Министерства здравоохранения Российской Федерации

Реакции гиперчувствительности кожи (CDHR) Реакции гиперчувствительности кожи к лекарствам (DHR)

Выполнили: студентки 3 курса 8 группы
Медико-профилактического факультета
Гоманова Лилия Ильинична
Новикова Дарья Денисовна

Москва 2019

Материалы и методы



K. Brockow, M. Ardern-Jones, M. Mockenhaupt, W. Aberer, A. Barbaud, JC. Caubet, R. Spiewak, M. Torres, CG Mortz

EAACI position paper on how to classify cutaneous manifestations of drug hypersensitivity

* **EAACI –** The *European Academy of Allergy and Clinical Immunology*

EAACI position paper on how to classify cutaneous manifestations of drug hypersensitivity

K. Brockow[1], M. Ardern-Jones[2], M. Mockenhaupt[3], W. Aberer[4], A. Barbaud[5], JC. Caubet[6], R. Spiewak[7], M. Torres[8], CG Mortz[9]

[1]Department of Dermatology und Allergology Biederstein, Division Environmental Dermatology and Allergology Helmholtz Zentrum München/TUM, Technical University Munich, Munich, Germany

[2]Department of Dermatology, Southampton General Hospital, University Hospitals Southampton NHS Foundation Trust Southampton United Kingdom and Dermatoimmunology, Sir Henry Wellcome Laboratories, Clinical, Experimental Sciences, Faculty of Medicine, University of Southampton, Southampton, United Kingdom

[3]Dept. of Dermatology, Medical Center and Medical Faculty, University of Freiburg, Freiburg, Germany

[4]Department of Dermatology, Medical University of Graz, Austria

[5] Department of Dermatology and Allergology, Sorbonne Universities, Pierre et Marie Curie University, Paris 6, Tenon Hospital (AP-HP), Paris, France

[6] Geneva University Hospitals, Pediatric Allergology Unit, 6 Rue Willy Donzé, 1205 Geneva, Switzerland

[7]Department of Experimental Dermatology and Cosmetology, Jagiellonian University Medical College, Krakow, Poland

[8]Allergy Unit, IBIMA- Regional University Hospital of Malaga-UMA, Aradyal, Malaga, Spain

[9] Department of Dermatology and Allergy Center, Odense Research Center for Anaphylaxis (ORCA), Odense University Hospital, Odense, Denmark

This article has been accepted for publication and undergone full peer review but has not been through the copyediting, typesetting, pagination and proofreading process, which may lead to differences between this version and the Version of Record. Please cite this article as doi: 10.1111/all.13562

Реакция гиперчувствительности кожи к лекарствам

Реакция гиперчувствительности кожи к лекарствам (DHR) – это комплекс симптомов или признаков, вызванных воздействием определенного препарата в дозе, приемлемой для нормального человека, которая клинически напоминает аллергическую реакцию

более 7% населения!

- **FDE (фиксированное извержение лекарственного средства)**
- **DRESS (лекарственная реакция с эозинофилией и системными симптомами)**
- **SJS / TEN (синдром Стивенса-Джонсона / токсический эпидермальный некролиз)**
- **анафилаксия (анафилактический шок)**

Все доброкачественные РГК рассматриваются как макулопапулезные экзантемы

Реакция гиперчувствительности кожи к лекарствам

Острые РГК
<1 часа

Поздние РГК
>6 часов

Крапивница

Ангионевротический отек

Анафилактическая реакция

Крапивница

Характеризуется внезапным появлением волдырей (очерченные участки повышенной эритемы и отека поверхностной дермы) с переменным числом и размером, сопровождаемым или не сопровождающимся ангионевротическим отеком.

Локализация на любом месте тела человека

Зуд

Проходит в течение 24 часов (?)

Ангионевротический отек

Характеризуется поражением глубоких подкожных слоев(собственно дерма) с локализацией на коже лица/половых органах/слизистой щек/языка/гортани/глотки

Боль+жар

Проходит в течение нескольких суток

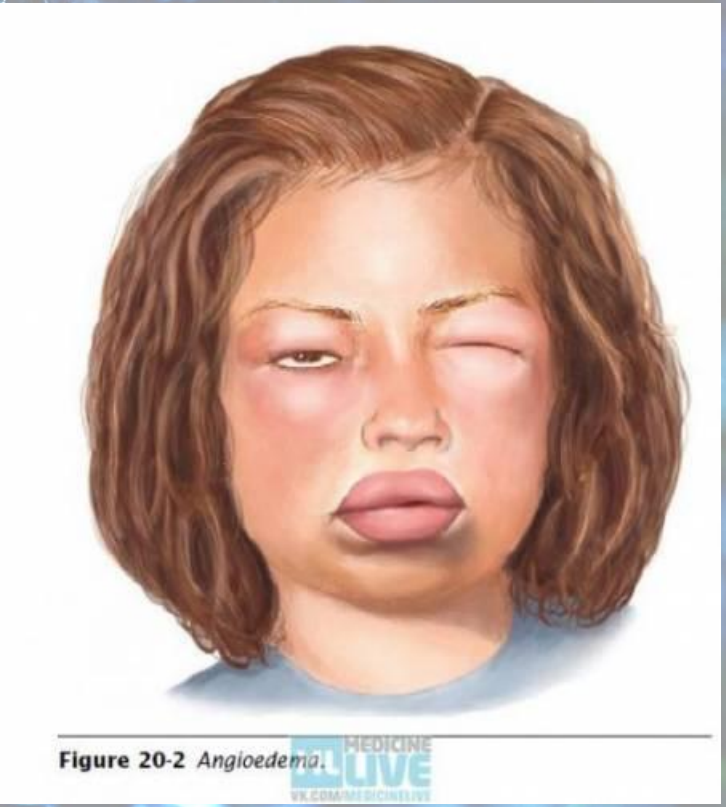

Анафилактическая реакция

Характеризуется системным поражением органов и систем органов (сердце, сосуды, дыхательные пути, кожа и др.)

Коллапс
Шок
Смерть

Может сопровождаться крапивницей и ангионевротическим отеком, но не обязательно

Реакция гиперчувствительности кожи. Экзантемы

Экзантема – резко распространяющееся распространение множества маленьких, округлых или овальных эритематозных пятен и / или папул с различной степенью слияния.

Синдром Стивенса-Джонсона (SJS) и токсический эпидермальный некролиз (TEN)

Варианты степени тяжести одного и того же заболевания, недавно названные эпидермальным или эпителиальным некролизом

Причина – применение ряда лекарственных препаратов

Пятна, которые демонстрируют слияние и на которых возникают волдыри, приводящие к различным степеням отслоения кожи.

Пурпурное пятно пузырек волдырь буллы

Синдром Стивенса-Джонсона (SJS) и токсический эпидермальный некролиз (TEN)

Начало реакции=4-8 недель от приема средства в течение 12 часов

Локализация на туловище

Смертность=29-49%

Лекарственные препараты:
Аллопуринол
Сульфонамид
Карбамазепин
Ламотриджин
Фенобарбитал
Некоторые НПВП

Генерализованное буллезное фиксированное извержение лекарственных средств (GBFDE)

Поражения хорошо разграничены

Слизистые не поражаются

Препарат принимался ранее без тяжелой выраженной реакции (период сенсибилизации)

Острый генерализованный экзантематозный пустулез (AGEP)

Внезапное начало рассеянных нефолликулярных, мелких стерильных пустул на фоне широко распространенной сливной экзантемы

Лихорадка, лейкоцитоз

Смертность 4%

Лекарственные средства:

Аминопенициллины

Цефалоспорины

Макролиды

Дилтиазем

Лекарственная реакция с эозинофилией и системными симптомами (DRESS)

Макулопапулезная экзантема с поражением внутренних органов (гепатит, нефрит, пневмония, колит, панкреатит и др.)

Эритематозный отек центральной части лица

Лихорадка, эозинофилия, лейкоцитоз, атипичные лимфоциты, анемия

Лекарственные средства:

Карбамазепин

Ламотриджин

Фенобарбитал

Фенитоин