

Алкоголь и внешность



Лицо алкоголика даже в трезвом состоянии выглядит одутловатым, мимика и жестикация заторможены, координация нарушена, походка неуверенная, осанка сутулая. Внешность выпивохи делает его на 10–15 лет старше своего биологического возраста. Меняются даже черты лица – увидев фотографии до и после развития зависимости, с трудом верится, что это один человек.



При раннем алкоголизме внешние перемены слабовыраженные. Если не знать, что человек пьет, первичные признаки можно перепутать с проявлениями простудного заболевания, усталости. На начальной стадии в периоды трезвости лицо человека выглядит «помятым», грустным, возможны обострения кожных заболеваний.



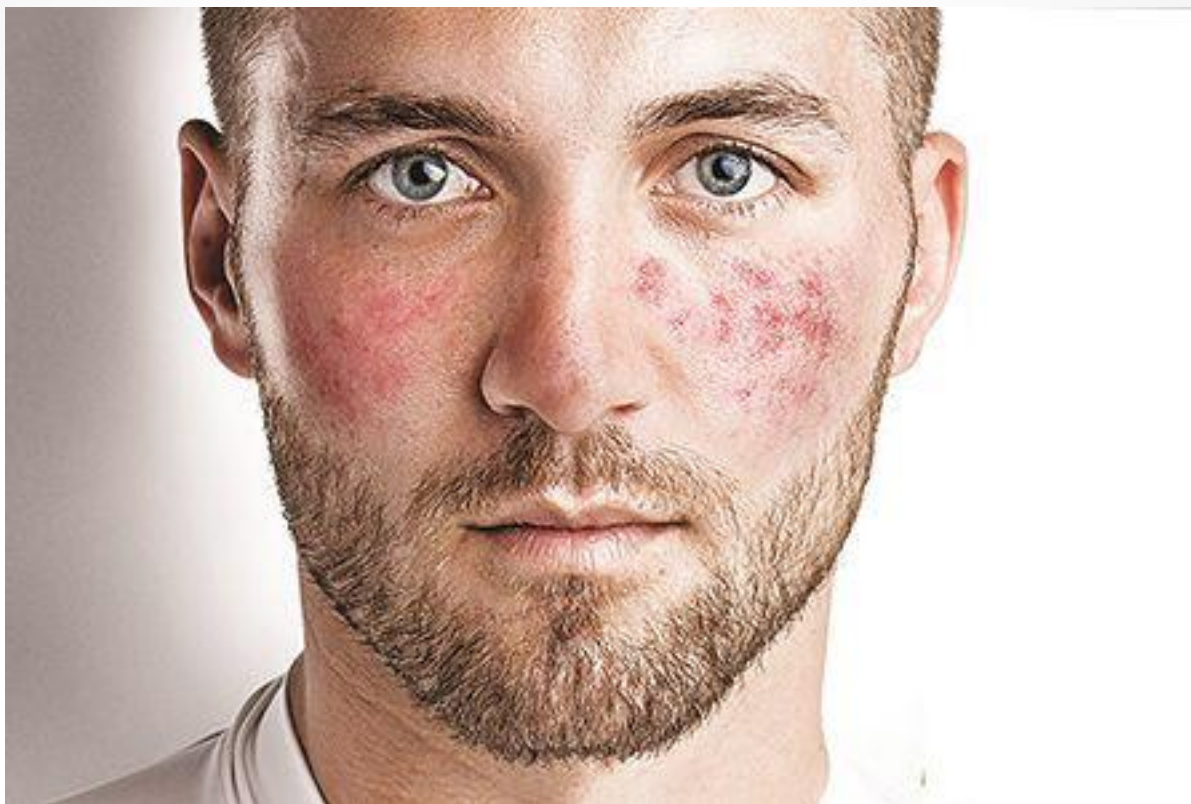Для второй стадии характерны явные изменения облика, которые не спишешь на «просто не здоровится». Помимо внешних симптомов заболеваний наблюдаются признаки социальной деградации – алкоголик перестает причесываться, бриться, мыться.




Последние стадии зависимости сопровождаются тяжелыми формами заболеваний (цирроза, гепатита, патологий пищеварительной системы, ЦНС). Нарушения работы внутренних органов отражаются на внешности. Возникают симптомы, характерные только для запущенного алкоголизма – сильное опухание лица, расплывшийся покрасневший нос, сосудистые звездочки на щеках.



Несмотря на общее обезвоживание, у алкоголика появляется отечность лица, рук, ног. Это признак нарушения водно-электролитного баланса и стрессовой реакции организма. Тело делает «запасы» – замедляет лимфодренаж, любое количество воды не оттекает из тканей, а задерживается. Неважно, сколько пьют алкоголики воды – даже если употребляют положенную норму, влага не расходуется, а откладывается в тканях. Это вызывает не только дефект внешности вроде одутловатости лица, но и общее старение организма



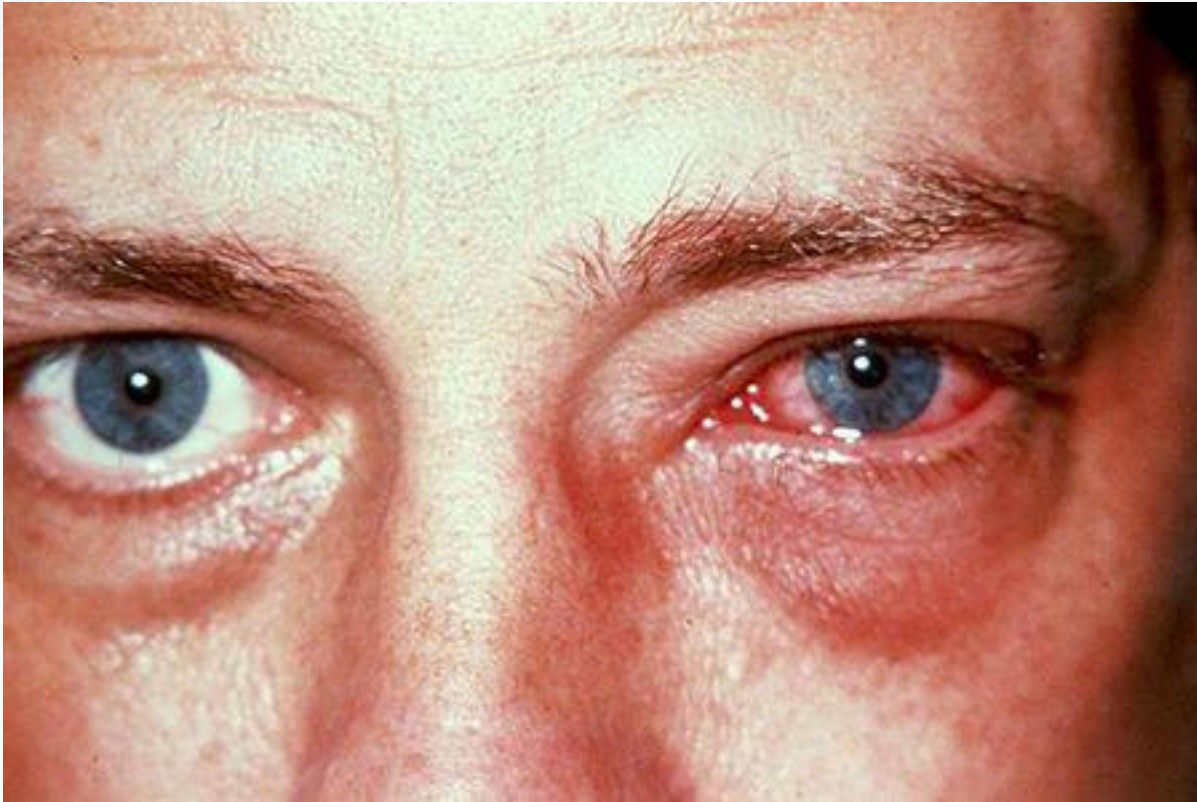Цвет кожи. Изменение внешности связано с негативным влиянием спирта на кровеносные сосуды. Давление в венах, артериях и капиллярах увеличивается, сосудистые стенки растягиваются. Интенсивный кровяной приток происходит к конечностям и лицу алкоголика – от этого кожа приобретает розовый оттенок. При микроразрывах возникают «звездочки» – пятна алого окраса, в основном в районе носа, щек.



Распознать алкоголика помогают темные круги под глазами. Такой дефект внешности возникает из-за: неправильного лимфатического, венозного оттока (потемнения имеют красноватый цвет); недостатка кислорода (круги серые или зеленоватые); заболеваний почек (у алкоголика круги желтого цвета); сердечной недостаточности (под глазами коричневые или черные пятна).



Определить алкоголика можно по специфической напряженности лобной мышцы, тогда как носогубные, шейные мышцы оказываются расслабленными. От такой внешности лицо выглядит опущенным, продолговатым, человек кажется злым, грустным.



Если возникает тромбоз сосудов глаз, появляется постоянное слезотечение, белок сильно краснеет, веки опухают.



От алкоголя меняются и внешность женщин, и облик мужчин – симптомы у представителей обоих полов будут одинаковыми, разница только в изменениях мышечного и подкожного жирового слоя («хабитус»). Алкоголичка по сравнению с пьяницей мужского пола с аналогичным стажем выглядит более одутловатой. Причина – у дам подкожно-жировая клетчатка более рыхлая, поверхностная, что определяет повышенную склонность к опуханию.

