Коронарографія.

Підготував: студент IV курсу, 3-б групи
Лабяк Олександр Сергійович

Коронарографія – рентгеноконтрасний малоінвазивний метод дослідження, що дозволяє точно визначити характер, місце та ступінь ураження коронарнох артерії. Цей метод дозволяє вирішити питання про вибір і обсяг проведення надалі таких лікувальних процедур як балонна ангіопластика та коронарне шунтування.

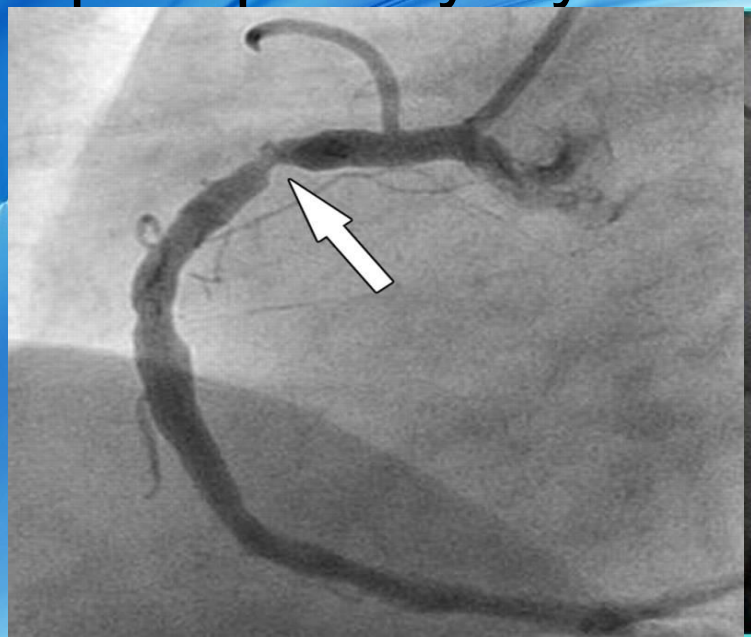

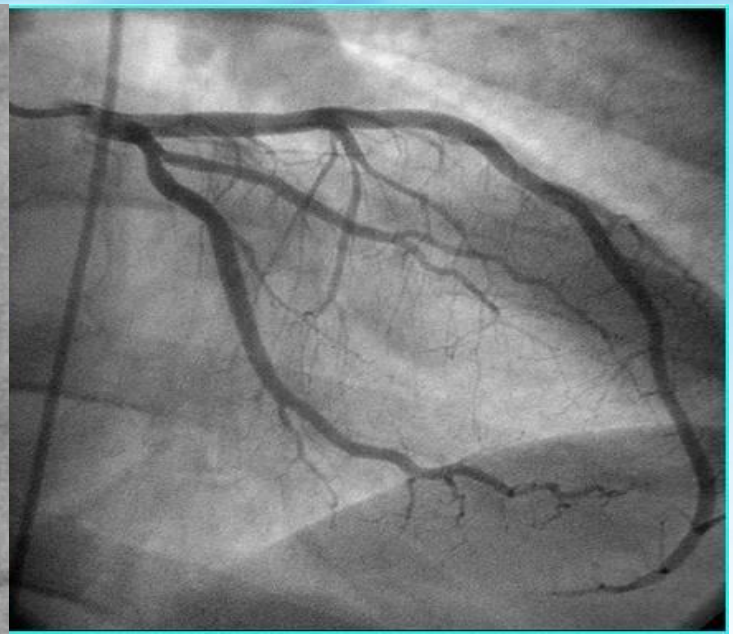

Історія розвитку

У 1953р. Dr. Sven Ivar Seldinger 1953 році розробив і опублікував революційний метод черезшкірної малотравматичної катетеризації судин.

Dr. Sven Ivar Seldinger

У 1958 р. **Dr. Mason Sones** , працюючи в Клівленді, почав використовувати в своїй роботі електронне і оптичне посилення зображення і високошвидкісну рентгенокімографію. В 1959 році під час планової аортографії у пацієнта з аортальною вадою Sones необережно ввів селективно у вістя правої вінцевої артерії розчин гіпака (Hypaque). В результаті дослідники отримали туге заповнення артерії контрастом, і, як наслідок, безпрецедентне за якістю зображення.

Dr. Mason Sones

У 1967 р. **Dr. Melvin Paul Judkins,** будучи асистентом, виконував рутинну вазографію термінального відділу аорти і здухвинних артерій. На етапі ретроградного проведення провідника, дослідники, не бажаючи того, реканалізували оклюзовану здухвинну артерію і провели провідник в черевний відділ аорти. Далі, провівши катетер по провіднику, отримали свого роду бужування судини і, як наслідок, не тільки відновлення кровообігу, але і розширення просвіту ураженої артерії.

Dr. Melvin Paul Judkins



Інформація, отримана при коронарографії

- Наявність, локалізація, протяжність, ступінь і характер атеросклеротичного ураження коронарного русла.
- Ознаки ускладненого ураження (тромбоз, виразкування та ін.)
- Наявність спазму коронарних артерій.
- Виявлення міокардіального мостика.
- Оцінка коллатерального кровотоку.

Строки виконання коронарографії

- Екстренна коронарографія - 6 год.
- Невідкладна коронарографія -6-12 год.
- Планова коронарографія

Протипоказання

1)Абсолютних протипоказів для проведення коронарографії немає, окрім відмови пацієнта.

2)Відносні протипокази:

- Неконтрольовані шлуночкові аритмії
- Неконтрольована гіпокаліємія або дигіталісна інтоксикація
- Неконтрольована висока артеріальна гіпертензія
- Різноманітні лихоманкові стани, активний ендокардит
- Порушення згортання крові
- Алергія на рентгенконтрастні речовини та непереносимість йоду
- Гостра ниркова недостатність або важка хронічна ниркова недостатність
- Активна шлунково-кишкова кровотеча
- Гостре порушення мозкового кровообігу
- Важка анемія.

Техніка виконання коронарографії

Для проведення коронарографії зазвичай використовується три доступи:

- A . Radialis
- A. Brachialis (зараз майже не використовують)
- A. Femoralis

Поетапне виконання

- I етап: асептична обробка області доступу і інфільтраційна анестезія міста пункції A. Femoralis.
- II етап: визначення анатомічних орієнтирів для виконання точної і безпечної пункції судини.
- III етап: введення пункційної голки Сельдінгера під кутом 30-45 градусів до поверхні шкіри до появи артеріальної крові.

- IV етап: введення у просвіт артерії металічного провідника для чіткого позиціонування інструментарію.
- V етап: видалення голки Сельдінгера із артерії.
- VI етап: постановка інтрадьюсера з клапаном для проведення внутрішньосудинних маніпуляцій.
- VII етап: видалення провідника і гайд-катетера із просвіту інтрадьюсера.
- VIII етап: проведення провідника і гайд-катетера до устя коронарної артерії
- IX етап: контрастування внутрішнього просвіу артерій рентгенконтрастним препаратом.
- X етап: визначення місця і степені стенозу коронарної артерії.
- XI етап: визначення показів до операції коронарного стентування з імплантацією стента та відновлення прохідності коронарної артерії.
- XII етап: стентування коронарних артерії і відновлення її прохідності.

Набір для коронарографії

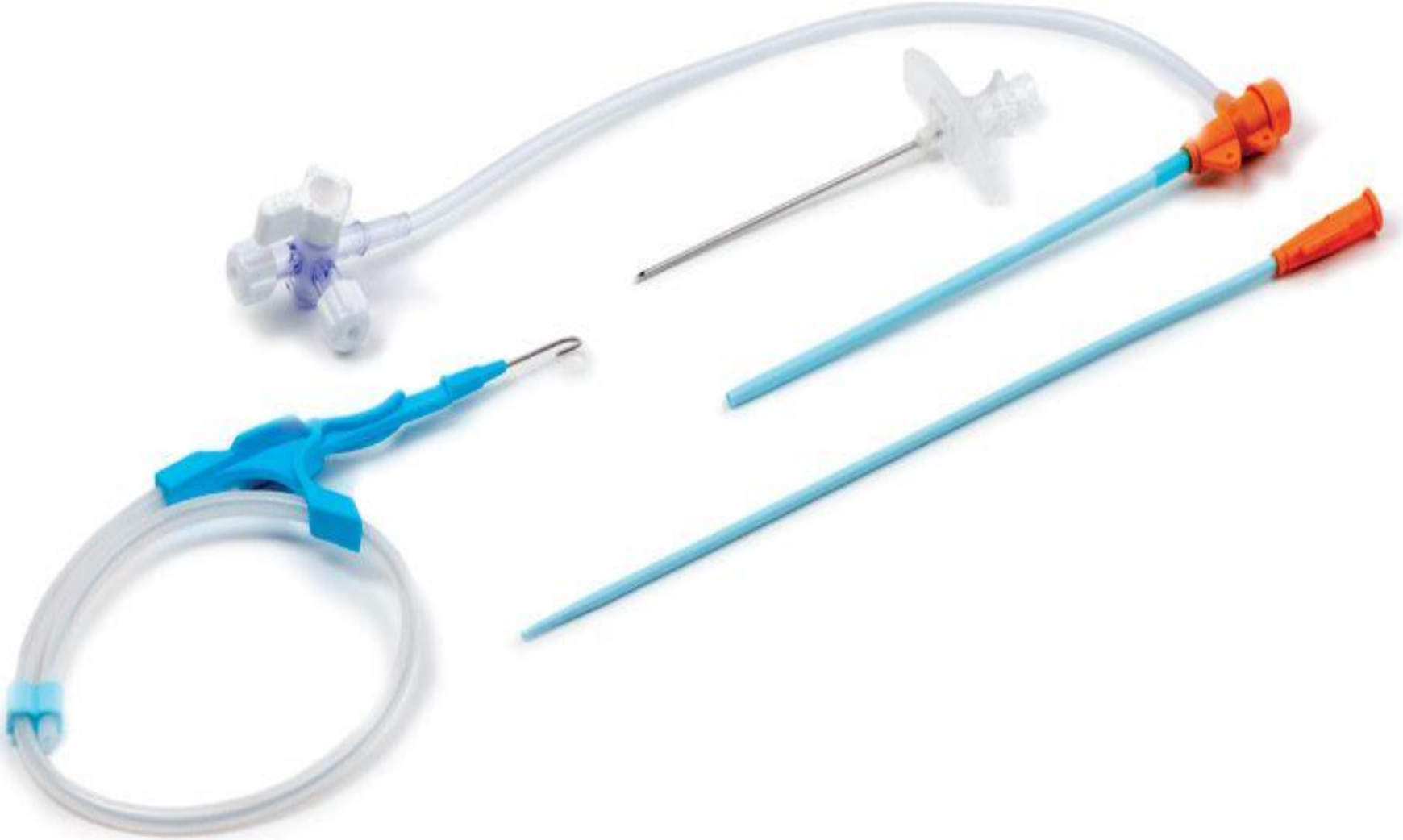

Ангіограф

Проекції виконання коронарографії

1. Для оцінки A. Coronaria sinistra зазвичай використовують 5 стандартних проекцій:

- Права коса (15-25 град.) каудальна (15-35 град.) проекція.
- Права коса (10-25 град.) краніальна (30-40 град.) проекція.
- Ліва коса (25-45 град.) краніальна (30-45 град.) проекція
- “Павук” – ліва коса (45-60 град.) каудальна (25-35 град.) проекція.
- Ліва бокова (90 град.) проекція

Права коса каудальна проекція

правая косая каудальная проекция

1 → ствол левой коронарной артерии (left main coronary artery)
2 → передняя нисходящая артерия (left anterior descending artery)
3 → огибающая артерия (left circumflex artery)
4 → диагональная ветвь (diagonal branch)
5 → септальные ветви (septal branches)
6 → ветвь тупого края (marginal branch)
7 → интермедиарная ветвь (intermediate branch)
8 → левопредсердная ветвь (left atrial branch)

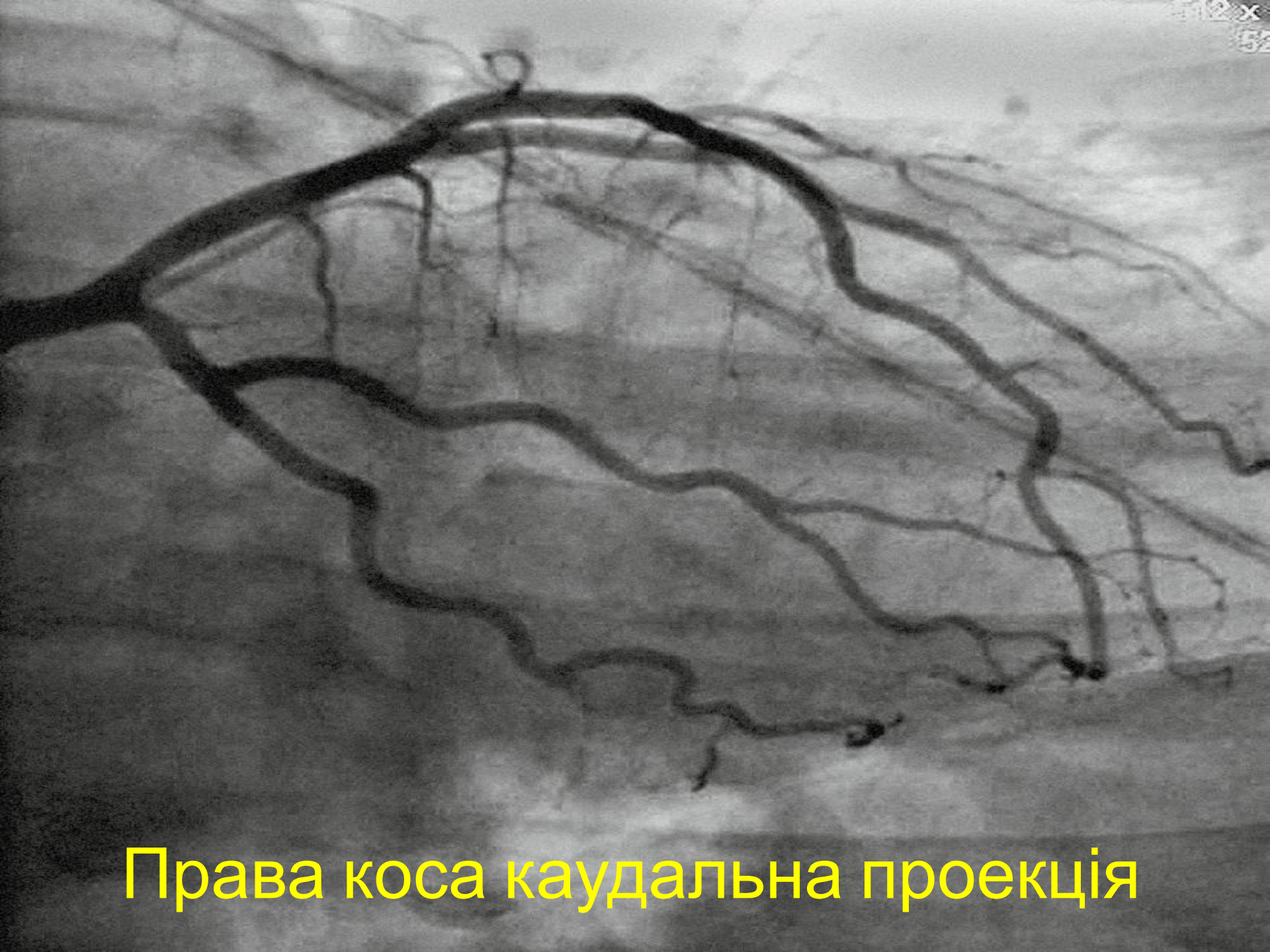

Права коса каудальна проекція

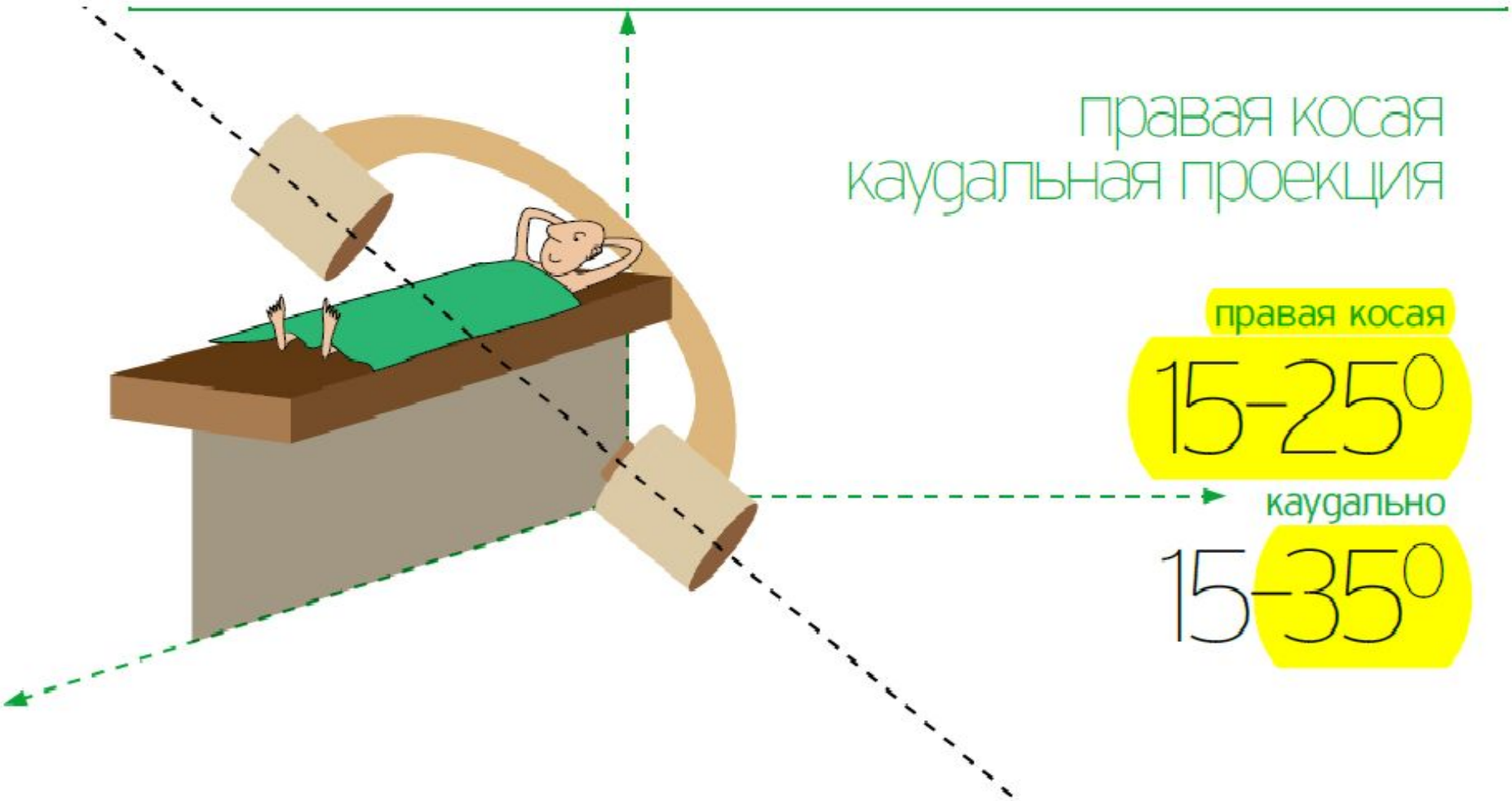

Положення ангіографа

Права коса краніальна проекція

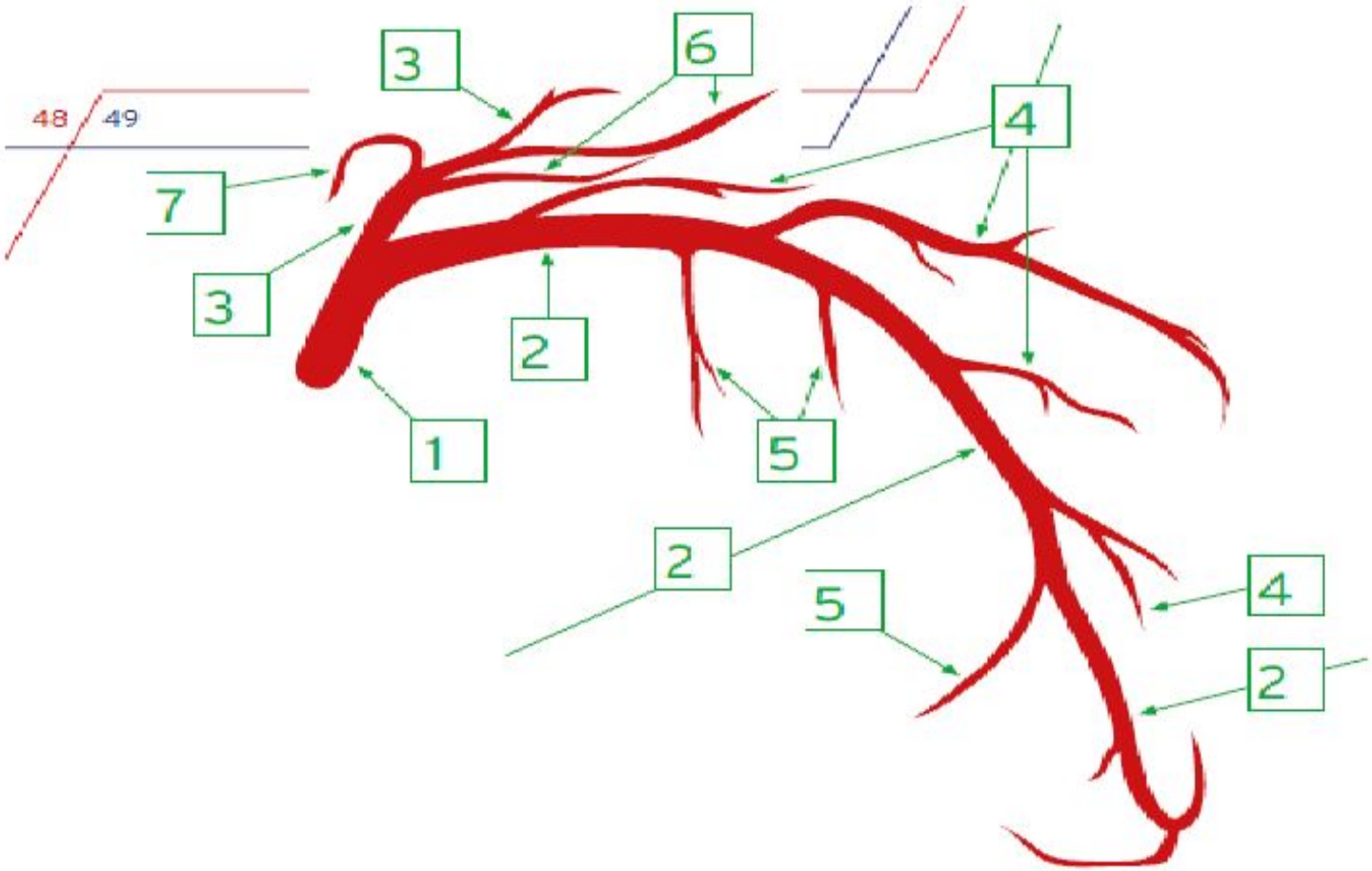

правая косая краниальная проекция

1 → ствол левой коронарной артерии (left main coronary artery)
2 → передняя нисходящая артерия (left anterior descending artery)
3 → огибающая артерия (left circumflex artery)
4 → диагональная ветвь (diagonal branch)
5 → септальные ветви (septal branches)
6 → ветвь тупого края (marginal branch)
7 → левопредсердная ветвь (left atrial branch)

Права коса краніальна проекція

Положення ангіографа

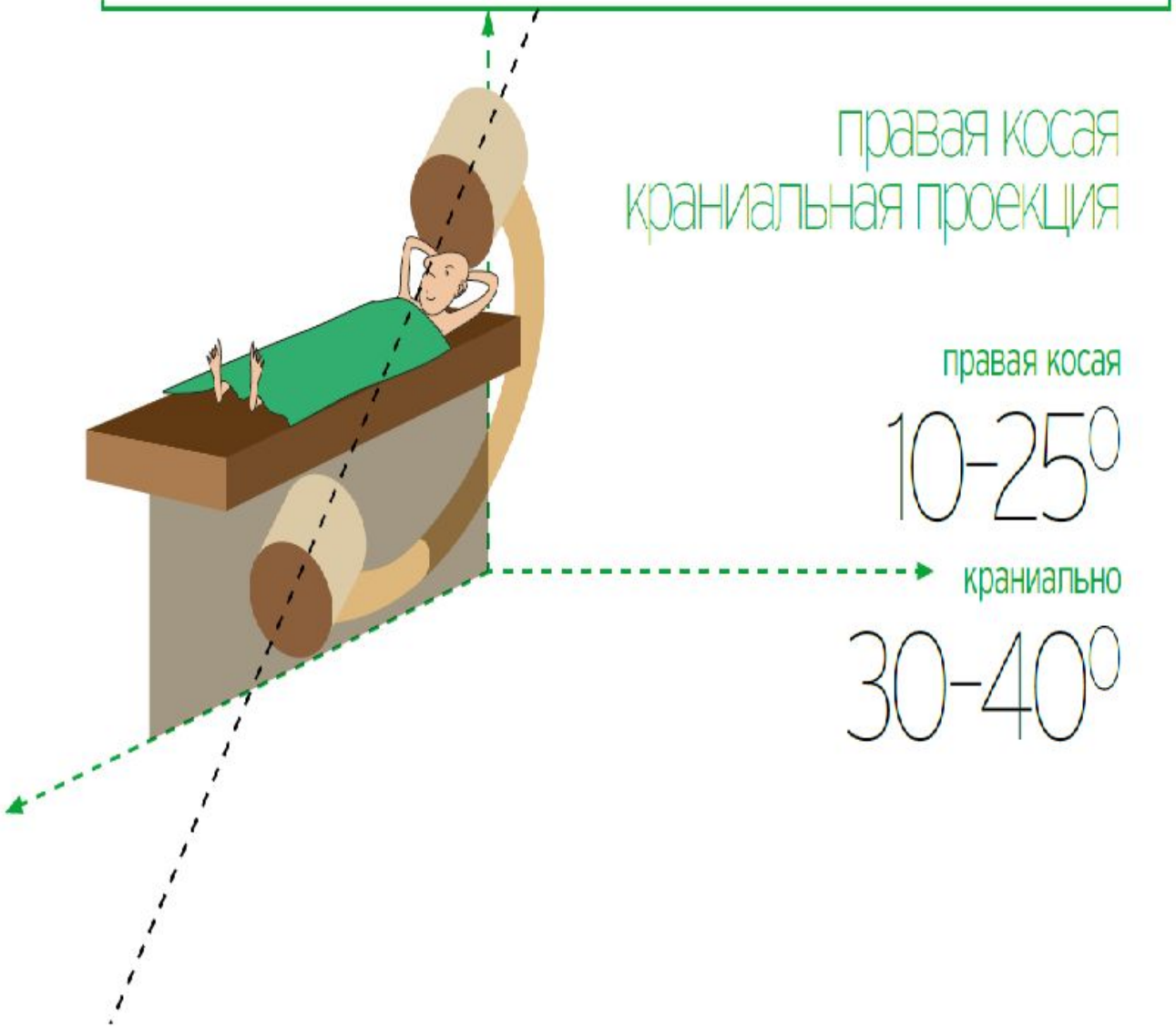

Ліва коса краніальна проекція

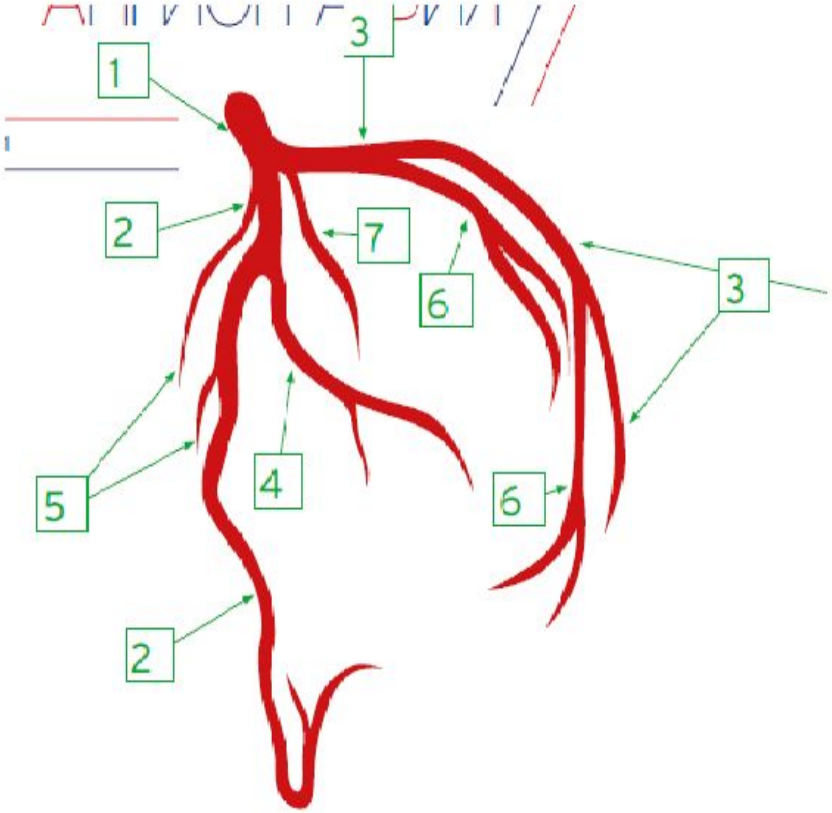

левая косая краниальная проекция

1 → ствол левой коронарной артерии (left main coronary artery)
2 → передняя нисходящая артерия (left anterior descending artery)
3 → огибающая артерия (left circumflex artery)
4 → диагональная ветвь (diagonal branch)
5 → септальные ветви (septal branches)
6 → ветвь тупого края (marginal branch)
7 → интермедиарная ветвь (intermediate branch)

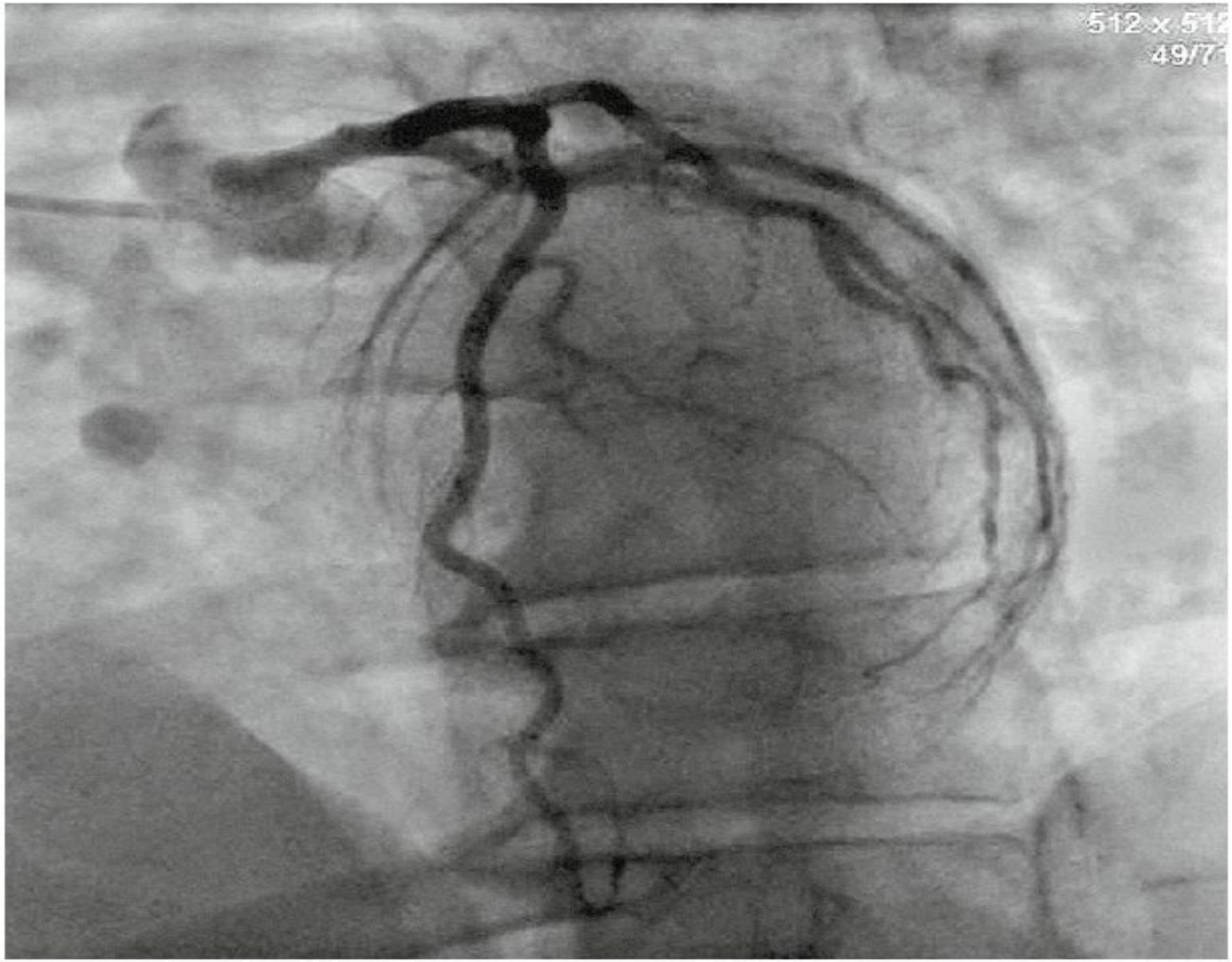

Ліва коса краніальна проекція

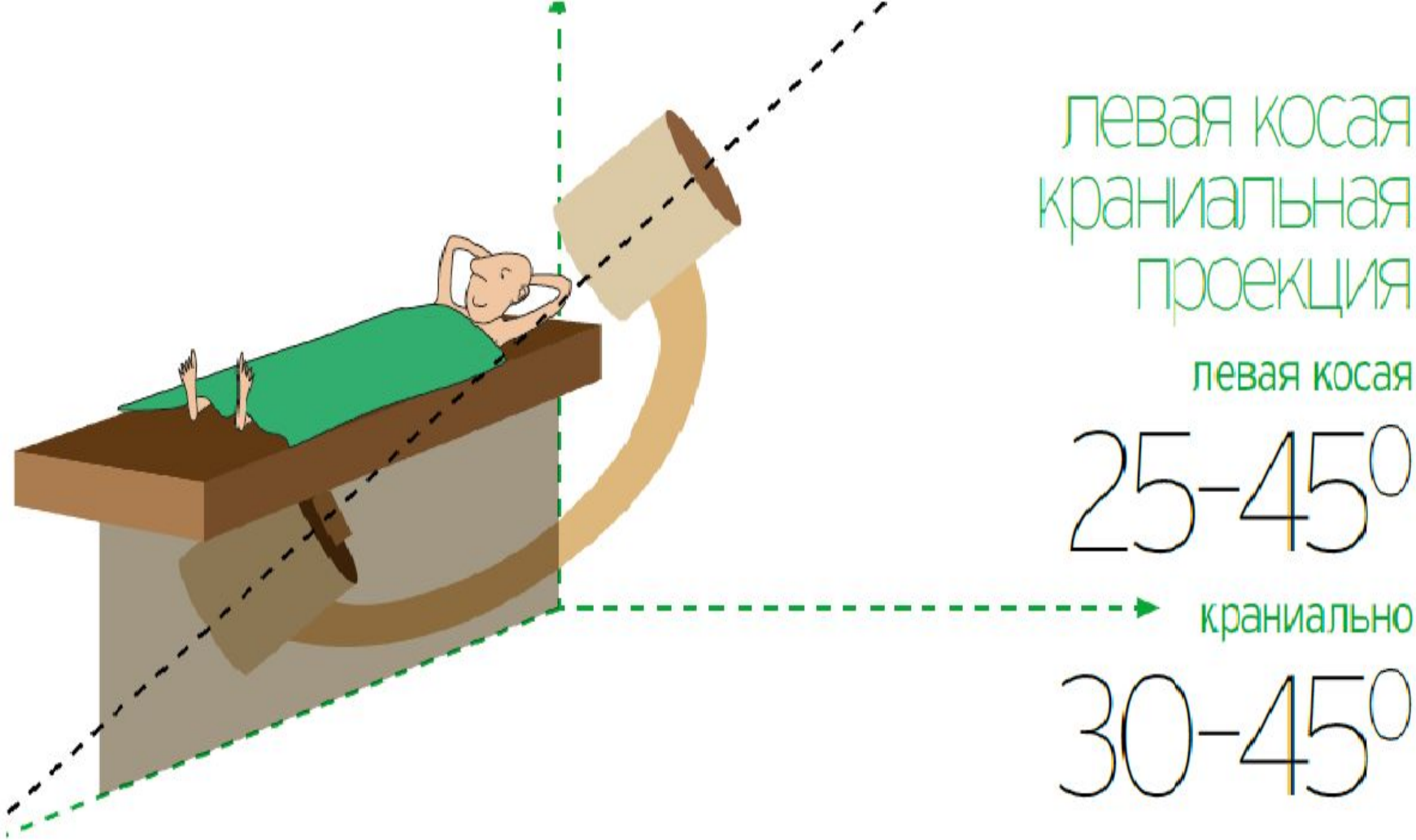

Ліва коса краніальна проекція (ангіограф)

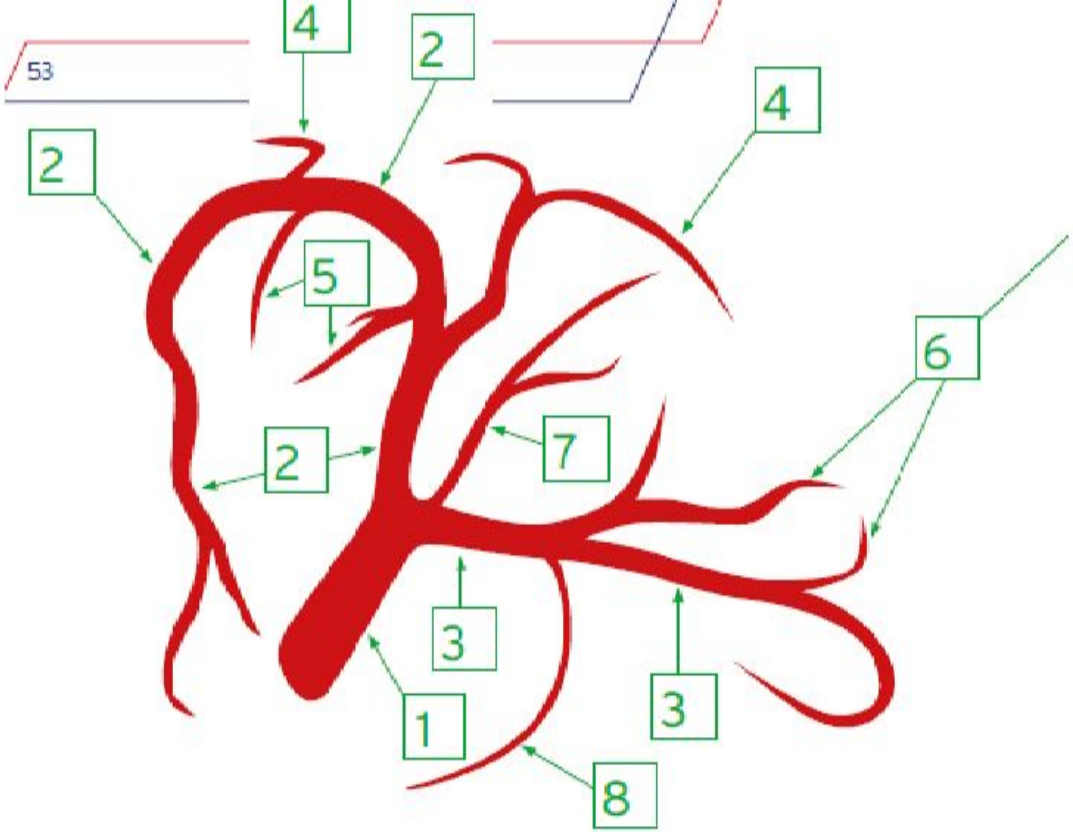

левая косая каудальная проекция

1 — ствол левой коронарной артерии (left main coronary artery)
2 — передняя нисходящая артерия (left anterior descending artery)
3 — огибающая артерия (left circumflex artery)
4 — диагональная ветвь (diagonal branch)
5 — септальные ветви (septal branches)
6 — ветвь тупого края (marginal branch)
7 — интермедиарная ветвь (intermediate branch)
8 — левопредсердная ветвь (left atrial branch)

Ліва коса каудальна проекція

Ліва коса каудальна проекція

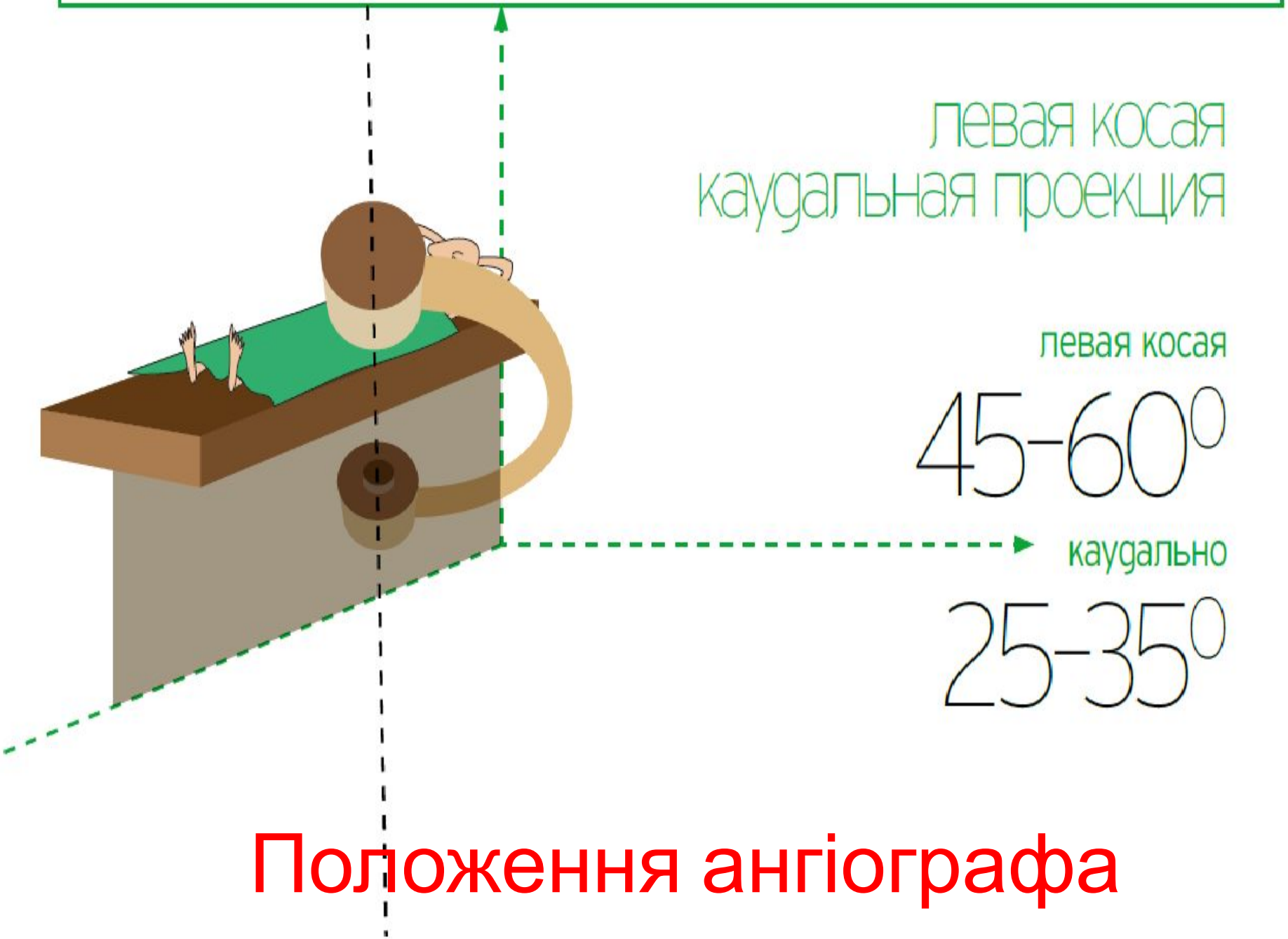

Положення ангіографа

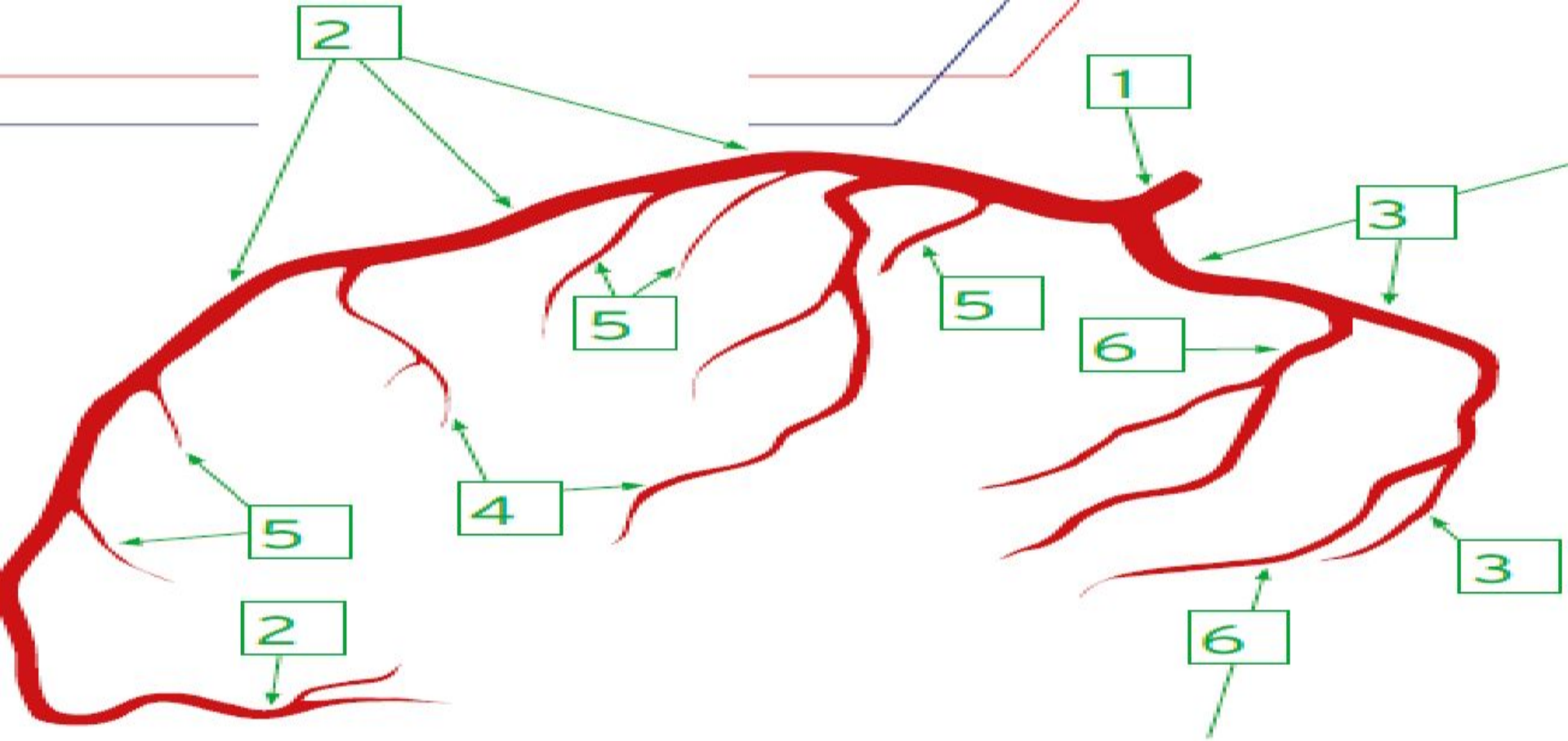

левая боковая проекция

1 → ствол левой коронарной артерии (left main coronary artery)
2 → передняя нисходящая артерия (left anterior descending artery)
3 → огибающая артерия (left circumflex artery)
4 → диагональная ветвь (diagonal branch)
5 → септальные ветви (septal branches)
6 → ветвь тупого края (marginal branch)

Ліва бокова проекція

Ліва бокова проекція

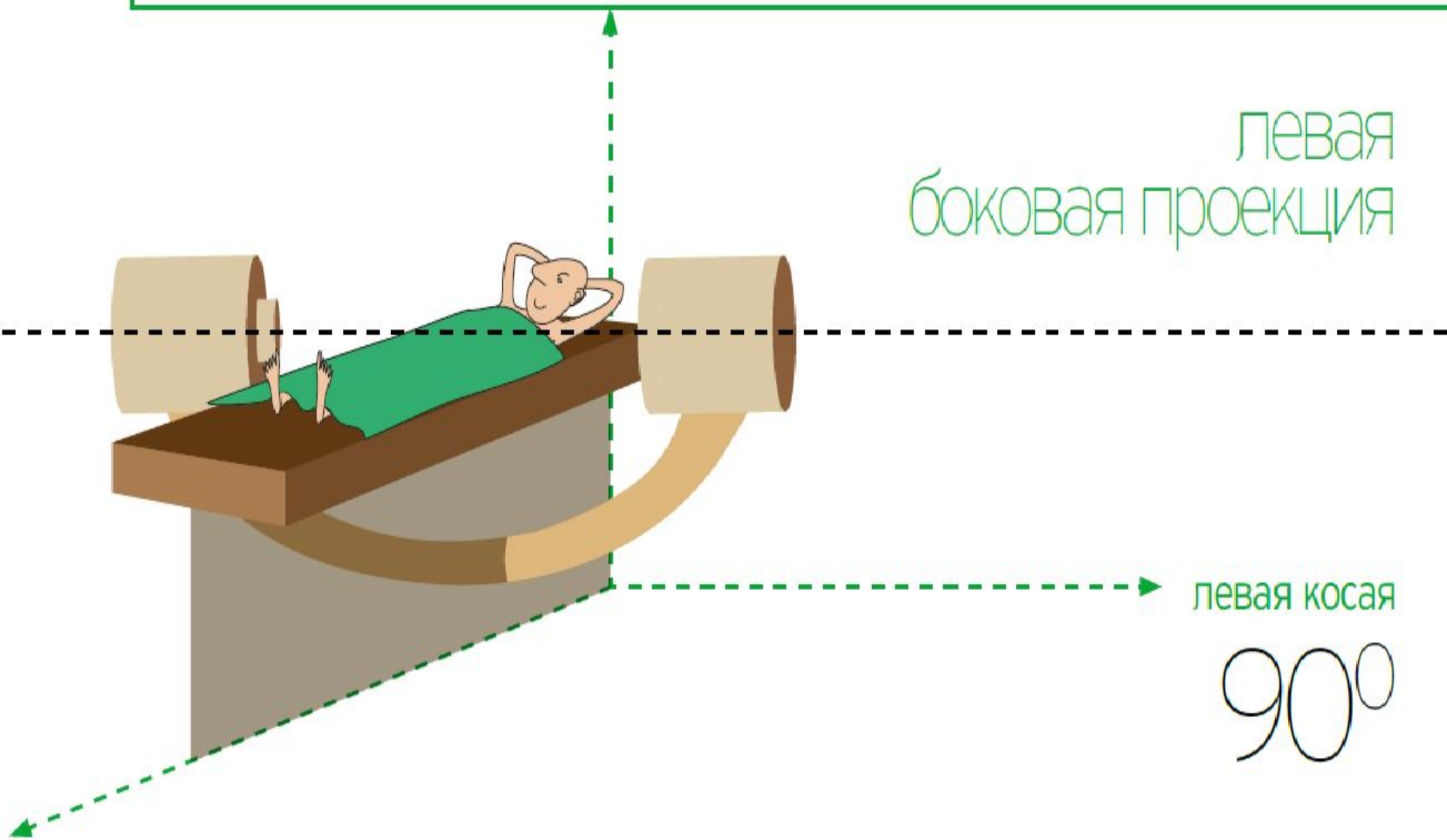

Ліва бокова проекція

2. Для оцінки A. Coronaria dextra зазвичай використовують 4 стандартних проекцій:

- Ліва коса проекція (45-60 град.)
- Ліва коса (25-45 град.) краніальна (30-40 град.) проекція.
- Права коса (45-70 град.) каудальна (0-35 град.) проекція.
- Права коса (0-25 град.) краніальна (30-40 град.) проекція.

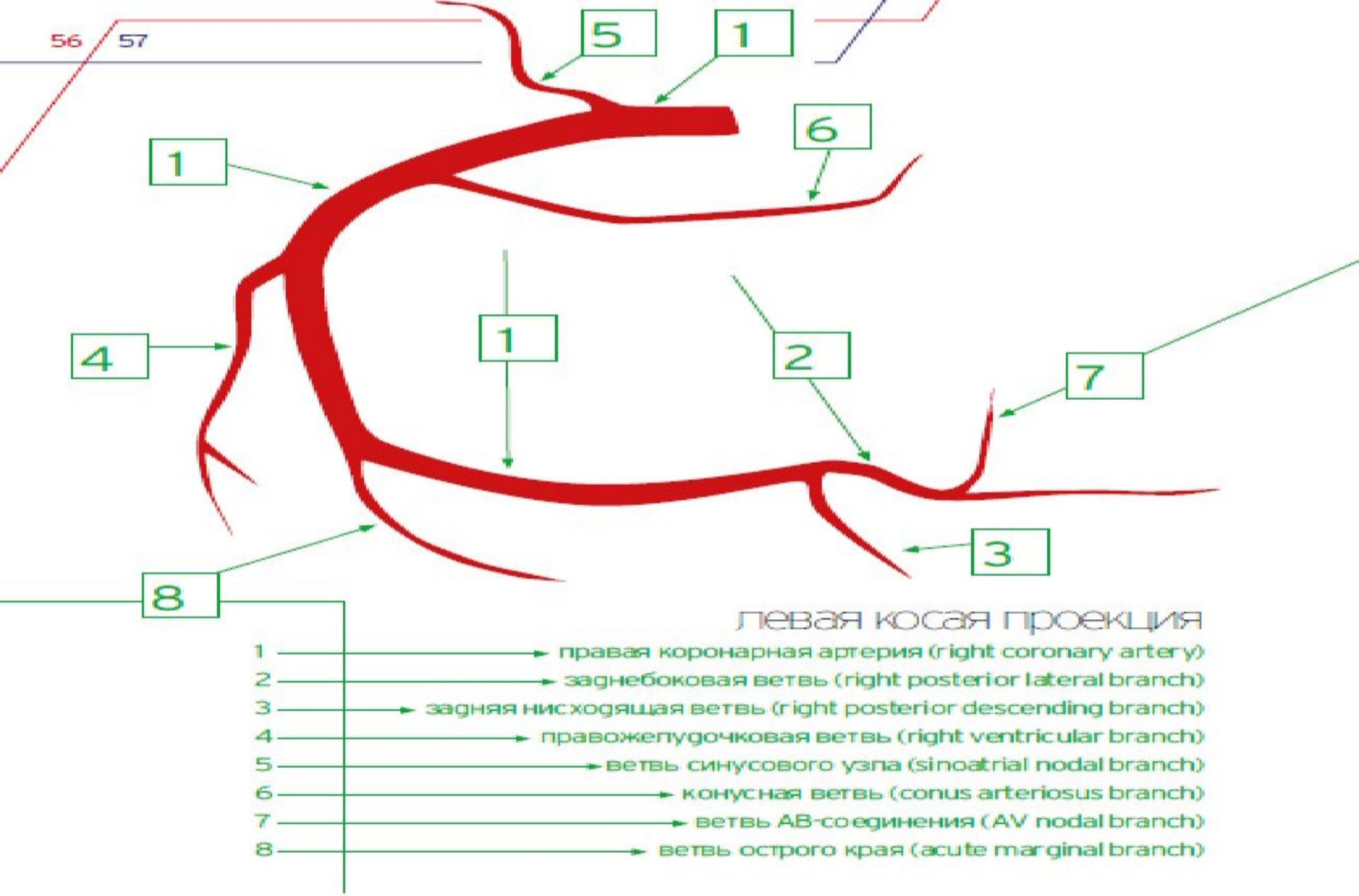

Ліва коса проекція

Ліва коса проекція

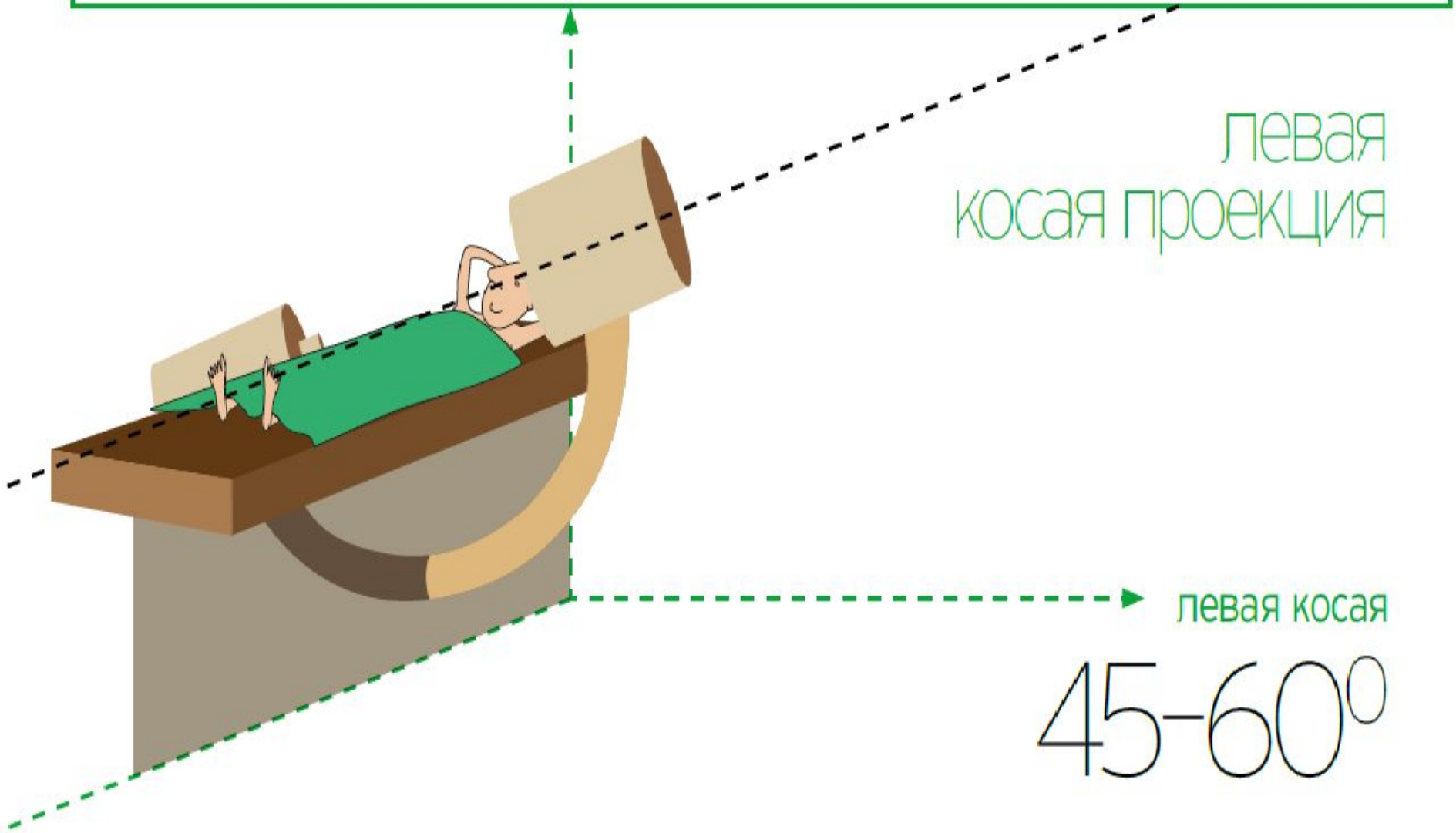

Ліва коса проекція

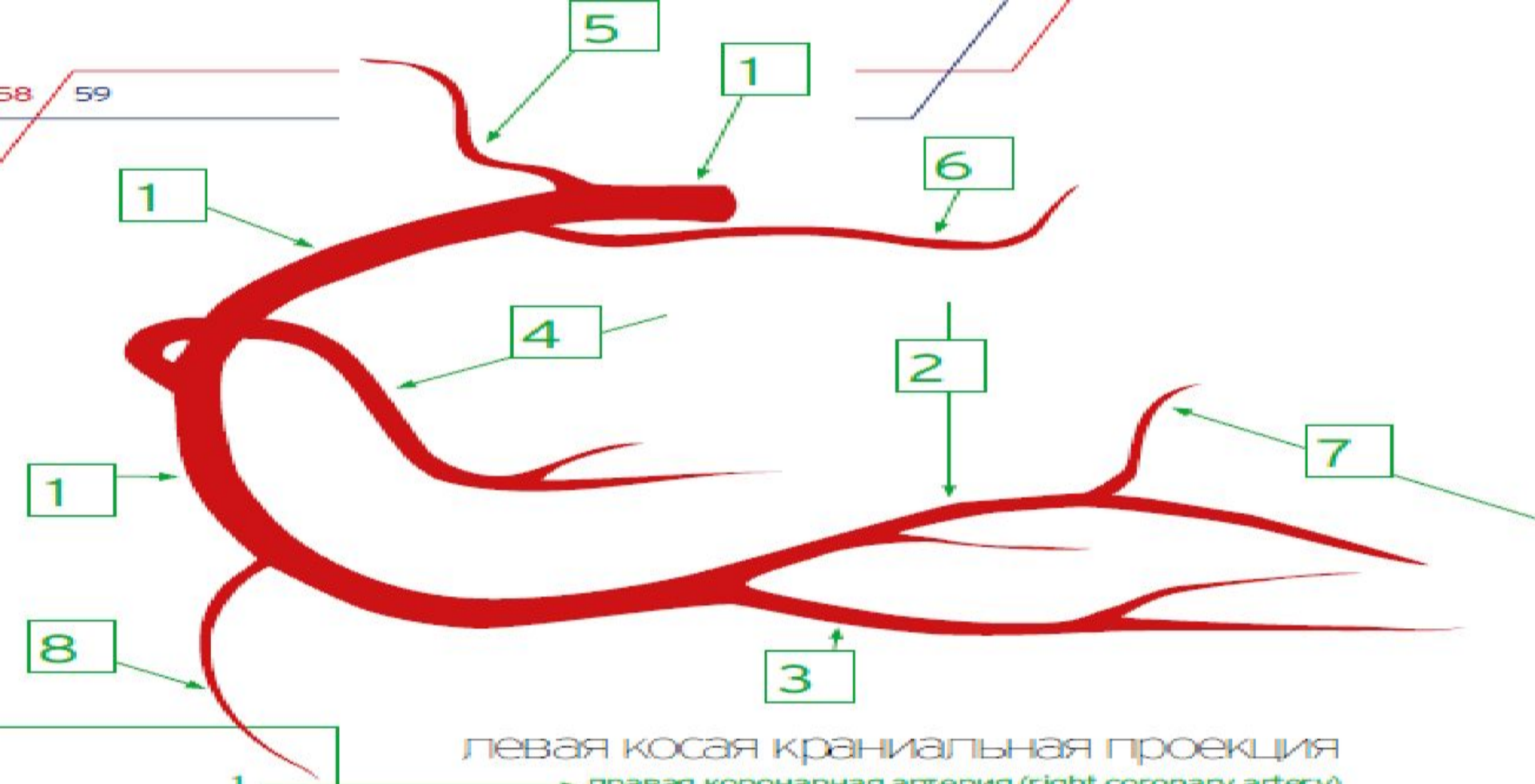

левая косая краниальная проекция

1 → правая коронарная артерия (right coronary artery)
2 → заднебоковая ветвь (right posterior lateral branch)
3 → задняя нисходящая ветвь (right posterior descending branch)
4 → правожелудочковая ветвь (right ventricular branch)
5 → ветвь синусового узла (sinoatrial nodal branch)
6 → конусная ветвь (conus arteriosus branch)
7 → ветвь АВ-соединения (AV nodal branch)
8 → ветвь острого края (acute marginal branch)

Ліва коса краніальна проекція

Ліва коса краніальна проекція



Ліва коса краніальна проекція

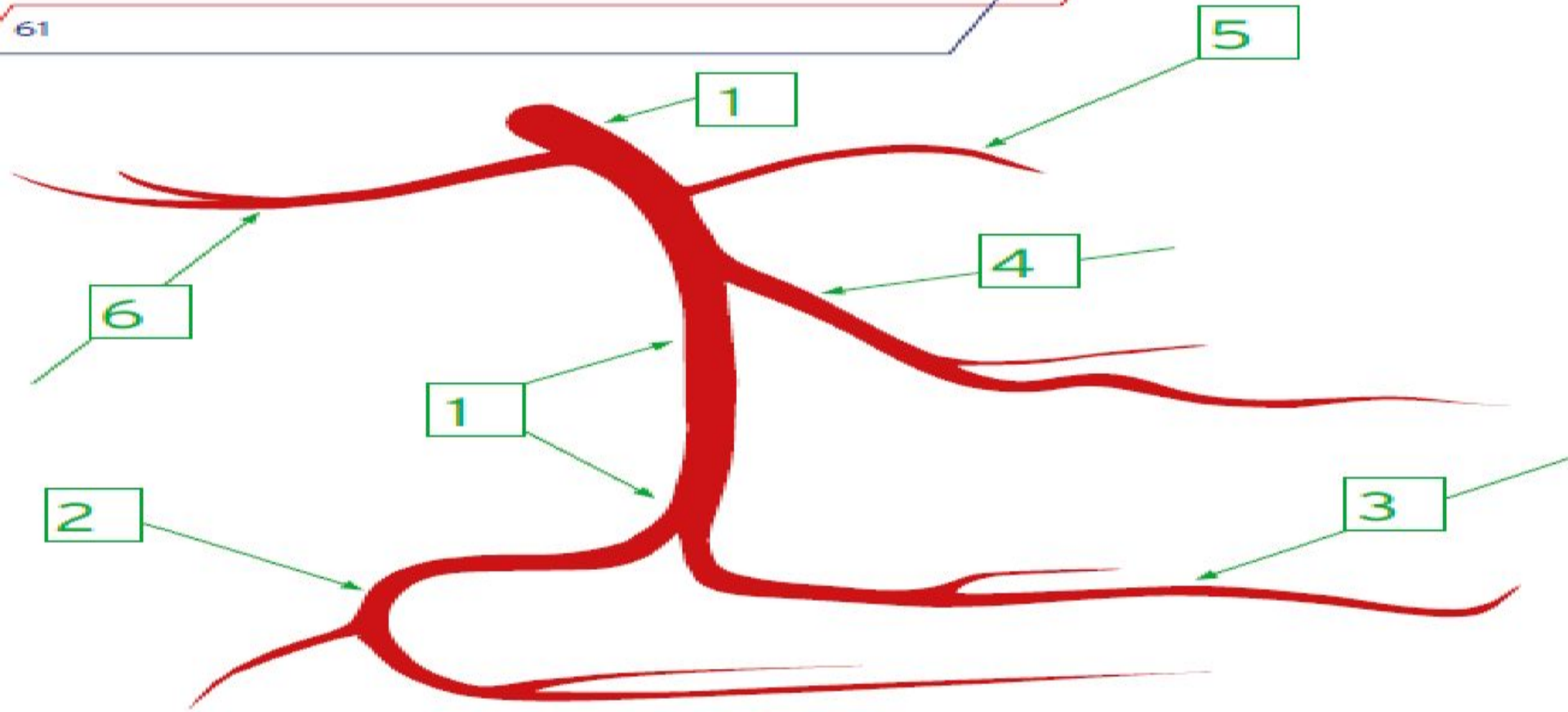

правая косая каудальная проекция

1 — правая коронарная артерия (right coronary artery)
2 — заднебоковая ветвь (right posterior lateral branch)
3 — задняя нисходящая ветвь (right posterior descending branch)
4 — правожелудочковая ветвь (right ventricular branch)
5 — ветвь синусового узла (sinoatrial nodal branch)
6 — конусная ветвь (conus arteriosus branch)

Права коса каудальна проекція

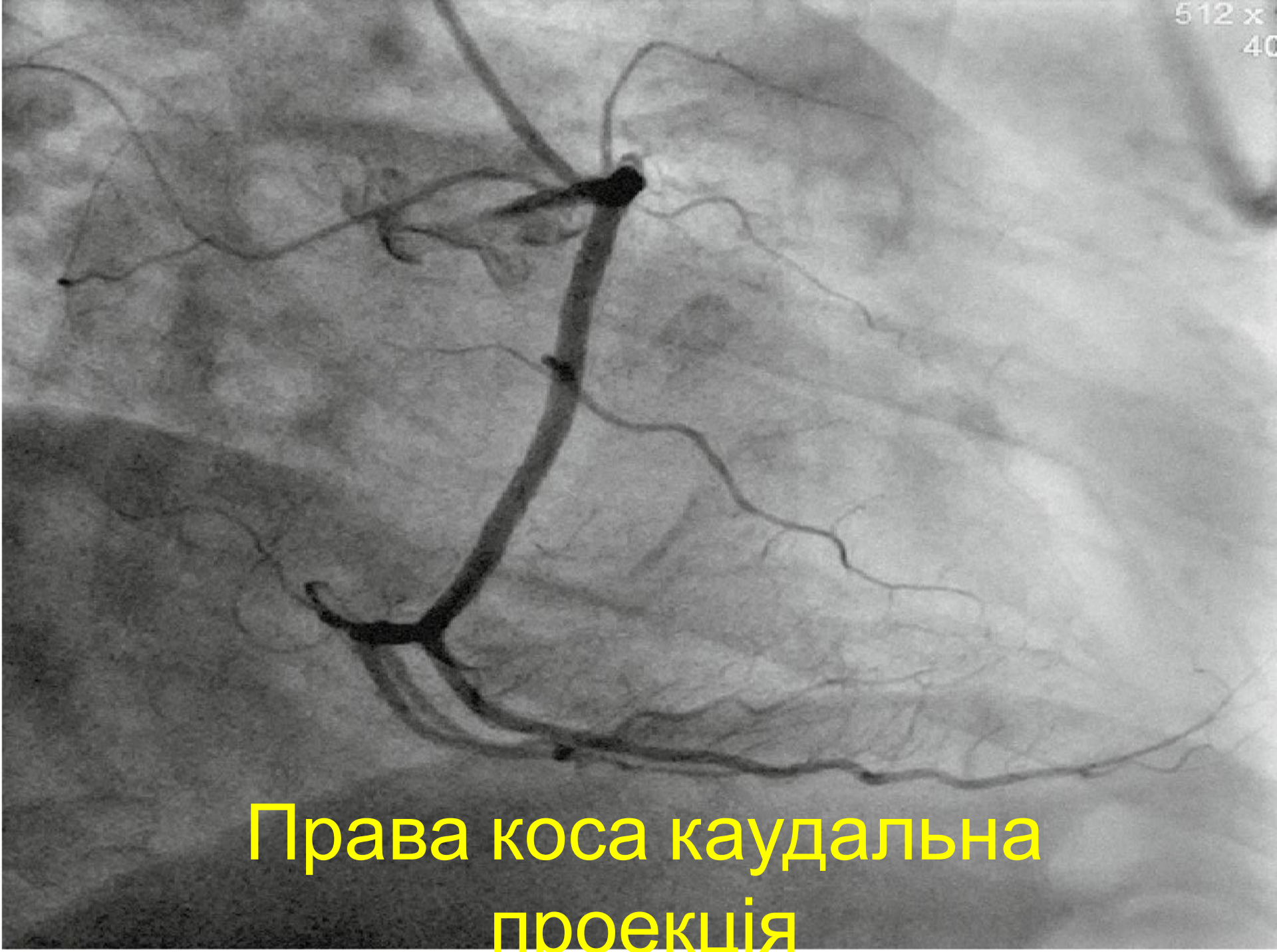

Права коса каудальна проекція

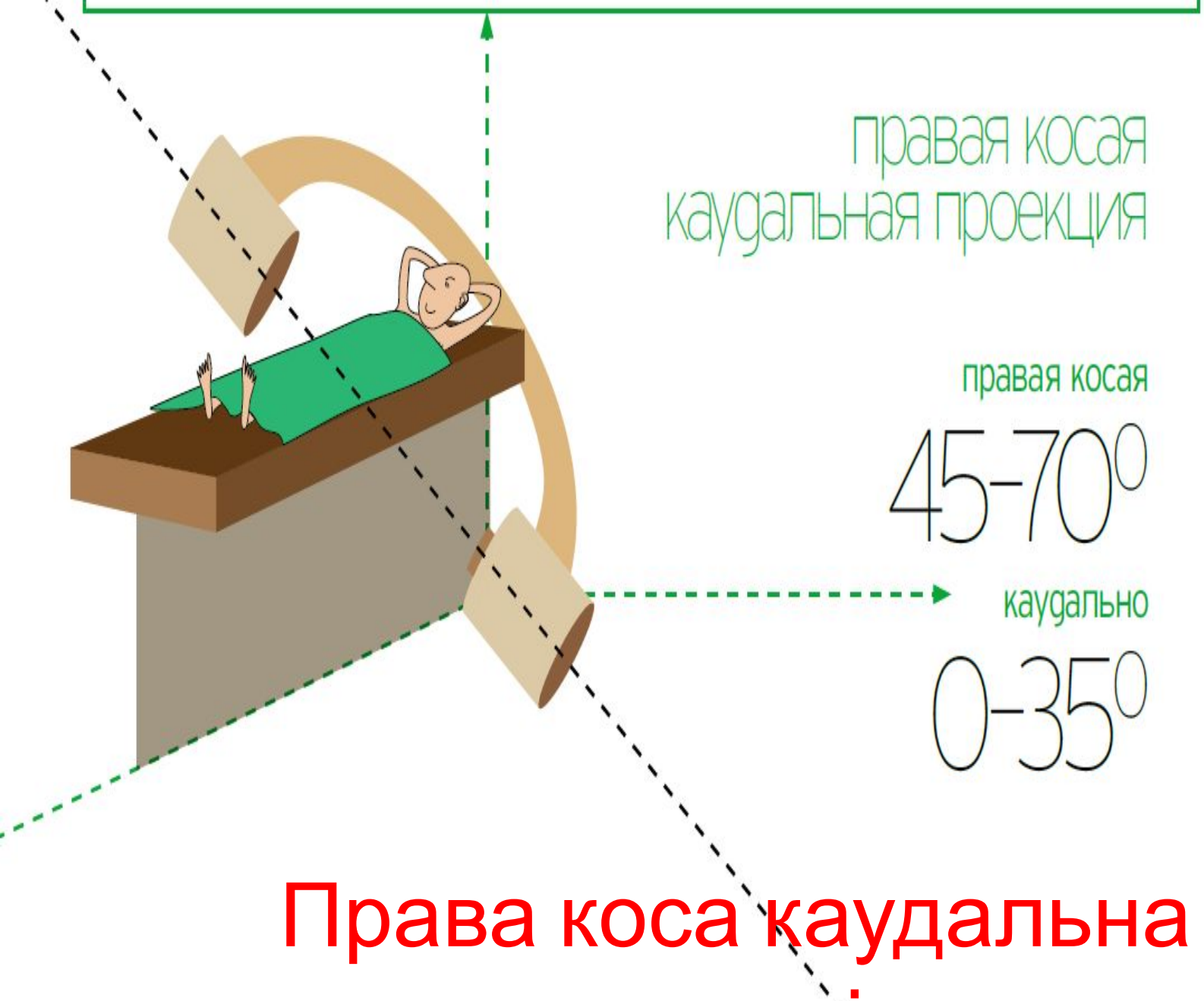

Права коса каудальна проекція

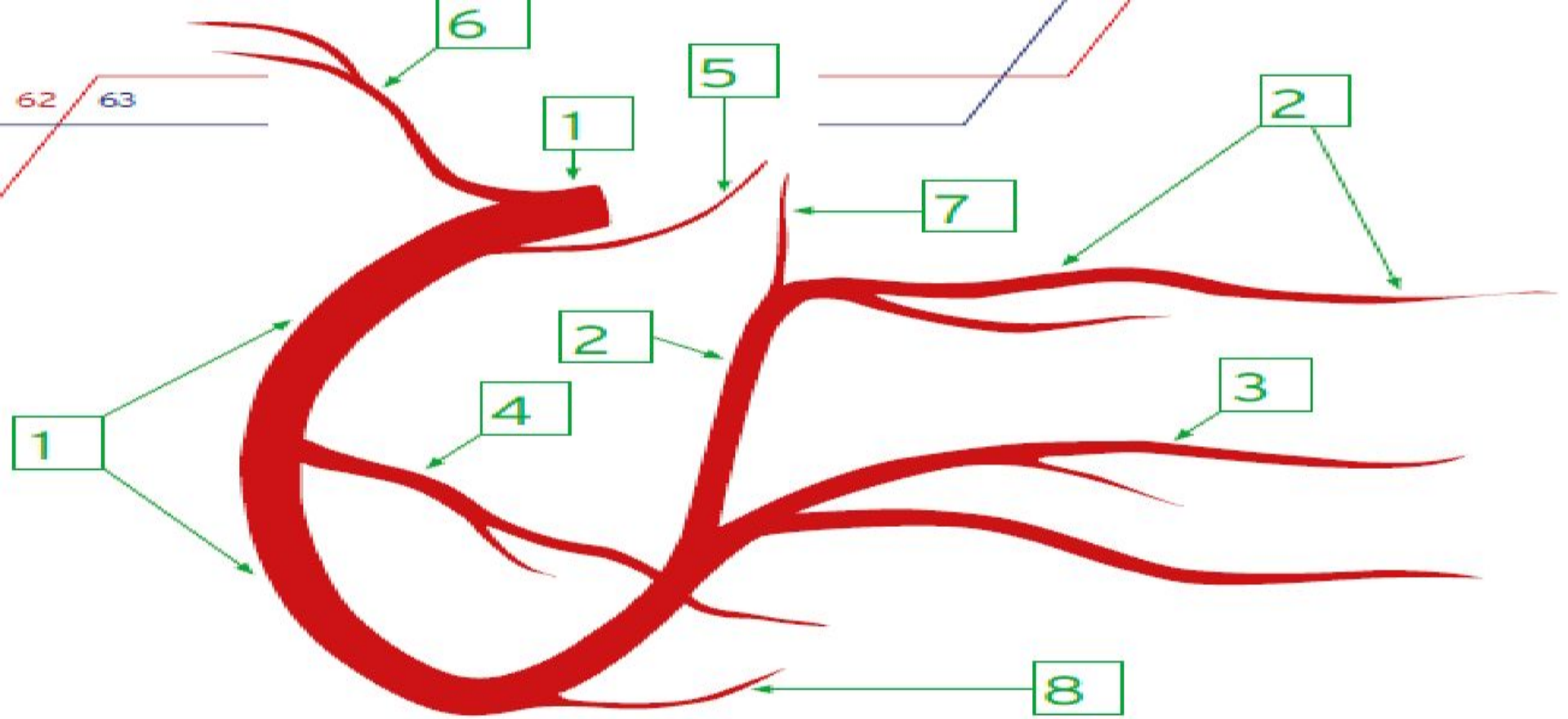

правая косая краниальная проекция

1 → правая коронарная артерия (right coronary artery)
2 → заднебоковая ветвь (right posterior lateral branch)
3 → задняя нисходящая ветвь (right posterior descending branch)
4 → правожелудочковая ветвь (right ventricular branch)
5 → ветвь синусового узла (sinoatrial nodal branch)
6 → конусная ветвь (conus arteriosus branch)
7 → ветвь АВ-соединения (AV nodal branch)
8 → ветвь острого края (acute marginal branch))

Права коса краніальна проекція

Права коса краніальна проекція

Права коса краніальна проекція

Катетери для проведення коронарографії

Якщо пацієнту раніше проводилась ангіографія, то лікар, який виконує обстеження, має обов’язково оцінити попередні ангіографічні відео. Це дозволяє виявити катетери, які вже використовувались та труднощі, з якими можна зіткнутися.

Катетери відрізняються за своєю формою, діаметром та довжиною. Частіше за все використовуються катетери діаметром 6F, довжиною 90 см, але при необхідності можуть бути використані катетери від 4 до 8F, довжиною від 80 до 125 см.

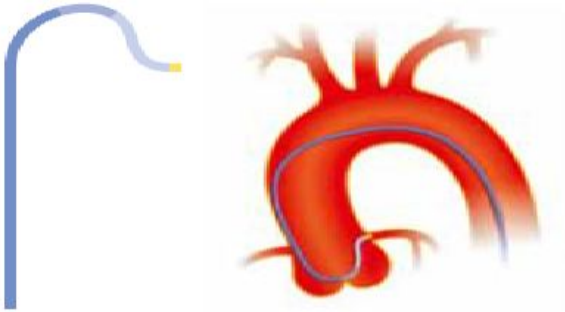

Левый катетер типа Amplatz (AL)

Применяется при отхождении ствола левой коронарной артерии от передней или задней стенки левого коронарного синуса.

Дополнительные характеристики: может использоваться для катетеризации правой коронарной артерии, особенно при восходящем типе ее отхождения.

Левый катетер типа Judkins (JL)

Стандартный катетер, применяемый в большинстве случаев для катетеризации левой коронарной артерии как феморальным, так и радиальным доступом.

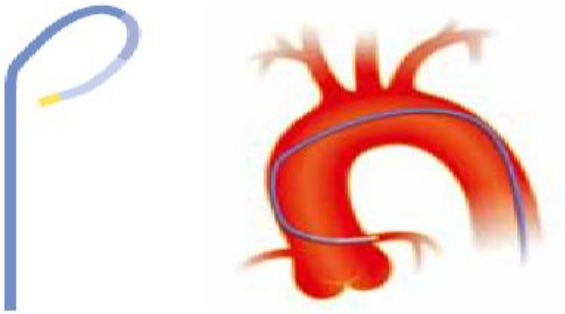

Катетер Voda Left

Преимущественно применяется при вмешательствах на огибающей артерии.

Дополнительные характеристики: опираясь на противоположную стенку аорты, обеспечивает хорошую поддержку при протяженном, извитом, кальцинированном поражении либо при окклюзиях огибающей и передней нисходящей артерий.

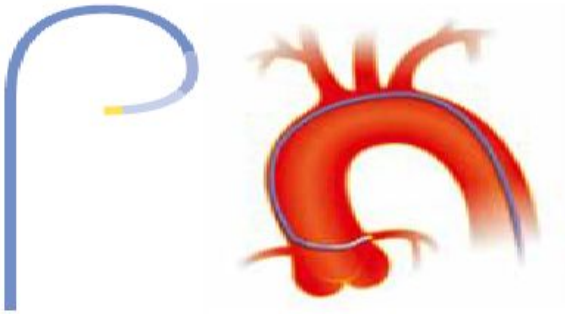

Левый катетер типа Kiesz (KL)

Стандартный катетер для катетеризации левой коронарной артерии.

Дополнительные характеристики: может глубоко коаксиально устанавливаться в ствол левой коронарной артерии для усиленной поддержки.

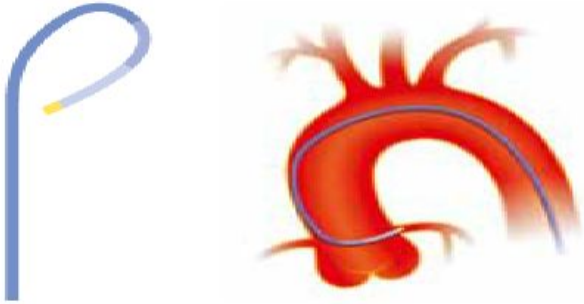

Катетер CLS (с контрлатеральной поддержкой)

Применяется при горизонтальном и восходящем типе отхождения ствола левой коронарной артерии.

Дополнительные характеристики: опираясь в противоположную стенку аорты, обеспечивает хорошую поддержку при вмешательствах на передней нисходящей и огибающей артериях.

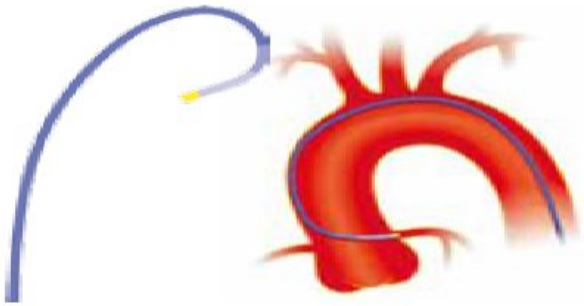

Катетер Left Back-up

Используется при горизонтальном, восходящем или нисходящем типе отхождения ствола левой коронарной артерии от левого коронарного синуса.

Дополнительные характеристики: обеспечивает хорошую поддержку, опираясь о противоположную стенку аорты; обладает хорошей управляемостью.

Катетер Q-curve

Применяется при вмешательствах на дистальном сегменте передней нисходящей артерии, а также при извитом и протяженном поражении передней нисходящей артерии.

Дополнительные характеристики: для селективной катетеризации передней нисходящей артерии.

Левый катетер для феморального доступа (FL)

Стандартный катетер, применяется для катетеризации левой коронарной артерии феморальным доступом.

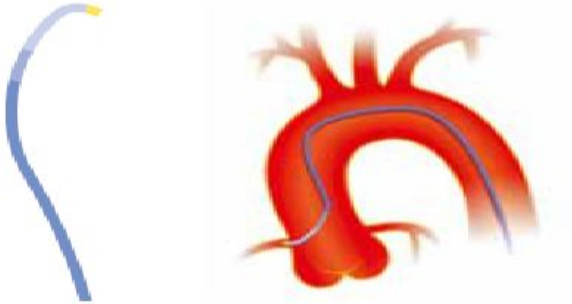

Правый катетер типа Judkins (JR)

Стандартный катетер, применяемый в большинстве случаев при коронарографии как феморальным, так и радиальным доступом.

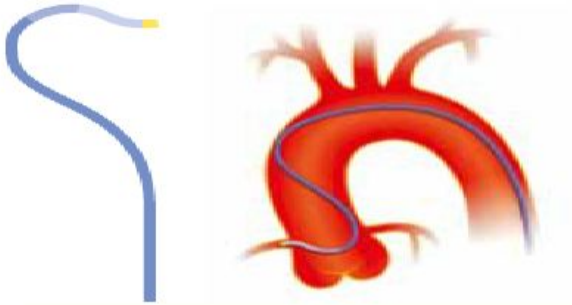

Катетер allRight (ART)

Применяется при горизонтальном или восходящем отхождении правой коронарной артерии от правого коронарного синуса.

Дополнительные характеристики: обеспечивает хорошую поддержку для большинства вмешательств на правой коронарной артерии с нормальным и восходящим отхождением.

Правый катетер типа Amplatz (AR)

Применяется при нисходящем типе отхождения правой коронарной артерии.

Дополнительные характеристики: может использоваться при вмешательстве на аортокоронарных шунтах с нисходящим типом отхождения.

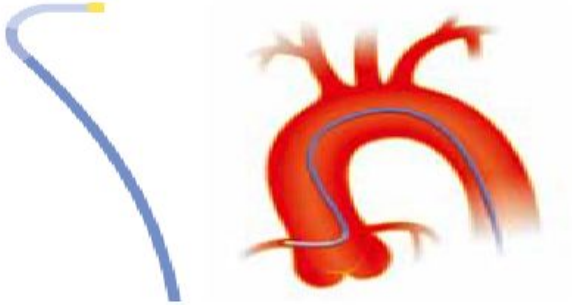

Катетер Hockey Stick (HS)

Применяется при горизонтальном и слегка восходящем отхождении правой коронарной артерии.

Дополнительные характеристики: подходит для вмешательств на аортокоронарных шунтах к левой коронарной артерии.

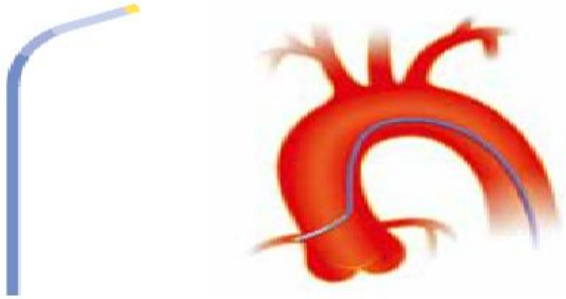

Многоцелевой катетер (MP)

Применяется для катетеризации правой коронарной артерии либо шунтов к ней с нисходящим типом отхождения.

Дополнительные характеристики: может использоваться для катетеризации аортокоронарных шунтов к левой коронарной артерии с горизонтальным или нисходящим типом отхождения.

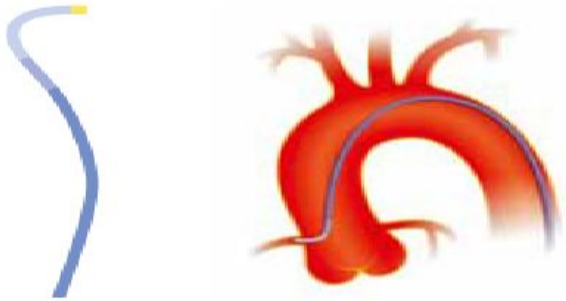

Катетер Williams Right Posterior (трехмерный, WRP)

Может применяться для большинства вмешательств на правой коронарной артерии, включая отхождение ее от заднего синуса.

Дополнительные характеристики: управляется вращением только против часовой стрелки, один размер подходит для всех, трехмерный, с хорошей поддержкой.

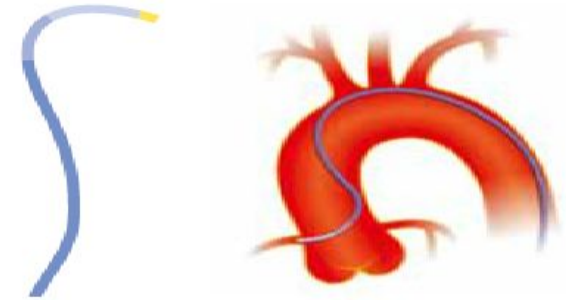

Правые катетеры типа Kiesz (KRH и KRS)

Используются при горизонтальном и восходящем типе отхождения правой коронарной артерии, а также при ее отхождении от заднего синуса или от передней стенки правого синуса.

Дополнительные характеристики: хорошие поддержка и управляемость, позволяет контролировать расположение катетера в устье правой коронарной артерии.

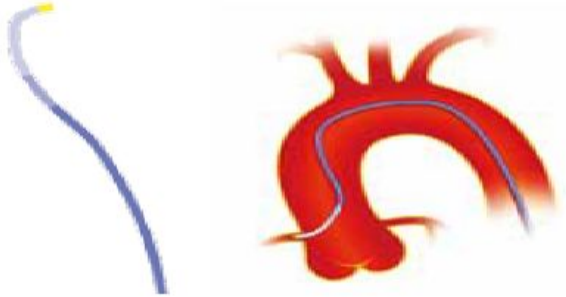

Правый катетер для феморального доступа (FR)

Стандартный катетер, применяемый для катетеризации правой коронарной артерии феморальным доступом.

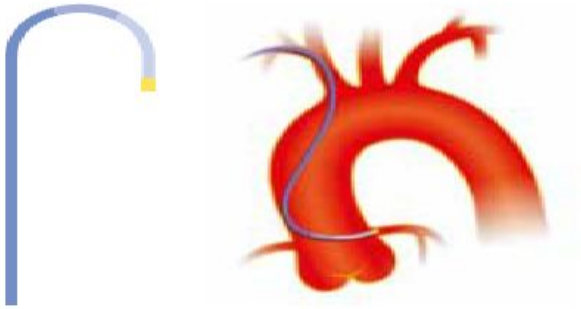

Катетер Brachial (BR)

Стандартный катетер для катетеризации левой и правой коронарных артерий, созданный специально для плечевого доступа.

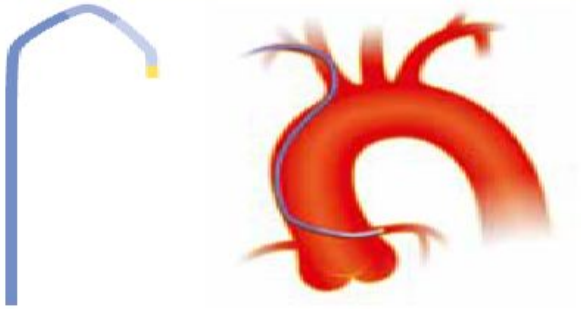

Катетер Kimny

Применяется для катетеризации левой и правой коронарных артерий. Может быть использован при доступе как через правую, так и через левую руку.

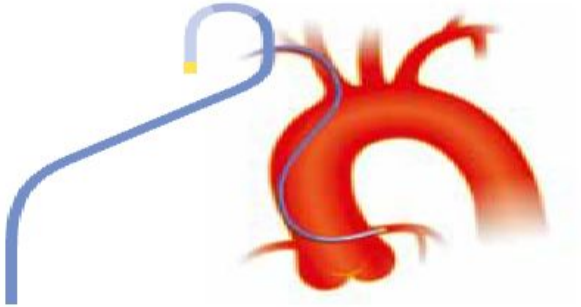

Левый катетер Muta (ML)

Стандартный катетер для контрастирования левой коронарной артерии, созданный для правого лучевого доступа.

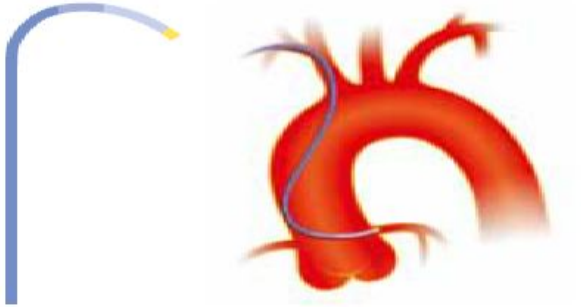

Радиальный катетер

Применяется для катетеризации левой и правой коронарных артерий как левым, так и правым лучевым доступом.

Катетер Mann internal mammary (Mann IM)

Стандартный катетер для катетеризации внутренней грудной артерии/маммарного шунта, может использоваться для вмешательств на аортокоронарных шунтах.

Катетер Internal Mammary (IM)

Применяется для контрастирования и вмешательств на правом и левом маммарном шунте и нативных сосудах за местом анастамоза.

Дополнительно: имеет большой радиус кривизны кончика катетера для легкого проведения инструментов, хорошая поддержка.

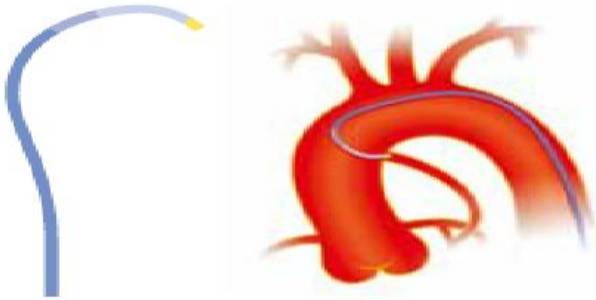

Катетер Left Coronary Bypass (LCB)

Применяется для контрастирования шунтов к левой коронарной артерии.

Дополнительные характеристики: схож по форме с катетерами Judkins Right и Hockey Stick. Подходит для контрастирования шунтов к левой коронарной артерии с горизонтальным и слегка восходящим отхождением от аорты.

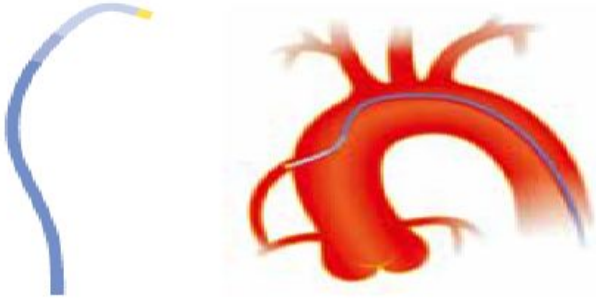

Катетер Right Coronary Bypass (RCB)

Применяется для контрастирования шунтов к правой коронарной артерии. Может применяться для контрастирования шунтов к правой коронарной артерии с горизонтальным и восходящим типом отхождения от аорты. Не подходит для шунтов с нисходящим отхождением.

Ускладнення коронарографії

Ускладнення під час/після коронографії можуть проявитися у вигляді:

- Відриву згустків крові від стінок судин, що приводить до інфаркту або інсульту;
- Травми артерії;
- Зміни серцевого ритму (аритмії);
- Алергічних проявів на використовувані в ході процедури препарати;
- Інфекції;
- Ураження нирок;
- Надмірного опромінення рентгенівськими променями;
- Рясної кровотечі.

Дякую за увагу!