

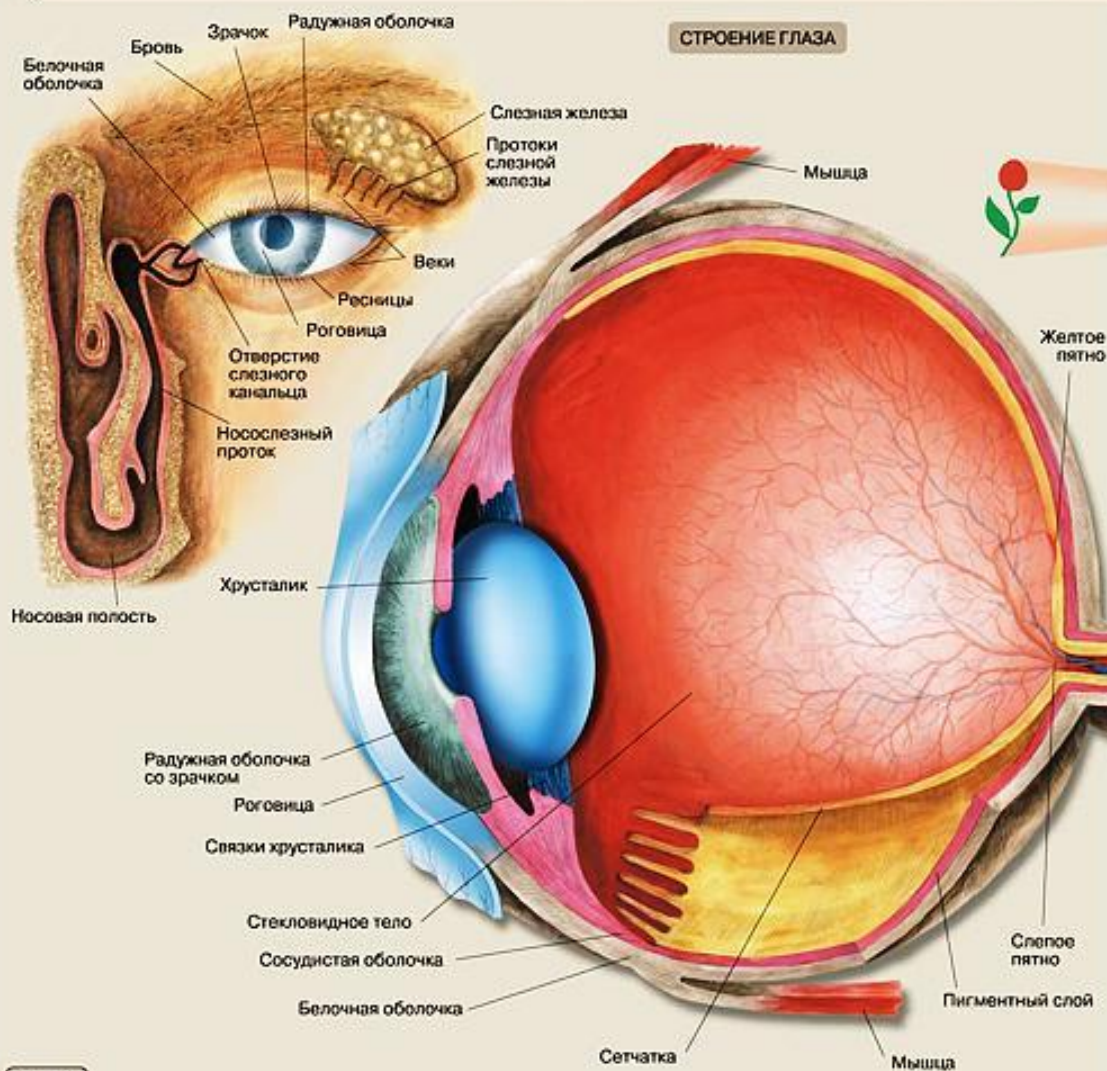
ДОМАШНЯЯ КОНТРОЛЬНАЯ РАБОТА
**«ВОЗРАСНАЯ АНАТОМИЯ,
ФИЗИОЛОГИЯ И ГИГИЕНА»**

Студентка: группа - 1В
Смирнова Анна Александровна

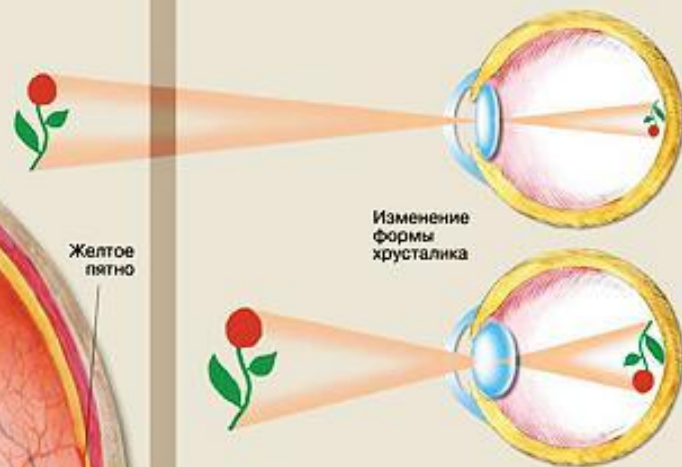
Преподаватель:
Левадняя Марина Александровна

ЗРИТЕЛЬНЫЙ АНАЛИЗАТОР

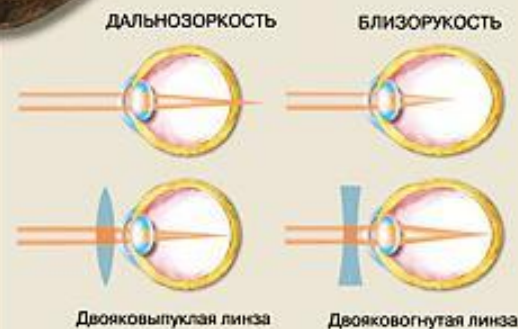
СТРОЕНИЕ ГЛАЗА



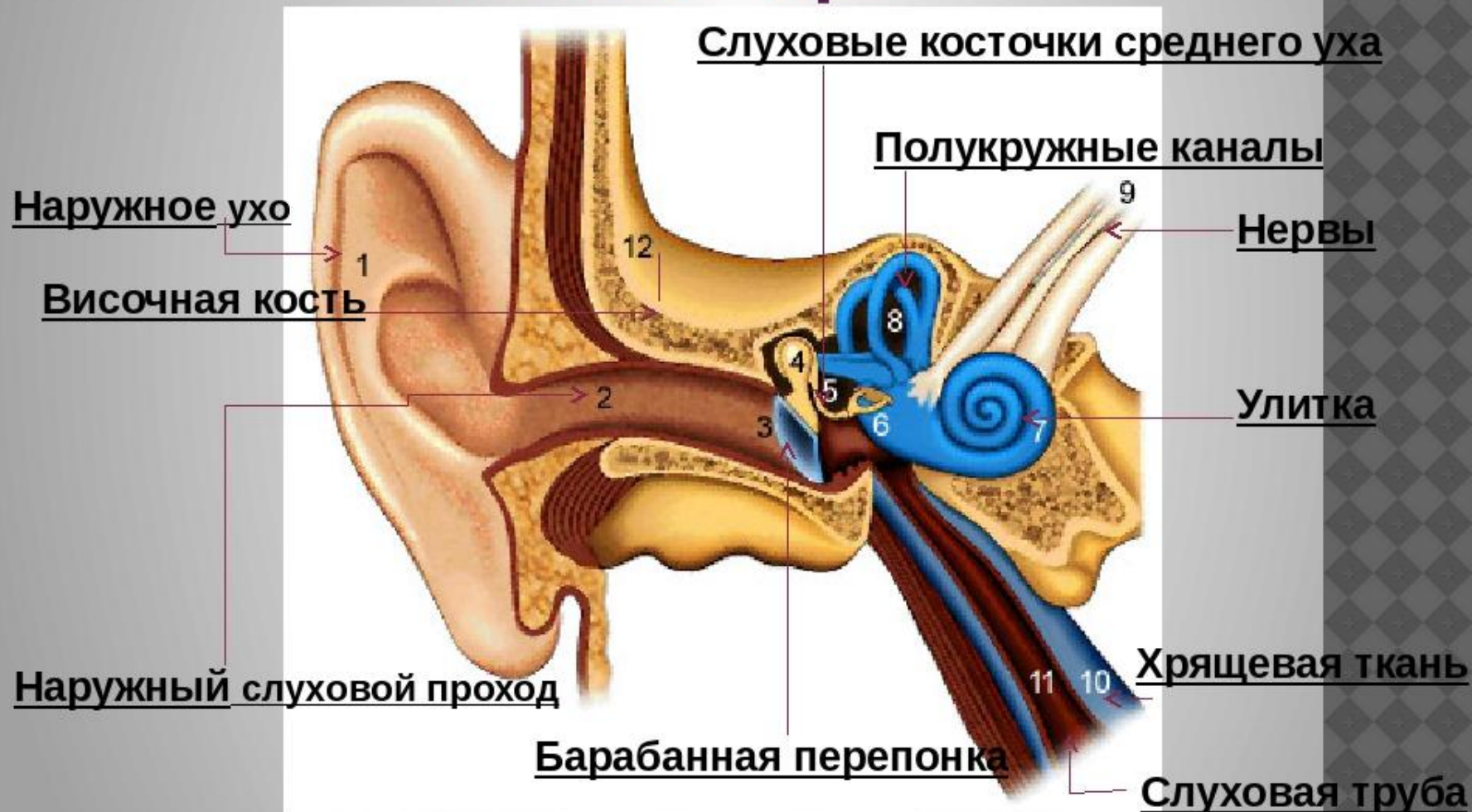
СОЗДАНИЕ ИЗОБРАЖЕНИЯ НА СЕТЧАТКЕ



НАРУШЕНИЯ ЗРЕНИЯ, ИХ ИСПРАВЛЕНИЕ



Строение слухового анализатора



Скелет верхних конечностей

Состоит из плечевого пояса и свободной конечности.

Плечевой пояс образован *лопаткой* и *ключицей*

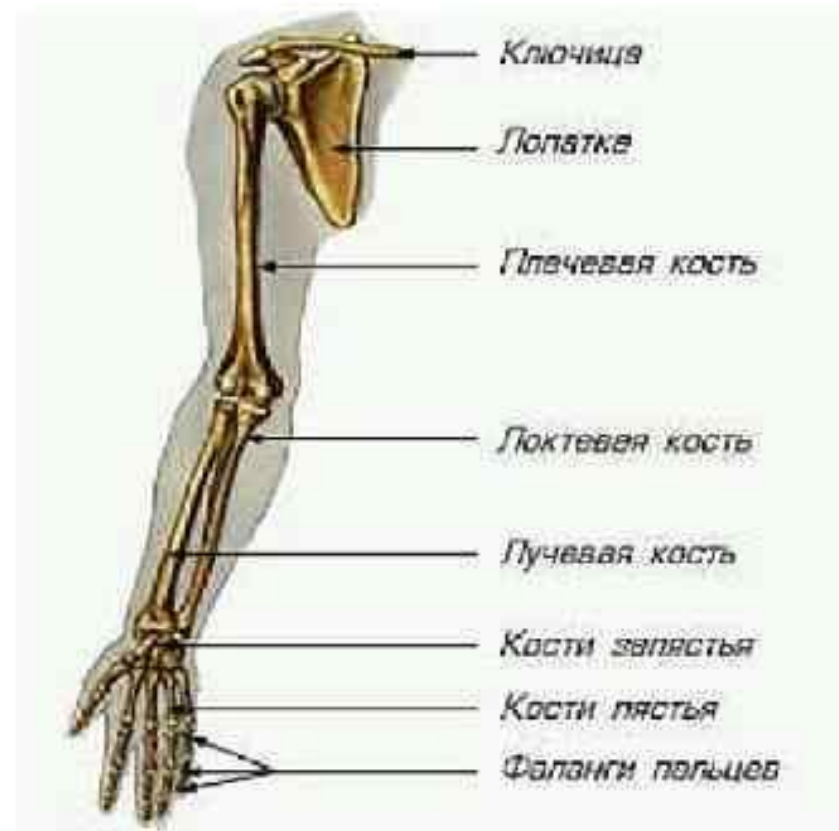Свободная верхняя конечность

(или рука) состоит из *плеча*,
предплечья и *кисти*.

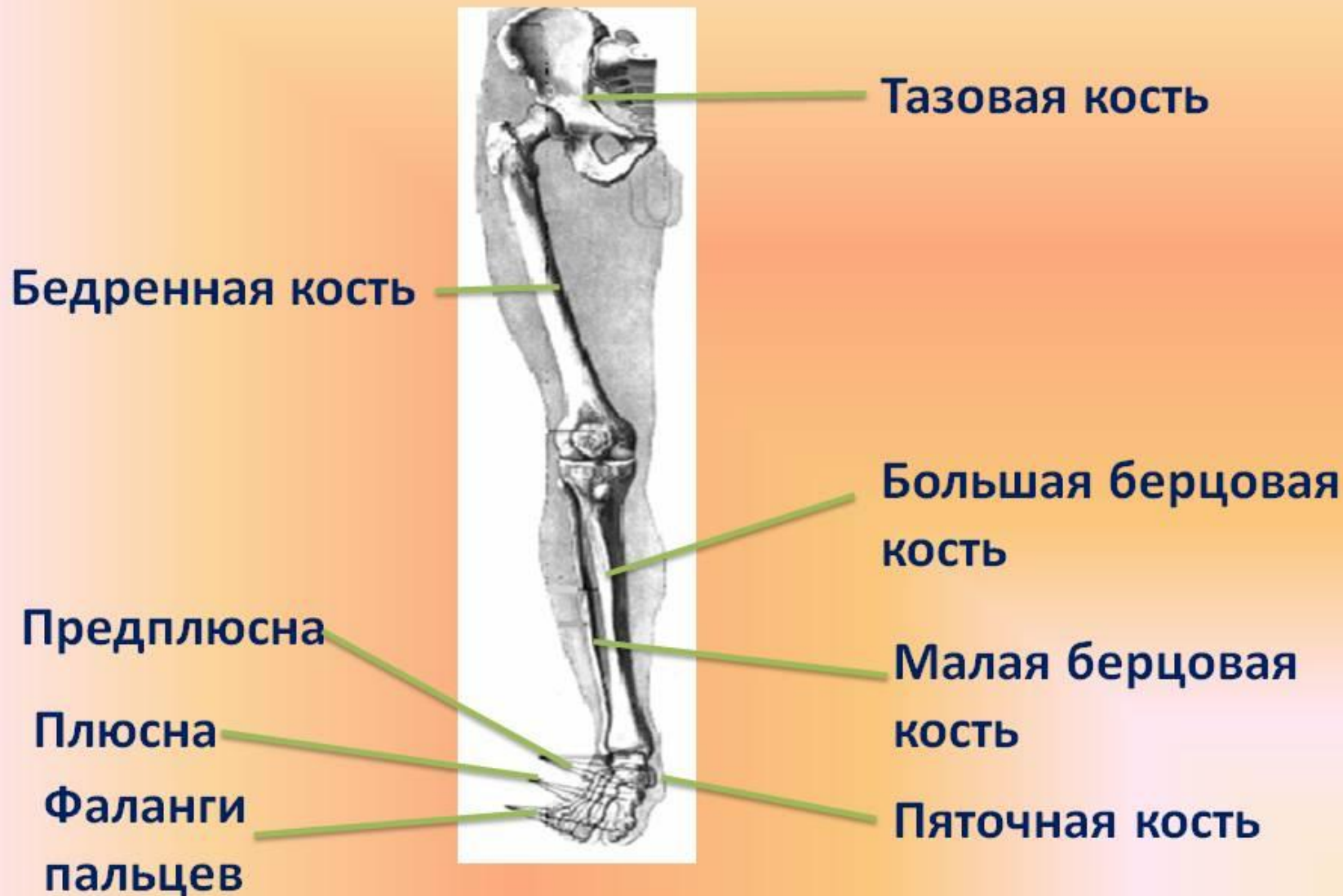Плечо образовано одной
трубчатой *плечевой костью*.

Предплечье имеет две кости -
локтевую и *лучевую*.

Кисть – из небольших косточек
запястья, *пястья*, *фаланги*
пальцев



Скелет нижней конечности



СПАСИБО ЗА ВНИМАНИЕ!