ҚР ДЕНСАУЛЫҚ САҚТАУ МИНИСТРЛІГІ
С.Ж.АСФЕНДИЯРОВ АТЫНДАҒЫ ҚАЗАҚ ҰЛТТЫҚ МЕДИЦИНА УНИВЕРСИТЕТІ

МИНИСТЕРСТВО ЗДРАВООХРАНЕНИЯ РК
КАЗАХСКИЙ НАЦИОНАЛЬНЫЙ МЕДИЦИНСКИЙ УНИВЕРСИТЕТ ИМЕНИ С.Д.АСФЕНДИЯРОВА

Особенности организма пациентов с онкопатологией молочной железы. Функциональное состояние больного. Компенсация соматических расстройств.

Выполнил: 7 курс интерн-хирург Такымай К.Б

Проверил:

Рак молочной железы

- Рак молочной железы — злокачественное новообразование,
- развивающееся из клеток эпителия протоков и/или долек паренхимы железы.

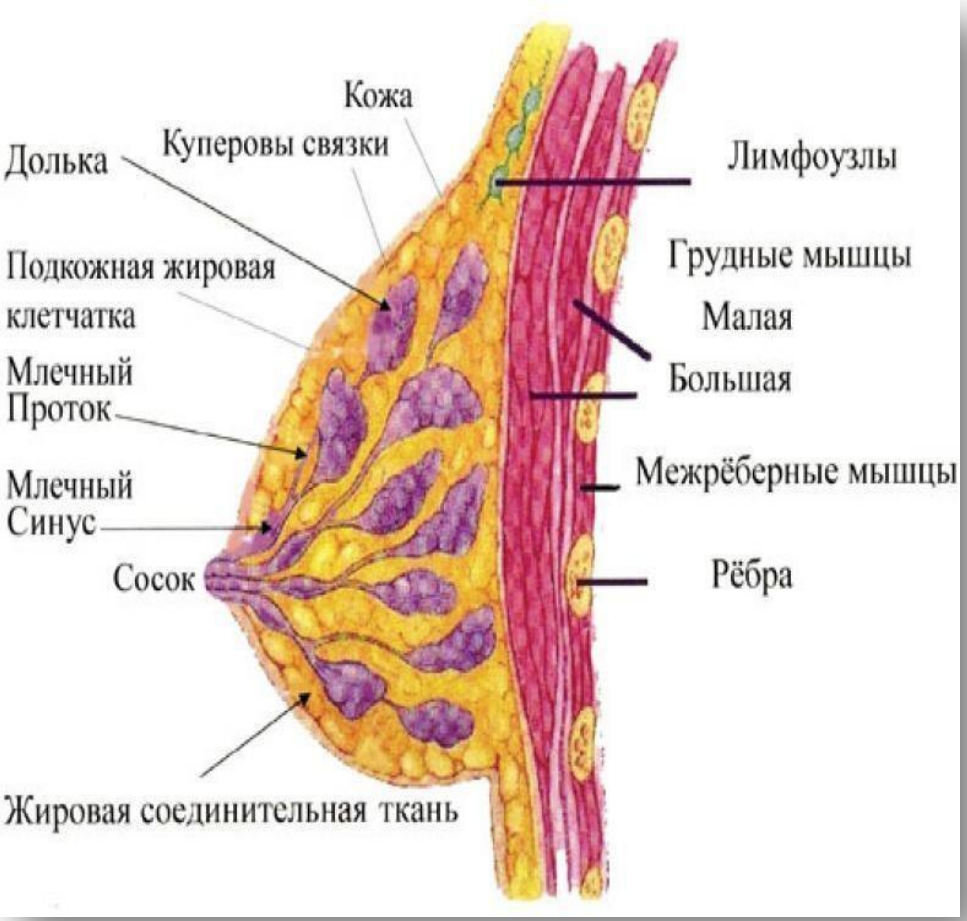

Этиология. Генетические факторы. Доказана наследственная предрасположенность к раку молочной железы. Исходя из этого, выделяют:

- Генетическое предрасположение к раку в результате наличия мутаций генов BRCA1/BRCA2 (около 9%). *Ген BRCA1 и BRCA2 – это часть ДНК человека. Его изменение повышает риск развития злокачественных новообразований молочной железы и яичников у женщин, предстательной и грудной желез у мужчин.* Отмечают случаи рака молочной железы у кровных родственников, а также ассоциированный рак (первичная множественность — поражение яичников, толстой кишки).

Этиология. Гормональное влияние

- Гормоны играют важную роль в развитии и функционировании молочной железы. Развитие ткани молочной железы начинается с появлением менструального цикла, а окончательная дифференцировка ткани происходит во время беременности, поэтому считают, что между этими событиями воздействие на ткань железы различных факторов (радиация, эстрогены) может оказывать наиболее повреждающее действие.
- Применение заместительной гормонотерапии с целью лечения патологического климакса и остеопороза также привело к увеличению риска развития рака молочной железы.

Этиология. Наиболее важные факторы

- женский пол;
- раннее менархе (до 12 лет);
- позднее наступление менопаузы (после 55 лет);
- поздние первые роды (после 30 лет) и нерожавшие женщины;
- возраст старше 50 лет;
- Атипическая *(не характерная)* гиперплазия ткани молочной железы;
- наличие семейного рака молочной железы (особенно рака у прямых родственниц в пременопаузе);
- мутации генов BRCA-1, BRCA-2;
- рак молочной железы в анамнезе.

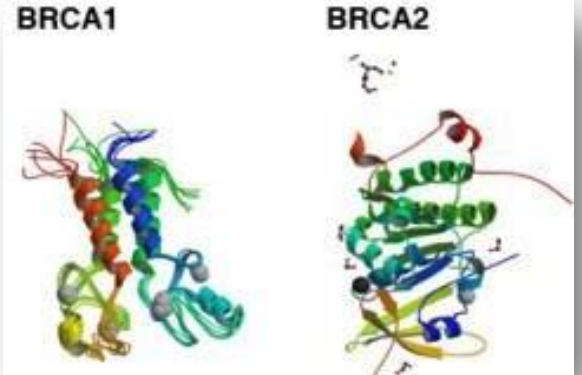

Клиническая картина. Узловая форма.

- Локальный рост в виде узла встречают наиболее часто. Пальпаторно выявляют плотное, округлое,
- бугристое безболезненное образование с нечёткими контурами, нередко ограниченно подвижное из-за
- инфильтрации окружающих тканей. В случае расположения под соском и малых размерах опухоли первыми симптомами могут быть отклонение соска в сторону, его фиксация или втяжение. Иногда над опухолевым узлом происходит фиксация кожи (симптом площадки) или её втяжение (симптом
- умбиликации). Указанные явления происходят за счёт вовлечения в процесс связок Купера. Лимфатический отёк кожи («лимонная корка») — поздний симптом заболевания.

Клиническая картина

- **Увеличение** или **уплотнение** подмышечных лимфатических узлов даже при
- небольшой подвижной опухоли с чёткими контурами должно вызвать подозрение на рак молочной железы.
- При **УЗИ** характерно превышение высоты образования над шириной, неровные края, наличие акустической тени,
- неоднородная внутренняя структура.

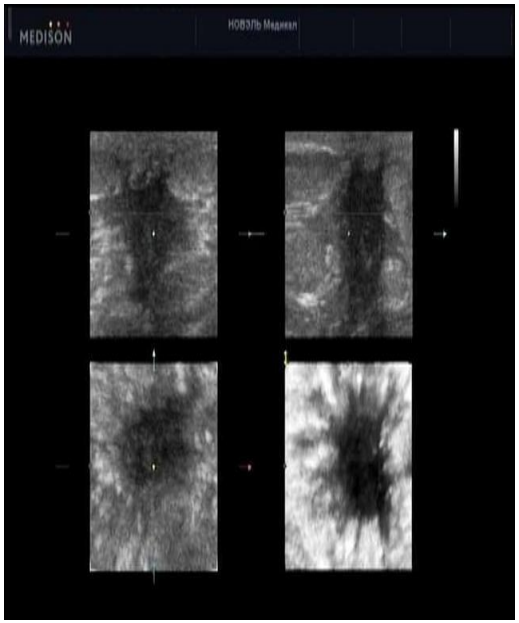

Клиническая картина

- При маммографии выявляют солидное образование с неровными, лучистыми (спикулообразными) краями, часто содержащее
- микрокальцинаты. Можно определять «дорожку» к соску или грудной
- мышце, инфильтрацию кожи, увеличенные подмышечные лимфатические узлы повышенной плотности и округлой формы. Выявление скоплений микрокальцинатов по ходу протоков к соску может свидетельствовать о продолженном внутрипротоковом росте
- опухоли.

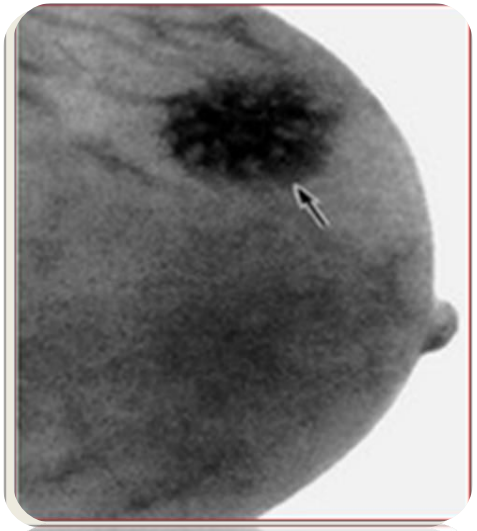

Клиническая картина. Отечнаяформа

- Отечная форма рака грудной железы – это одна из разновидностей диффузной опухоли, которая отмечается в 2-5% случаев всех раковых опухолей молочных желез. Отечная форма отличается неблагоприятным прогнозом: выжить на протяжении пяти лет удается лишь 15-50% больных.

Клиническая картина. Отечнаяформа

- Выделяют первичный и вторичный вариант отечной формы. Для заболевания характерно стремительное клиническое развитие, когда уже на начальных этапах наблюдается значительное увеличение размеров и отечность пораженной железы, покраснение кожных покровов и типичная «лимонная корка». Местно повышается температура, грудь уплотняется. В первичном варианте патологии отсутствует четкий пальпируемый раковый узел, который ярко выражен при вторичном течении.

- После того как в железе начинается отечная стадия, рак принимает агрессивный характер и стремительно развивается, отдавая массовые метастазы.

Рожистоподобный рак

- Эту форму рака молочной железы сопровождает выраженная гиперемия кожи с неровными языкообразными краями, внешне напоминающими рожистое воспаление. Гиперемия может распространяться на грудную стенку. Чаше всего заболевание протекает остро, с высокой (до 40 °С) температурой тела. Течение злокачественное, опухоль быстро метастазирует в лимфатические узлы и отдалённые органы.
- УЗИ и маммография малоэффективны. Данные УЗИ могут быть интерпретированы как характерные и для воспалительного процесса, а маммография затруднена в связи с невозможностью проведения полноценной компрессии железы. При дифференциальной диагностике с воспалительными заболеваниями молочной железы в любом сомнительном случае необходима биопсия ткани образования (предпочтительнее трепан-биопсия).

Рожистоподобный рак

Маститоподобная форма

- Молочная железа увеличена в объёме за счёт быстро растущей опухоли без чётких контуров. Кожа железы над опухолью покрыта розовыми пятнами (раковый лимфангит) или гиперемирована. В глубине пальпируют инфильтрат без признаков размягчения. Железа ограничена в подвижности. Часто наблюдают повышение температуры тела, хотя и не обязательно до высоких цифр. Не бывает лейкоцитоза. При тонкоигольной аспирационной биопсии — гнойного отделяемого нет или получают гнойно-геморрагическое содержимое.
- В дифференциальной диагностике наиболее эффективна сцинтимаммография. УЗИ не информативно, маммография затруднена из-за технических проблем (невозможность компрессии железы) и высокой плотности ткани.

Рак Педжета

- Локализованный рак соска и ареолы считают наиболее благоприятной формой рака молочной железы. Клинически проявляется в виде явлений мацерапии (экземы) и изъязвления соска. Больных нередко длительно наблюдают дерматологи. При медицинских осмотрах наличие корочки ошибочно расценивают как высохший секрет из протоков.При прогрессировавший заболевания сосок разрушается и на его месте возникает язвенная поверхность.
- Довольно часто рак Педжета сочетается с инвазивной протоковой формой рака. В такой ситуации больная выявляет узел в железе, но не обращает внимания на изменения соска.
- При поражении соска и ареолы УЗИ неинформативно. При маммографии можно выявить микрокалвцинаты или перестройку структуры ткани железы под соском.

Рак Педжета

Скрытый (оккультный) рак

- Первый клинический признак — увеличение поражённых метастазами подмышечных лимфатических узлов без определяемой клинически опухоли в самой железе. Зачастую больных долго лечат от лимфаденита «инфекционной» природы и они попадают к онкологу уже
- при появлении отдалённых метастазов.
- При наличии увеличения подмышечных лимфатических узлов показано проведение УЗИ и маммографии, тонкоиголвной аспирационной биопсии лимфатических узлов под контролем УЗИ. Использование маммографии, КТ. МРТ, сцинтимаммографии позволяет выявить локализацию первичной опухоли. При отсутствии данных за первичную опухоль в молочной железе показано выполнение хирургической биопсии подмышечных лимфатических узлов для проведения гистологического и гистохимического

анализов.

Скрытый (оккультный) рак

Диагностика

- Учитывая, что многие заболевания молочной железы имеют дисгормональный характер и тесным образом связаны с деятельностью различных органов, участвующих в выработке и метаболизме гормонов, сбор анамнеза не следует ограничивать только длительностью и характеристикой процессов в самой железе.

Диагностика

- При опросе необходимо выяснить:
  - наличие в семейном анамнезе рака молочной железы,
  - характер менструальной функции,
  - акушерский анамнез,
  - длительность лактации,
  - наличие заболеваний матки и яичников,
  - состояние нервной, пищеварительной систем, щитовидной железы,
  - приём гормональных препаратов.
  - оценить изменение симптомов в зависимости от фазы менструального цикла, физической нагрузки или психологических стрессов.

Диагностика. Ультразвуковое исследование

- Чувствительность метода УЗИ в диагностике заболеваний молочной железы составляет 98,4%, а специфичность — 59%.
- Его преимущества: возможность использования у молодых женщин, отсутствие вредного влияния на организм.
- Однако УЗИ не может служить методом скрининга рака, поскольку не выявляет микрокальцинаты и перестройку структуры ткани железы, характерных для рака in situ.

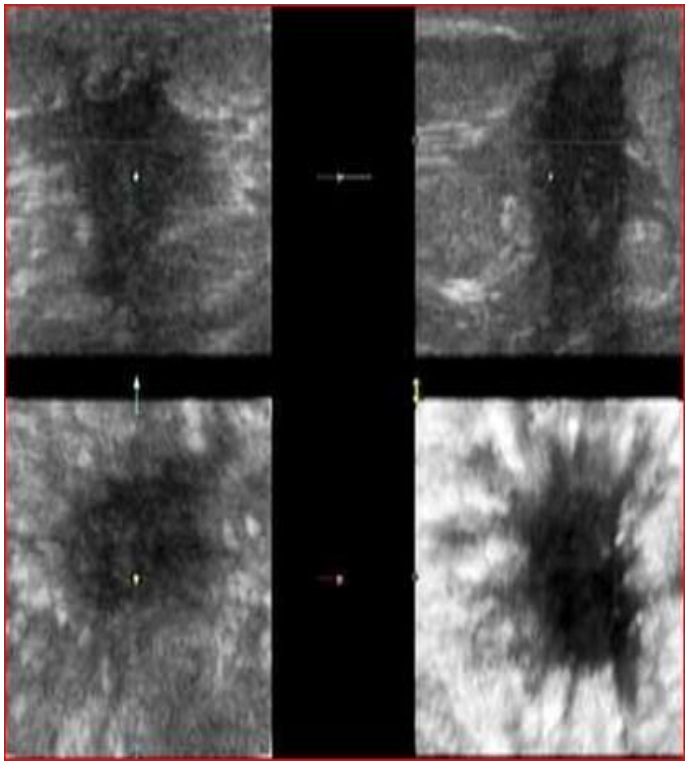

Рак молочной железы на УЗИ

Диагностика. Ультразвуковое исследование

- При наличии патологических образований оценивают края и форму, акустический эффект позади образования, внутреннюю эхоструктуру, эхогенность, эффект компрессии, отношение высоты образования к ширине. Необходимо также обследовать регионарные лимфатические узлы.

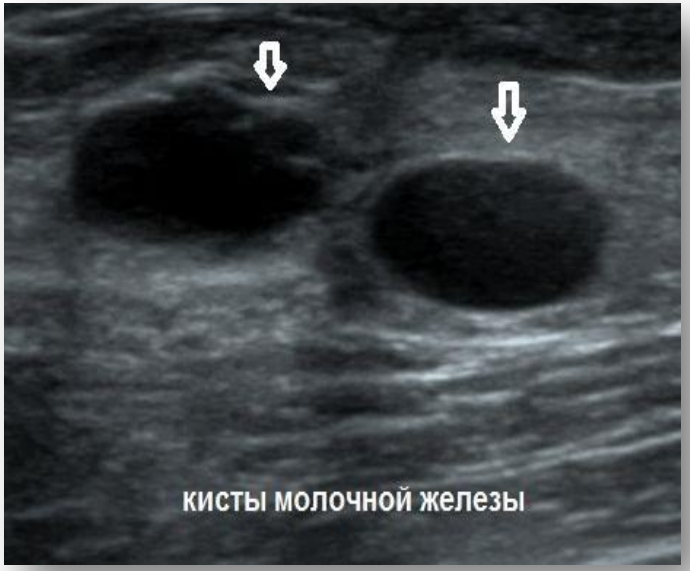

Вид новообразований на УЗИ

Диагностика. Маммография

- В интерпретации маммограмм учитывают:
- асимметрию плотности и васкуляризации *(насыщенность тканей организма, кровеносными сосудами)* симметричных участков желёз;
- нарушения архитектоники железы;
- наличие опухолевидных образований:
- локализация, размер, плотность, форма, контуры;
- наличие микрокальцинатов;
- структуру и степень развития железистой ткани с учётом возраста и гормонального статуса;
- состояние кожи, соска и ретромаммарного пространства;
- наличие патологически изменённых
- лимфатических узлов.

Диагностика. Маммография

- Наиболее частая находка — микрокальцинаты и округлые образования различной плотности (чаще кисты, реже — солидные опухоли). Локальное скопление обызвествлений наиболее характерно для рака in siru, в то время как округлые образования и локальная перестройка структуры, асимметрия плотности и гиперваскуляризация характерны для инвазивного рака.

Основные существующие на настоящий момент виды лечения рака молочной железы

- Хирургическое лечение
- Химиотерапия
- Дистанционная лучевая терапия
- Интраоперационная лучевая терапия
- Гормональная терапия
- Таргетная терапия
- Комбинированная терапия
- Реконструктивная пластическая хирургия груди

На тактику лечения и прогноз заболевания влияют:

- размер опухоли, ее локализация, особенности роста;
- генотип опухоли и экспрессия клетками опухоли определенных рецепторов, определяющие чувствительность к гормональным препаратам, химиопрепаратам и препаратам таргетной терапии;
- состояние регионарных лимфатических узлов;
- наличие метастазов в отдаленные органы и ткани.

Цель лечения

- Ликвидация определяемых и скрытых очагов опухолевого роста в организме

1. Хирургическое лечение
2. Медикаментозное лечение
3. Лучевая терапия

Хирургическое лечение

- основной метод лечения больных с РМЖ

I. Мастэктомия

1. Радикальная мастэктомия по Холстеду-Майеру;
2. Модифицированная (ограниченная) радикальная мастэктомия по Пейти-Дайсену;
3. Расширенная радикальная (подмышечно-грудинная) мастэктомия по Урбану-Холдену;
4. Радикальная мастэктомия по Маддену;
5. Мастэктомия по Пирогову;
6. Простая мастэктомия.

II. Органосохраняющие операции (радикальная резекция)

1. Туморэктомия (лампэктомия);
2. Резекция квадранта (квадрантэктомия).

Медикаментозное лечение

1. Химиотерапия
2. Таргентная терапия
3. Гормонотерапия

Медикаментозное лечение

Химиотерапия

Неоадъювантная химиотерапия (НАХТ) – направлена на подавление или уничтожение микрометастазов, а также уменьшение размеров первичной опухоли. Эффект НАХТ констатируют по степени резорбции опухоли и/или степени лекарственного патоморфоза.

Адъювантная химиотерапия (АХТ) - направлена на уничтожение скрытых метастазов после радикального удаления первичного очага опухоли.

Использование АХТ повышает выживаемость больных и удлиняет безрецидивный период

Таргентная терапия

Первым таргентным («target» - мишень) препаратом, разработанным в 1992г. Для лечения Her-2 позитивного РМЖ, стал трастузумаб. Препарат относится к классу моноклональных антител, которое высокоизбирательно связывается с внеклеточным доменом рецептора Her2.

Препарат вводится 1 раз в 3 нед в дозе 6 мг / кг

Стандартная продолжительность лечения составляет 1 год (17 введений).

Гормонотерапия

- В основе всех методов гормонотерапии РМЖ лежит попытка препятствовать воздействию эстрогенов, вызывающих пролиферацию клеток новообразования, на опухоль
- Источник эстрогенов в пременопаузе – яичники и андростендион;
- В менопаузе единственный источник - андрогены, синтезируемые надпочечниками

Лучевая терапия (ЛТ)

- предоперационная;
- послеоперационная;
- сочетанная.

Предоперационная ЛТ

I. Интенсивный курс

Цель: уничтожение или повреждение наиболее злокачественных клеток, находящихся на периферии опухоли и являющихся причиной местных рецидивов вследствие их рассеивания в операционной ране и отдаленных метастазов из-за травмы новообразования в ходе операции.

- ***Операция – через 1-3 дня после окончания ЛТ***

II. Отсроченный курс

Цель: улучшение условий абластики и перевод из неоперабельной формы в операбельную.

Оперативное лечение – через 3-4 недели

Послеоперационная ЛТ

Проводится через 2-4 недели после лечения при:

- больших размерах первичной опухоли;
- медиальной и центральной локализация опухоли;
- мультицентрическом росте ее;
- множественных поражениях л/у;
- нерадикальности операции.

Профилактика рака молочной железы

Скрининг на рак молочной железы

Под скринингом понимают регулярное профилактическое обследование лиц с повышенным риском рака молочной железы. По результатам опроса в группу риска попадает около 20% женщин. Однако они составляют не более 30% от числа заболевших раком молочной железы. Таким образом, отсутствие факторов риска не может исключить возможность развития злокачественного новообразования.

Цель скрининга → выявление опухоли на ранних стадиях

Метод → Маммография

При неблагоприятном семейном анамнезе в отношении рака молочной железы маммографию рекомендуют проводить ежегодно → **С 35 лет**

Всем остальным женщинам (не имеющим патологических изменений на маммограммах) маммографию проводят ежегодно → **С 50 лет**

> 50 лет → Женщины старше 75 лет должны самостоятельно принимать решение об участии в маммографическом скрининге, поскольку риск смерти от рака, выявленного при регулярном клиническом обследовании, в этом возрасте снижается.