# Клінічна задача

Команда “A priory”
ЛНМУ

- Дівчина 16 років поступила у хірургічне відділення зі скаргами на різкі інтенсивні  болі внизу живота, підвищення температури до 38,2 С , відсутність сечовиділення більше доби , нудоту, блювання.

- Вважає себе хворою близько 8 місяців, коли вперше з'явились циклічні болі у животі , які спочатку були ниючого характеру, а пізніше набули спастичного та стали інтенсивнішими і поєднувались із болями у попереку. Близько п'яти днів тому у хворої розпочався черговий приступ болю. У лікарню не зверталась, самостійно приймала но-шпу. Протягом останніх 2 діб у дівчини відзначалось утруднене сечовипускання, напередодні ввечері піднялась температура, було одноразове блювання.

# Об'єктивно

- Загальний стан хворої важкий, свідомість ясна, температура тіла 38, 5 С. Шкірні покриви чисті, вологі, гарячі. Периферичні лімфовузли не пальпуються. Незначні набряки під очима. Кістково-суглобова та м'язова системи без видимих патологічних змін. Язик сухий, обкладений білим налетом.
- Дихання везикулярне, частота 22/хв. Тони серця чисті, звучні, ритмічні, ЧСС – 100 уд/хв АТ = 110/60 мм. рт. ст.
- Живіт:  симетричний, участі в акті дихання не бере, нижня ділянка живота опукла. Під час пальпації черевної стінки відзначають її напруження і болючість. Біль і напруження посилюються при пальпації у нижній частині живота, позитивний симптоми подразнення очеревини Щоткіна—Блюмберга. Над лобком пальпується об'ємний , болючий утвір. Аускультативно: перистальтичні шуми ослаблені.  Симптом Пастернацького сумнівний справа, зліва – негативний. Кал звичайний , сечовиділення відсутнє.

# Загальний аналіз крові

Ер. 4,1*10/12/л
Hb – 128 г/л
КП – 0,95
Лейк. – 12*10/9/л.
П – 9%
С – 60%
Е – 1%
Б – 0%
Л- 26%
М – 4%
ШОЕ – 30мм/год
Тр. 250-10*9/л

# Загальний аналіз сечі

Питома вага 1,021

Білок - 0,033 г\л

Ер. 0-1 в п.з.

Лейк. 2-5 в п.з.

# Біохімічний аналіз крові

Заг. білок 71 г/л

Глюкоза 4,2 ммоль/л

Креатинін 107 мкмоль/л

Сечовина 8,5 ммоль/л

Калій 5,5 ммоль/л

Натрій 133 ммоль/л

# Коагулограма

- Протромбіновий час 12”
- Протромбіновий індекс 88%
- Заг. Фібриноген 3,3 г/л
- Гематокрит 0,53 л/л

# Огляд гінеколога

- При огляді гіменоскопом виявляється випинання назовні дівочої пліви синюватого кольору .
- Ректоабдомінальне дослідження ділянки вагіни виявляє пухлиноподібне еластичне утворення

# УЗД

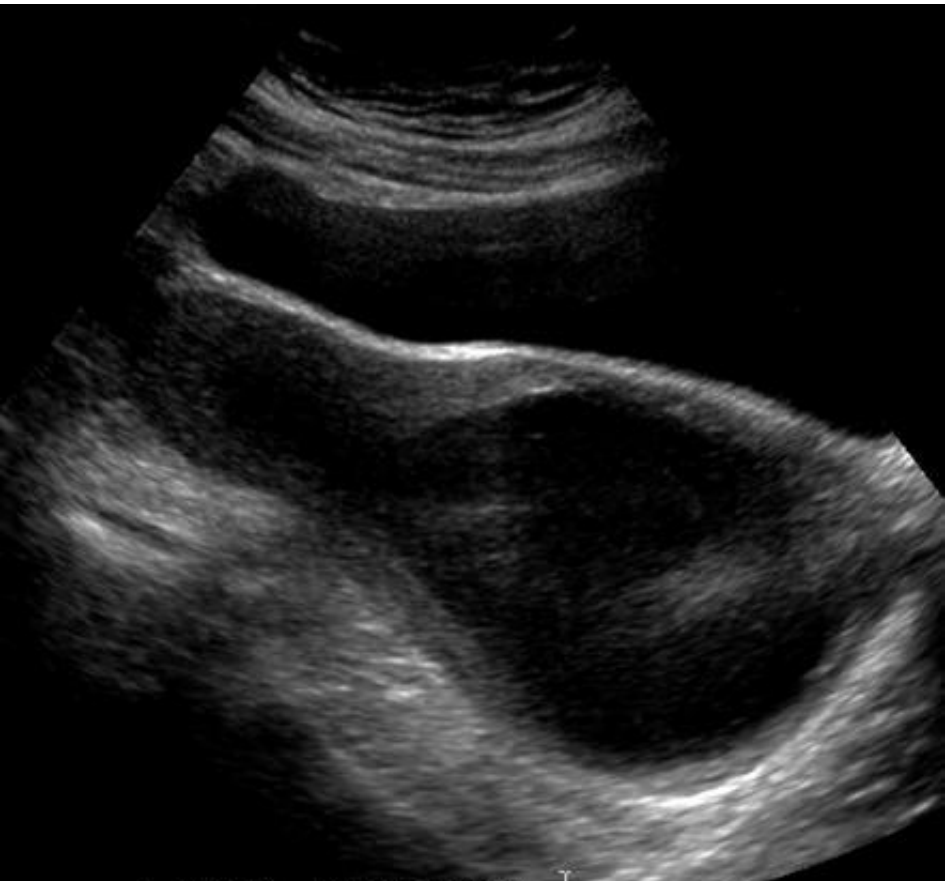

RiTradiology.com
SAG RT KIDNEY MED

FR 35Hz
S1
2D
42%
C 52
P Off
Res
Lt Kidney
ultrasound
VILLAGE
0
5
10
Dist 0.599 cm

# КТ

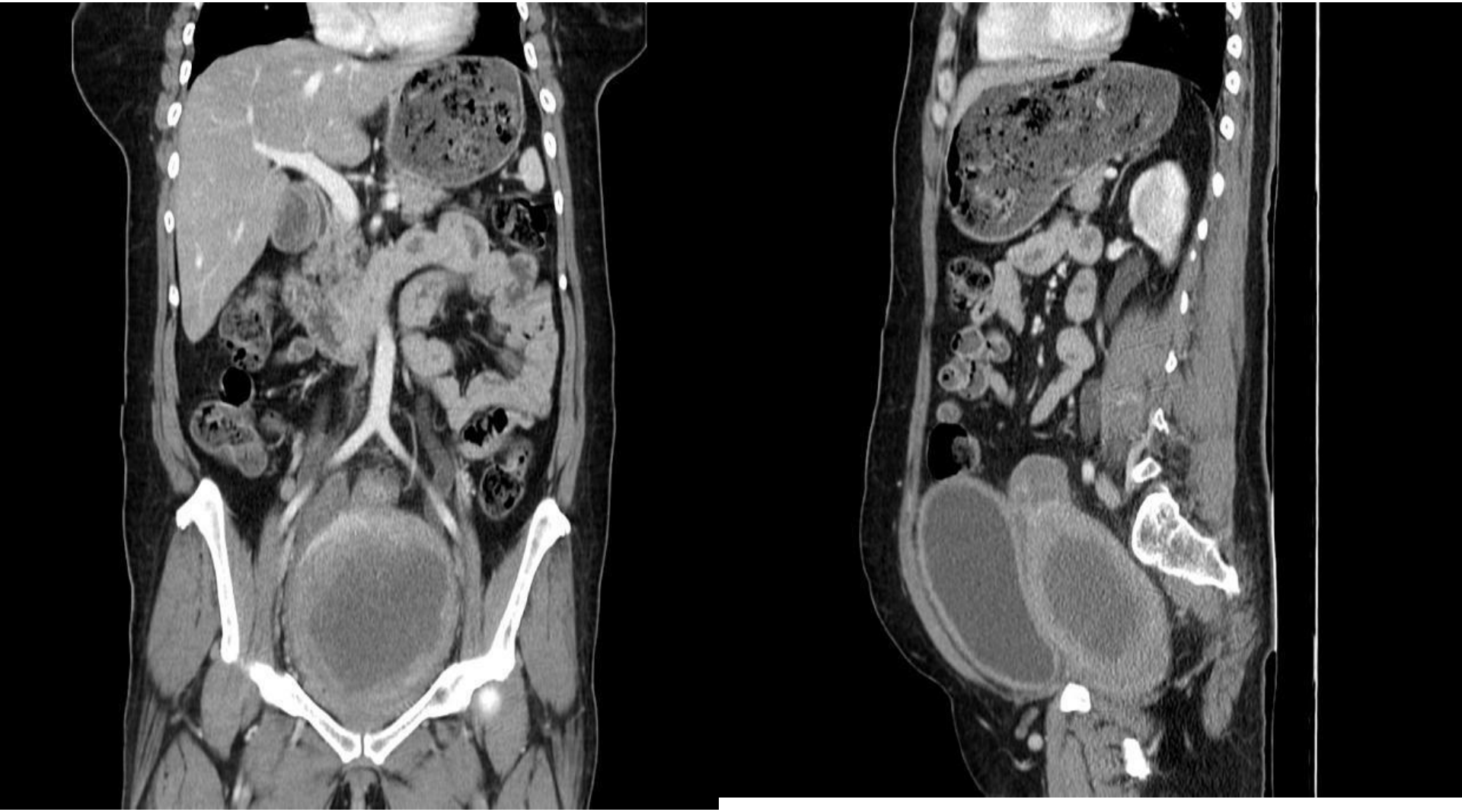

# КТ

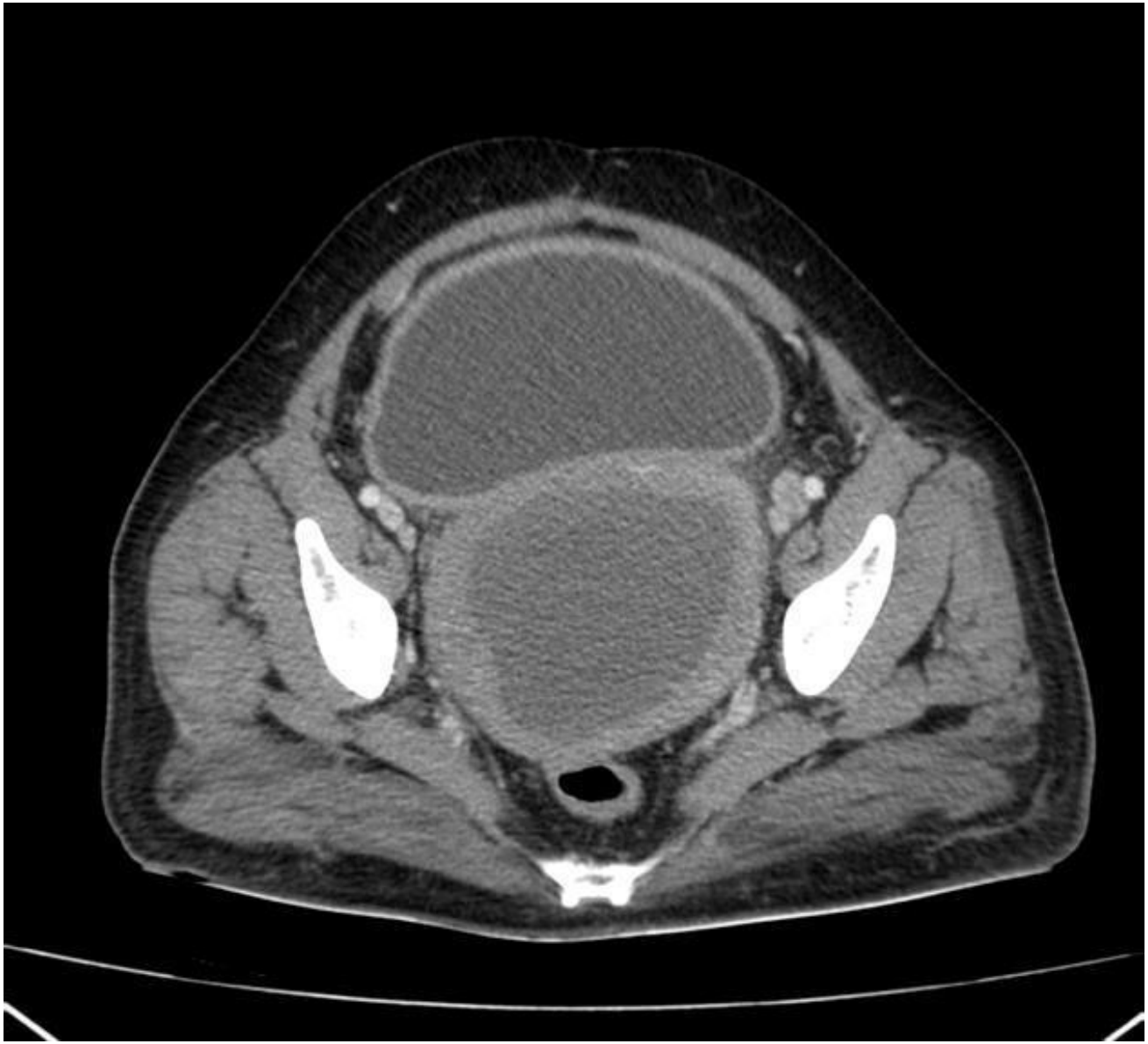

# Діагноз:

- Атрезія дівочої пліви. Гематокольпос. Гематометра. Гематосальпінкс. Гострий місцевий перитоніт. Гостра затримка сечі. Гідрокалікоз.

# План лікування:

- 1. Катетеризація сечового міхура за допомогою катетера Фолея для евакуації сечі.
- 2. Розкриття дівочої пліви хрестоподібним розрізом, накладення на краї розрізу поодиноких кетгутових швів після евакуації вмісту.
- 3. Лапаротомія, санація і дренування черевної порожнини. Антибіотикотерапія, дезінтоксикаційна терапія.