

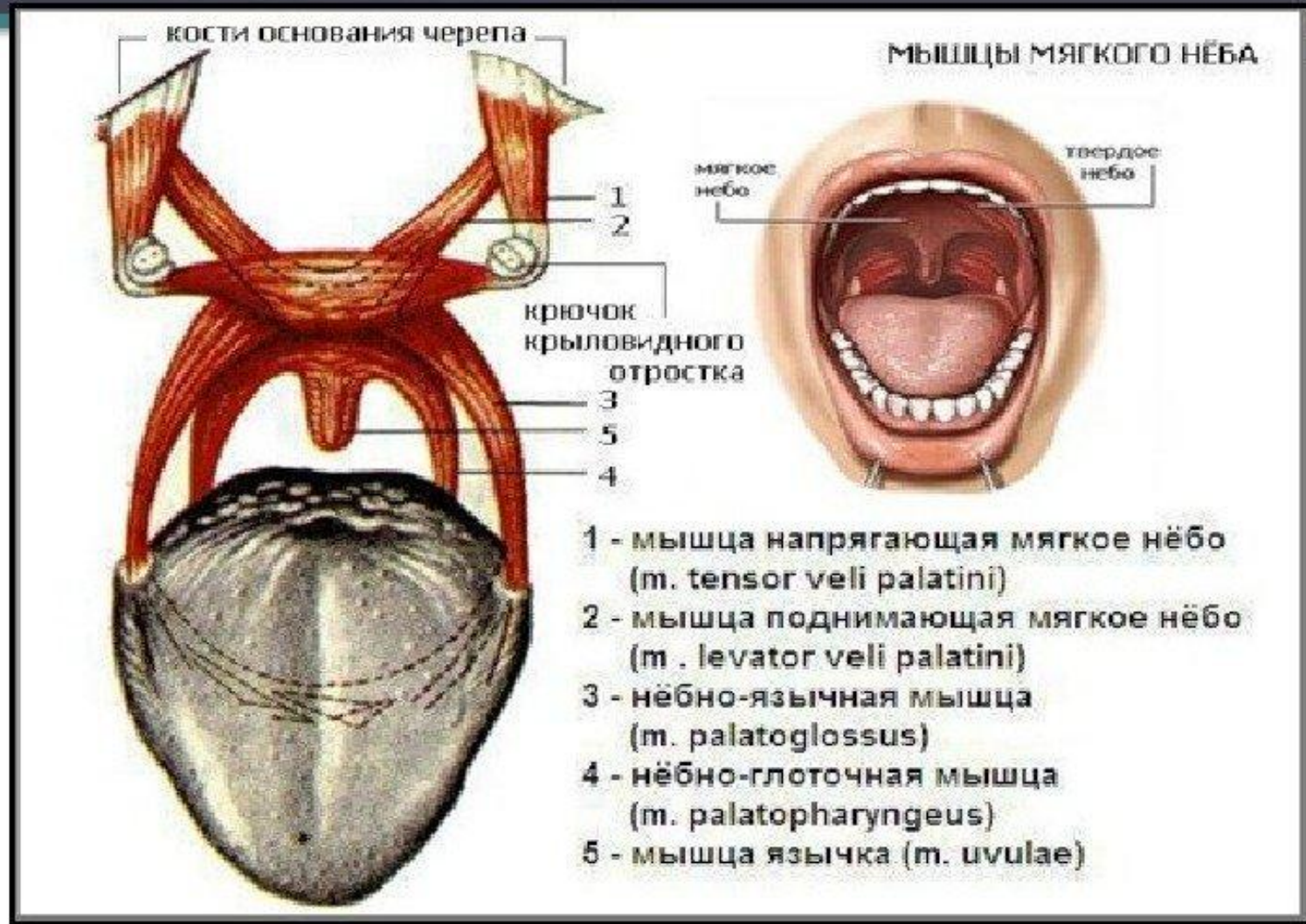
# Паралич мягкого нёба

Валеева С. В.  
Группа ЛГП-17

# Мягкое нёбо

- представляет собой мышечно-апоневротическое образование, способное изменять свое положение, отделяя носоглотку от ротоглотки при сокращении формирующих его мышц.

# Мышцы мягкого нёба.

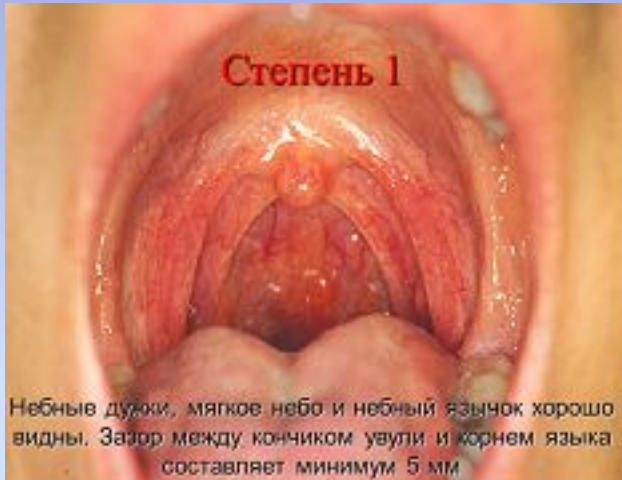

# Мышцы контролирующие форму и положение мягкого нёба (5 пар):

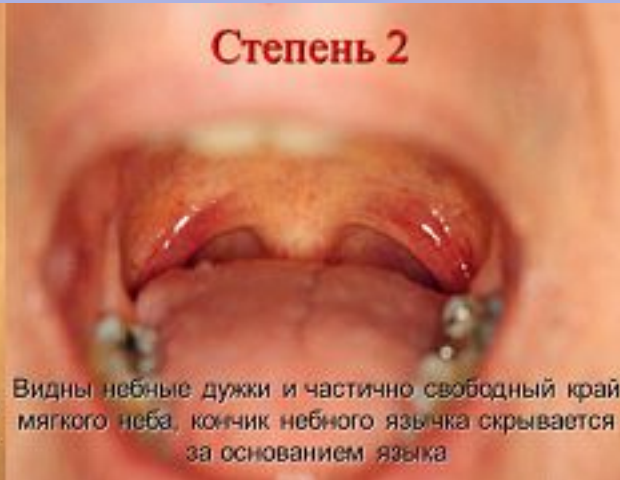1. Мышцы напрягающие мягкое нёбо;
2. Мышцы поднимающие мягкое нёбо;
3. Мышцы нёбно-язычная;
4. Мышцы нёбно-глоточные;
5. Мышцы язычка.

# Паралич мягкого нёба.

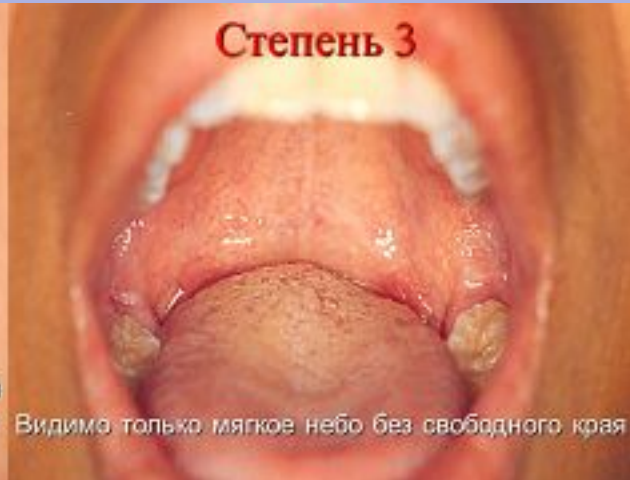Степень 1



Степень 2

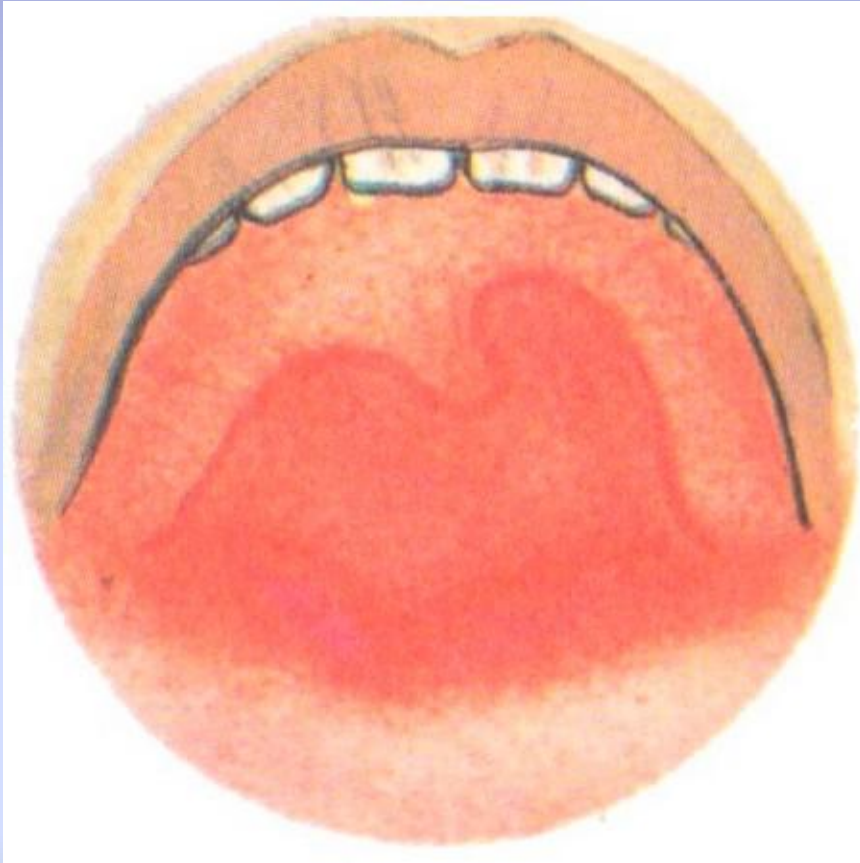


Степень 3



Мягкое нёбо в случаях паралича либо совсем не поднимается (полный паралич), либо поднимается недостаточно (неполный паралич, или парез).

# Односторонний паралич мягкого нёба



Одна половина мягкого нёба поднимается нормально, а другая остается неподвижной или же подвижность ее ослаблена.

# Диагностика паралича мягкого нёба.

- 1 - при парезе мягкого нёба надувание щек не удастся;
- 2 - пациенту предлагается произносить звук «а», при этом следить за движением его мягкого нёба, если оно совершенно не поднимается и продолжает свободно висеть - это паралич.

# Причины появления паралича мягкого нёба.

- Может носить;
- Врожденный характер, обусловленный пороком развития;
- Ишемический характер;
- Травматический характер;
- Идиопатический парез.



# Лечение паралича мягкого нёба.

- воспалительный паралич лечится средствами, помогающими при ларингитах. Возможно назначение покоя (молчание) для восстановления функций или комплекс мероприятий, повышающих тонус гортани.
- травматический паралич может лечиться с помощью рассасывающих средств, снимающих отек.
- если паралич относится к стойким, то может быть показано хирургическое вмешательство;
- так же при лечении применяется зондовый логопедический массаж.

Спасибо за внимание!