Соединения костей плечевого пояса. Локтевой и лучезапястные суставы. Соединения кисти.

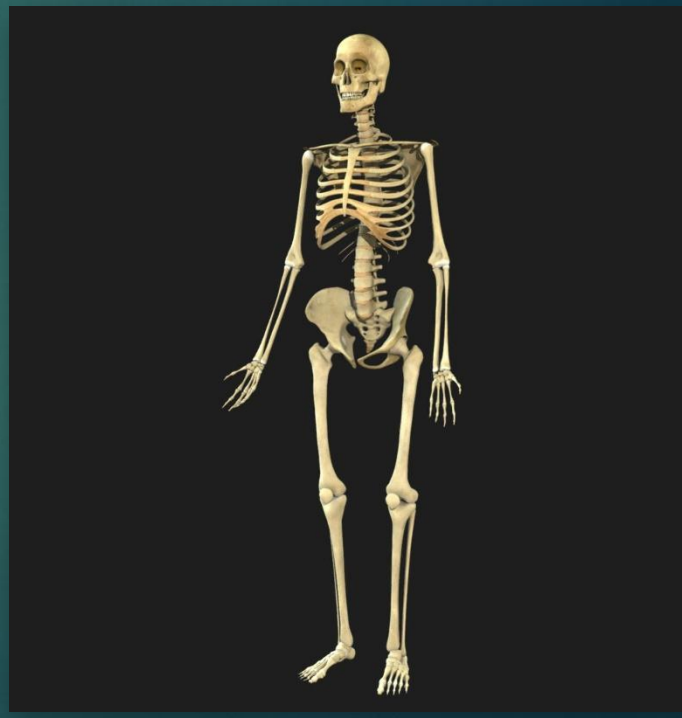

Соединения костей верхней конечности

Суставы пояса верхней конечности

Суставы свободной верхней конечности

Грудино-ключичный сустав (плоский

(седловидный),комплексный, многоосный)

-Грудинная поверхность ключицы

-ключичная вырезка грудины

-суставной диск

-суставная капсула.

Связки:грудино-ключичные, реберно-ключичная, межключичная.

Поднимание и опускание ключицы, движение ключицы вперед и назад, круговое движение ключицы.

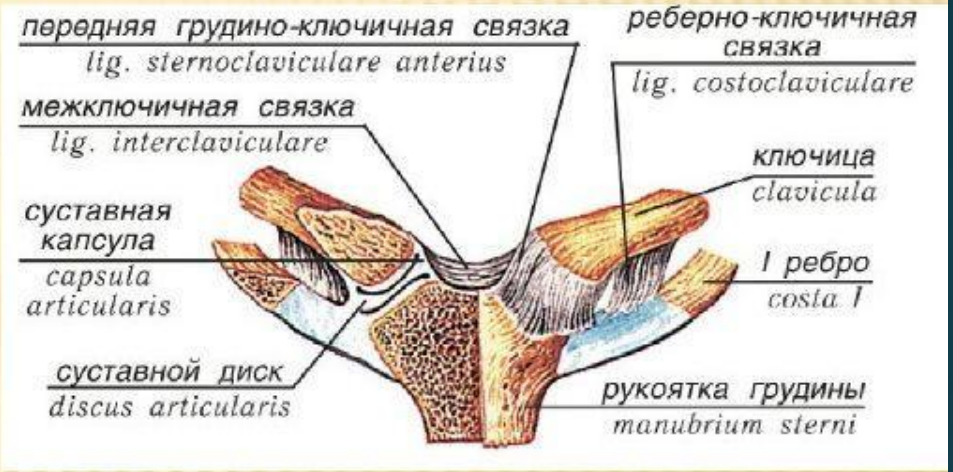

Акромиально-ключичный сустав

плоский, малоподвижный

образован акромиальным концом ключицы и суставной поверхностью акромиона

укреплен связками

-клюво-ключичная, lig. coracoclaviculare, идущая от клювовидного отростка лопатки к нижней поверхности ключицы

-акромиально-ключичная, lig. acromioclaviculare, натянутая между ключицей и акромионом

к собственным связкам лопатки относятся: клюво-акромиальная, lig. coracoacromiale, самая крепкая, идущая от вершины акромимиального отростка лопатки к клювовидному отростку (защищает плечевой сустав сверху и является сводом плечевого сустава);

верхняя поперечная связка лопатки, lig. transversum scapulae superius, расположенная над вырезкой лопатки и превращающая ее в отверстие.

Плечевой сустав, articulatio humeri

Шаровидный, многоосный

образован: головкой плечевой кости и суставной впадиной лопатки (имеет суставную губу, labrum glenoidale)

Суставная капсула тонкая, свободная. Начинается от края суставной губы и прикрепляется к анатомической шейке плечевой кости. Через полость сустава проходит сухожилие длинной головки двуглавой мышцы плеча. Оно лежит в межбугорковой бороздке плечевой кости и окружено синовиальной оболочкой.

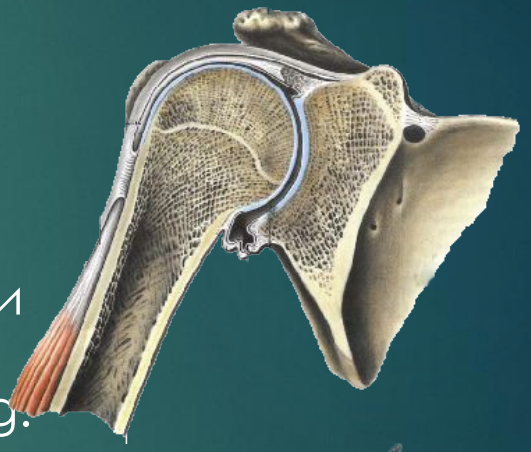

Сустав укрепляет клюво-плечевая связка, lig. coracohumerale, которая начинается от клювовидного отростка лопатки и вплетается в капсулу сустава.

Движения в суставе возможны вокруг трех взаимно перпендикулярных осей: сагиттальной - отведение и приведение, вертикальной - пронация и супинация, фронтальной - сгибание и разгибание. В суставе возможны круговые вращения.

Локтевой сустав
articulatio cubiti

Сложный сустав состоит из

3 простых суставов:

- плечелоктевой,
- плечелучевой,
- лучелоктевой проксимальный.

Все эти суставы имеют общую полость и покрыты одной капсулой .

(В одной капсуле находится 3 сустава

состоящих из 6 (!) суставных поверхностей)

Плечелоктевой сустав
articulatio humeroulnaris

- **разновидность** блоковидного (винтообразный) – одноосный
- **образован:** блоком плечевой кости и блоковидной вырезкой локтевой кости.
- обеспечивает прочную фиксацию костей в локтевом суставе и функционально выгодное положение при сгибании (рука укладывается на противоположную сторону груди).

движения: сгибание и разгибание предплечья

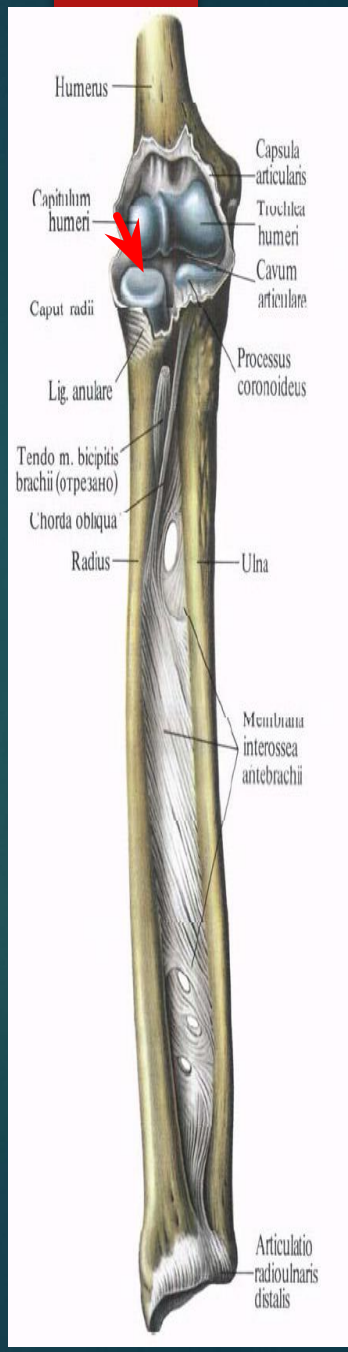

Плечелучевой сустав
art. humeroradialis

Шаровидный, многоосный

образован: головкой мыщелка плечевой кости и суставной ямкой головки лучевой кости

движения: вращение лучевой кости (предплечья) вокруг продольной оси, сгибание и разгибание предплечья

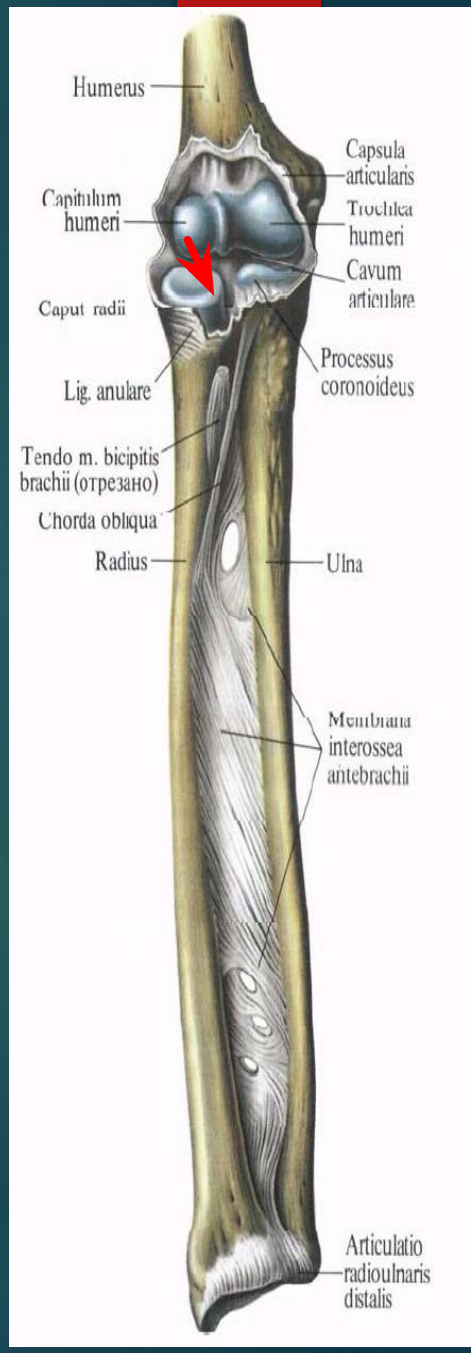

Проксимальный лучелоктевой сустав

art. radioulnaris proximalis

цилиндрический (вращательный), одноосный

- **образован** лучевой вырезкой локтевой кости и суставной окружностью лучевой кости

- **Движения** в локтевом суставе возможны вокруг двух взаимно перпендикулярных осей:

фронтальной - сгибание и разгибание

вертикальной, проходящей через плечелоктевой сустав

- пронация и супинация.

связки локтевого сустава :

- кольцевая связка лучевой кости (lig. anulare radii) в виде кольца охватывает головку лучевой кости, удерживая ее в вырезке локтевой кости;
- лучевая коллатеральная (lig. collateral radiate) идущая от латерального надмыщелка плечевой кости к головке лучевой кости;
- локтевая коллатеральная (lig. collaterale ulnare) идет от медиального надмыщелка плечевой кости к краю блоковидной вырезки локтевой кости;
- квадратная связка (lig. quadratum), между дистальным краем лучевой вырезки локтевой кости и шейкой лучевой кости.
- Суставная капсула свободная, на плечевой кости спереди начинается выше венечной и лучевой ямок, сзади - выше локтевой ямки, захватывая ее с боков и далее по краю медиального и латерального надмыщелков, внизу она прикрепляется к шейке лучевой кости и по краю блоковидной вырезки локтевой.

Непрерывные соединения предплечья

- Между межкостными краями лучевой и локтевой костей натянута сухожильная межкостная мембрана (перепонка), membrana interossea antebrachii, в которой имеются отверстия для прохождения сосудов и нервов.

Дистальный лучелоктевой сустав

art. radioulnaris distalis

цилиндрический, одноосный

- **Образован:** суставной окружностью локтевой кости и локтевой вырезкой лучевой кости
- Дополнительным образованием в суставе является суставной диск, discus articularis, который прикрепляется своим основанием к incisura ulnaris лучевой кости, а верхушкой - к шиловидному отростку локтевой кости. Суставная капсула прикрепляется по краю сочленяющихся поверхностей обеих костей и суставного диска. В щели между обеими костями капсула образует мешковидное углубление, recessus sacciformis, направленное вверх.
- **Движения** в суставе, пронация и супинация возможны вокруг вертикальной оси, проходящей через головку лучевой кости, а внизу - через головку локтевой.

Лучезапястный сустав

art. radiocarpea

эллипсоидный, сложный, комплексный, двухосный

Образован:

запястной суставной поверхностью лучевой кости и проксимальным рядом костей запястья (ладьевидная, полулунная, трехгранная) имеется суставной диск

полностью отделяет дистальный луче-локтевой сустав от лучезапястного. Движения в суставе комбинируются

с движениями в среднезапястном суставе.

Возможны **движения** вокруг фронтальной

оси - сгибание и разгибание и

сагиттальной - отведение и приведение

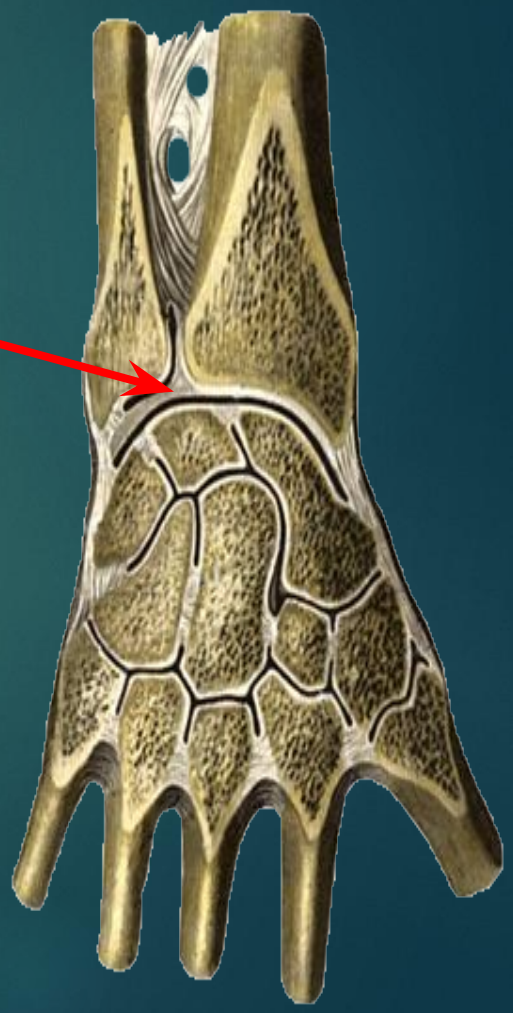

Связки лучезапястного сустава

-лучевая коллатеральная связка запястья (lig. collaterale carpi radiate) идущая от шиловидного отростка лучевой кости к ладьевидной;

-локтевая коллатеральная связка запястья, (lig. collaterale carpi ulnare) от шиловидного отростка локтевой кости к трехгранной;

-ладонная луче-запястная, (lig. radiocarpeum palmare) начинается от шиловидного отростка лучевой кости и прикрепляется к костям проксимального ряда запястья;

-тыльная луче-запястная, (lig. radiocarpeum dorsale) от задней поверхности дистального конца лучевой кости и прикрепляющаяся к костям проксимального ряда запястья (кроме гороховидной);

- ладонная локте-запястная, lig. ulnocarpeum palmare.

Соединения костей кисти

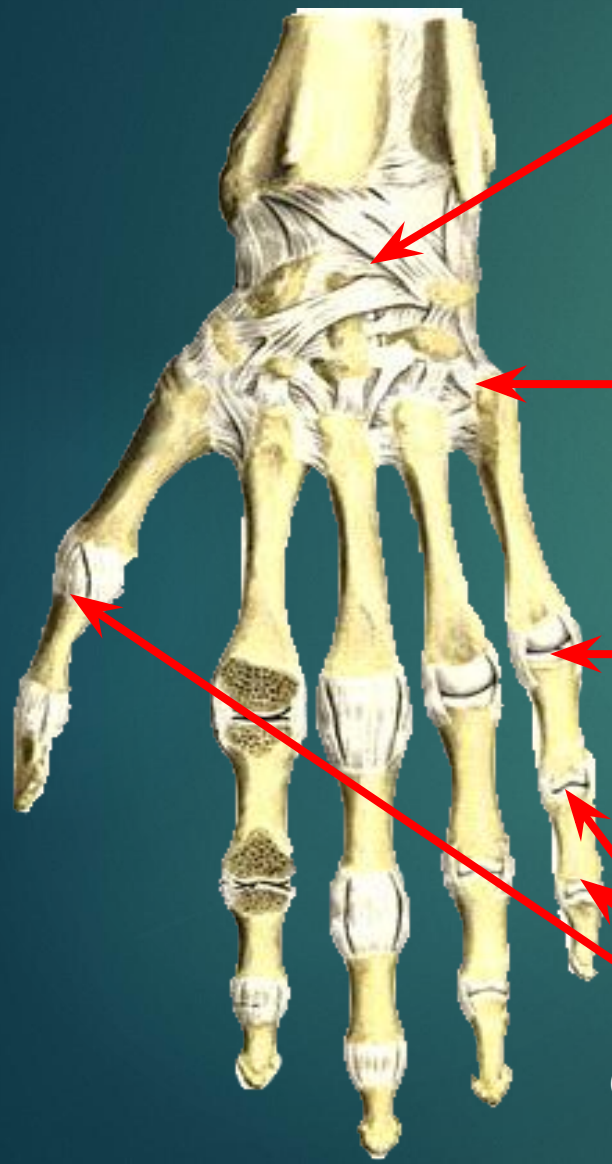

Соединения костей запястья

Межзапястные

Среднезапястный

Запястно-пястные суставы

Запястно-пястный сустав большого пальца

Запястно-пястные суставы II-V пальцев

Пястно-фаланговые суставы

Пястно-фаланговый сустав большого пальца

Пястно-фаланговые суставы II-V пальцев

Межфаланговые суставы

Один I

По два II-V

Среднезапястный сустав кисти

art. mediocarpea

- **Образован:** проксимальным и дистальным рядами костей запястья исключая гороховидную кость. Сустав имеет общую обширную суставную капсулу и действует как один комбинированный сустав. Суставная щель имеет S-образную форму.
- Движения в среднезапястном суставе, тесно связанные с движениями в лучезапястном, совершаются вокруг фронтальной

и сагиттальной осей.

- Среднезапястный сустав имеет

отдельную суставную капсулу и укреплен

теми же связками,

что и лучезапястный сустав.

Межзапястные суставы
art. intercarpeae,

- соединяют между собой кости запястья

укреплены связками:

- межзапястными (ligg. Intercarpea)
- межкостными (interossea)
- ладонными и тыльными межзапястными, ligg. intercarpeae palmaria et dorsalia.
- **Гороховидная кость** располагается в сухожилии локтевого разгибателя кисти и образует сустав с трехгранной костью(art. ossis pisiforvmis) имеет суставную капсулу, укрепленную двумя связками: горохо-крючковатой, lig, pisohamatum, и горохо-пястной, lig. pisometacarpeum.

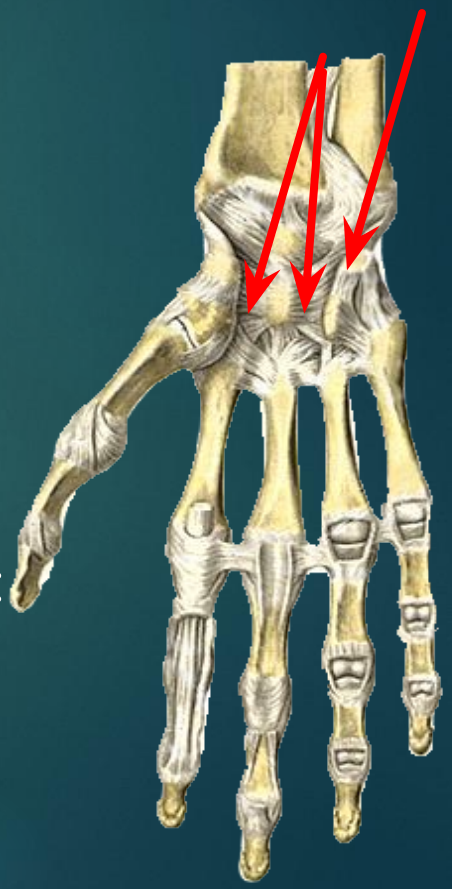

Запястно-пястные суставы

art. carpometacarpeae

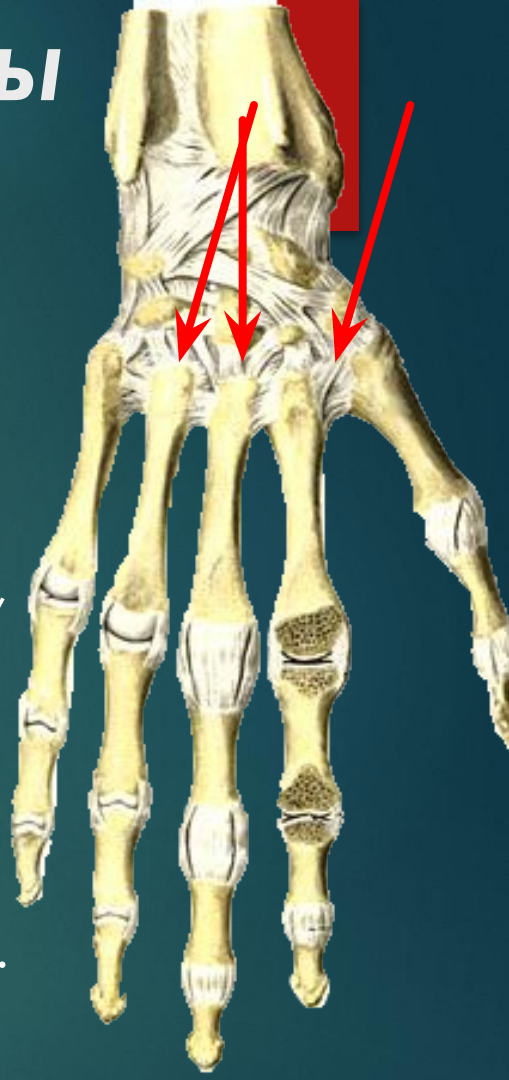

- сочленяется дистальный ряд костей запястья с основаниями пястных костей.
- По форме суставных поверхностей

II-IV запястно-пястные суставы являются плоскими, укреплены ладонными и тыльными запястно пястными связками, ligg. carpometacarpea palmaria et dorsalia.

- Запястно-пястный сустав большого пальца, art. carpometacarpea pollicis, образован костью - трапецией и основанием I пястной кости; по форме суставных поверхностей он седловидный. Движения в суставе осуществляются вокруг двух осей: фронтальной - противопоставление (оппозиция) и обратное движение (репозиция), сагиттальной - отведение и приведение.

Запястно-пястные суставы

art. carpometacarpeae

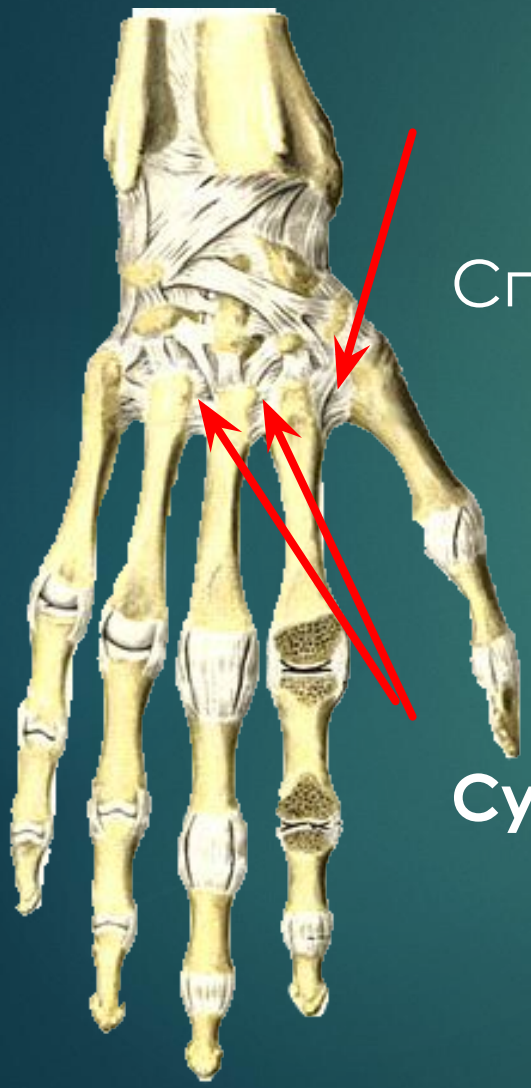

Сустав большого пальца

– седловидный, двухосный

Способность большого пальца к противопоставлению отличает кисть человека от кисти животных. Она дает возможность обхвата предметов

При его повреждении возникает потеря функции в объёме 50 %.

Суставы II-V – плоские малоподвижные, совместно с костями пясти и запястья создают твёрдую основу кисти.

Пястно-фаланговые суставы

art. metacarpophalangeae

- образованы головками пястных костей и оснований проксимальных фаланг пальцев.
- **Сустав большого пальца**

– блоковидный, односный, простой

обеспечивает прочную фиксацию костей большого пальца относительно друг друга.

- **Суставы II-V пальцев**

– шаровидные, многоосные, простые

Эти суставы обеспечивают тонкие и разнообразные движения.

Суставы укреплены с медиальной и латеральной стороны окольными связками, ligg, collateralia, а на ладонной поверхности - ладонными, ligg. palmaria, и глубокой поперечной пястной, lig. metacarpeum transversum profundum. Движения во II-V пястно-фаланговых суставах возможны вокруг фронтальной оси - сгибание и разгибание, сагиттальной оси - отведение и приведение; возможны в пястно-фаланговых суставах также пассивные вращательные движения. В I пястно-фаланговом сочленении происходит только сгибание и разгибание.

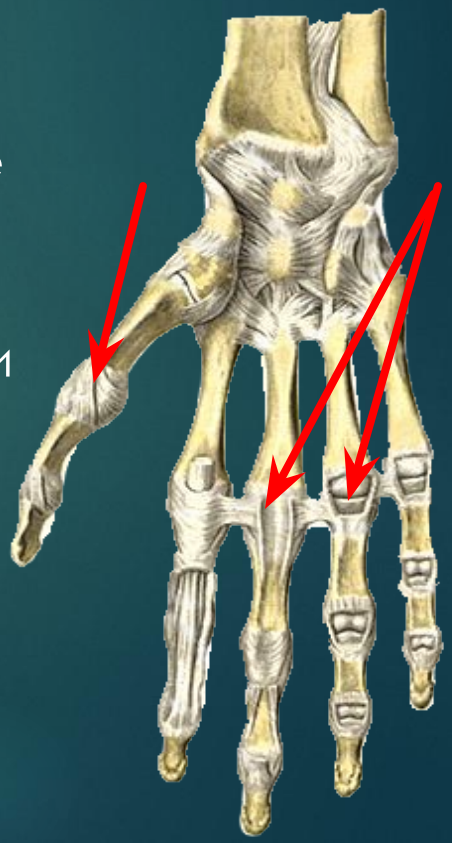

Межфаланговые суставы

art. interphalangeae

- 9 суставов

– один сустав у большого пальца

– по два сустава – II-V пальцев.

Суставы **блоковидные, одноосные, простые**

Капсулы с боков укреплены мышцами и

связками: по боковым поверхностям сустава проходят коллатеральные связки, ligg. collateralia, с ладонной стороны - ладонные, ligg. palmaria.

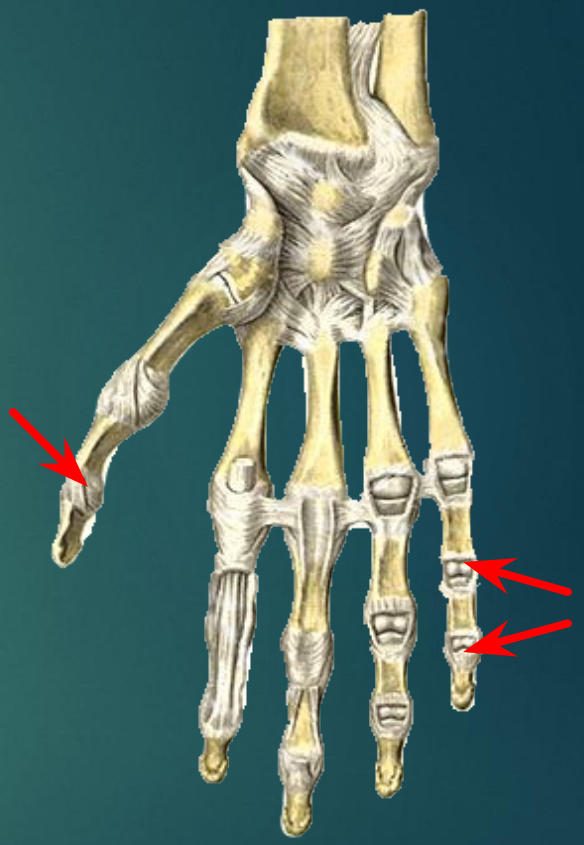

Фаланги пальцев прочно фиксируются по отношению друг к другу и в то же время способны в большом объёме совершать сгибание.

Разгибанию препятствуют сухожилия сгибателей пальцев, находящихся на ладонной поверхности пальцев.

- Движения в суставе возможны вокруг фронтальной оси - сгибание и разгибание.