Анатомия и гистология шейки матки

СТРОЕНИЕ ШЕЙКИ МАТКИ

- Гладкомышечный орган образованный соединительной тканью(стромой) с сосудами, а так же мышечными и эластическими волокнами;
- Влагалищная часть шейки матки представляет собой соединительную ткань, которая покрыта МПЭ;
- МПЭ тонкий, бесцветный, без сосудов, толщина 150-200мкм., состоит из 4 слоёв клеток (базальных, парабазальных, промежуточных, поверхностных). Цикл обновления: 4-5 дней;
- Главная функция: защитная;
- Чем ближе слой к поверхности эпителия, тем выше дифференцировка клеток и содержания гликогена в цитоплазме;
- Эстрогены стимулируют пролиферацию базальных слоёв, созревание гликогена в промежуточном и кератина – в поверхностных слоях.

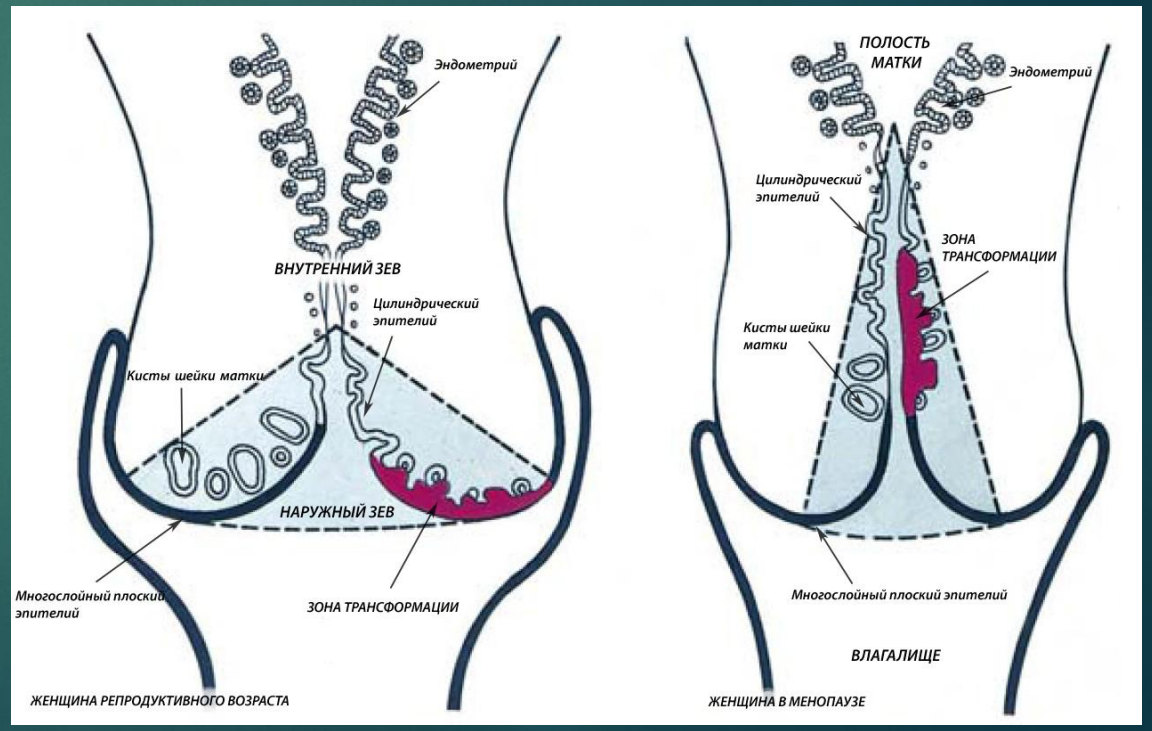

Цилиндрический эпителий(ЦЭ)

- Представлен многочисленными складками и гребнями, которые формируют крипты глубиной 4мм;
- Канал выстлан однослойным ЦЭ лежащим на базальной мембране;
- Под ЦЭ расположены полипотентные резервные клетки(обеспечивают физиологический процесс регенерации эпителия);
- При кольпоскопии ЦЭ красного цвета, ввиду его тонкости и просвечивающихся подлежащих сосудов.

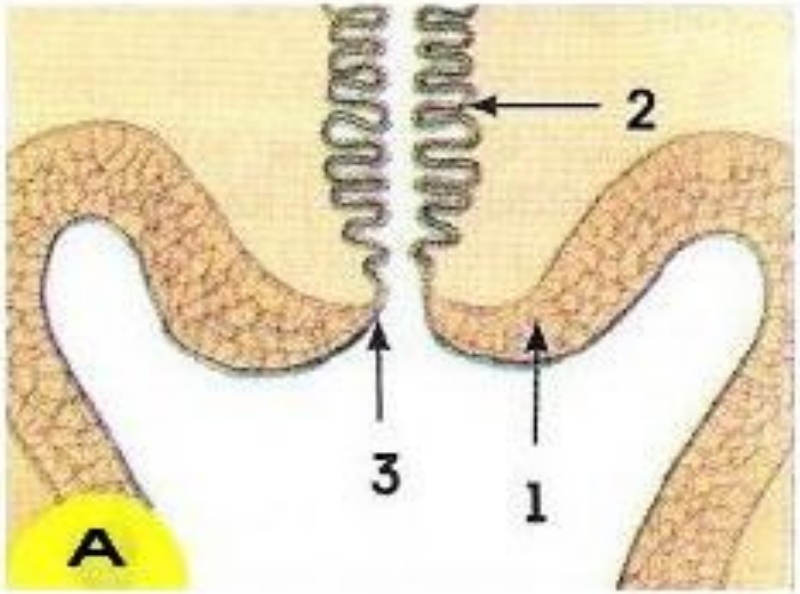

Строение шейки матки

1 – многослойный эпителий
2 – однорядный эпителий
3 – переходная зона

Плоскоклеточная метаплазия и зона трансформации(Squamous metaplasia and transformation zone)

- Физиологический процесс, при котором ЦЭ покрывается МПЭ;
- Процесс происходит в переходной зоне;
- Формирование МПЭ происходит в результате роста и дифферренцировки резервной клетки;
- Гистологически метапластический эпителий(МЭ) – не полностью дифферренцированный плоский эпителий разной степени зрелости;
- Процесс метаплазии может привести к возникновению эпителия разных типов, в том числе атипического;
- Зона трасформации – уязвима для любого внешнего влияния, особенно для ВПЧ(90%).

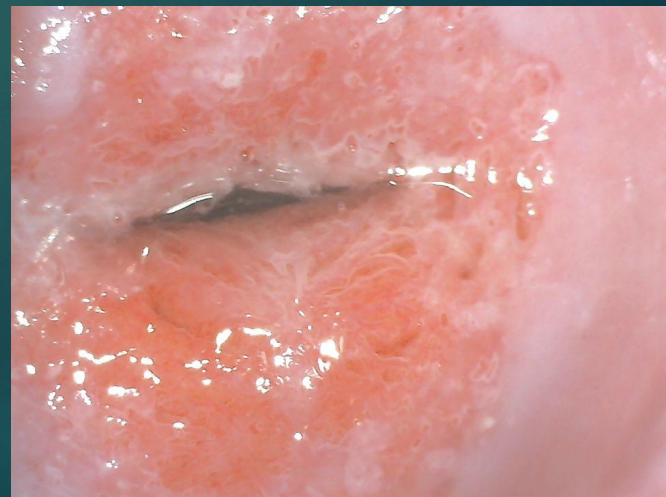

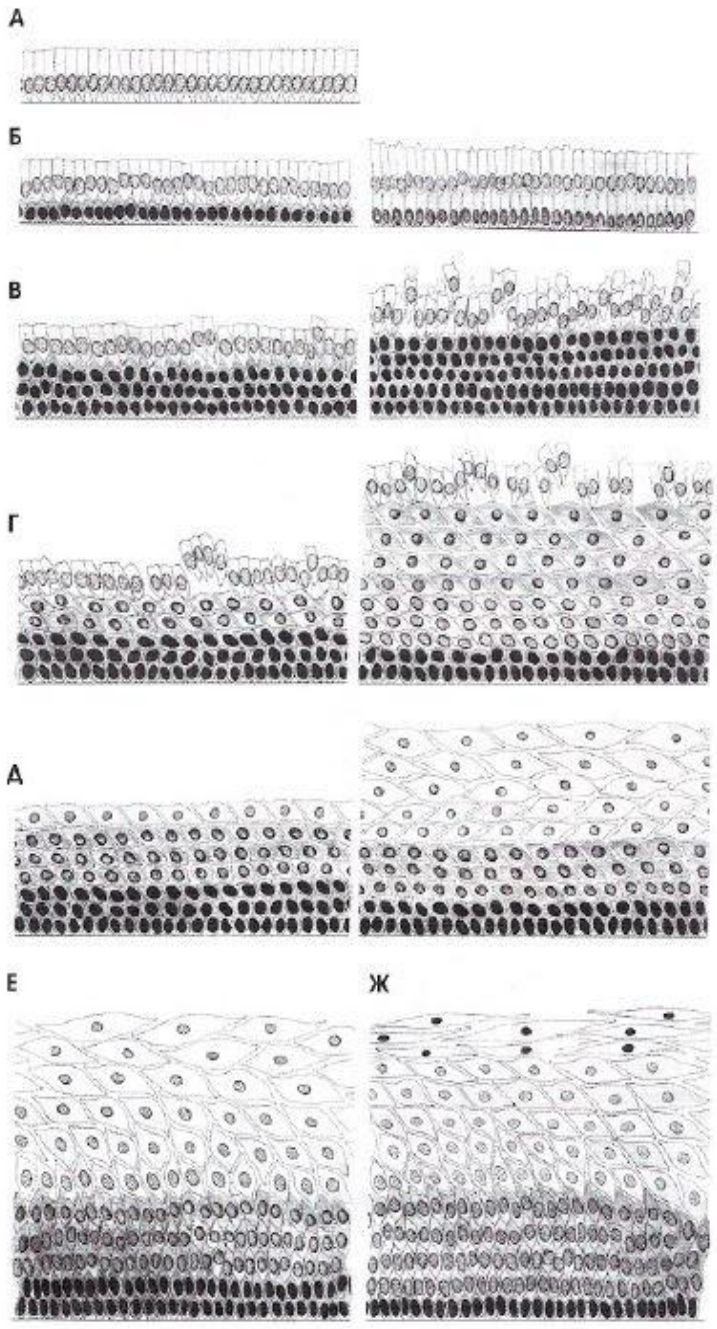

Этапы плоскоклеточной метаплазии:

А – цилиндрический эпителий.

Б – под слоем цилиндрического эпителия появляется слой подцилиндрических (резервных) клеток.

В – резервные клетки размножаются, цилиндрические слущиваются с поверхности.

Г – этап незрелой плоскоклеточной метаплазии: определяются четкие границы резервных клеток и постепенно формируется 3–4 слоя клеток, сходных с многослойным плоским неороговевающим эпителием.

Д – этап созревающей плоскоклеточной метаплазии. На поверхности эпителиального пласта клетки средних размеров с небольшими ядрами.

Е – этап зрелой плоскоклеточной метаплазии. Клетки на поверхности эпителиального пласта сходны с промежуточными клетками плоского эпителия.

Ж – этап зрелой плоскоклеточной метаплазии. Клетки на поверхности эпителиального пласта практически неотличимы от «естественных» клеток поверхностного слоя плоского эпителия.

Плоскоклеточная метаплазия и зона трансформации(Squamous metaplasia and transformation zone)

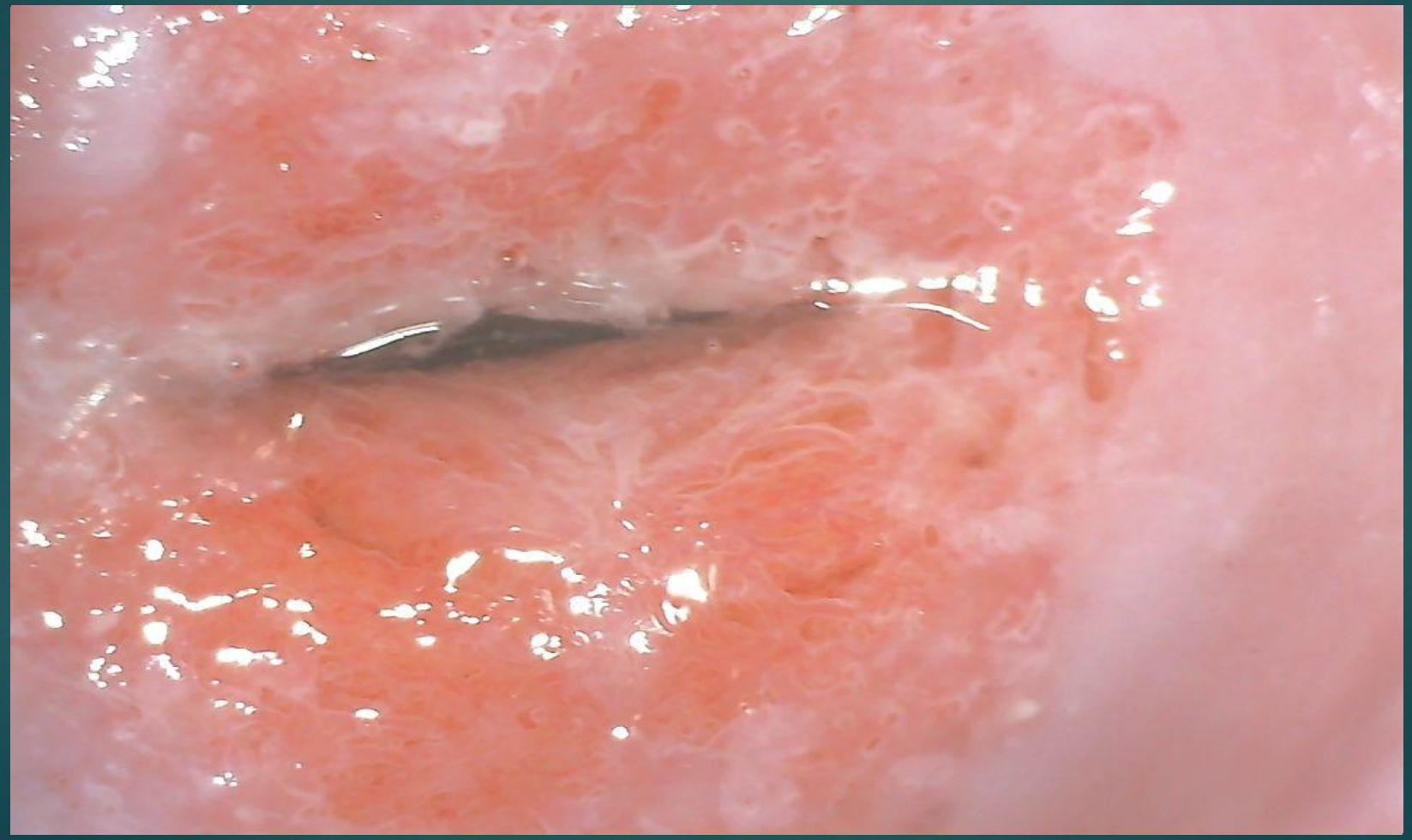

Зона трансформации.

Незакончена зона трансформации (НДЗТ)

- Переходная зона визуализируется;
- Красное или розовое пятно с сосочковым рельефом(ЦЭ);
- Определяются древовидной формы сосуды;
- Определяется нежный метаплазированый эпителий;
- Вокруг устья желез определяется узкое или широкое, плоское беловатое кольцо(доброкачественный процесс)

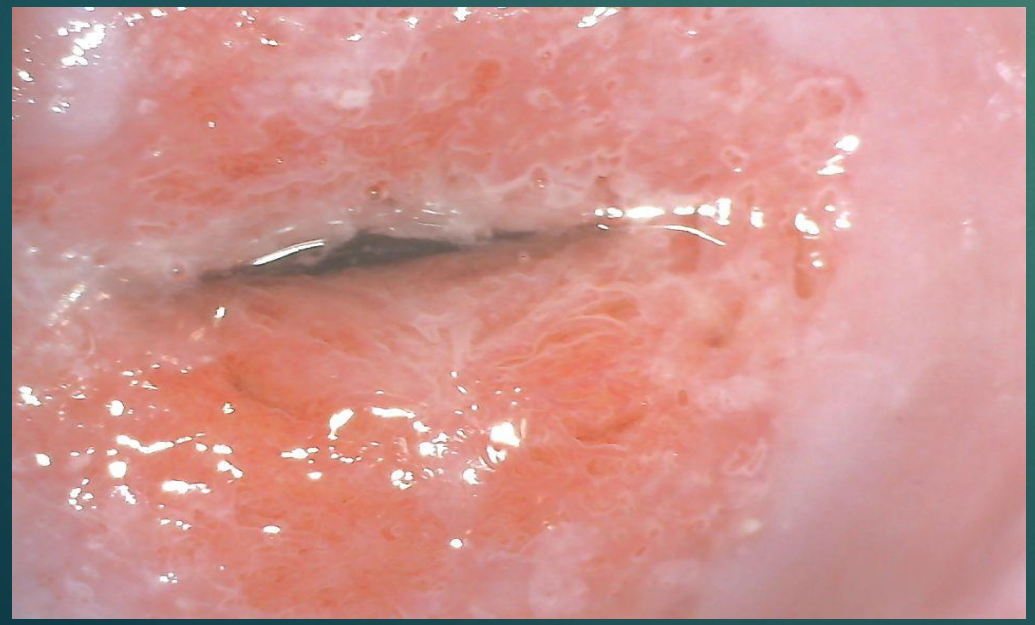

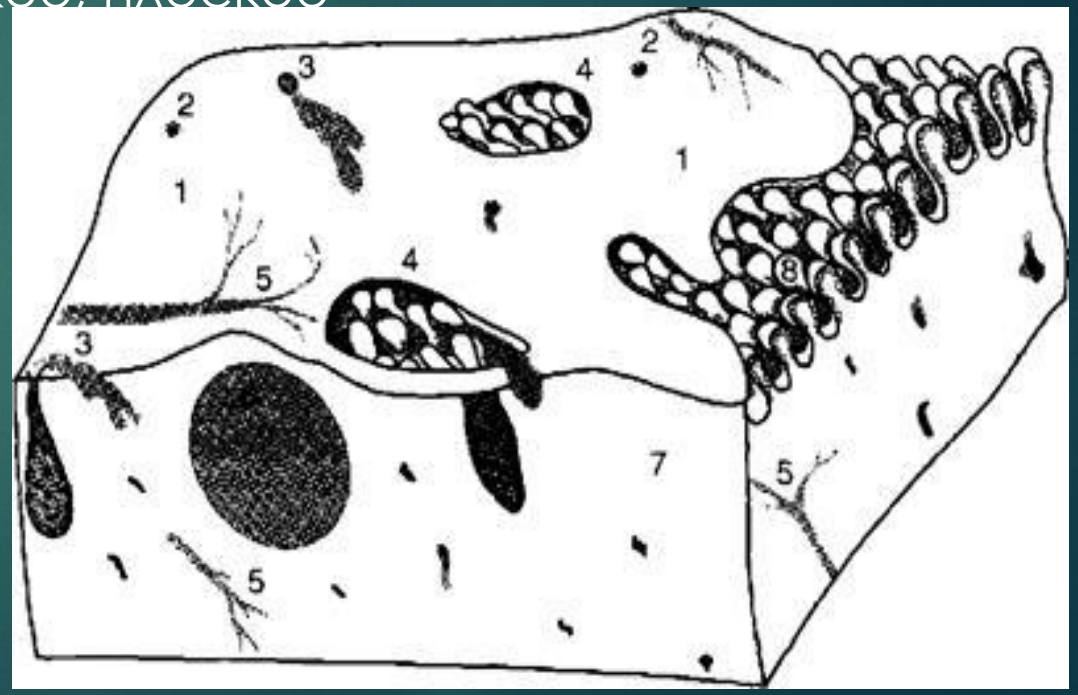

Законченная зона трансформации(ЗДЗТ)

- Слизистая оболочки Ш/М покрыта МПЭ;
- Могут визуализироваться в единичные или множественные ретенционные кисты(OV. Naboti);
- На уксусе – не реагирует;
- Проба Шиллера – положительная.

Врожденная зона трансформации(ВЗТ)

- Эндоцервикальный эпителий подвергается влиянию материнских эстрогенов во внутриутробном периоде и раннем периоде новорожденного – поддерживаютя процессы метаплазии;
- Цитологически – тип1;
- Кольпоскопически – оцетобелый эпителий, мозаика, лейкоплакия;
- Граница или стык ВЗТ с МПЭ четкая, может распространяться на своды влагалища;
- Отсутствие гликогена делает этот участок йоднегативным.
- Цитология – тип 1.

- Гистологически – утолщение стромальных папилл, подразделяющихся и ветвящихся внутри;

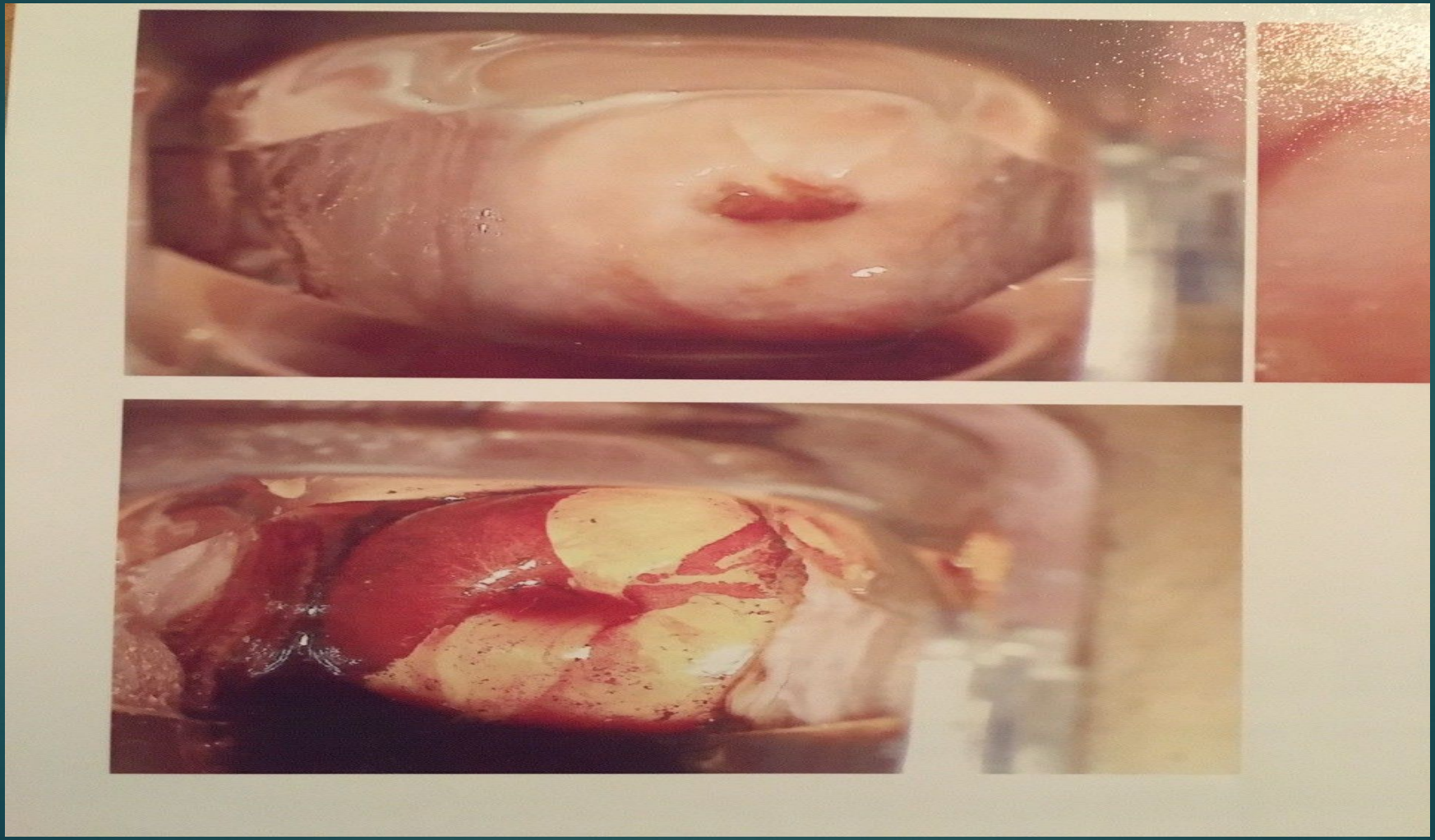

Классификация зоны трансформации (ЗТ)

Зона трансформации 1

- Визуализация удовлетворительная;
- Зона стыка визулизируется: четкая, ровная, циркулярная;
- На повехности эктоцервикса определяется четко очерченное, ярко-розовое или красное пятно различной величины с блестящей поверхностью и бархатистым рельефом;
- Расширенная КСП: по типу «красной икры», «розовых виноградных ягод»;
- На уксусе – светлеет. Проба Шиллера слабоотрицательная.

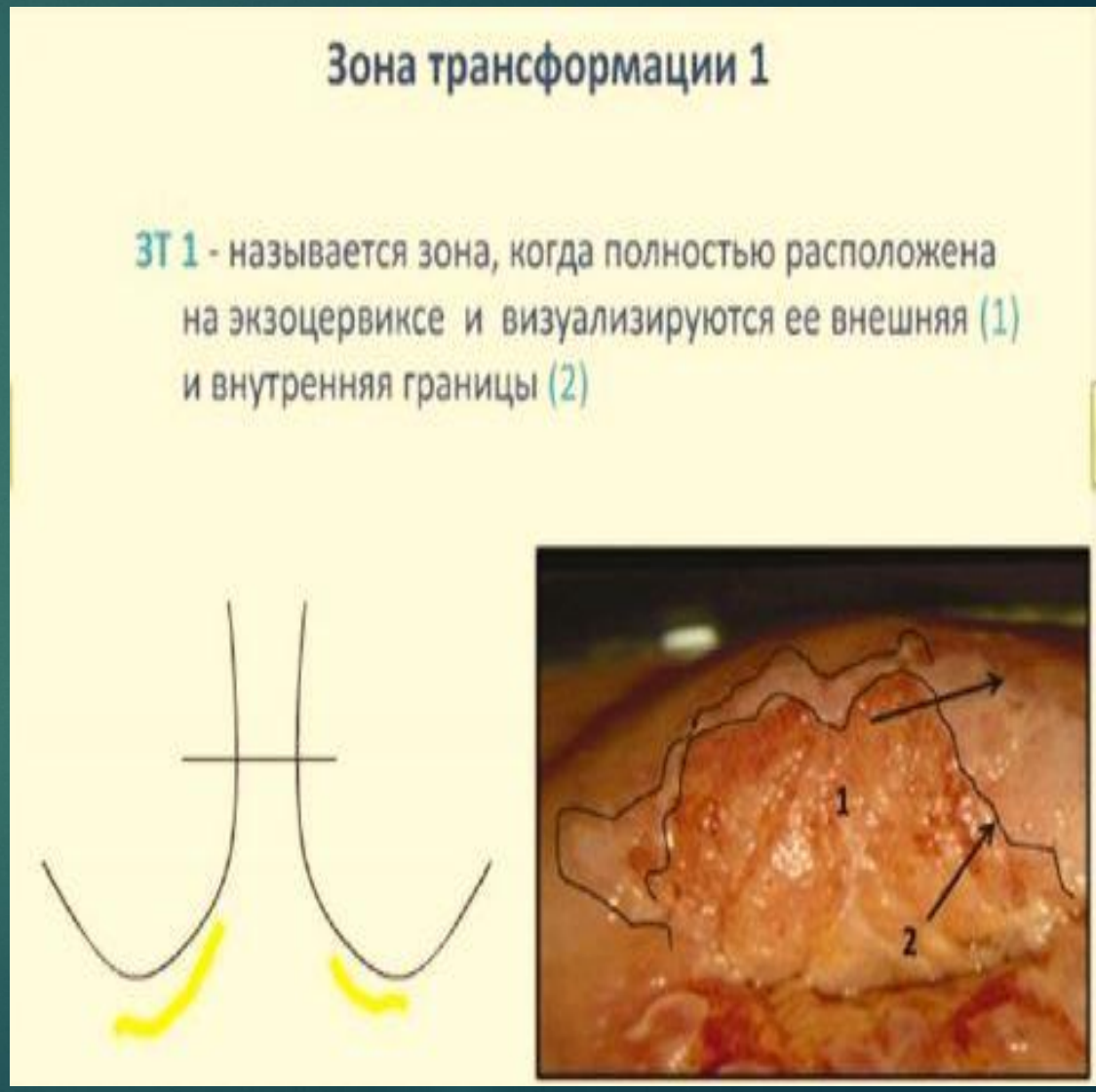

Зона трансформации 2

- Слизистая эктоцервикса покрыта МПА;
- Стык МПА с ЦЭ находится на уровне наружного зева;
- Поверхность МПЭ гладкая, блестящая, светло-розового цвета;
- Выводные протоки желез отсутствуют;
- Реакция на уксус отсутствует;
- Проба Шиллера положительная;
- Сквозь МПЭ выявляются сосуды равномерно расположеные, спиральные, анастамозирующие друг с другом.

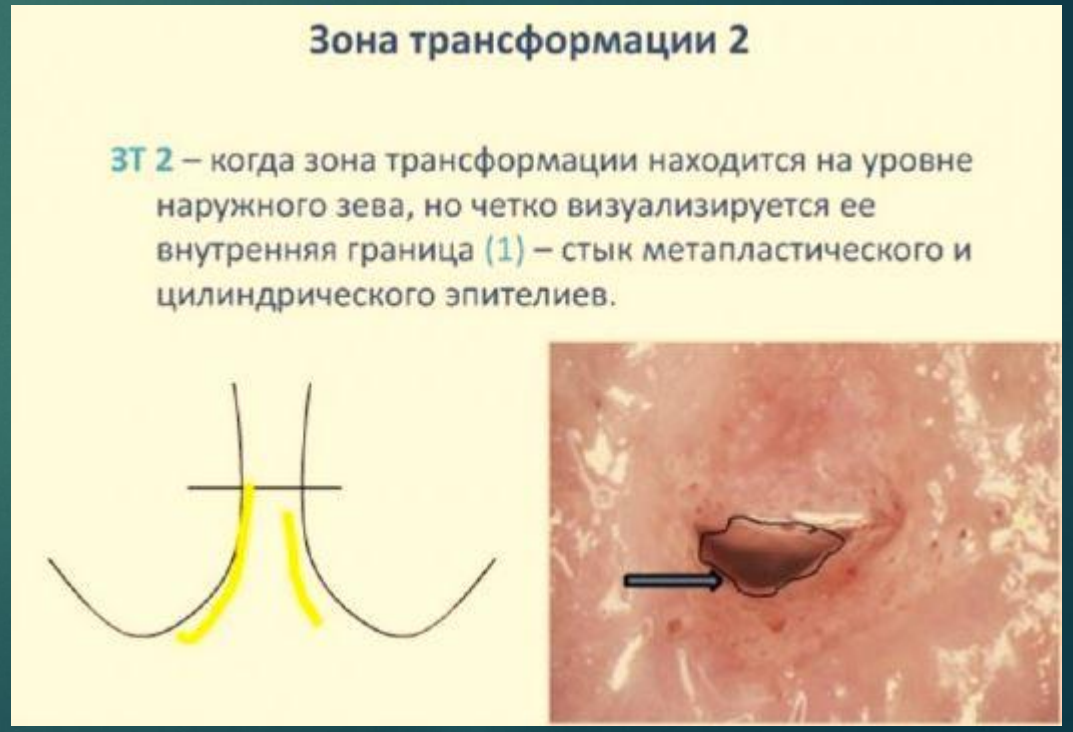

Зона трансформации 3

- Визуализация не удовлетворительная;
- Зона стыка не визулизируется;
- Расширенная КСП: эпителий гладкий бледно-розового цвета;
- На уксусе – не реагирует. Проба Шиллера положительная.

NEVO DAY
10 РОКІВ ЗДОРОВ'Я

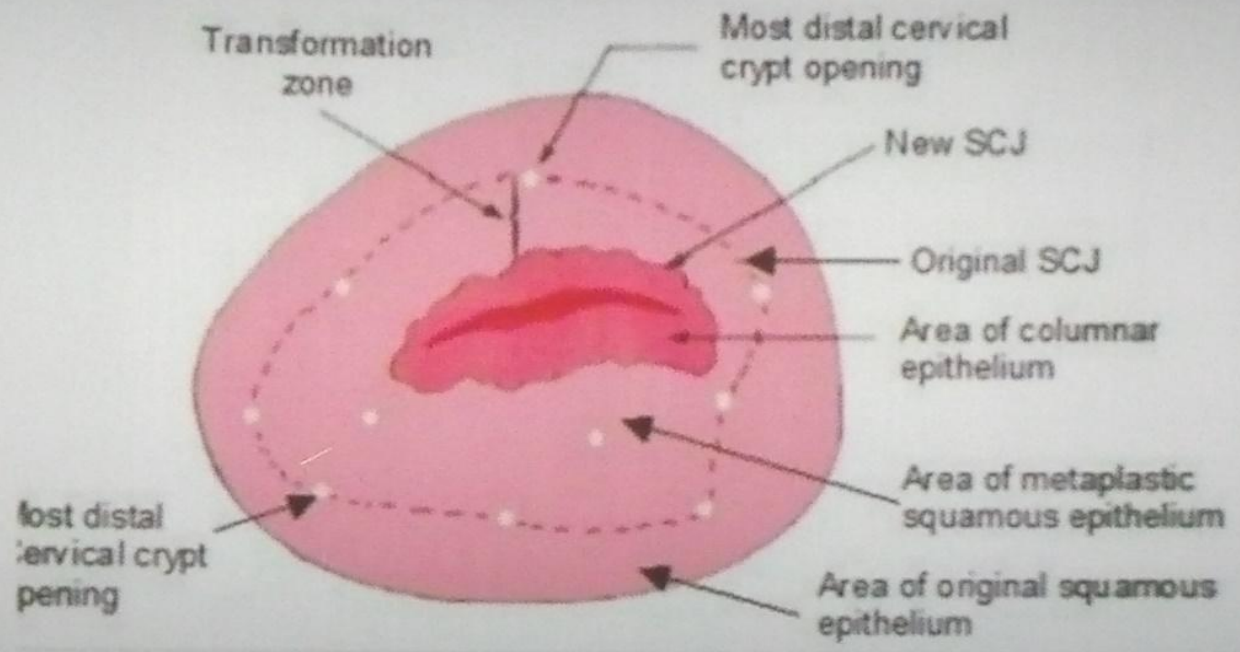

A method of identifying
outer & inner borders of the transformation zone

Задачи кольпоскопии

- Оценить состояние эпителия шейки матки и влагалища;
- Выявить очаг поражения(дифференцировать доброкачественные изменения от подозрительных в отношении злокачественности);
- Осуществить прицельное взятие мазков и биопсии, что существенно повышает информативность(биопсия без контроля кольпоскопа в 25% случаев не обнаруживает имеющиеся внутриэпителиальные повреждения);
- Оценить динамику развития процесса при выборе консервативной тактики ведения пациентки.

Критерий оценки ткани при КС

- Цвет эпителия;
- Состояние сосудистого рисунка;
- Поверхность эпителия(рельеф);
- Локализация и характер стыка эпителиев(удовлетворительность КС);
- Размеры образований;
- Наличие и форма желез;
- Реакция на раствор уксусной кислоты;
- Реакция на раствор Люголя;
- Характер границ образований.

Кольпоскопическая терминология

МЕЖДУНАРОДНАЯ КЛАССИФИКАЦИЯ КОЛЬПОСКОПИЧЕСКИХ ТЕРМИНОВ, ОДОБРЕННАЯ В

Рио-де-Жанейро, 2011, IFCPC

Общие положения		• Адекватная/неадекватная картина (с указанием причины, например объективная оценка цервикса затруднена из-за воспаления, кровотечения, рубцовых изменений и т.д.) • Граница (стык) между многослойным плоским и цилиндрическим эпителием: визуализируется полностью; частично; не визуализируется • Зона трансформации: тип I, II, III.	
Нормальные кольпоскопические картины		• Многослойный плоский эпителий (оригинальный): ▪ Зрелый ▪ Атрофический • Цилиндрический эпителий: ▪ Эктопия • Метапластический эпителий: ▪ Наботовы кисты ▪ Открытые железы (крипты) • Децидуоз (при беременности)	
Аномальные кольпоскопи-ческие картины	Общие принципы	**Локализация поражения:** в пределах или вне зоны трансформации; соответствие с циферблатом **Размеры области поражения:** в процентном соотношении с цервиксом	
	Степень I (слабовыра женное поражение)	Тонкий ацетобелый эпителий с неровными нечеткими краями	• Нежная мозаика • Нежная пунктация
	Степень II (выраженное поражение)	• Плотный ацетобелый эпителий с четкими контурами •Быстрое побеление • Ацетобелый плотный ободок вокруг открытых желез (крипт)	• Грубая мозаика • Грубая пунктация • Внутри поражения - контуры более плотного ацетобелого участка ((внутренние границы) •Признак бугристости (гребня)
	Неспецифи ческие признаки	• Лейкоплакия (кератоз, гиперкератоз) • Эрозия • Окрашивание раствором Люголя (проба Шиллера): йодрозитивное/ йоднегативное.	
	Подозрение на инвазию	Атипические сосуды **Дополнительные признаки:** "ломкие" сосуды; неровная поверхность; экзофитное поражение; области некроза, изъязвления.	
Другие кольпоскопи-ческие картины	•Врожденная зона трансформации •Кондиломы • Последствия раннее проведенного лечения	• Стеноз • Врожденные аномалии •Воспаление	•Полипы • Эндометриоз

Аномальные кольпоскопические картины

- Ацетобелый эпителий(АБЭ) – называется любой участок эпителия Ш/М, который приобретает белый цвет той или иной интенсивности в ответ на воздействие уксусной кислотой(характерный признак для всех);
- Йоднегативная зона(ЙНЗ) – отсутствие окраски эпителия после воздействия люголем(проба Шиллера);
- Пунктация – зона эпителия с удлиненными стромальными папиллами в каждой из которых имеется сосудистая петля, доходящая почти до поверхности, пенетрирующая эпителий.

Аномальные кольпоскопические картины

- Пунктация – зона эпителия с удлиненными стромальными папиллами в каждой из которых имеется сосудистая петля, доходящая почти до поверхности, пенетрирующая эпителий (аномалия сосудов).
- Неравномерно увеличивающиеся межкапиллярные расстояния – неблагоприятный признак;
- Проба Шиллера – отрицательная;
- Диф.диагноз:

— очаговый цервицит(окрашивается люголем);

— после хирургического лечения Ш/М участки линейной нежной пунктации характеризуют процесс репарации(окрашивается люголем).

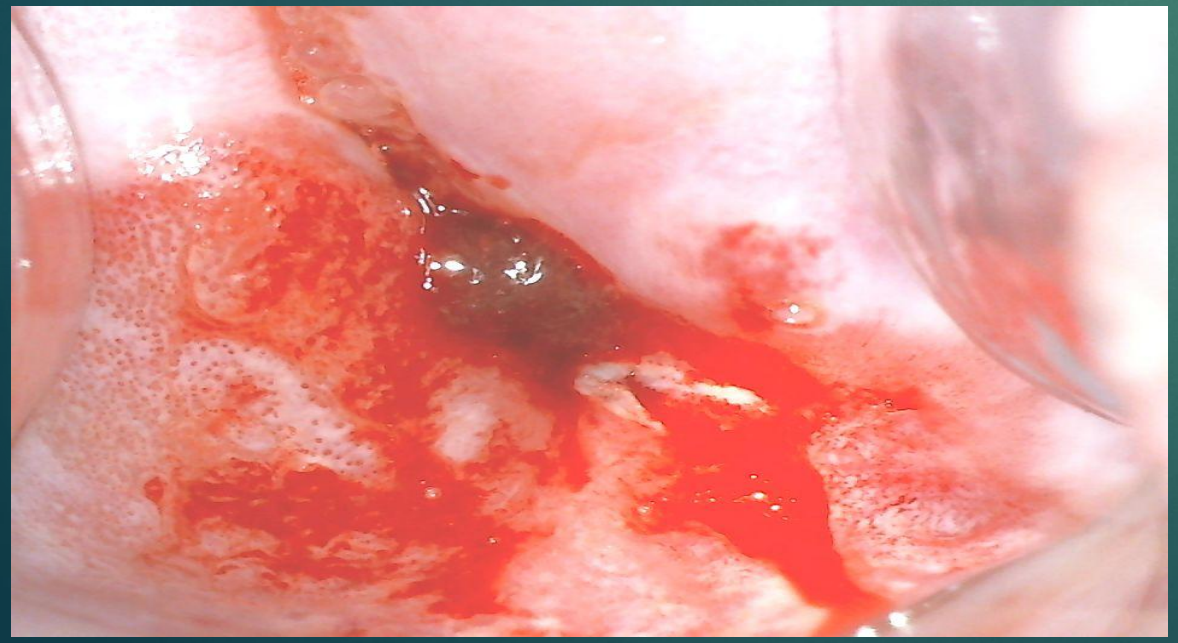

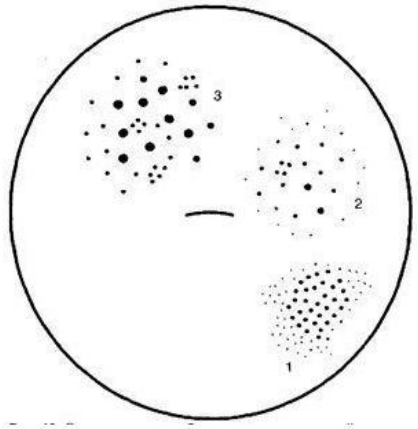

Схематическое изображение патологической васкуляризации эпителия в виде пунктации на поверхности эпителия:

1 — нежная пунктация; 2 — промежуточная пунктация; 3 — грубая пунктация

Аномальные кольпоскопические картины

Мозаика:

- Участки слизистой оболочки разделенные на многоугольные или овальные сегменты, разграниченные непрерывными линиями красного цвета и напоминающие сетчатую мраморность;
- Гистологически – разветвленные в эпителии стромальные папиллы с сосудами внутри;
- Найболее часто встречается по периферии зоны трансформации;
- На уксусе рисунок и границы становятся более четкими в виде сети бледно-красных линий;
- Проба Шиллера – отрицательная;
- Границы четкие, процесс возвышается над поверхностью(чаще малигнизация).

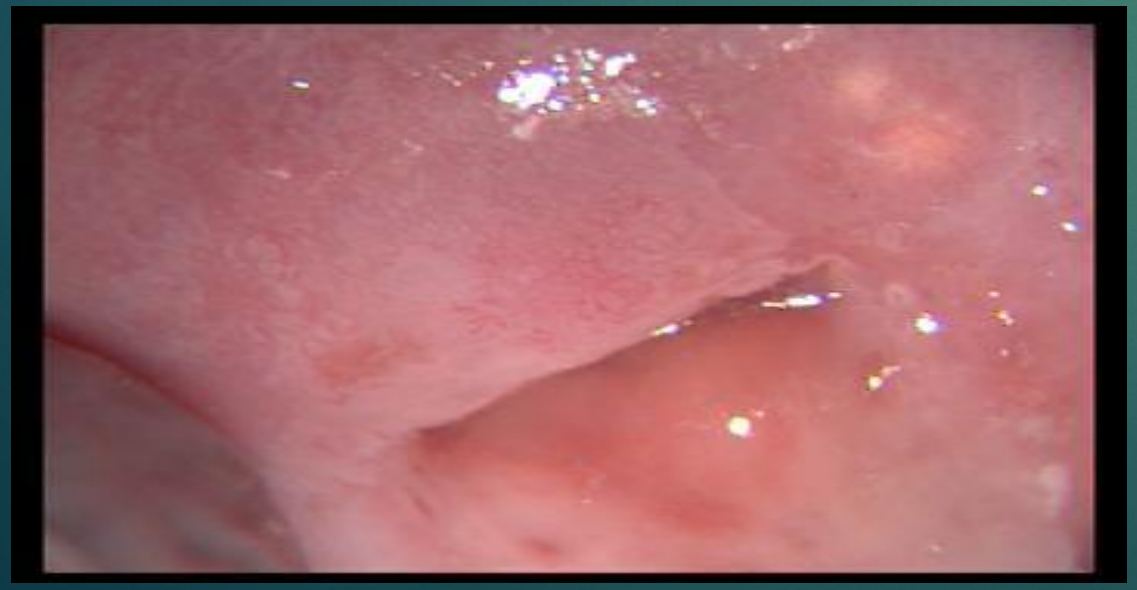

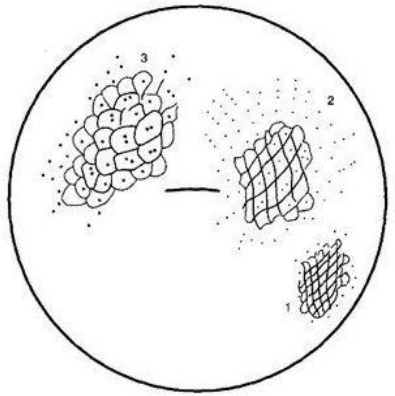

Схематическое изображение патологической васкуляризации эпителия в виде мозаики на поверхности эпителия:

1 — нежная мозаика; 2 — промежуточная мозаика; 3 — грубая мозаика

Аномальная кольпоскопическая картина

Атипические сосуды:

- При бурном росте эпителия возникает адаптивная пролиферация сосудов – сосудистая атипия;
- Хаотически расположенные анастомозирующие сосуды причудливой формы;
- При обработке уксусной кислотой – сосуды не сокращаются, следствие отсутствия нормального мышечного слоя(признак атипии);
- При кольпоскопии использовать цветные фильтры.

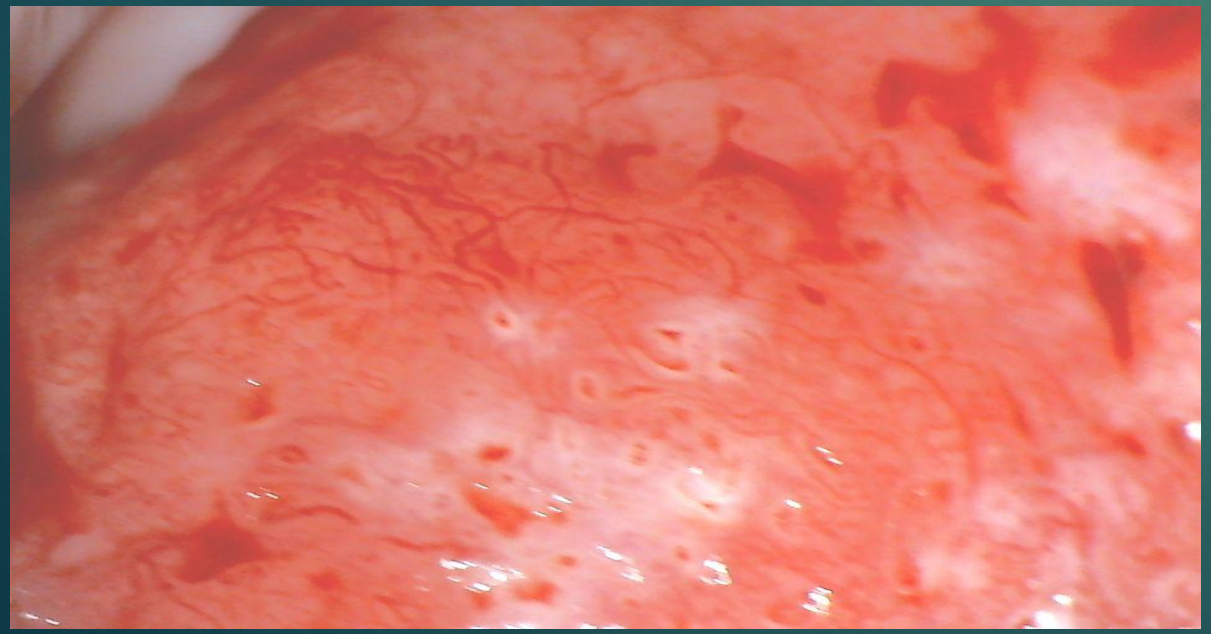

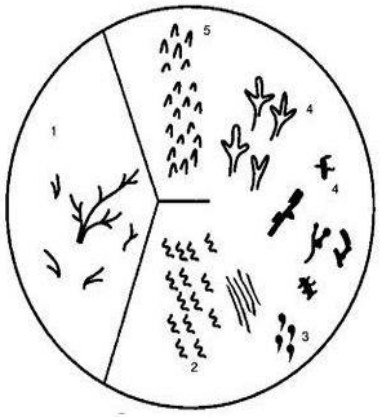

Схематическое изображение нормальной и патологической васкуляризации эпителия в виде атипических сосудов на поверхности эпителия:

1 — нормальная васкуляризация эпителия; 2 — штопор; 3 — запятая; 4 — трудноописываемая форма; 5 — шпилька

Malignant

Glomeruloid hairpin-like (AV-1)	Corkscrew-like (AV-2)	Mosaic (AV-3)	Tendril-like (AV-4)	Waste-thread-like (AV-5)	Willow-branch-like (AV-6)	Root-like (AV-7)
			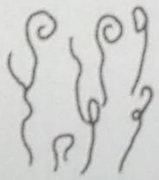			

SYNEVO DAY 10 років здоров'я в цифрах

Атипическая зона трансформации

Инвазивная карцинома

- Клинически:
- гипертрофия Ш/М
- Деформация Ш/М
- Выраженные аномальные признаки на Ш/М с грубой реакцией на уксусную кислоту
- Бесструктурная ткань, местами со стекловидным буллезным отеком, признаками некроза, язв и кровоизлияниями, атипические сосудистые разрастания;
- Тенденция к кровотечению(положительная проба Хробака);
- Кольпоскопически – неровная бугристая поверхность, возвышающаяся над окружающей тканью с атипией сосудистого рисунка;
- Грубого микрокапиллярного АБЭ с быстрой реакцией на уксусную кислоту;
- Проба Шиллера – отрицательная;
- Сосуды на уксусе не исчезают.

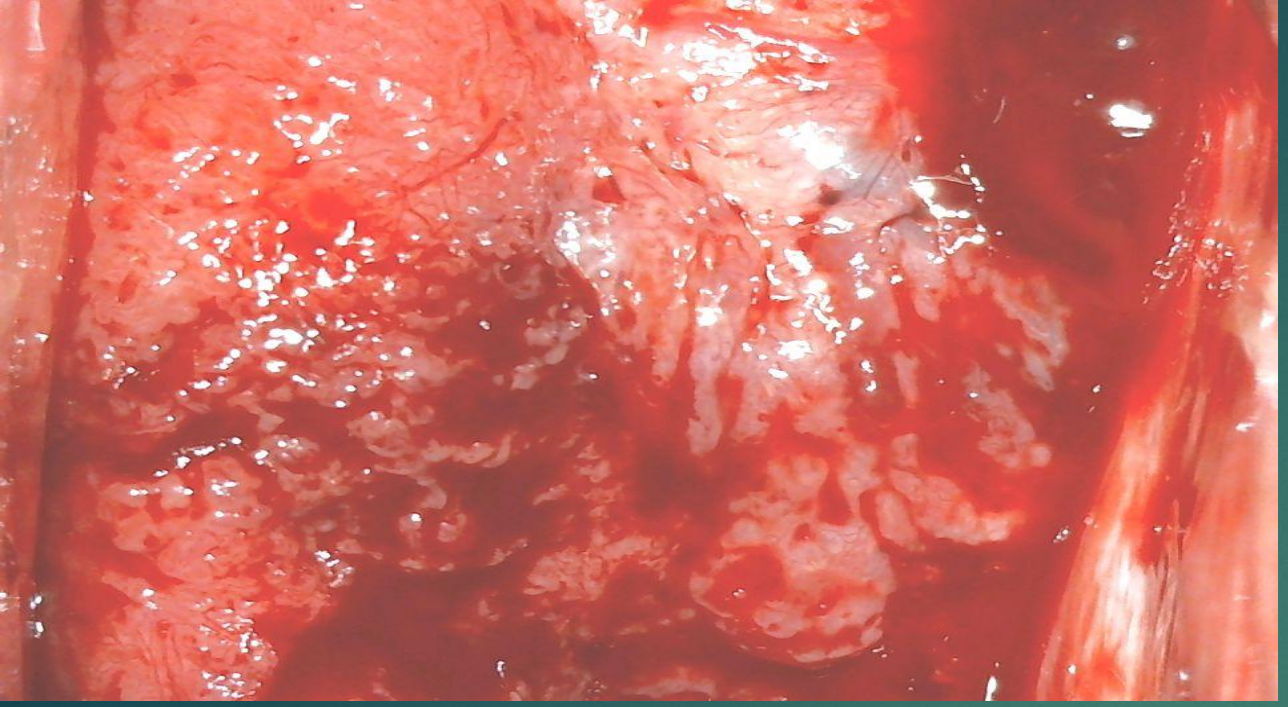
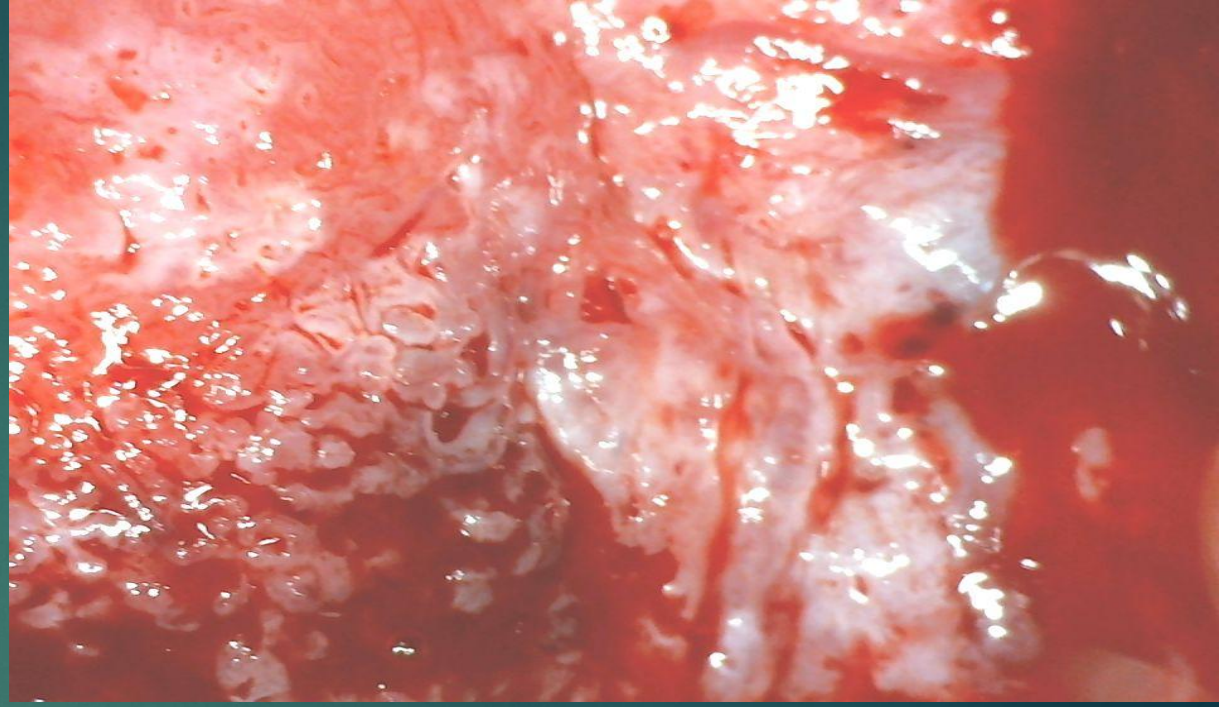
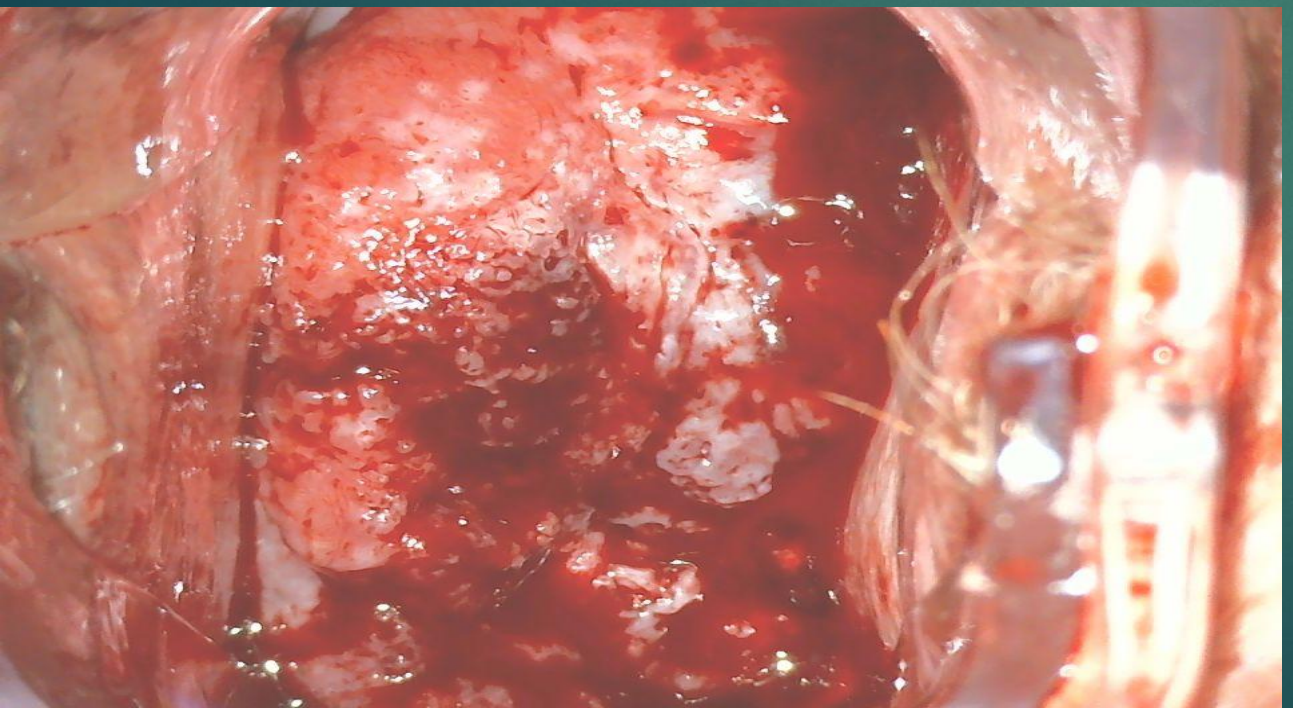
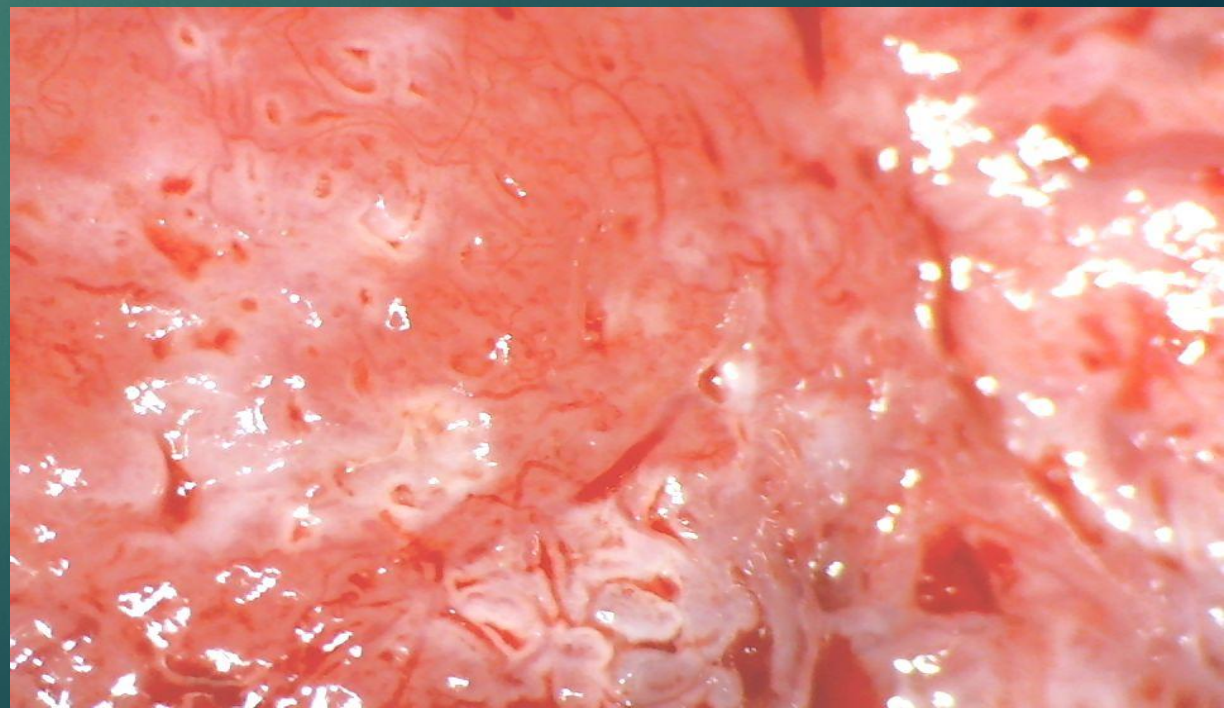

Полипы шейки матки

- Стромальные выросты, покрытые эпителием(пролиферация эндоцервикса), разной конфигурации.
- Гистологически: железистые, фиброзные, железисто-фиброзные(в зависимости от соотношения стромального и эпителиального компонентов);
- Сосудистые полипы(сосудистая ножка), грануляционные(после оперативных вмешательств), децидуальные полипы(при беременности);
- Полип может быть покрыт ЦЭ, МПЭ, МЭ, атипическим эпителием.

Кератоз (лейкоплакия)

- Белое пятно с четкими границами(шейка матки, влагалище, вульва) визуализируется при простой кольпоскопии;
- м.б. может быть приподнято над поверхностью либо быть на одном уровне с МПЭ;
- Различают нежную(легко снимающуюся) и грубую(спаянную с тканью) лейкоплакию;
- Проба Шиллера – отрицательная
- Биопсия обязательна, так как под лейкоплакией степень поражения непредсказуема;
- Гистологически: паракератоз, гиперкератоз;

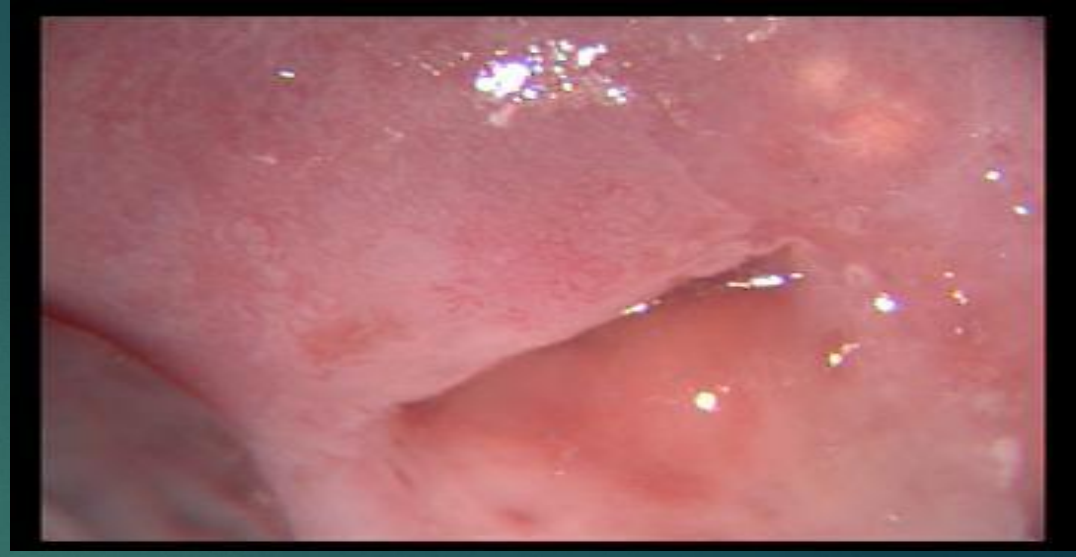

- CIN;
- РШМ;
- Хр.травма;
- Незрелая метаплазии;

} Кольпоскопически лейкоплакия;

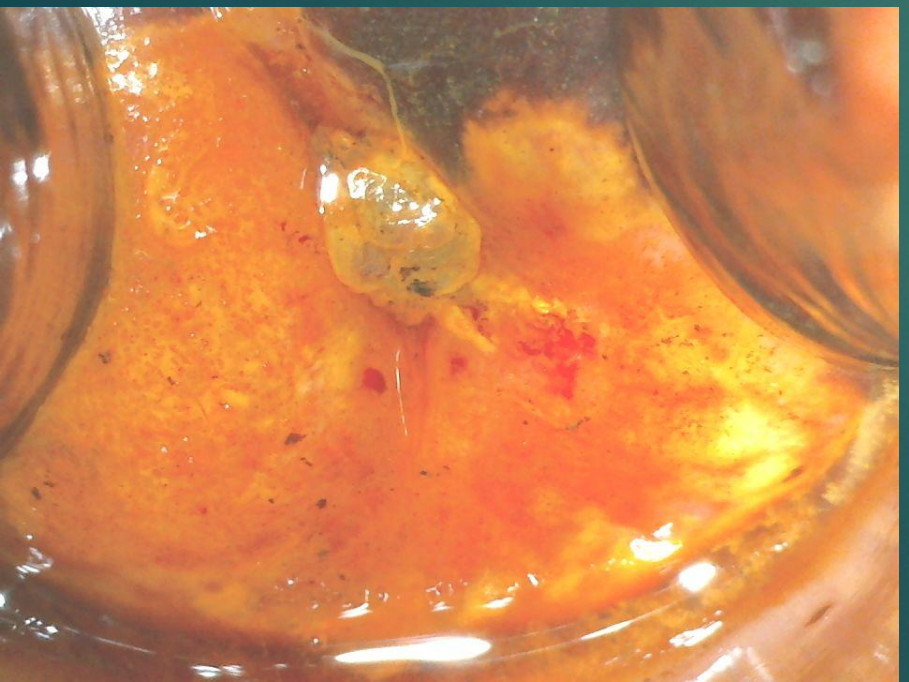

Децидуоз ШМ

- Образуется за счет увеличения васкуляризации, интерспециального отека, децидуализация, как следствие усиливаются процессы плоскоклеточной метаплазии, микрожелезистой гиперплазии;
- Децидуоз – опухолевый;
  - полиповидный;
- Структура – аморфная, желтого или розового цвета с сосудами;

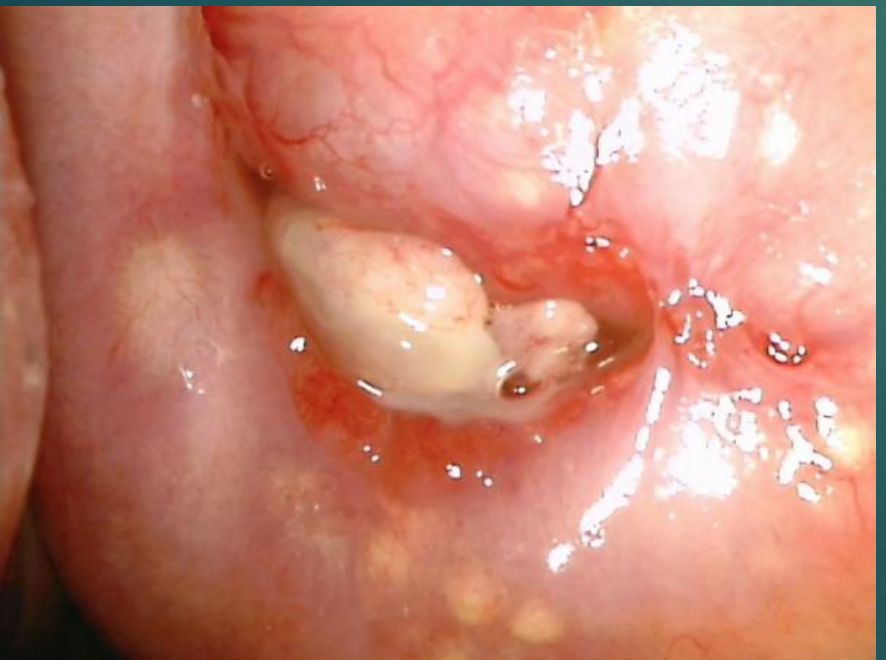

Децидуоз шейки матки

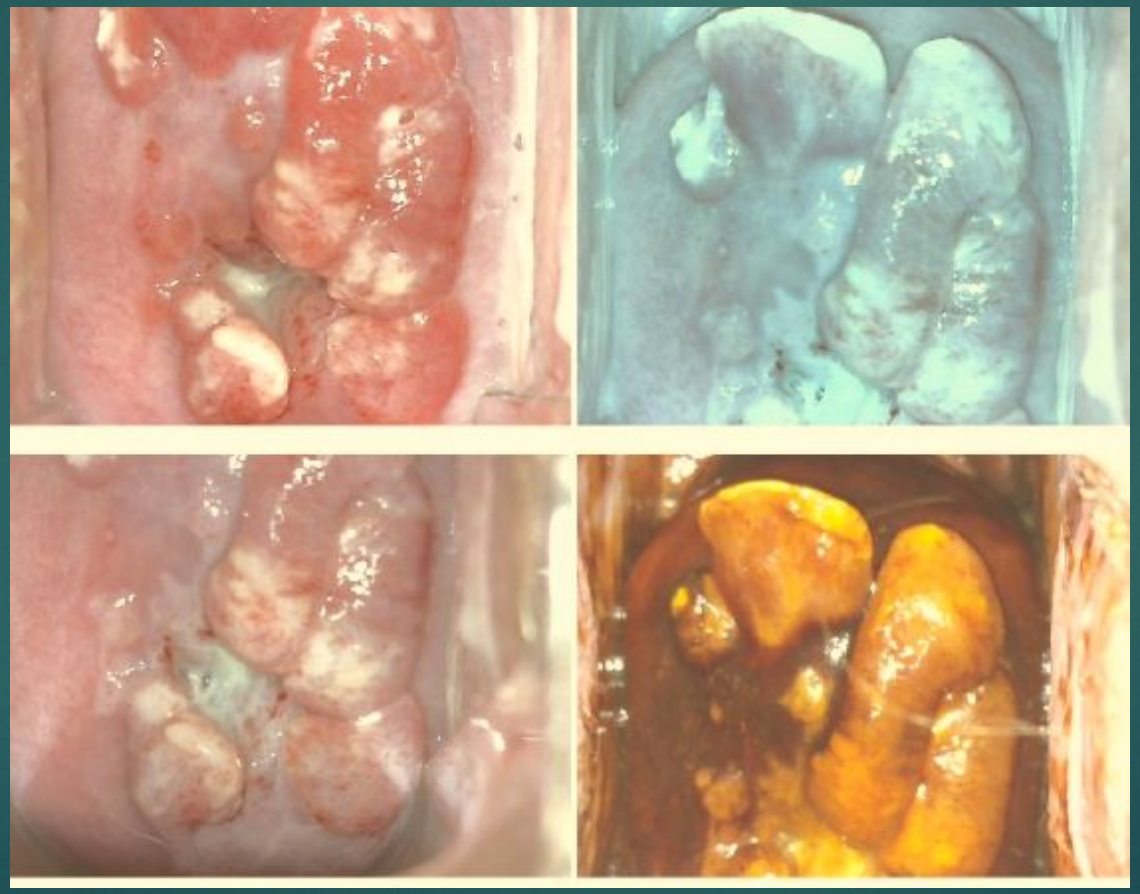

Цервицит

- Слизистая отечно, ярко-красного цвета;
- Легко травмируется и кровоточит;
- Обильное выделение;
- В мазке – лейкоцитоз, дистрофические изменения клеток с вакуолизацией цитоплазмы и ядер;
- Кольпоскопически:

Диффузная пятнистость, на уксусе несколько светлеет, проба Шиллера – окрашивается неравномерно;

Биопсия подозрительных участков производится после лечения воспалительного процесса.

Кондиломы

- Разрастания соединительной ткани с сосудами внутри, покрытые ПЭ, имеют тонкую ножку и широкое основание;
- В виде экзо-,эндофита;
- На уксусе кондилома резко белеет(симптом «жемчужины»);
- Сосуды кондиломы сокращаются равномерно(в раковой опухоли сосуды не реагируют на тест, могут разветвляться вн одного выроста);
- Гистологически: от простой кондиломы до CIN;
- Всегда необходима биопсия.

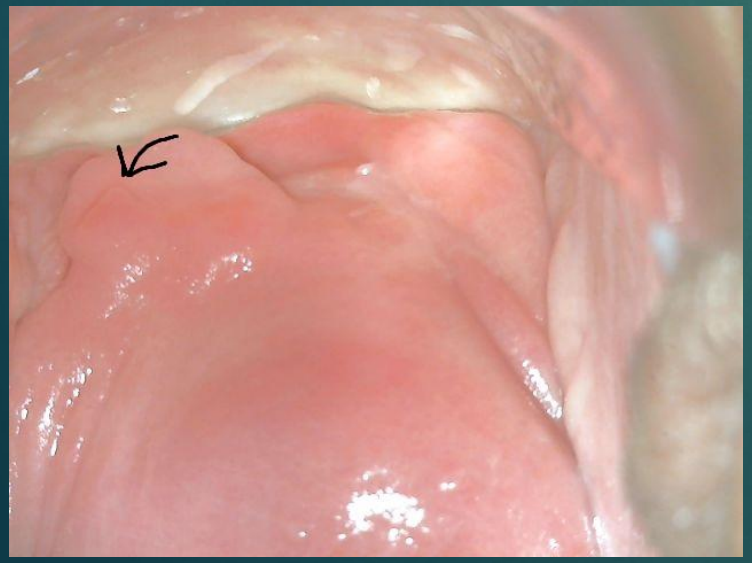

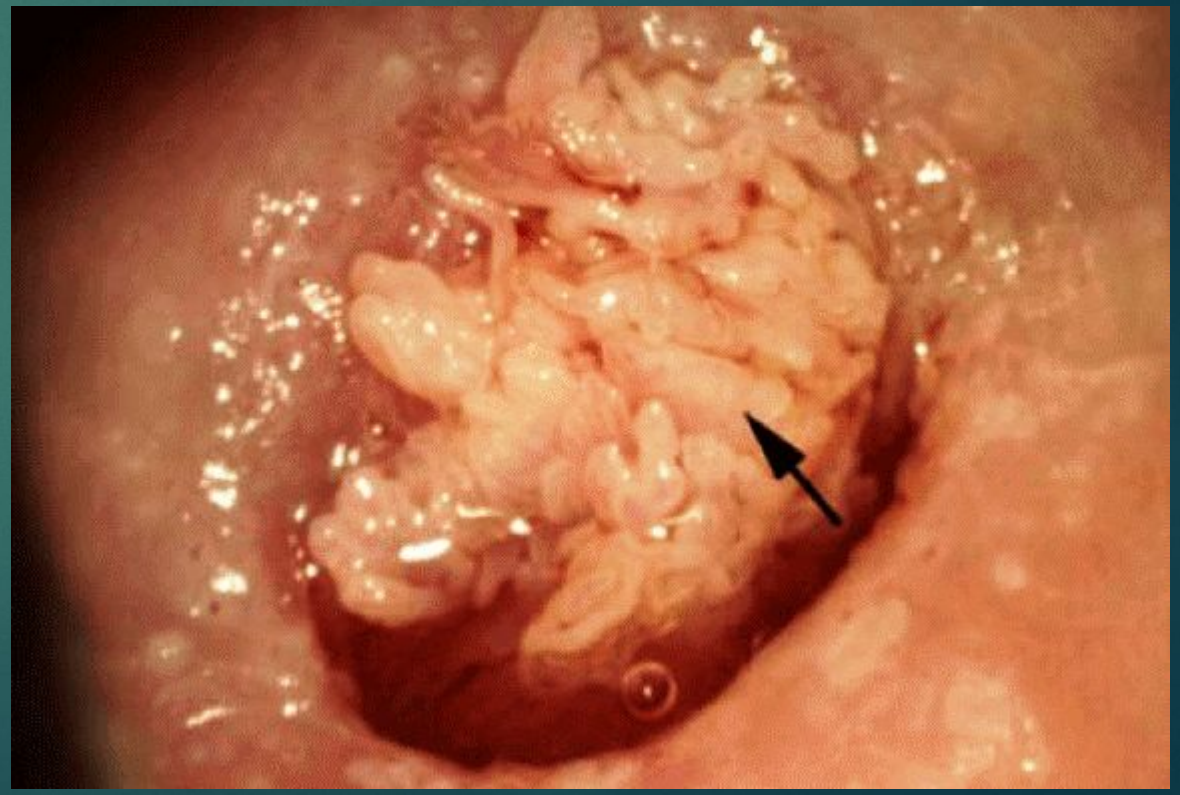

Дифференциальная диагностика вестибулярного папилломатоза и остроконечных кондилом вульвы

Клинические черты	Вестибулярный папилломатоз	Остроконечные кондиломы
Расположение	Симметричное Линейное	Разбросанные
Цвет	Розовые или цвета слизистых	Розовые, белые или красные
Тест с уксусной кислотой	Нет побледнения	Побледнение в большинстве случаев

Эндометриоз ШМ

- Имплантация эндометриальных клеток на месте травмы слизистой шейки матки;
- Кольпоскопически: темно-красные или синюшные, разной формы и размеров(м.б. ретенционная киста с геморрагическим содержимым) образования с гладкой поверхностью;
- Темно-красное выделение из очагов эндометриоза перед месячными

Атрофия

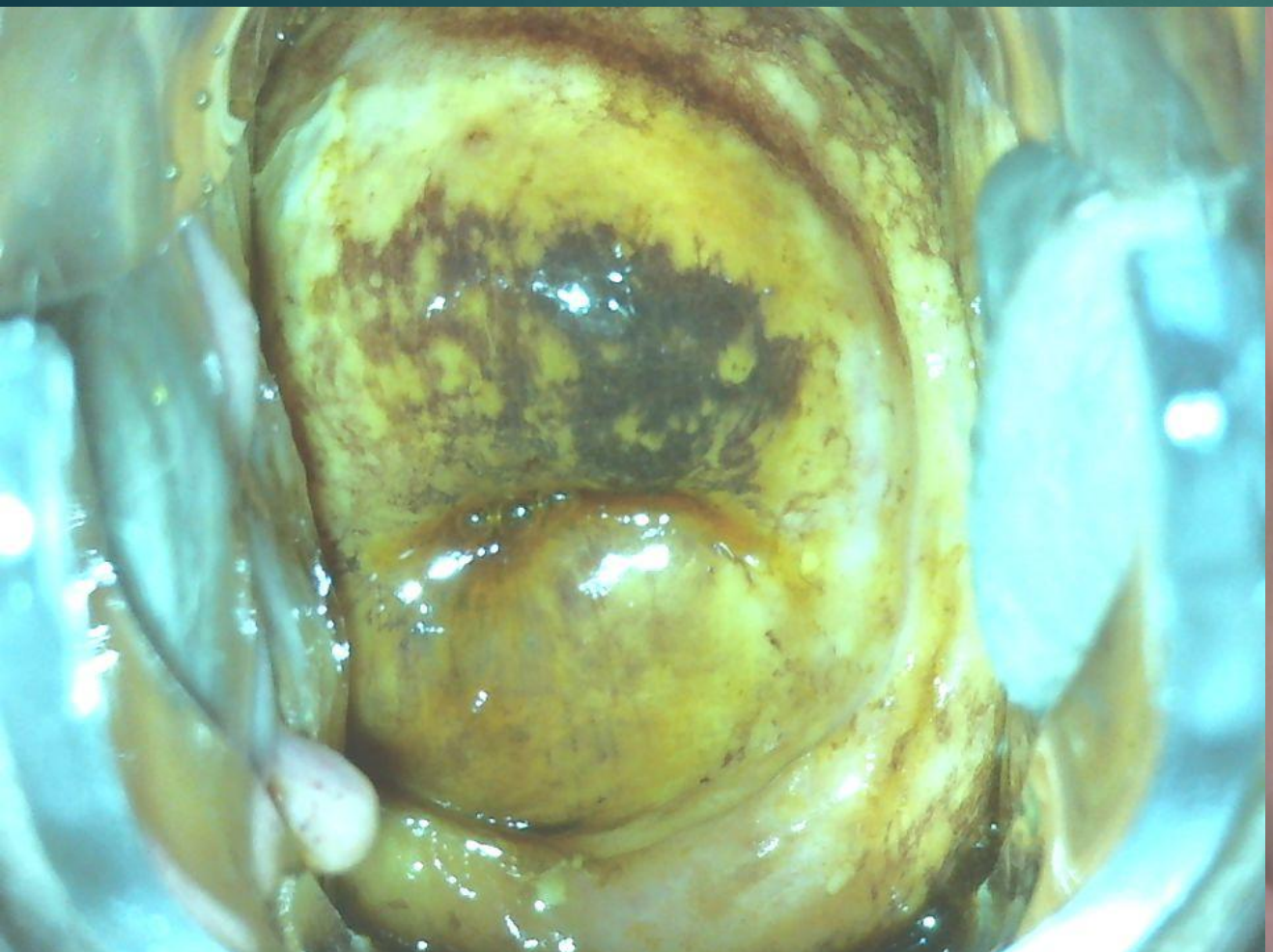

Стеноз

- **Стеноз цервикального канала – стриктура внутреннего зева шейки матки.**
- Может быть как врожденным, так и приобретенным. Наиболее распространенные причины развития:
- Менопауза
- хирургические операции на шейке матки (каутеризация, конизация),
- абляция эндометрия для лечения патологии матки, вызывающей меноррагию,
- рак шейки матки и рак тела матки,
- Лучевая терапия.
- Стеноз цервикального канала может быть полным или частичным. Это может привести к гематометре (скоплению крови в матке) или – у пациенток пременопаузального периода – к ретроградному забросу менструальной крови в малый таз, что может вызвать эндометриоз. Может развиться пиометра (скопление гноя в матке), особенно у женщин с раком шейки матки или тела матки.

Язвы

- На фоне истинной эрозии может быть язва:
- Сифилитическая язва – образование с плотными краями, плоским блестящим дном и белой полосой по периферии,
- Инвазивный рак – кратерообразная язва с некротическим налетом, хорошо видна на фоне резко деформированной и гипертрофированной ш/м деревянной плотности, края приподняты в виде валика, атипия сосудистого рисунка,
- Декубитальная язва
- Туберкулезная язва

Тактика ведения женщин з доброкачественными поражениями

- Полипы ШМ – раздельное диагностическое выскабливание (золотой стандарт - гистероскопия)(риск малигнизации) с последующим патогистологическим исследованием;
- Эндометриоз – прицельная биопсия з удалением гетеротопий лазером или другими деструктивными методами на фоне гормонотерапии.
- Эрозии(язвы) – консервативное лечение в зависимости от этиологического фактора. При наличии эрозии на фоне злокачественного заболевания лечение осуществляет онкогинеколог.
- Воспалительные заболевания ШМ – этиотропная терапия. Обязательное лечение полового партнера.
- Ретенционные кисты – при наличии ЗТ с большим количеством ретенционных кист больших размеров, их рекомендуется вскрыть, удалить содержание и закоагулировать дно.

- Синдром коагулированной шейки матки – на поверхности ш/м красные полоски и мелкие пятнышки (сосудистые образования, покрытые МПЭ).
- Грануляции – вид полиповидных, плоских образований ярко-красного цвета , легко-кровоточащих при контакте. Поверхность неровная, в толще содержатся крупные сосуды. Дифференцировать с полипами. Подлежат удалению и гистологической верификации.

Протокол кольпоскопического заключения

ПРОТОКОЛ КОЛЬПОСКОПІЇ

ПІБ_____ Вік_____

Скарги	ШПСШ в анемнезі	Контрацепція
☐ порушення циклу ☐ біль ☐ білі ☐ безпліддя ☐ вульводинія ☐ інші	☐ Хламідії ☐ ВПЛ ☐ ВПГ ☐ Гонорея ☐ Сифіліс ☐ інші	☐ КОК ☐ ЧПОК ☐ ВМС ☐ Презерватив ☐ Сперміциди ☐ Інші
Шкідливі звички Куріння ☐ 10 сигарет/день ☐ <10 сигарет/день ☐ Алкоголь ☐ Інші	Патологія ШМ в анемнезі ☐ Дисплазія ☐ «Ерозія» ☐ Лейкоплакія ☐ інші	Лікування ШМ ☐ Лазер ☐ ПЕЕ ☐ Кріо ☐ Інші ☐ ДЕК
Прийом препаратів ☐ Гормони ☐ Антибіотики ☐ Інші	Обстеження в анамнезі ☐ ВПЛ+ ☐ Цитологія+ ☐ Біопсія+ ☐ Інше	☐ статеве життя з_____ ☐ Пологи_____ ☐ Аборти_____ ☐ Дата останньої менструації_____

ОПИС КОЛЬПОСКОПІЇ

Шийка матки	☐ циліндрична ☐ конічна	☐ (не) ☐ гіпертрофована
КС	☐ (не) ☐ задовільна	☐ стик ☐ (не) ☐ видний
Зона трансформації (ЗТ)	☐ Є тип 1 2 3 ☐ відсутня	☐ велика ☐ невелика
Відкриті залози (ВЗ)	☐ Є ☐ відсутня	☐ нормальні ☐ з ороговінням
Ретенційні кісти (ЗЗ)	☐ Є ☐ відсутні	☐ одиничні ☐ множинні
Судини (НС, АС)	☐ Є ☐ відсутні	☐ нормальні ☐ атипові
Кератоз (К) - Лейкоплакія	☐ Є ☐ відсутня	☐ Тонка ☐ товста
Мозаїка (М)	☐ Є ☐ відсутній	☐ Ніжна ☐ груба
Пунктація (П)	☐ Є ☐ відсутня	☐ Ніжна ☐ груба
Ацето-білий епітелій (АБЕ)	☐ Є ☐ відсутні	☐ Ніжний ☐ грубий
Ектопія (ЕК)	☐ Є ☐ відсутні	☐ Невелика ☐ велика
Краї	☐ Є ☐ відсутні	☐ Чіткі ☐ нечіткі ☐ внутрішні
Йоднегативна зона (ЙНЗ)	☐ Є ☐ відсутні	☐ Нерізка ☐ різко контрастна
Ендометріоз (Ен)	☐ Є ☐ відсутні	☐ Точковий ☐ лінійний

Особливі зауваження_____

Діагноз кольпоскопічний_____

Діагноз клінічний_____

Загальний висновок_____

Рекомендації_____

Проведено: Мазок для цитологічного дослідження
ВПЛ тест
Біопсія точкова ексцизійна
ДВ слизової оболонки ЦК

За планом:_____

Підпис лікаря_____

Дата «___»_____20___р

Кольпоскопическая терминология

МЕЖДУНАРОДНАЯ КЛАССИФИКАЦИЯ КОЛЬПОСКОПИЧЕСКИХ ТЕРМИНОВ, ОДОБРЕННАЯ В Рио-де-Жанейро, 2011, IFCPC			
Общие положения		• Адекватная/неадекватная картина (с указанием причины, например объективная оценка цервикса затруднена из-за воспаления, кровотечения, рубцовых изменений и т.д.) • Граница (стык) между многослойным плоским и цилиндрическим эпителием: визуализируется полностью; частично; не визуализируется • Зона трансформации: тип I, II, III.	
Нормальные кольпоскопические картины		• Многослойный плоский эпителий (оригинальный): ▪ Зрелый ▪ Атрофический • Цилиндрический эпителий: ▪ Эктопия • Метапластический эпителий: ▪ Наботовы кисты ▪ Открытые железы (крипты) • Децидуоз (при беременности)	
Аномальные кольпоскопи-ческие картины	Общие принципы	**Локализация поражения:** в пределах или вне зоны трансформации; соответствие с циферблатом **Размеры области поражения:** в процентном соотношении с цервиксом	
	Степень I (слабовыра женное поражение)	Тонкий ацетобелый эпителий с неровными нечеткими краями	• Нежная мозаика • Нежная пунктация
	Степень II (выраженное поражение)	• Плотный ацетобелый эпителий с четкими контурами •Быстрое побеление • Ацетобелый плотный ободок вокруг открытых желез (крипт)	• Грубая мозаика • Грубая пунктация • Внутри поражения - контуры более плотного ацетобелого участка ((внутренние границы) •Признак бугристости (гребня)
	Неспецифи ческие признаки	• Лейкоплакия (кератоз, гиперкератоз) • Эрозия • Окрашивание раствором Люголя (проба Шиллера): йодрозитивное/ йоднегативное.	
	Подозрение на инвазию	Атипические сосуды **Дополнительные признаки:** "ломкие" сосуды; неровная поверхность; экзофитное поражение; области некроза, изъязвления.	
Другие кольпоскопи-ческие картины	•Врожденная зона трансформации •Кондиломы • Последствия раннее проведенного лечения	• Стеноз • Врожденные аномалии •Воспаление	•Полипы • Эндометриоз