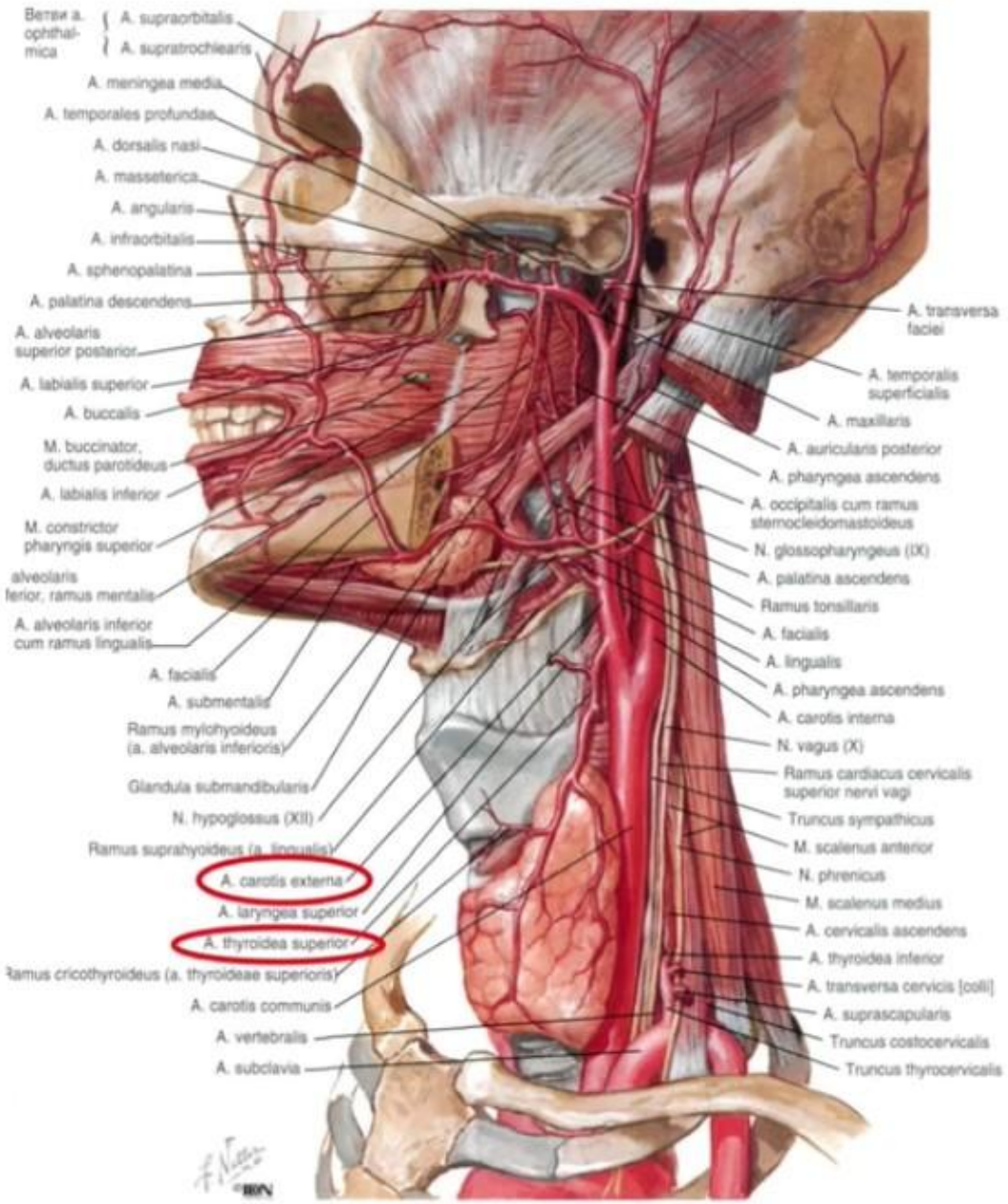

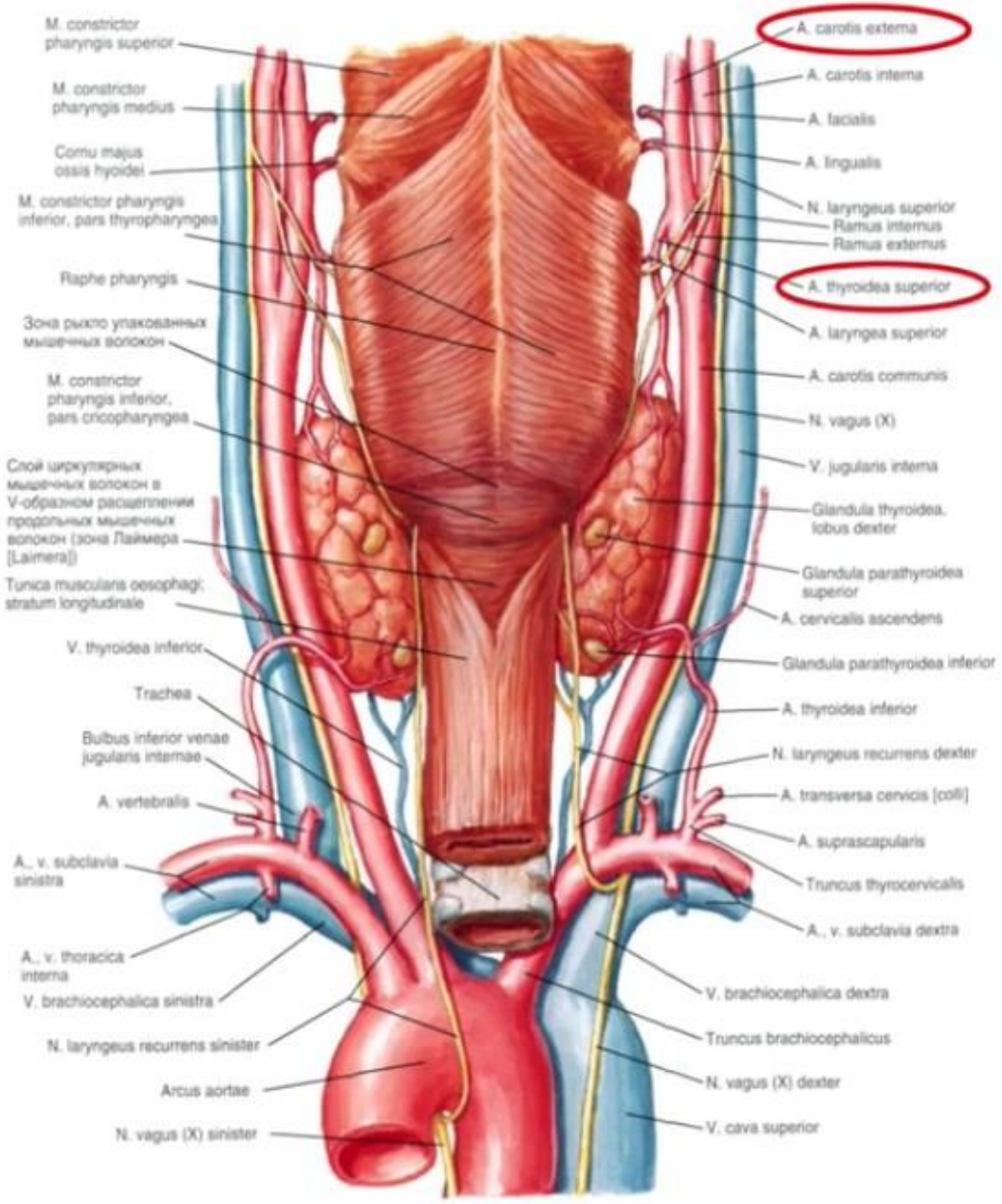

Кровоснабжение железы осуществляется двумя верхними щитовидными артериями (лат. arteria thyroidea superior), отходящими от наружной сонной артерии (лат. arteria carotis externa)

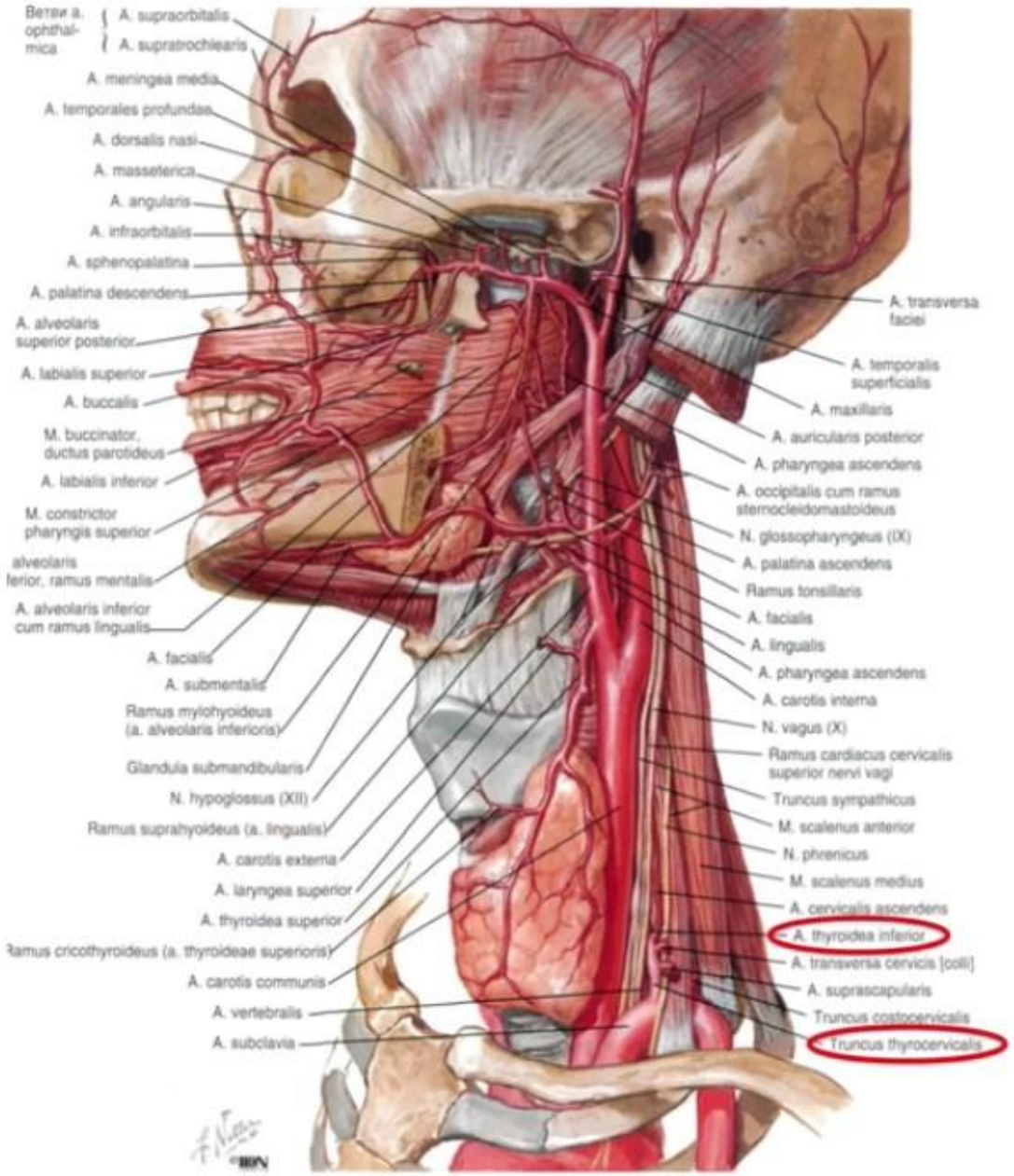

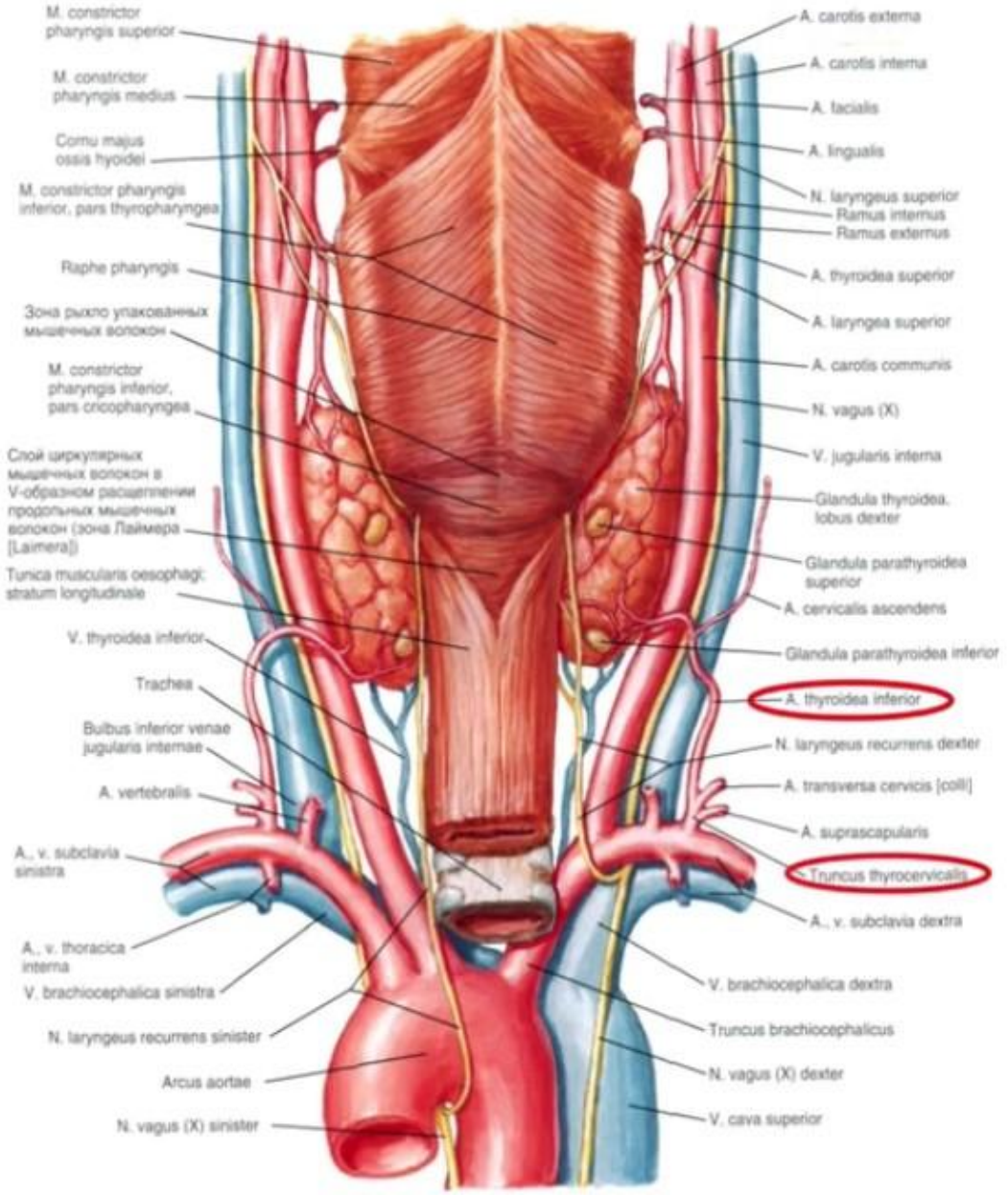

и двумя нижними щитовидными артериями (лат. arteria thyroidea inferior), отходящими от щито-шейного ствола (лат. truncus thyrocervicalis) подключичной артерии (лат. arteria subclavia).

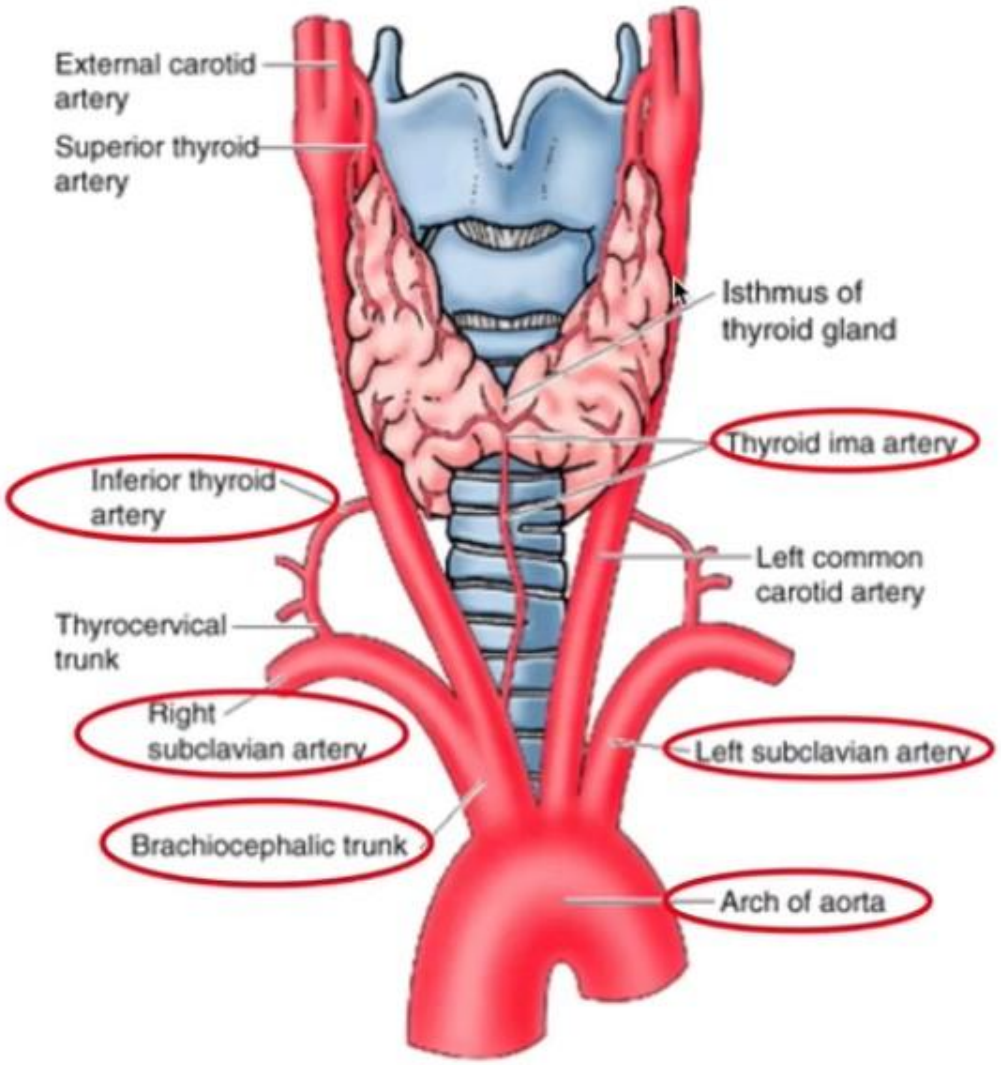

Примерно у 5 % людей имеется непарная артерия (лат. arteria thyroidea ima), отходящая непосредственно от дуги аорты (может также отходить от плечеголовного ствола (лат. truncus brachiocephalicus), подключичной артерии (лат. A. subclavia), а также от нижней щитовидной артерии (лат. A. thyroidea inferior). Она входит в щитовидную железу в области перешейка или нижнего полюса железы.