КИСТЬ. ЛУЧЕЗАПЯСТНЫЙ СУСТАВ.

Подготовили ординаторы 1 года:

Осипова С.М.

Демьянова К.А.

Волыхин Р.Д.

КИСТЬ

Кисть человека – это центр активности верхней конечности. Она является не просто средством для манипулирования объектами, а чрезвычайно сложным инструментом межчеловеческого общения и получения информации об окружающем мире. Наличие у человека такого уникального и высокоспециализированного органа идентифицируется с его физической полноценностью и социальной адаптацией.

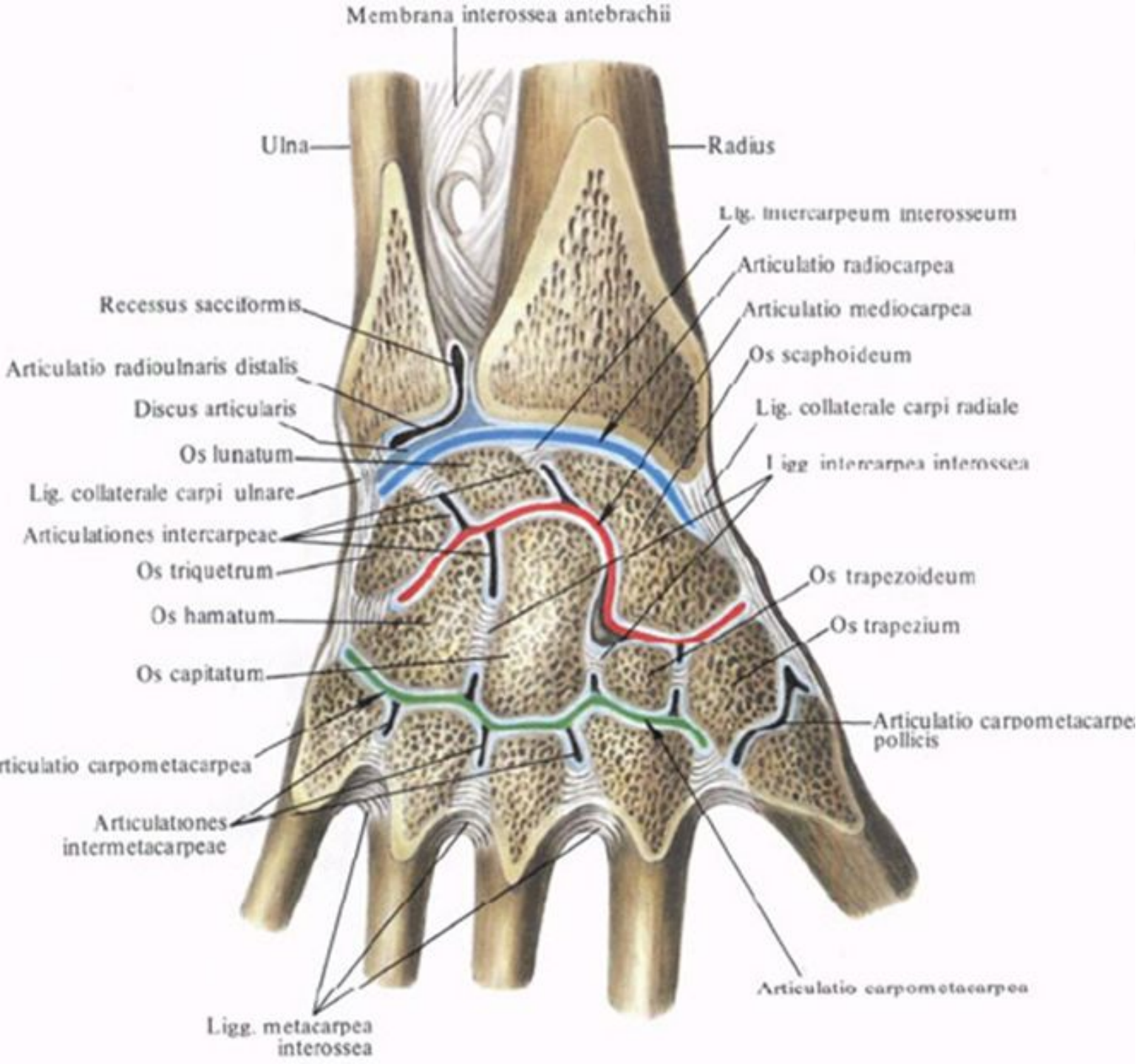

ЛУЧЕЗАПЯСТНЫЙ СУСТАВ ART. RADIOCARPEA

- по числу участвующих костей - **сложный**
- по форме суставных поверхностей - **эллипсовидный**

Кистевой сустав состоит из шести изолированных синовиальных полостей или собственно суставов:

- дистального лучелоктевого сустава;
- лучезапястного сустава;
- срезнезапястного сустава;
- гороховидно-трехгранного сустава;
- трапециевидно-пястного сустава
- общего запястно-пястного сустава

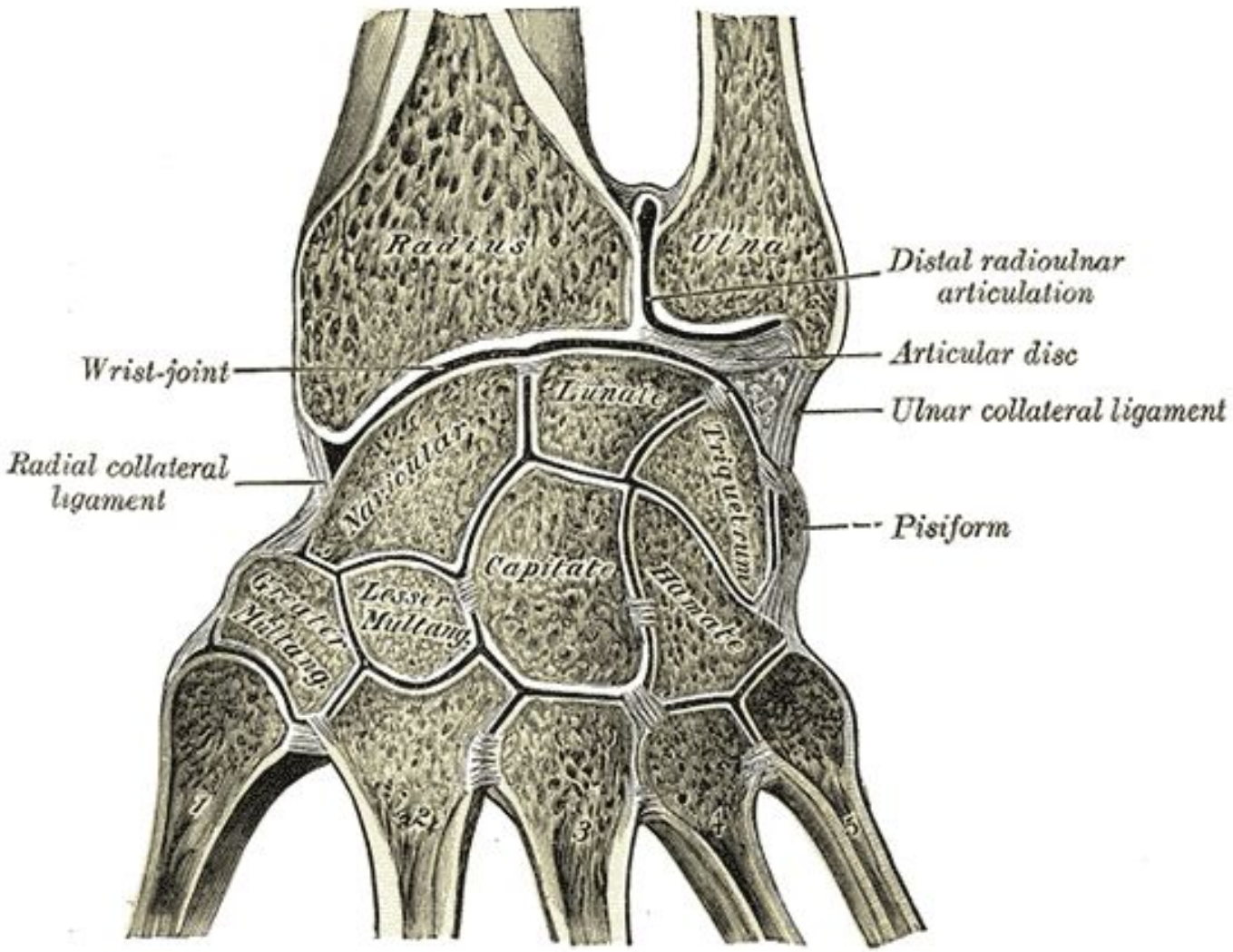

АНАТОМИЯ ЛУЧЕЗАПЯСТНОГО СУСТАВА.

1 — суставной диск

2 — суставная капсула

3 — трехгранная кость

4 — полулунная кость

5 — ладьевидная кость

6 — запястная суставная поверхность лучевой кости

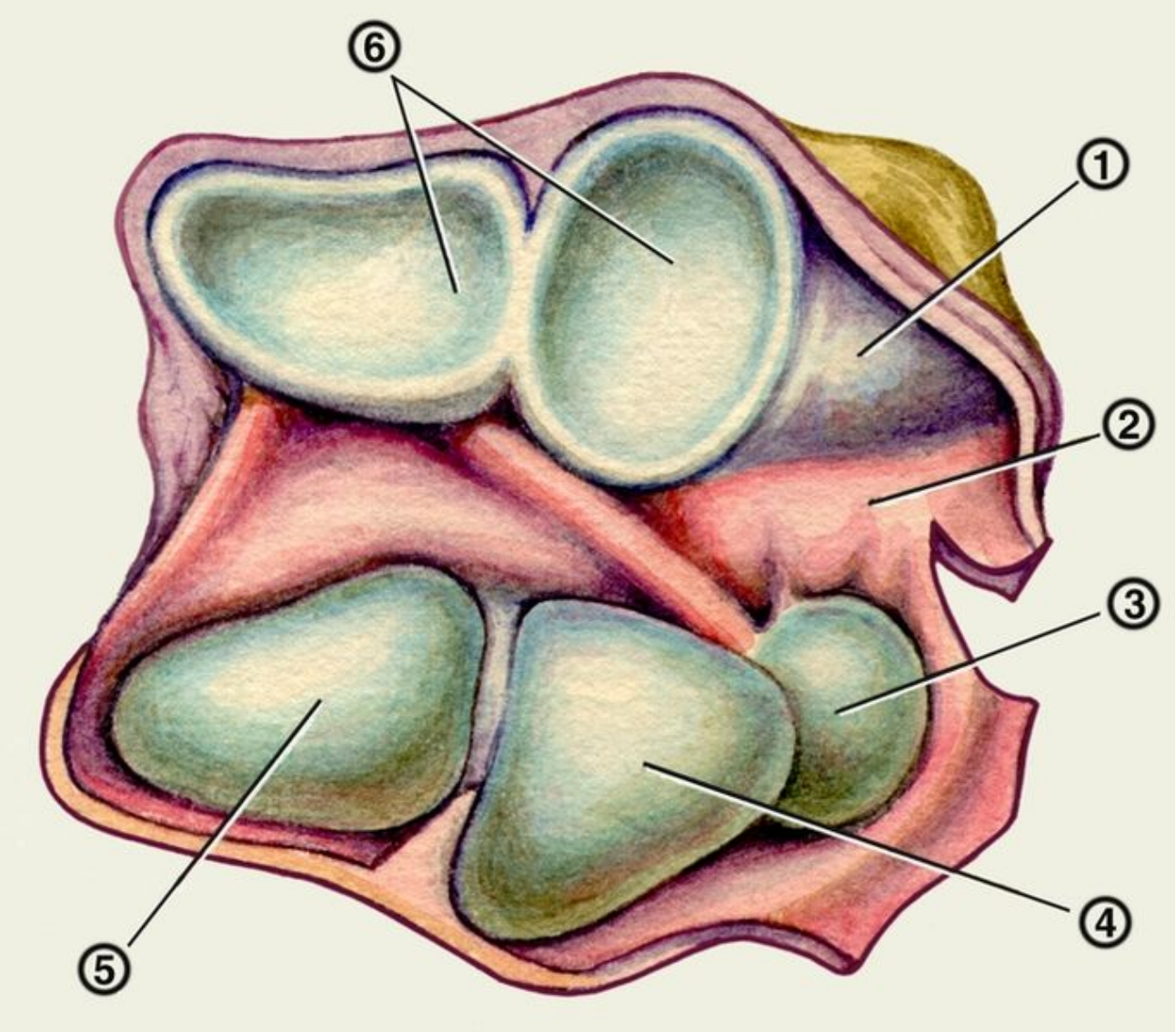

СВЯЗОЧНЫЙ АППАРАТ

- **Lig. collaterale carpi radiale** — между шиловидным отростком лучевой кости и ладьевидной костью — ограничивает приведение кисти
- **Lig. collaterale carpi ulnare** — между шиловидным отростком локтевой кости и трёхгранной костью (часть волокон достигает гороховидной) — ограничивает отведение кисти
- **Lig. radiocarpeum dorsale** — между тыльной поверхностью дистального эпифиза лучевой кости и тыльными поверхностями костей запястья (ладьевидной, полулунной и трёхгранной) — ограничивает сгибание кисти
- **Lig. radiocarpeum palmare** — между основанием шиловидного отростка лучевой кости и костями первого и второго ряда запястья — ограничивает разгибание кисти
- **Межзапястные межкостные связки (ligg. intercarpea interossea)** — соединяющие кости первого ряда запястья
- Суставная капсула тонкая, прикрепляется к краям суставных поверхностей костей, образующих сустав

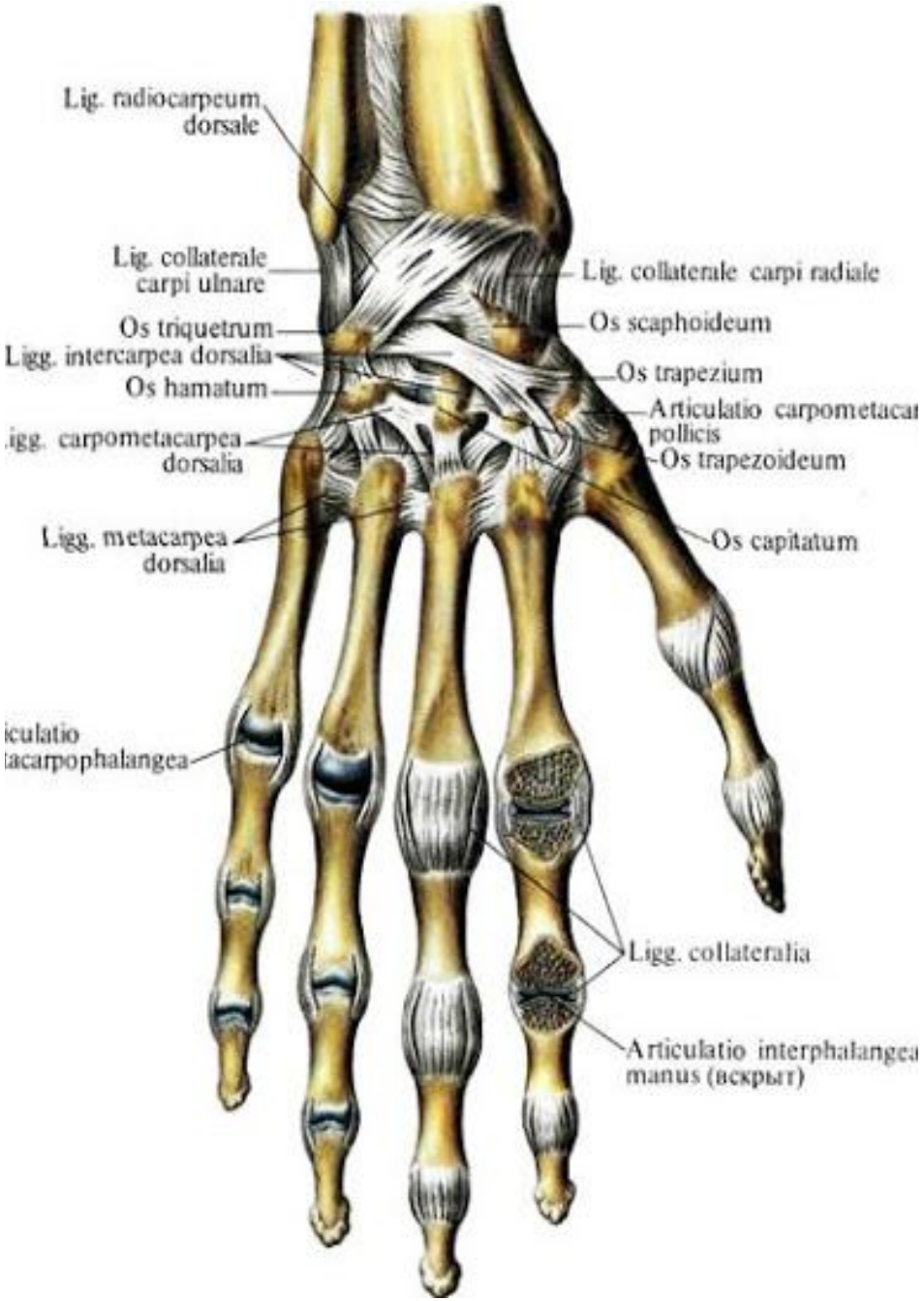

ОБЪЕМ ДВИЖЕНИЙ

- сгибание и разгибание кисти - движение в суставе вокруг фронтальной оси
- лучевое и локтевое отклонение кисти - движение в суставе вокруг сагиттальной оси
- пронация и супинация - эллипсовидность сустава позволяет осуществлять круговое вращение кисти (лат. circumductio)

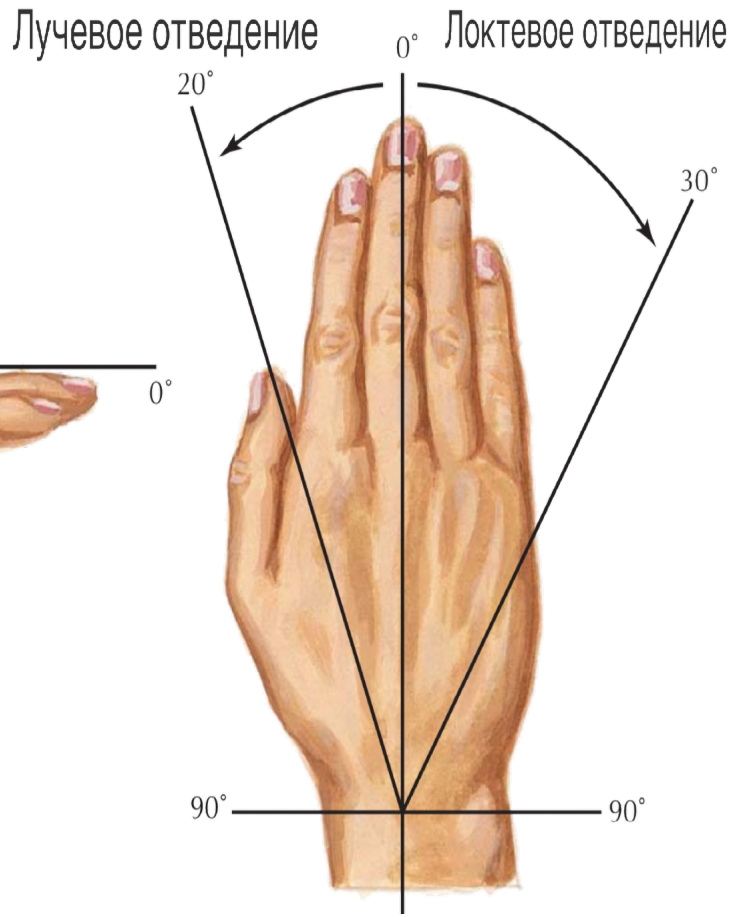

СЛОИ

- Кожа – малоподвижна из-за множество перемычек от нее к ладонному апоневрозу
- Подкожная жировая клетчатка – ячеистое строение – обуславливает распространение гнойных процессов с поверхности на глубину
- Собственная фасция
- Ладонный апоневроз. От его краев вглубь отходят две фасциальные межмышечные перегородки и образуются три фасциальных ложа ладони

ЗАПЯСТЬЕ

Запя́стье — отдел верхней конечности между костями предплечья и пястными костями, образованный восемью костями.

По форме запястье представляет арку - вогнутую спереди и выпуклую сзади

Проксимальный ряд: ладьевидная, полулунная, трехгранная, гороховидная.

Дистальный ряд: трапеция (многоугольная), трапециевидная, головчатая, крючковидная.

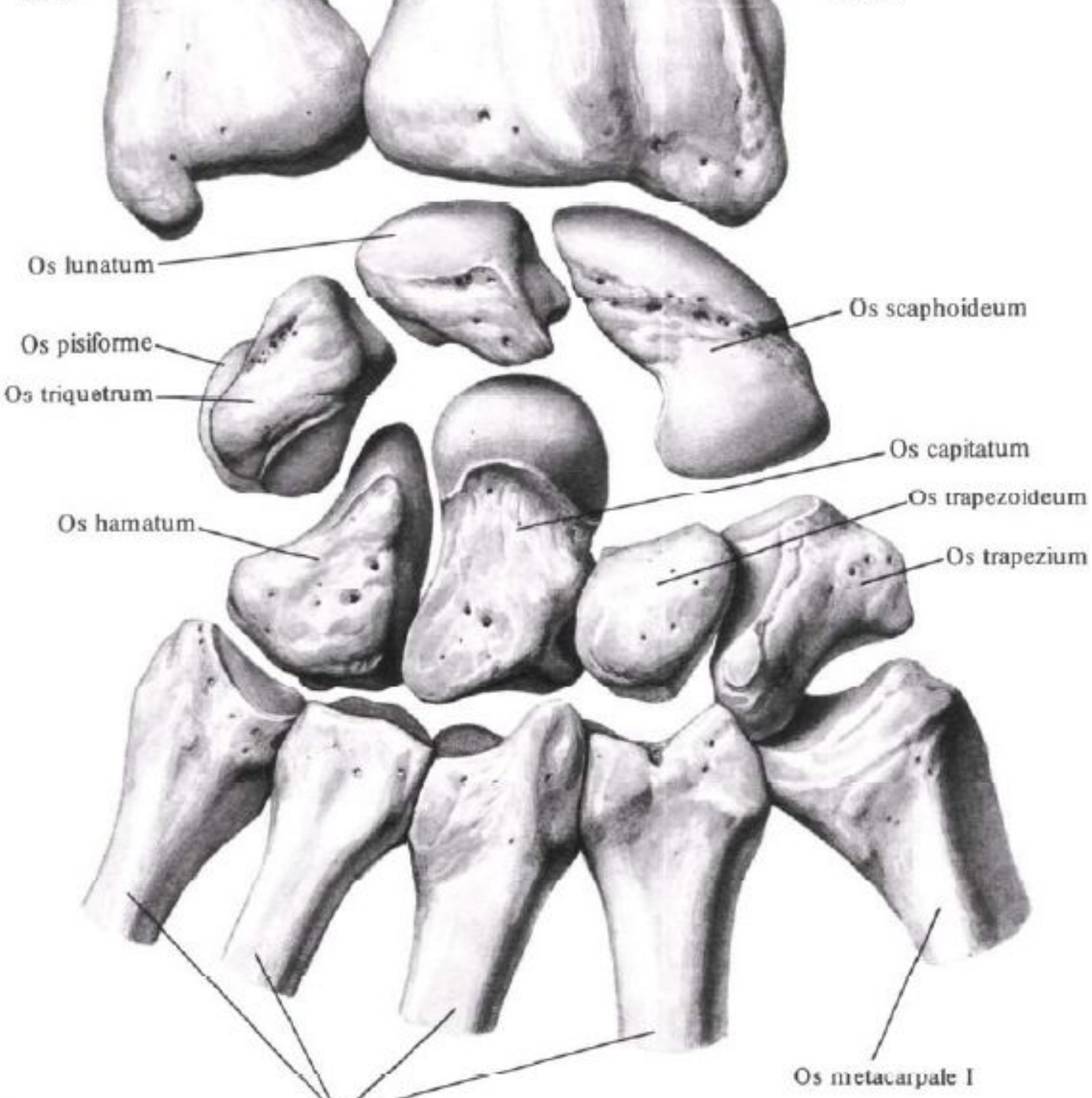

ПЯСТЬЕ

- Пять коротких трубчатых костей кисти, отходящих в виде лучей от запястья. Нумерация пястных костей соответствует нумерации сочленяющихся с ними пальцев. В пястных костях различают основание, тело и головку.
- Проксимальный конец пястной кости называется её основанием. Пястная кость сочленена как с дистальным рядом костей запястья, так и с соседними пястными костями. Тело пястной кости имеет несколько изогнутую к тылу форму, содержит питательный канал, открывающийся с ладонной стороны кости питательным отверстием. Головка пястной кости шаровидная, её суставная поверхность несколько возвышена с ладонной стороны.

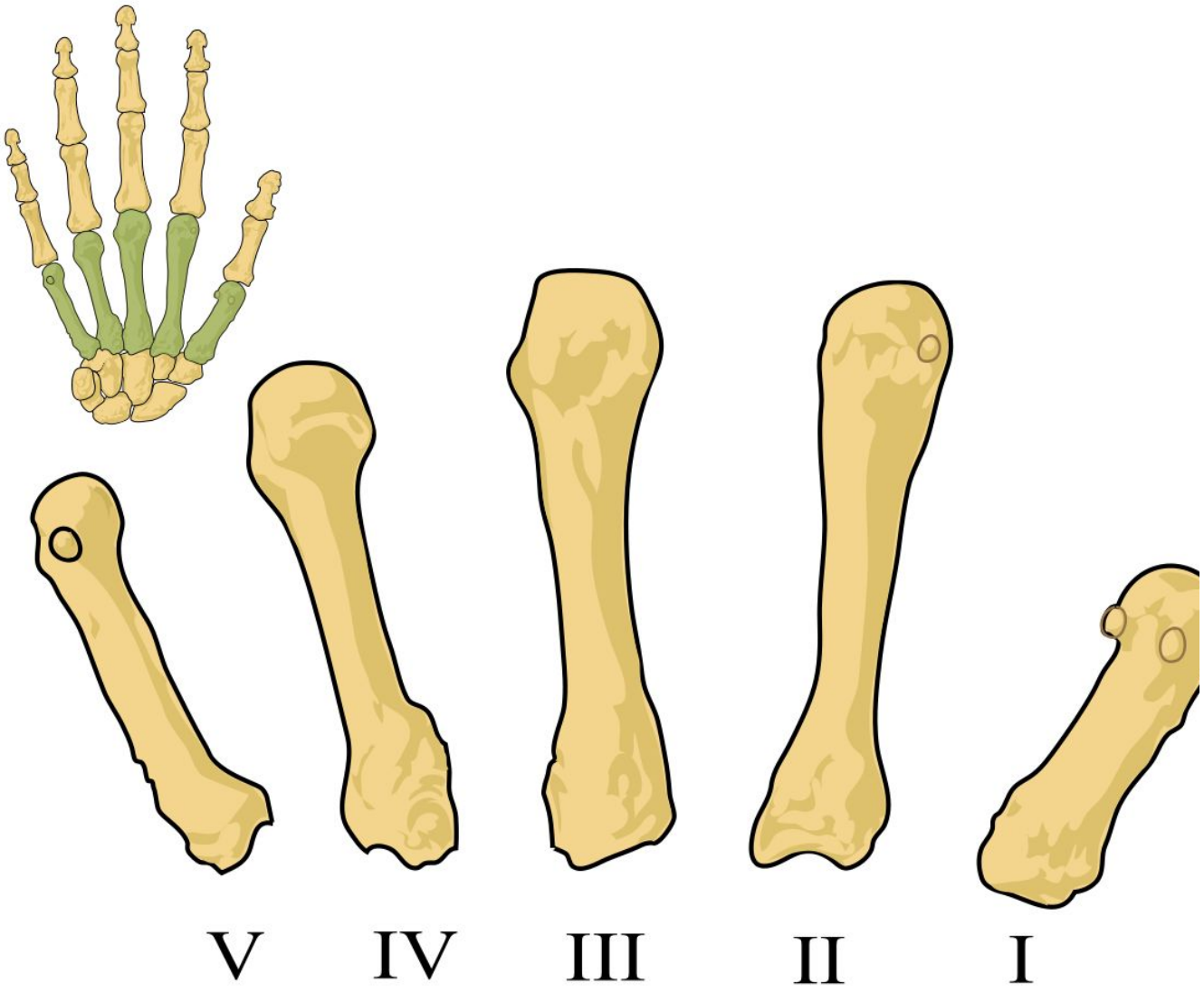

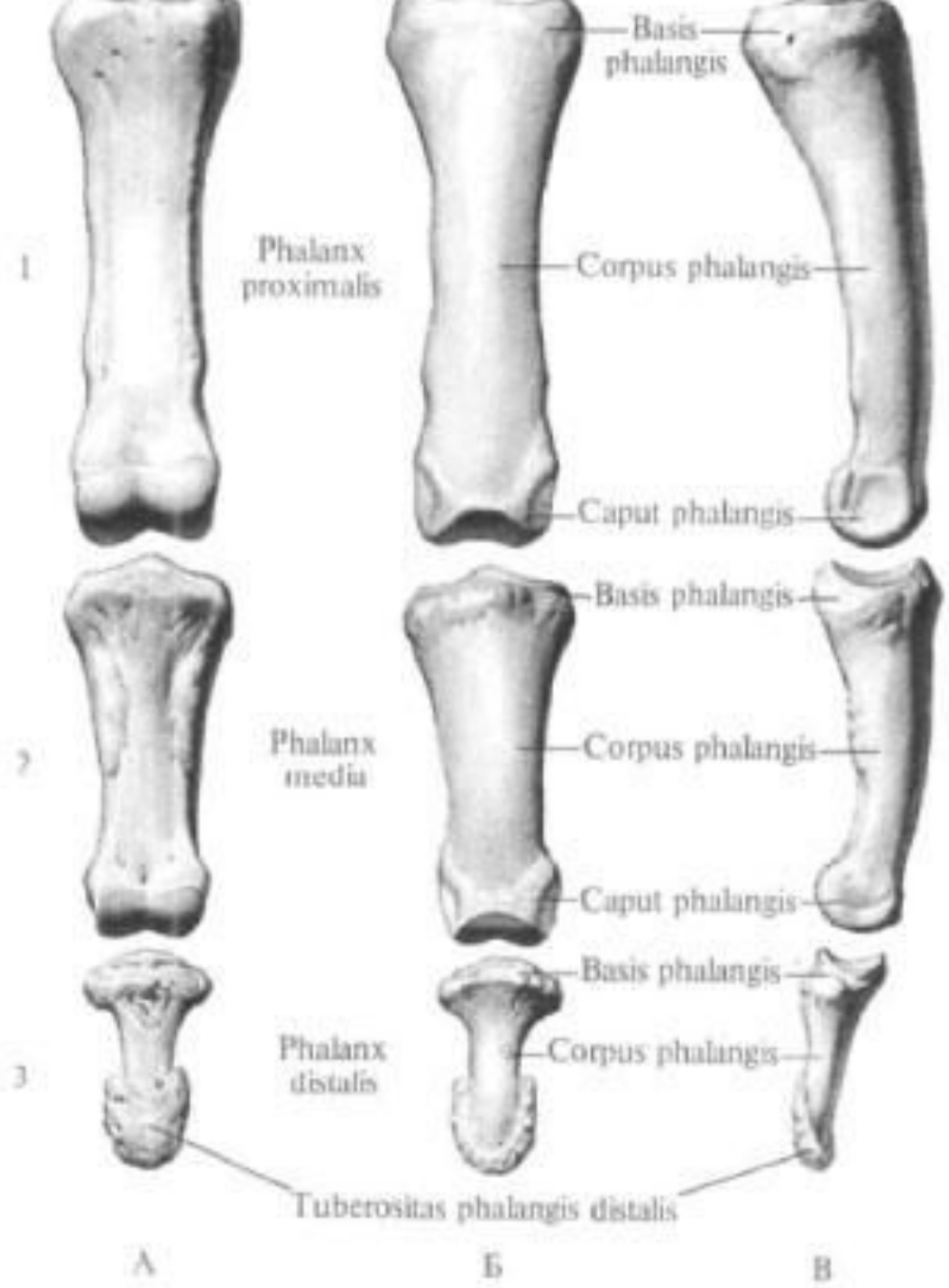

ФАЛАНГИ

Фаланга представляет собой трубчатую кость, средняя часть имеет
название *тело* (corpus), проксим альный конец — основание, basis, и дистальный конец — блок, trochlea. На дистальном конце ногтевой фаланги имеется ногтевая бугристость.

МЕЖФАЛАНГОВЫЕ СУСТАВЫ

- Имеют блоковидную форму, их оси вращения проходят поперечно. Вокруг этих осей возможно сгибание и разгибание. Объём их в проксимальных межфаланговых суставах равен 110—120°, в то время как в дистальных — 80—90°. Все межфаланговые суставы укреплены хорошо выраженными коллатеральными связками.

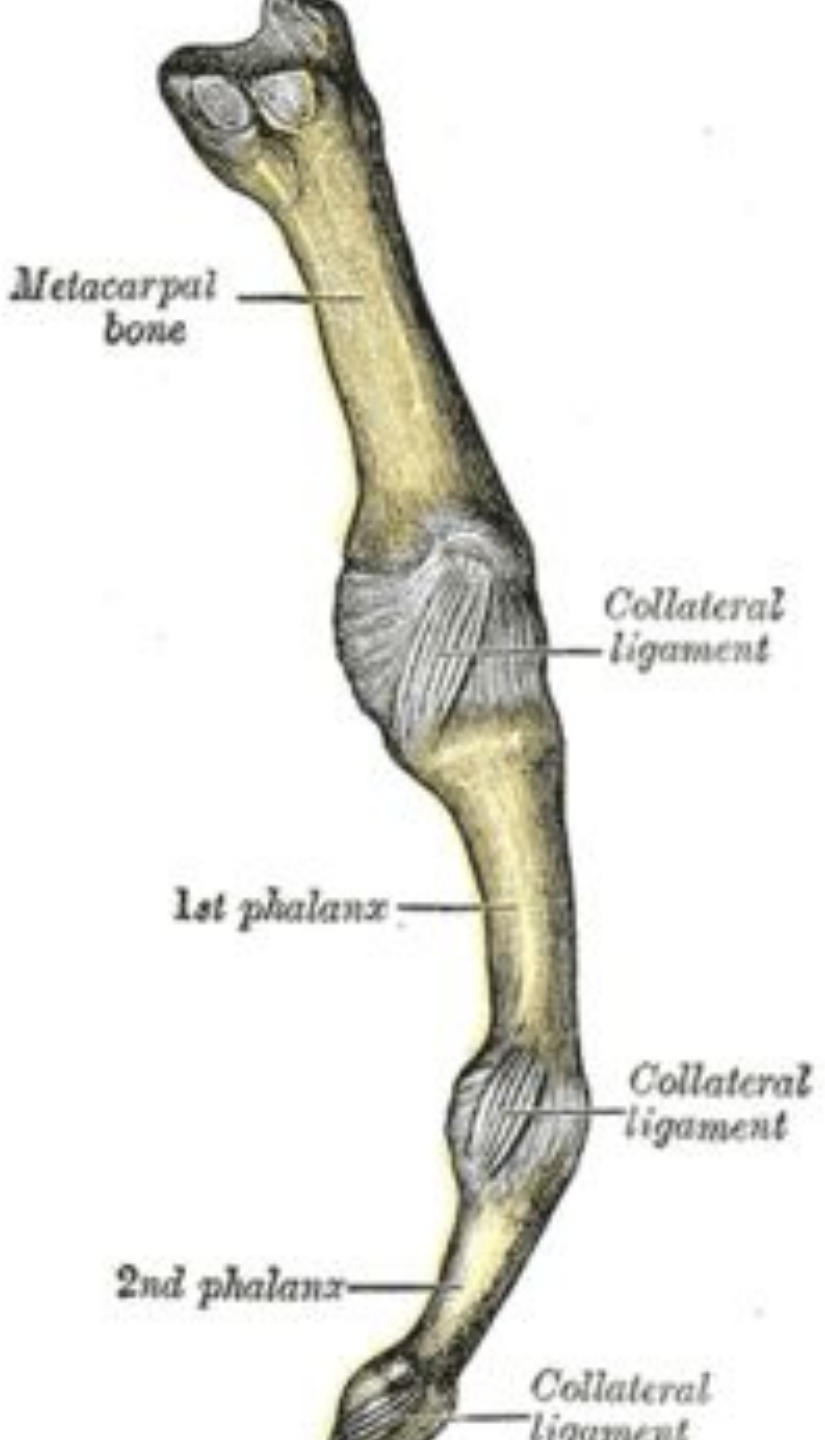

КАНАЛЫ

- В области лучезапястного сустава расположены три канала, образованные удерживателем сгибателей (retinaculum flexorum) в борозде (sulcus carpi) между локтевым и лучевым возвышением:
- **локтевой канал (canalis carpi ulnaris)** — содержит локтевой нерв и сосуды из борозды предплечья (локтевая артерия и вены);
- **лучевой канал (canalis carpi radialis)** — содержит сухожилие лучевого сгибателя запястья;
- **запястный канал (canalis carpalis)** — содержит два отдельных синовиальных влагалища (для сухожилий поверхностного и глубокого сгибателей пальцев и второй — для сухожилия длинного сгибателя большого пальца), срединный нерв и артерию, сопровождающую срединный нерв (система локтевой артерии).

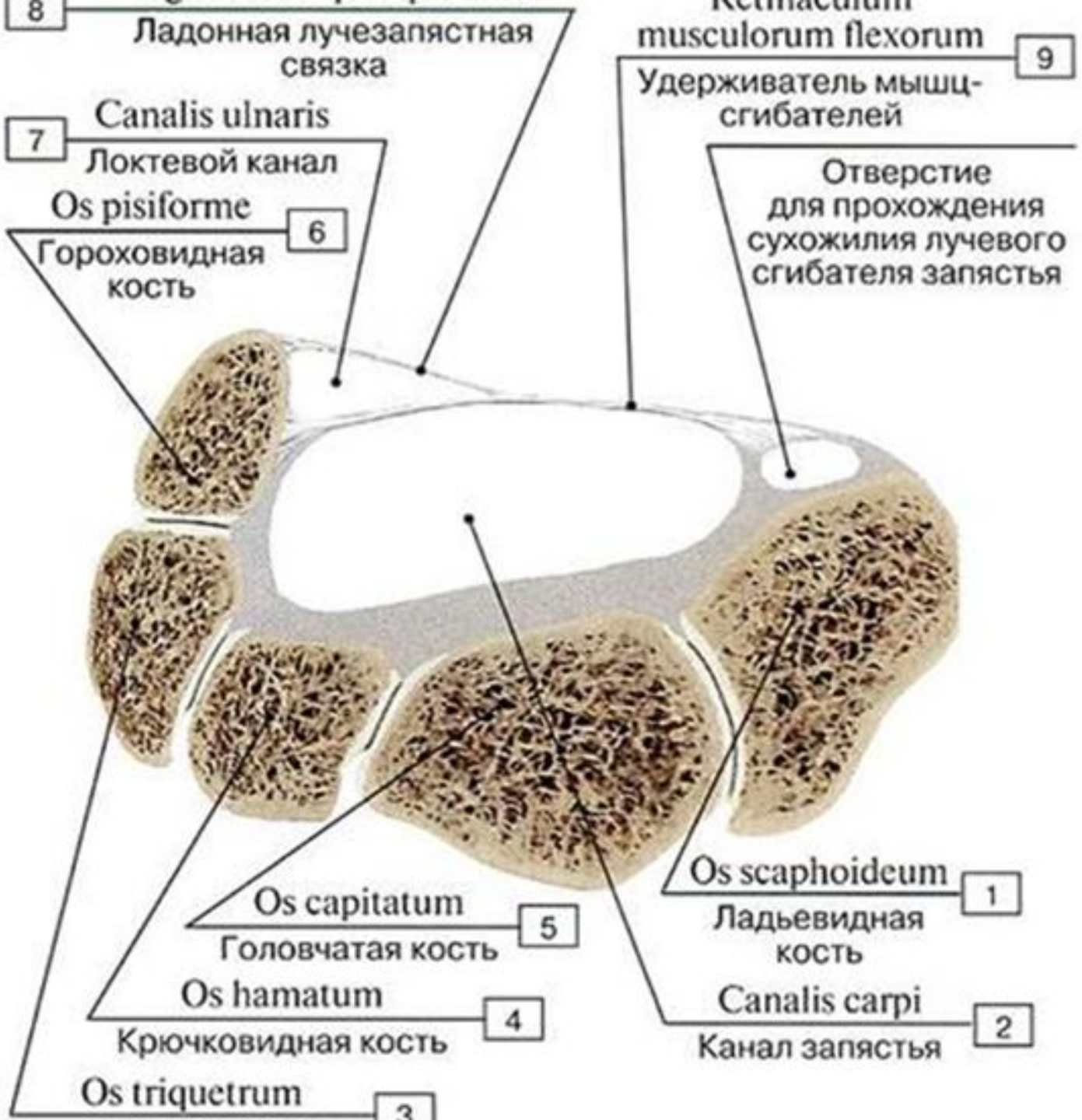

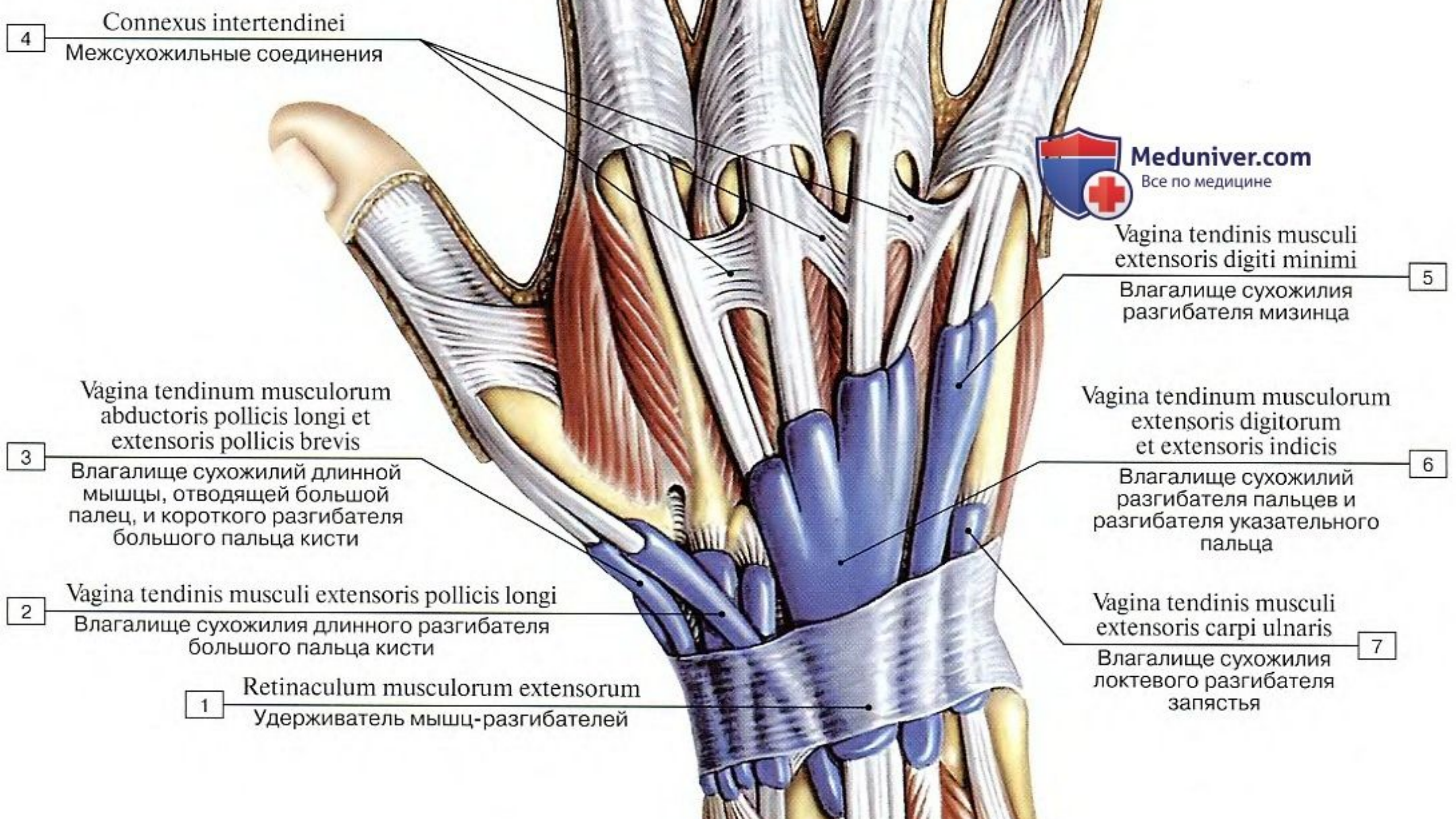
4
Connexus intertendinei
Межсухожильные соединения
Meduniver.com
Все по медицине
Vagina tendinis musculi extensoris digiti minimi
5
Влагалище сухожилия разгибателя мизинца
Vagina tendinum musculorum abductoris pollicis longi et extensoris pollicis brevis
3
Влагалище сухожилий длинной мышцы, отводящей большой палец, и короткого разгибателя большого пальца кисти
Vagina tendinum musculorum extensoris digitorum et extensoris indicis
6
Влагалище сухожилий разгибателя пальцев и разгибателя указательного пальца
2
Vagina tendinis musculi extensoris pollicis longi
Влагалище сухожилия длинного разгибателя большого пальца кисти
Vagina tendinis musculi extensoris carpi ulnaris
7
Влагалище сухожилия локтевого разгибателя запястья
1
Retinaculum musculorum extensorum
Удерживатель мышц-разгибателей

Синовиальные влагалища

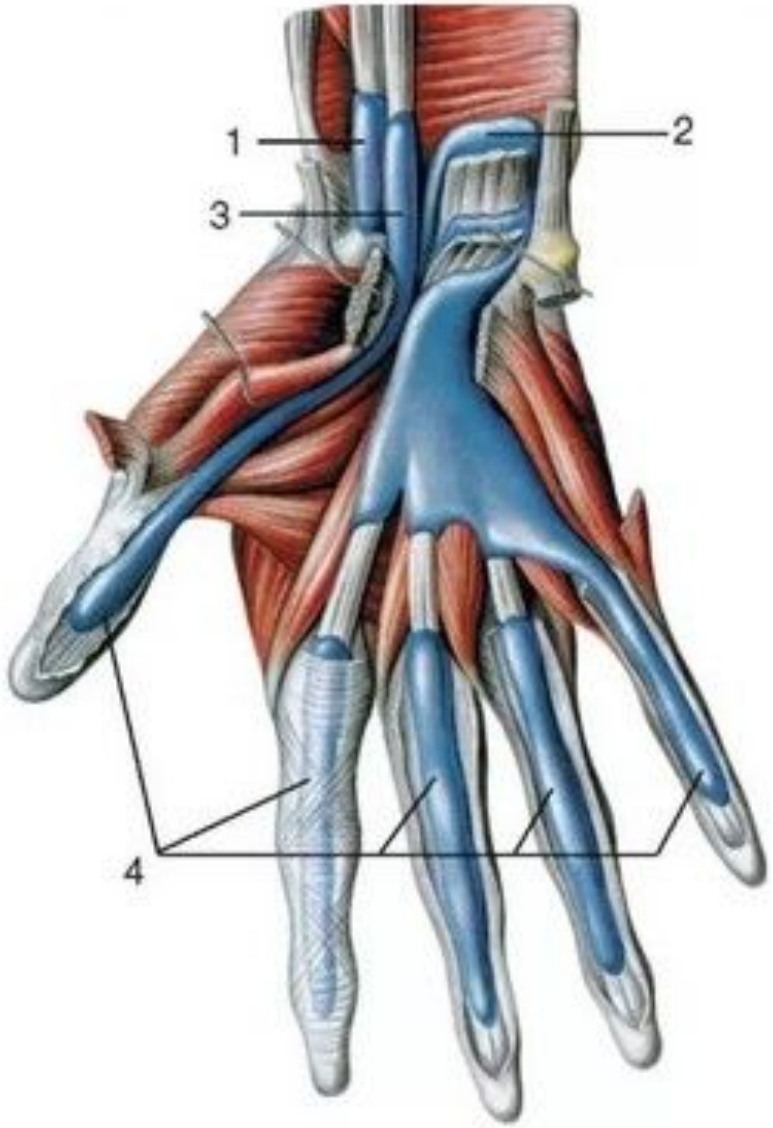

Синовиальные влагалища кисти:

1 - влагалище сухожилий лучевого сгибателя кисти;

2 - общее синовиальное влагалище сгибателей пальцев;

3 - влагалище сухожилий длинного сгибателя большого пальца кисти;

4 - синовиальные и фиброзные влагалища сухожилий пальцев кисти

МЫШЦЫ КИСТИ И ИХ ИННЕРВАЦИЯ

- Мускулатура кисти — это сложный комплекс из примерно 33 мышц. Большинство из них расположены в предплечье и связаны сухожилиями с фалангами пальцев через несколько суставов. Две группы мышц образуют на ладонной поверхности кисти два возвышения: thenar — возвышение большого пальца и hypothenar (гипотенар) — возвышение мизинца.
- На кисти мышцы располагаются лишь на ладонной стороне. Здесь они образуют три группы: среднюю (в среднем отделе ладонной поверхности), группу мышц большого пальца и группу мышц малого пальца. Большое число коротких мышц на кисти обусловлено тонкой дифференцировкой движений пальцев.

ЗОНЫ ИННЕРВАЦИИ

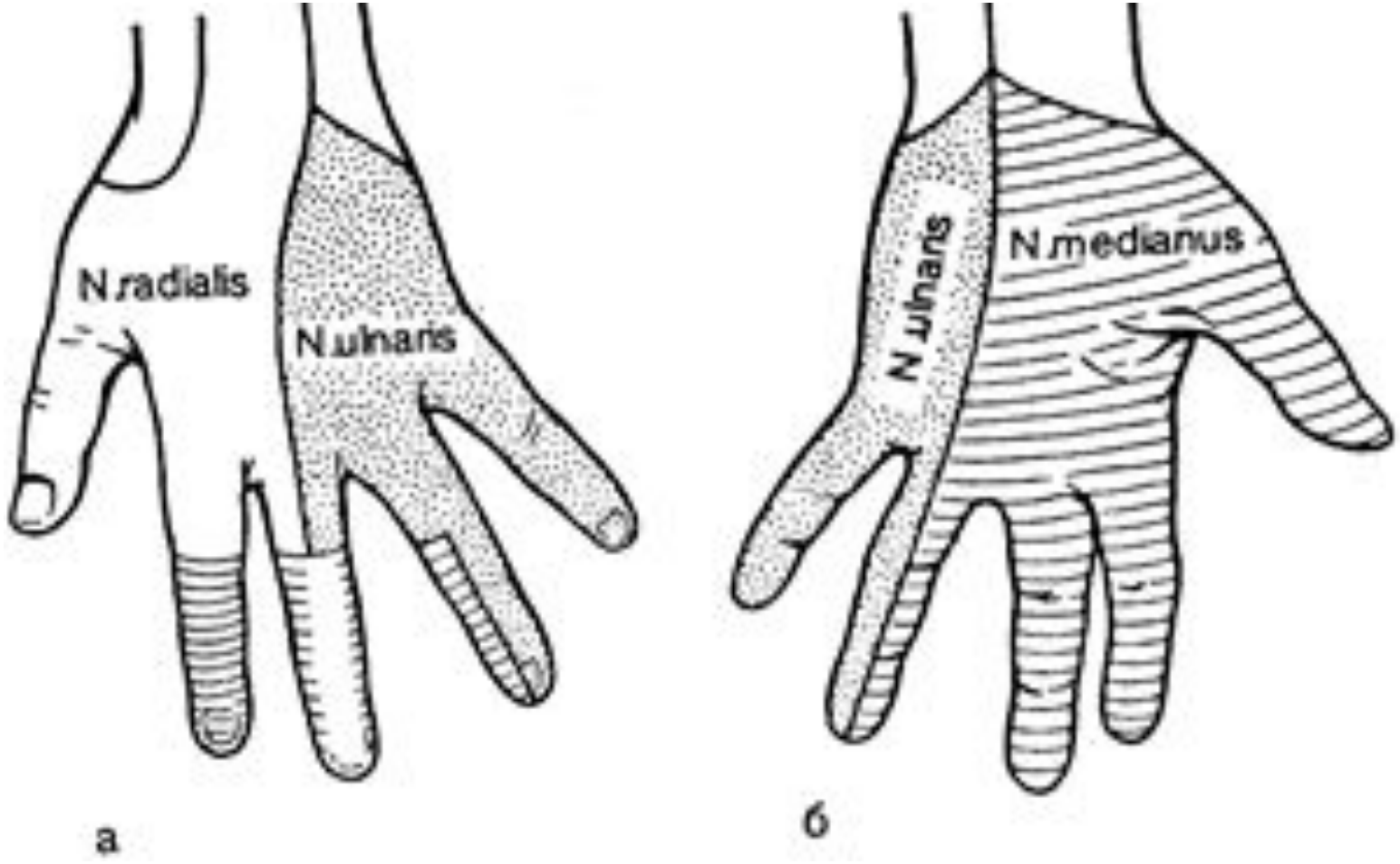

МЫШЦЫ THENAR

- Короткая отводящая большой палец - n. medianus
- Короткий сгибатель большого пальца- поверхностная головка n. medianus, глубокая головка n. ulnaris
- Противопоставляющая б палец - n. medianus
- Приводящая большой палец - n. ulnaris

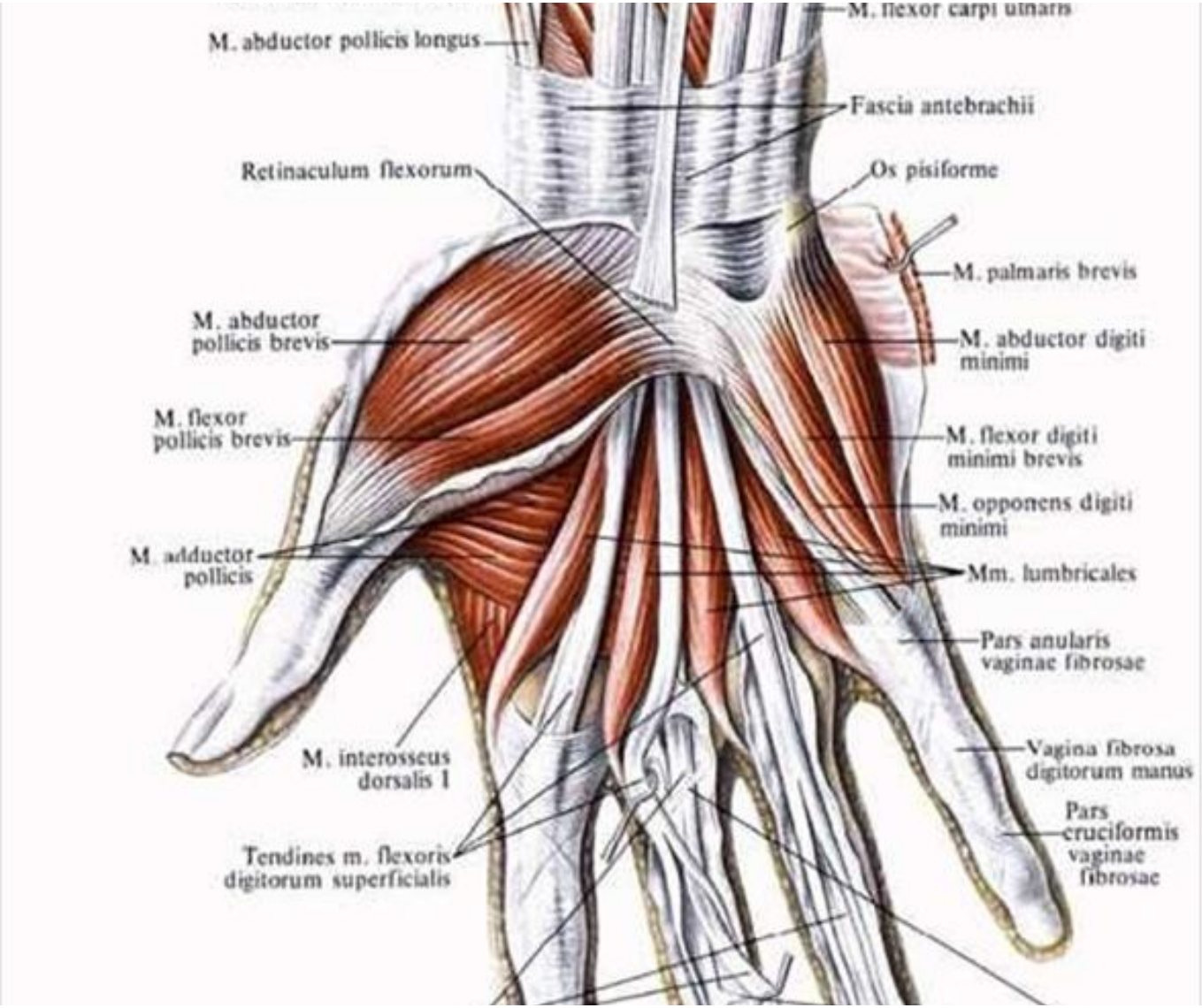

МЫШЦЫ HYPOTHENAR

- Короткая ладонная - n. ulnaris
- Отводящая мизинец- n. ulnaris
- Короткая сгибающая мизинец - n. ulnaris
- Противопоставляющая мизинец- n. ulnaris

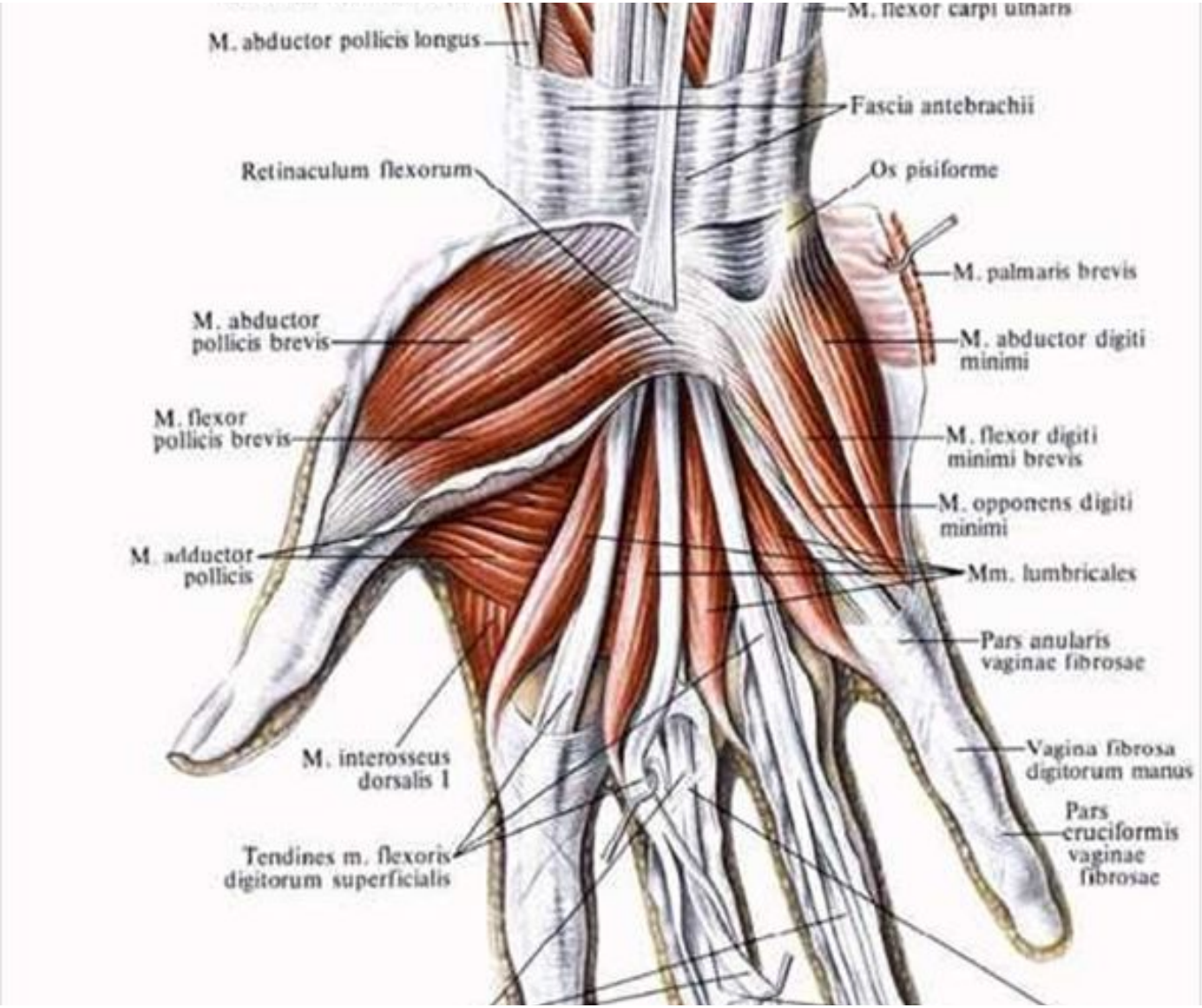

МЫШЦЫ ЛАДОННОЙ ВПАДИНЫ

- Червеобразные - 2 лучевые от n. medianus, 2 локтевые от n. ulnaris
- Межкостные - n. ulnaris

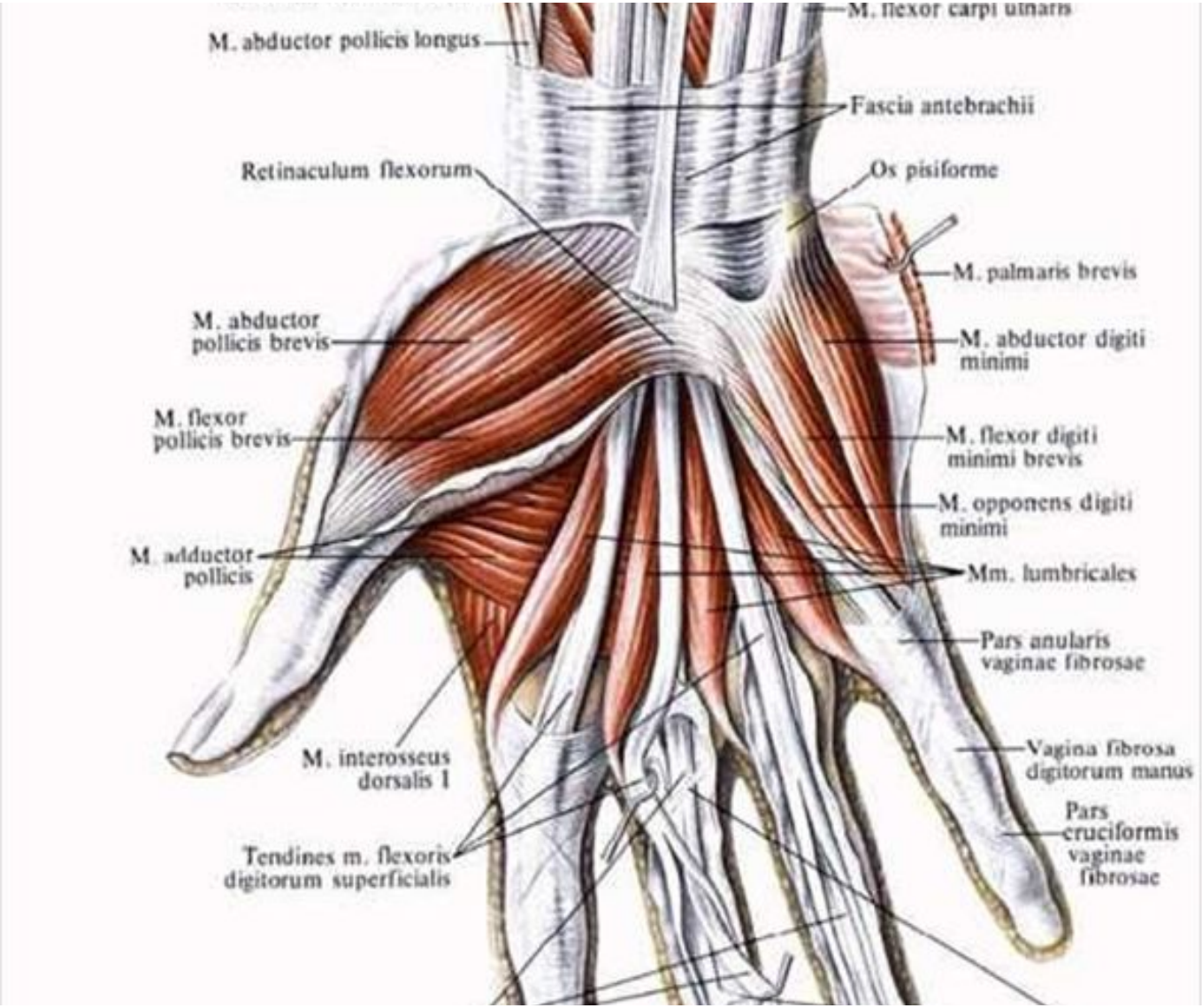

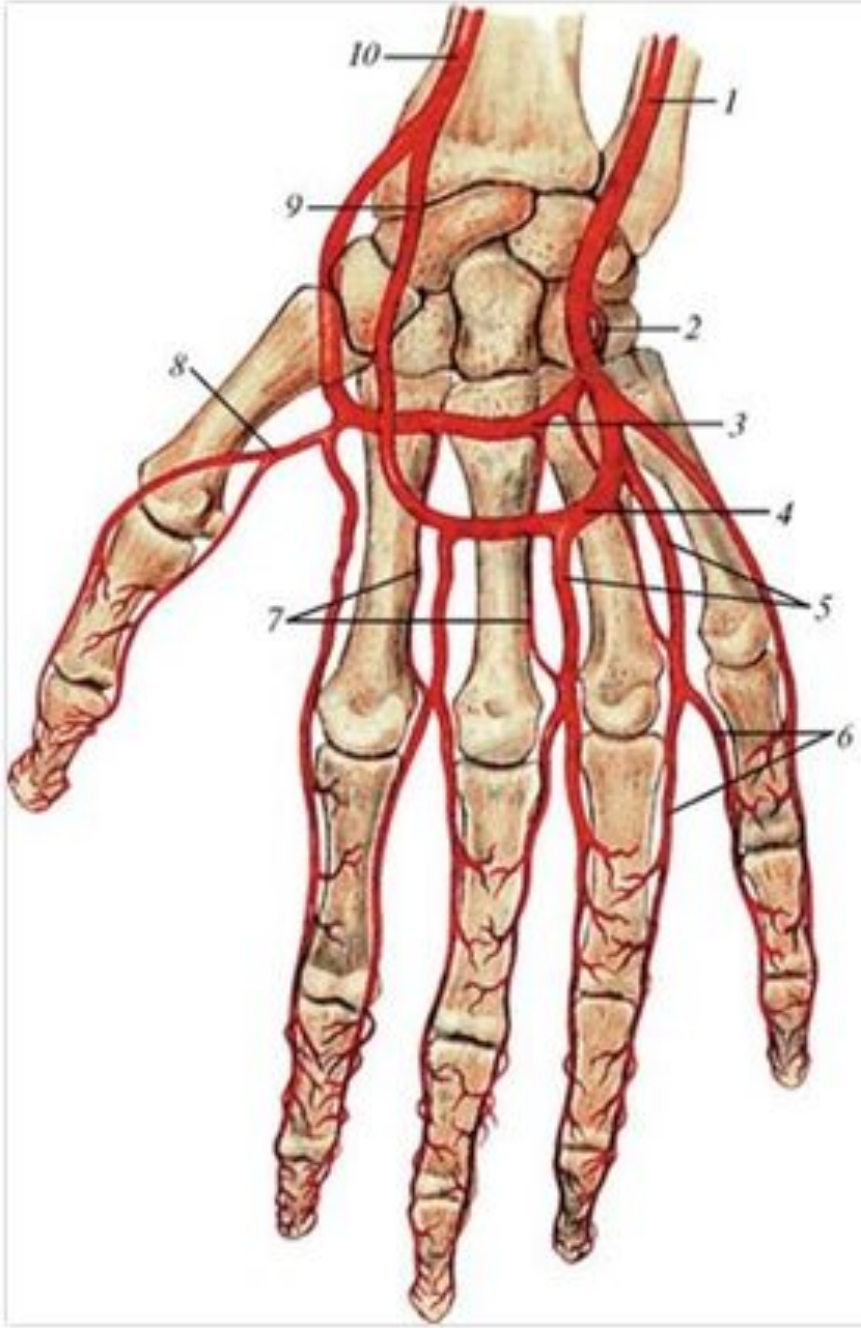

Схема расположения артерий кисти:

1 - локтевая артерия;
2 - глубокая ладонная ветвь локтевой артерии;
3 - глубокая ладонная дуга;
4 - поверхностная ладонная дуга;
5 - общие ладонные пальцевые артерии;
6 - собственные ладонные пальцевые артерии;
7 - ладонные пястные артерии;
8 - артерия большого пальца кисти;
9 - поверхностная ладонная ветвь лучевой артерии;
10 - лучевая артерия

ВЕНОЗНЫЙ ОТТОК

Выделяют поверхностные и глубокие вены верхней конечности. Они соединены между собой большим количеством анастомозов и имеют многочисленные клапаны. Подкожные вены развиты сильнее, чем глубокие. От них начинаются основные венозные пути кожи и подкожной клетчатки — латеральная и медиальная подкожные вены руки, которые принимают кровь из венозного сплетения тыльной поверхности пальцев.

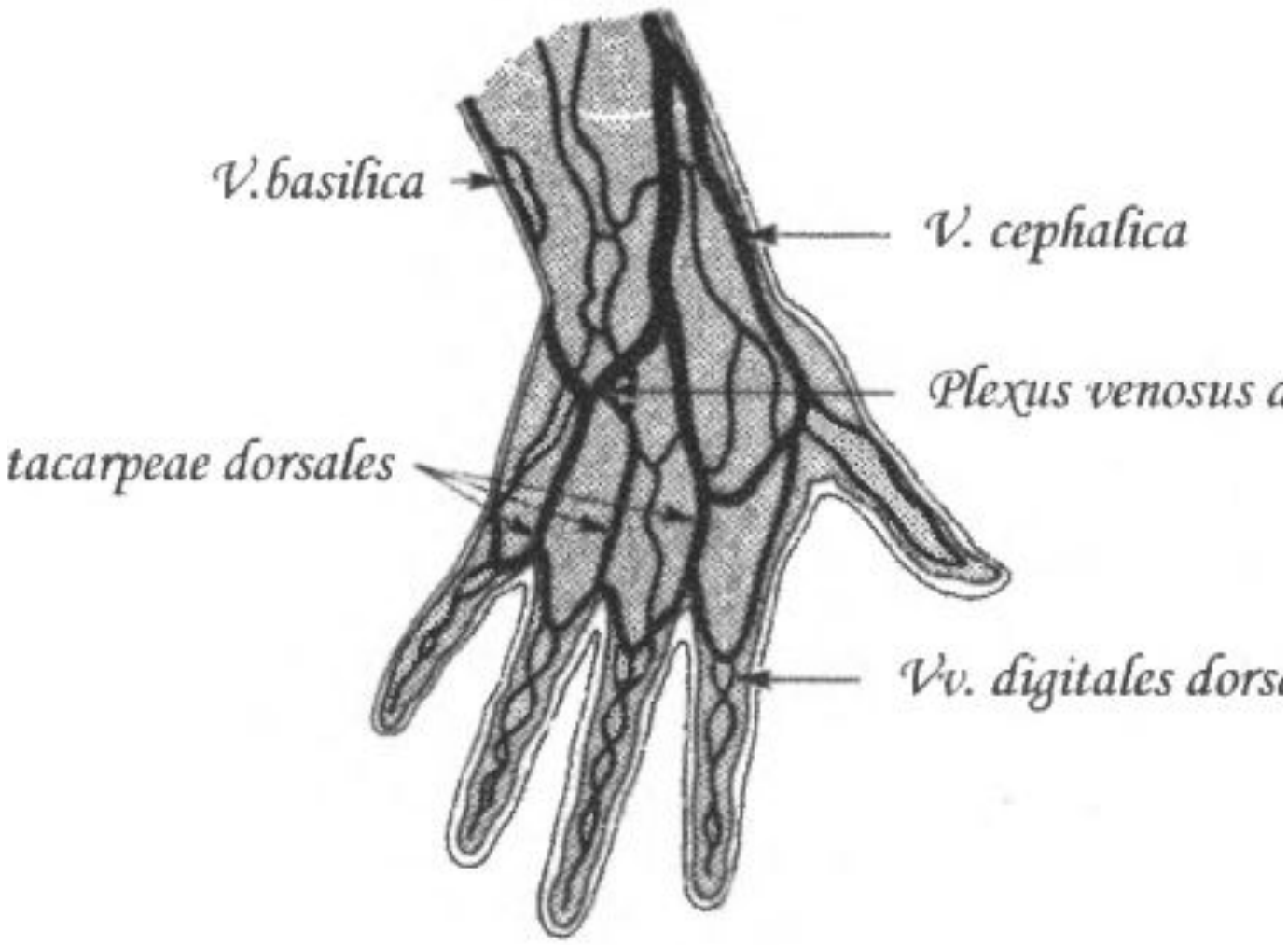

СИМПТОМ "КОГТЕОБРАЗНОЙ КИСТИ"(N.ULNARIS)

Не сгибаются проксимальные фаланги 2-5 пальцев, дист. фаланг 3-5 пальцев и приведение 5 пальца. Атрофия межкостных,червеобразных мышц и гипотенара.Потеря чув-ти на лад.поверхности 5 пальца и локтевой стороне. Сухость кожи, похолодание,цианоз, отсутствие чувствительности на 4-5 пальцах и ладонной поверхности и 3-5 пальцах на тыльной поверхности.

Повреждение локтевого нер
(когтеобразная кисть)

СИМПТОМ "ОБЕЗЬЯНЬЕЙ КИСТИ" ПОВРЕЖДЕНИЕ N.MEDIANUS

Кисть не сгибается+1,2 и частично 3 палец,не противопоставляется 1 палец. Выпадение чувствительности на ладонной поверхности 1,2,3 и 1/2 4 пальца,2,3,4 палец на тыльной стороне кисти.Трофические расстройста:сухость кожи,похо- лодание,шелушение,синюшность. Атрофия мышц передней пов-ти предплечья,вызвышения большого пальца.Нарушение сгибания 2 пальца и дистальной фаланги 1.Не согнуть в кулак.Ограничение сгибания пальцев и кисти в межфаланг.сочленения.

"ЗАЩЕЛКИВАЮЩИЙСЯ ПАЛЕЦ" (СТЕНОЗИРУЮЩИЙ ЛИГЕМЕНТИТ КОЛЬЦЕВИДНЫХ СВЯЗОК)

- 3 фазы: 1)боли в типичном местет при быстрых и напр-х движениях.Защелкивание при сгиб и разгиб.редко 2) Частое защелкивание при сгибании разгибании пальца. Болезненность над кольцевидными связками,есть опухолевидное образование. 3)Палец устанавливается после очередного защелкивания и не двигается. Пальпаторная болезненность и уплотнение над связками.

СИМПТОМ СВИСАНИЯ КИСТИ - ТЮЛЕНЬЯ ЛАПА(N.RADIALIS)

- Зависит от уровня повреждения нерва: если верхняя треть - свисание кисти, невозможность разгибания в локтевом суставе,отсутствие кожной чувствительности в задней области плеча, предплечья и тыла кисти. Если средняя треть: безжизненое свисание, разгибание в локте возможно, нижняя треть: свисание+сохранение движения в локтевом суставе,сохранена супинация предпл.

СИМПТОМ ТИНЕЛЯ (TINEL SIGN/ HOFFMANN-TINEL SIGN)

- **Перкуссия по ходу или в проекции нерва от дистальных отделов к проксимальным**
- **При перкуссии пациент ощущает парестезии (чувство покалывания) или боль в дистальных отделах конечности. Как правило, является признаком регенерации (немиелинизированных) аксонов. Характерное перемещение симптома в дистальном направлении свидетельствует о регенерации аксонов по ходу восстановленного периферического нерва.**

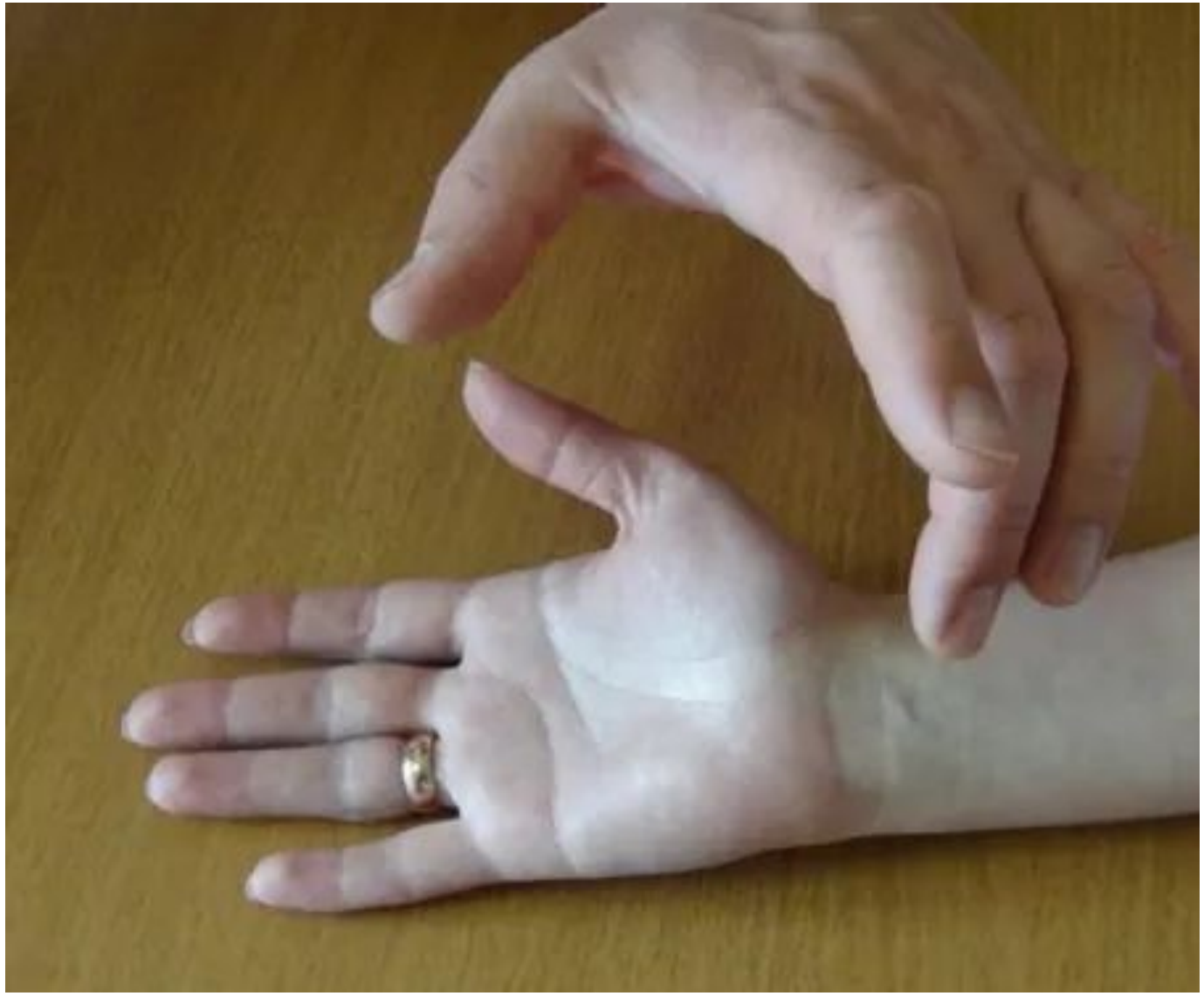

ТЕСТ ФАЛЕНА (PHALEN TEST)

- **Кисть пациента находится в положение максимального сгибания (90 градусов), при разогнутом положении верхней конечности в локтевом суставе в течение 60 сек**
- Появление чувства онемения, ощущение покалывания или боли в кисти, пальцах или в зоне иннервации срединного нерва менее чем за 60 секунд свидетельствует о наличие признаков синдрома карпального канала.

РЕВЕРСИВНЫЙ ТЕСТ ФАЛЕНА (REVERSE PHALEN TEST)

- **Кисть и пальцы пациента в течение 2 минут находятся в положение максимального разгибания.**
- Появление чувства онемения, ощущение покалывания или боли в кисти, пальцах или в зоне иннервации срединного нерва менее чем за 2 минуты свидетельствует о наличие признаков синдрома карпального канала.

ТЕСТ “OK” (“OK” SIGN)

- **Пациента просят сомкнуть кончики указательного и большого пальца вместе таким образом, чтобы образовать букву “О”, как это делается в случае знака “ОК”.**
- Пациент с повреждением переднего межкостного нерва не способен образовать указательным и большим пальцем букву “О”, что является следствием слабости мышцы длинного сгибателя 1 пальца и мышцы глубокого сгибателя 2 пальца, иннервируемых передним межкостным нервом. Вместо этого, 1 и 2 пальцы формируют треугольно схожую структуру, за счет действия сухожилий разгибателей.

ТЕСТ ЭЛСОНА (ELSON’S TEST)

- **Пациента просят расположить обследуемый палец в положении сгибания ПМФС на 900 над краем стола. Далее просят разогнуть палец в ПМФС преодолев сопротивление экзаменатора над средней фалангой.**
- Тест считается положительным, если при полном повреждении центральной порции сухожилия разгибателя экзаменатор не ощущает силу разгибания над средней фалангой, а упругость и разгибание пальца в ДМС обусловлено действием боковых порций сухожилия разгибателя.

ТЕСТ ФИНКЕЛЬШТЕЙНА (FINKELSTEIN MANEUVER)

- **Экзаменатор активно или пассивно смещает кисть пациента в положении локтевого отклонения при согнутом большом пальце и согнутых вокруг него остальных.**
- Боль в области шиловидного отростка лучевой кости свидетельствует о неспецифическом тендосиновите длинной приводящей мышцы первого пальца и короткого разгибателя первого пальца (болезни де Кервена- de Quervain’s disease)

ТЕСТ АЛЛЕНА (MODIFIED ALLEN TEST)

- **Экзаменатор указательными и большими пальцами обеих рук сильно прижимает лучевую и локтевую артерии. Затем просит пациента сжать пальцы в кулак несколько раз с целью обескровить кисть. Поочередно снимают давление с одной артерии, держа другую по-прежнему пережатой и определяют время заполнения кровью кисти.**
- Если кровенаполнение кисти не происходит через 7 секунд после снятия давления с артерии, то тест считается положительным

ТЕСТ ЛОВА С БУЛАВКОЙ (LOVE PIN TEST)

- **Используя кончик шариковой ручки, скрепку или булавку надавливаем на ногтевую пластину.**
- Позитивный тест наблюдается у пациентов с гломусной опухолью (маленькое, обычно не больше 0,5-0,8 см в диаметре, доброкачественное образование нервно-мышечного узла кожи), когда возникает острая боль в области давления на ногтевую пластину.

ДИАГНОСТИКА

Диагноз устанавливается или предполагается клинически, и верифицируется с применением лучевых методов исследования.

Выявление жалоб на локальную боль, усиливающуюся при попытках движений. В анамнезе эпизод травмы. Наиболее часто: падение с упором на кисть, удар кулаком по твердой поверхности или прямое воздействие травмирующей силы на кисть.

Выявление отёка, локальной болезненности при пальпации и движениях. При наличии смещения отломков трубчатых костей – видимая глазом деформация.

Рекомендовано рентгенологическое исследование в 2-х проекциях. В сомнительных случаях, а также при подозрении на наличие переломов костей запястья выполняются дополнительные проекции

A

A

СПАСИБО ЗА ВНИМАНИЕ

?