**Вегетативная рефлекторная дуга (схема). (Стрелками показаны пути распространения нервных импульсов.)**

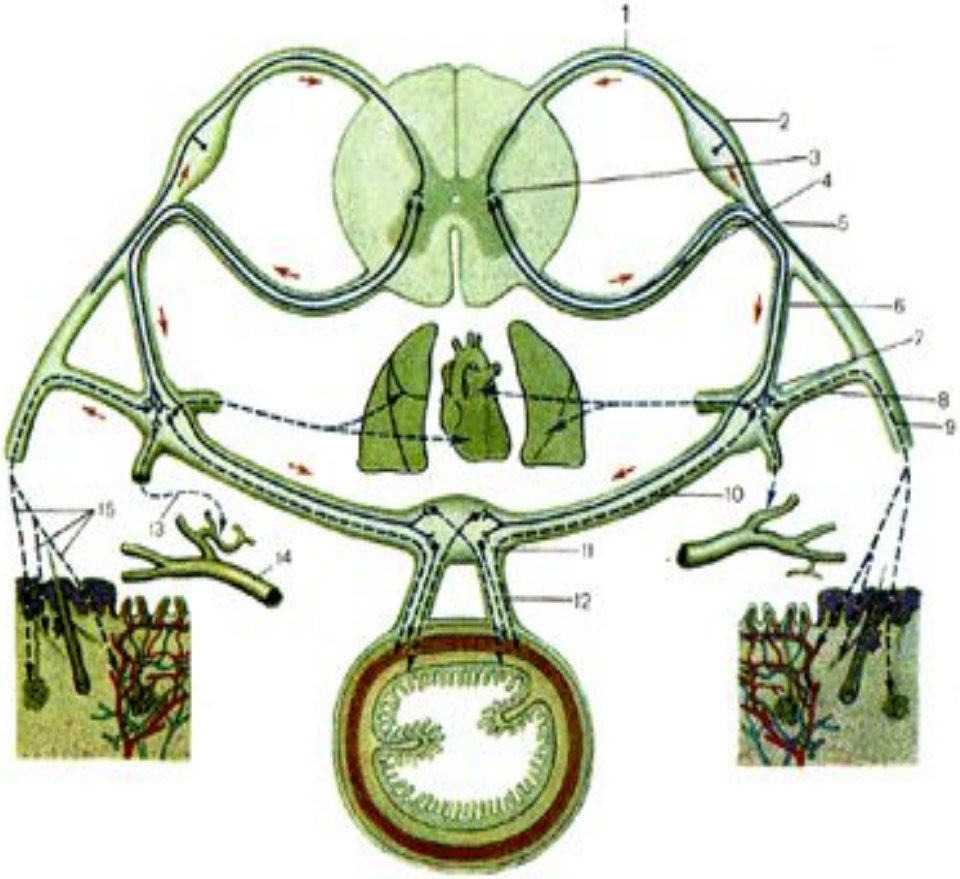


1 – radix dorsalis [posterior];
2 – gangl. spinale;
3 – columna intermediolateralis [autonomica];
4 – предузловые нервные волокна первого (вставочного) нейрона в составе переднего корешка;
5 – n. spinalis;
6 – r. communicans albus;
7 – gangl. trunci sympathici;
8 – r. communicans griseus;
9 – послеузловые нервные волокна второго (эффекторного) нейрона (в составе спинномозгового нерва);
10 – послеузловые нервные волокна второго (эффекторного) нейрона (в составе внутренностного нерва);
11 – gangl. plexus autonomicum;
12 – послеузловые нервные волокна второго (эффекторного) нейрона (в составе висцеральных и сосудистых сплетений);
13 –постганглионарные волокна к кровеносным сосудам;
14 – кровеносный сосуд;
15 – постганглионарные волокна к потовым железам кожи, мышцам волос и сосудам.

# ЧЕРТЫ ЕДИНСТВА И РАЗЛИЧИЯ СОМАТИЧЕСКОЙ (АНИМАЛЬНОЙ) И ВЕГЕТАТИВНОЙ (АВТОНОМНОЙ) НЕРВНОЙ СИСТЕМ

## ЕДИНСТВО

1. **ГЕНЕТИЧЕСКОЕ – развитие из нервной трубки**
2. **МОРФОЛОГИЧЕСКОЕ – общий принцип строения (нервные клетки, ядра, узлы, волокна)**
3. **ФУНКЦИОНАЛЬНОЕ – проведение нервных импульсов под контролем коры головного мозга.**

## РАЗЛИЧИЯ

| СОМАТИЧЕСКАЯ НЕРВНАЯ СИСТЕМА | ВЕГЕТАТИВНАЯ НЕРВНАЯ СИСТЕМА |
|---|---|
| **1. Ядра (центры) располагаются в головном и спинном мозге равномерно** | **1. Ядра (центры) располагаются в головном и спинном мозге очагами (отделами): мезенцефалический, бульбарный, тораколюмбальный, сакральный** |
| **2. Тела эффекторных (двигательных) нейронов располагаются в головном и спинном мозге: двигательные ядра черепных нервов и передних рогов спинного мозга** | **2. Тела эффеторных (двигательных и секреторных) нейронов располагаются вне мозга (узлы: симпатического ствола, предпозвоночные - узлы сплетений брюшной и тазовой полостей, конечные – околоорганные и внутриорганные)** |
| **3. Нервные волокна выходят в составе 12 пар черепных и 31 пары спинномозговых нервов** | **3. Нервные волокна выходят из нескольких отделов головного и спинного мозга, в составе 3, 7, 9, 10 пар черепных, и спинномозговых ($C_8$-$L_{2-3}$, $S_{2-4}$) нервов** |

| СОМАТИЧЕСКАЯ НЕРВНАЯ СИСТЕМА | ВЕГЕТАТИВНАЯ НЕРВНАЯ СИСТЕМА |
|---|---|
| **4. Аксоны вставочных нейронов рефлекторной дуги короткие, заканчиваются в пределах головного и спинного мозга.** | **4. Аксоны вставочных нейронов рефлекторной дуги длинные, выходят за пределы головного и спинного мозга.** |
| **5. Нервные волокна идут от ядер мозга до рабочего органа без переключения** | **5. Нервные волокна идут от ядер мозга и переключаются в узлах симпатического ствола, предпозвоночных и конечных узлах, и подразделяются на преганглионарные и постганглионарные** |
| **6. Нервные волокна от ядер мозга идут до рабочего органа без переключения в виде нервных стволов** | **6. Нервные волокна идут от ядер мозга до рабочего органа в составе соматических нервов или в виде сплетений на сосудах** |
| **7. Иннервирует скелетную мускулатуру (двигательные волокна), кожу и внутренние органы (чувствительные волокна)** | **7. Иннервирует гладкую мускулатуру, мышцу сердца (двигательные волокна) и железы (секреторные волокна)** |
| **8. Нервные волокна имеют миелиновую оболочку** | **8. Преганглионарные нервные волокна имеют миелиновую оболочку, постганглионарные – не покрыты миелиновой оболочкой** |
| **9. Нервный импульс распространяется быстро** | **9. Нервный импульс распространяется медленно** |

# Образование спинномозгового нерва и его ветвей

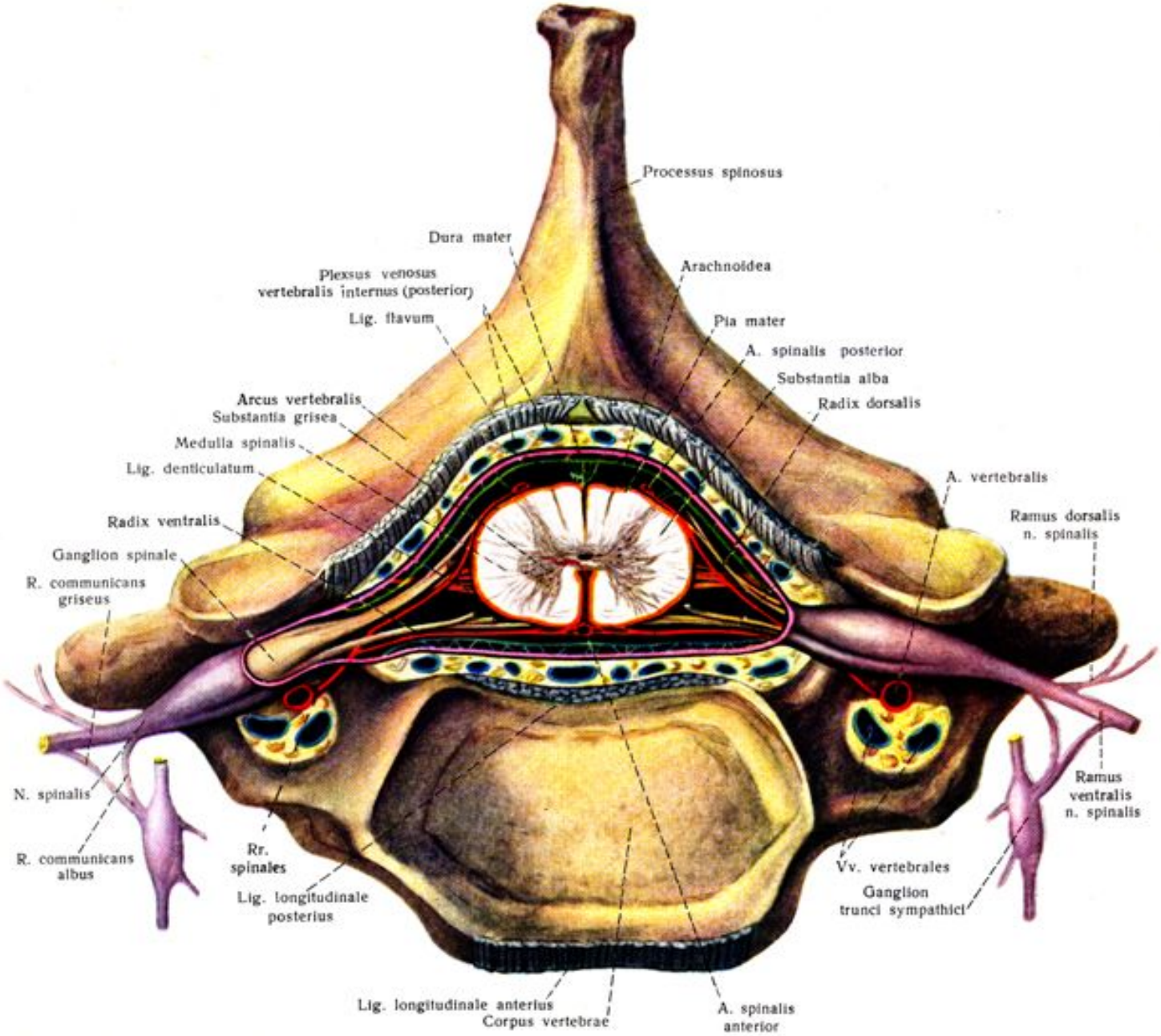

# Парасимпатический отдел

- Центральный:
- - мезенцефалический (парное добавочное ядро Якубовича и непарное срединное ядро III пары – в покрышке среднего мозга.
- Бульбарный (верхнее слюноотделительное ядро VII пары – ретикулярная формация моста; нижнее слюноотделительное IX пары – ретикулярная формация продолговатого мозга; дорсальное ядро X пары – треугольник блуждающего нерва ромбовидной ямки)
- Крестцовый отдел – боковые столбы 2-4 крестцовых сегментов спинного мозга

# Парасимпатический отдел

- Периферический отдел:
- Преганглионарные волокна в составе III, VII, IX, X пары черепных нервов, передние корешки  II-IV крестцовых нервов
- Терминальные узлы (ресничный, крылонебный, поднижнечелюстной, подъязычный и ушной узлы)
- Постганглионарные волокна, иннервирующее органы и образующие в толще внутриорганные сплетения (межмышечное и подслизистое в стенках пищеварительного тракта – интрамуральная нервная система

# Центры и области парасимпатической иннервации

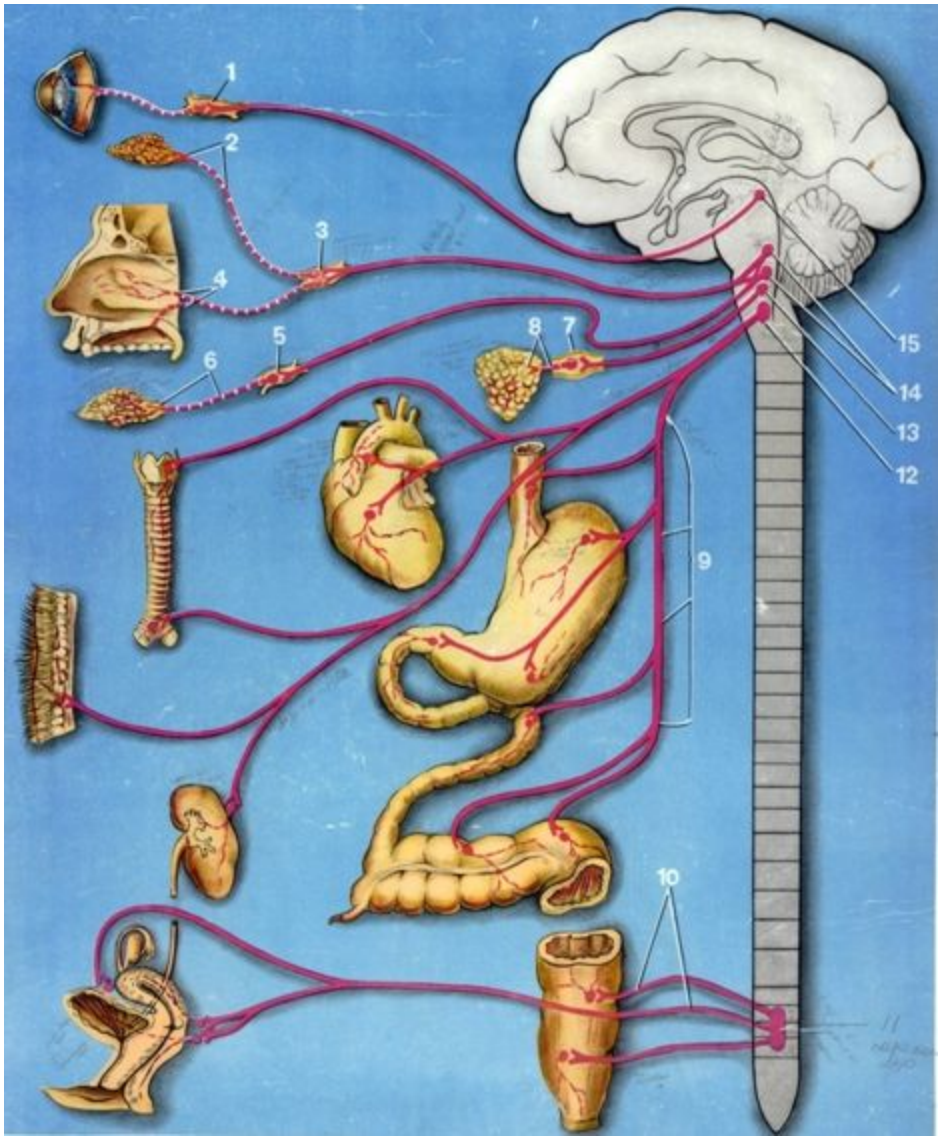


1. Ресничный узел
2. Постганглионарные парасимпатические секреторные волокна к слезной железе
3. Крыловидно-небный узел
4. Постганглионарные парасимпатические секреторные волокна к железам слизистой оболочки
5. Поднижнечелюстной узел
6. Постганглионарные парасимпатические секреторные волокна к поднижнечелюстной и подъязычной слюнным железам
7. Ушной узел
8. Постганглионарные парасимпатические секреторные волокна к околоушной слюнной железе
9. Преганглионарные парасимпатические волокна в составе блуждающего нерва к внутренним органам
10. Преганглионарные парасимпатические волокна к внутренним органам полости таза в составе тазовых нервов
11. Парасимпатический центр в крестцовом отделе спинного мозга
12. Дорсальное (верхнее) парасимпатическое ядро блуждающего нерва
13. Нижнее слюноотделительное парасимпатичесоке ядро (языко-глоточный нерв)
14. Верхне слюнооотделительное парасимпатическое ядро (промежуточный нерв)
15. Среднемозговое парасимпатическое ядро (Якубовича)

# Симпатический отдел ВНС

- Центральный отдел – серое вещество боковых столбов спинного мозга **($C_8$-$L_2$)**
- Периферический – правый и левый симпатический ствол (паравертебральные нервные узлы – 20-25 узлов)
- Белые (предузловые) и серые (послеузловые) соединительные ветви
- Околососудистые и околоорганные сплетения

- Симпатическая (тораколюмбальная) система, отделы:
- Шейный (3 узла)
- Грудной ( 10-12 узлов)
- Поясничный (брюшной – 3-5 узлов)
- Крестцовый (тазовый – 4 узла)

# Шейный отдел симпатического ствола

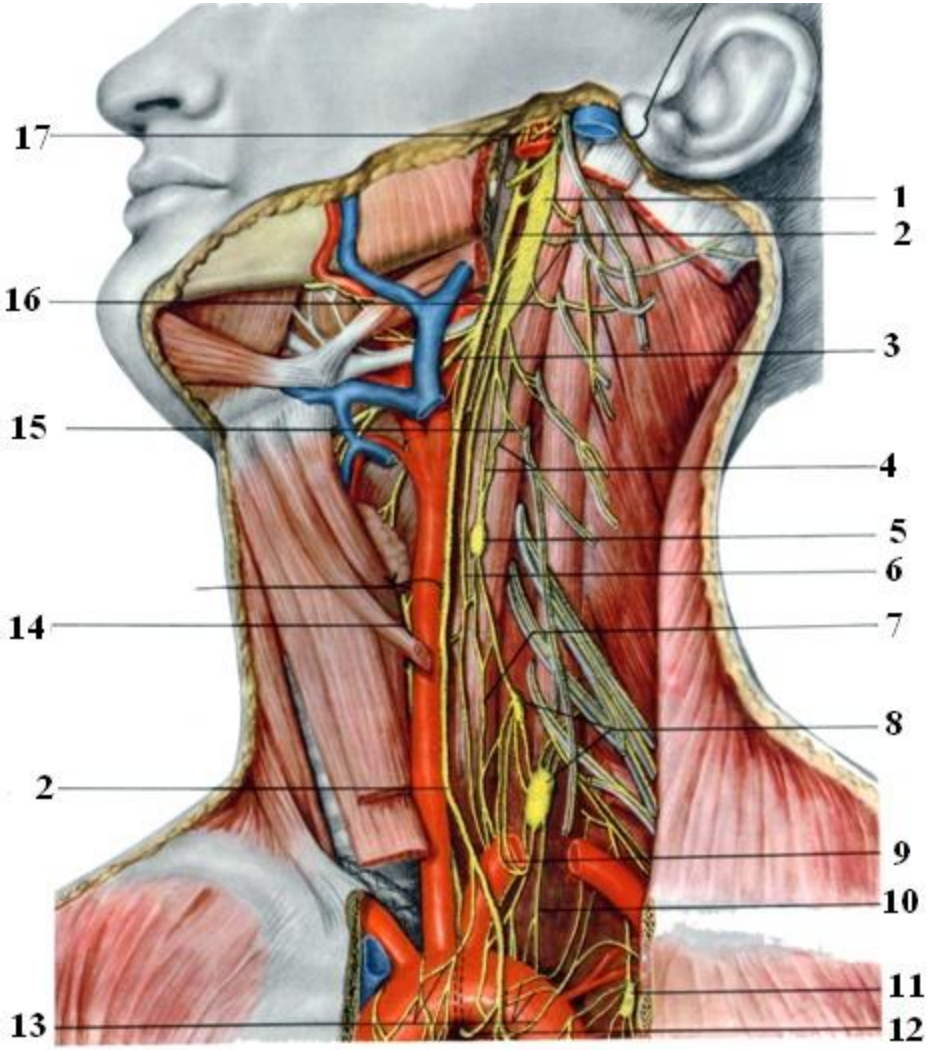


1. Верхний шейный узел
2. Шейный отдел блуждающего нерва
3. Верхний гортанный нерв
4. Межузловые ветви
5. Средний шейный узел
6. Верхний шейный сердечный нерв
7. Средний шейный сердечный нерв
8. Шейно-грудной (звездчатый) узел
9. Подключичная петля
10. Нижний шейный сердечный нерв
11. Грудной симпатический узел
12. Возвратный гортанный нерв
13. Аортальное сплетение
14. Нижний гортанный нерв
15. Соединительная (серая) ветвь к диафрагмальному нерву
16. Соединительные ветви (серые) к шейным спинномозговым нервам
17. Внутренние сонные нерв и сплетение

# Грудной отдел симпатического ствола

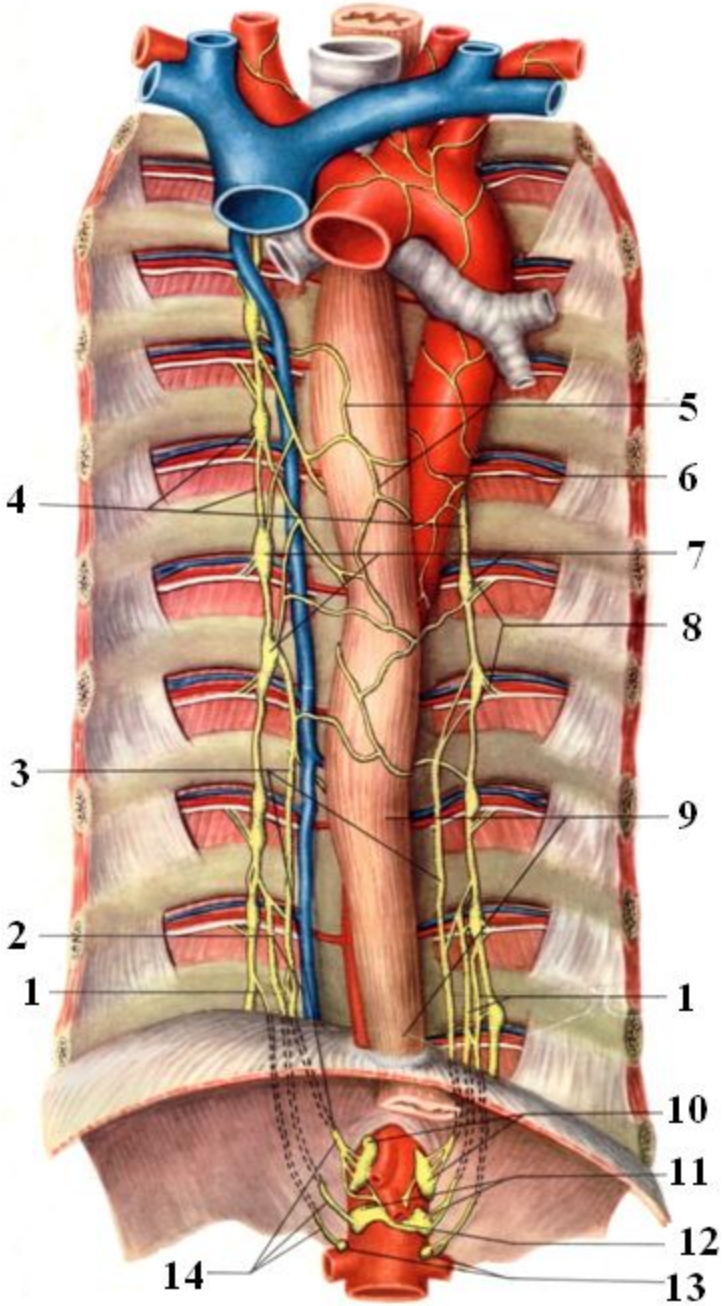


1. Малый внутренностный нерв
2. Непарная вена
3. Большой внутренностный нерв
4. Симпатический ствол
5. Симпатические ветви пищеводного сплетения
6. Грудное аортальное сплетение
7. Грудные узлы симпатического ствола
8. Соединительные сетви (серые) к межреберным нервам
9. Пищевод
10. Чревные узлы
11. Верхние брыжеечные узлы
12. Верхняя брыжеечная артерия
13. Аортально-почечные узлы
14. Большой и малый внутренностные нервы

# Поясничный и крестцовый отделы симпатического ствола

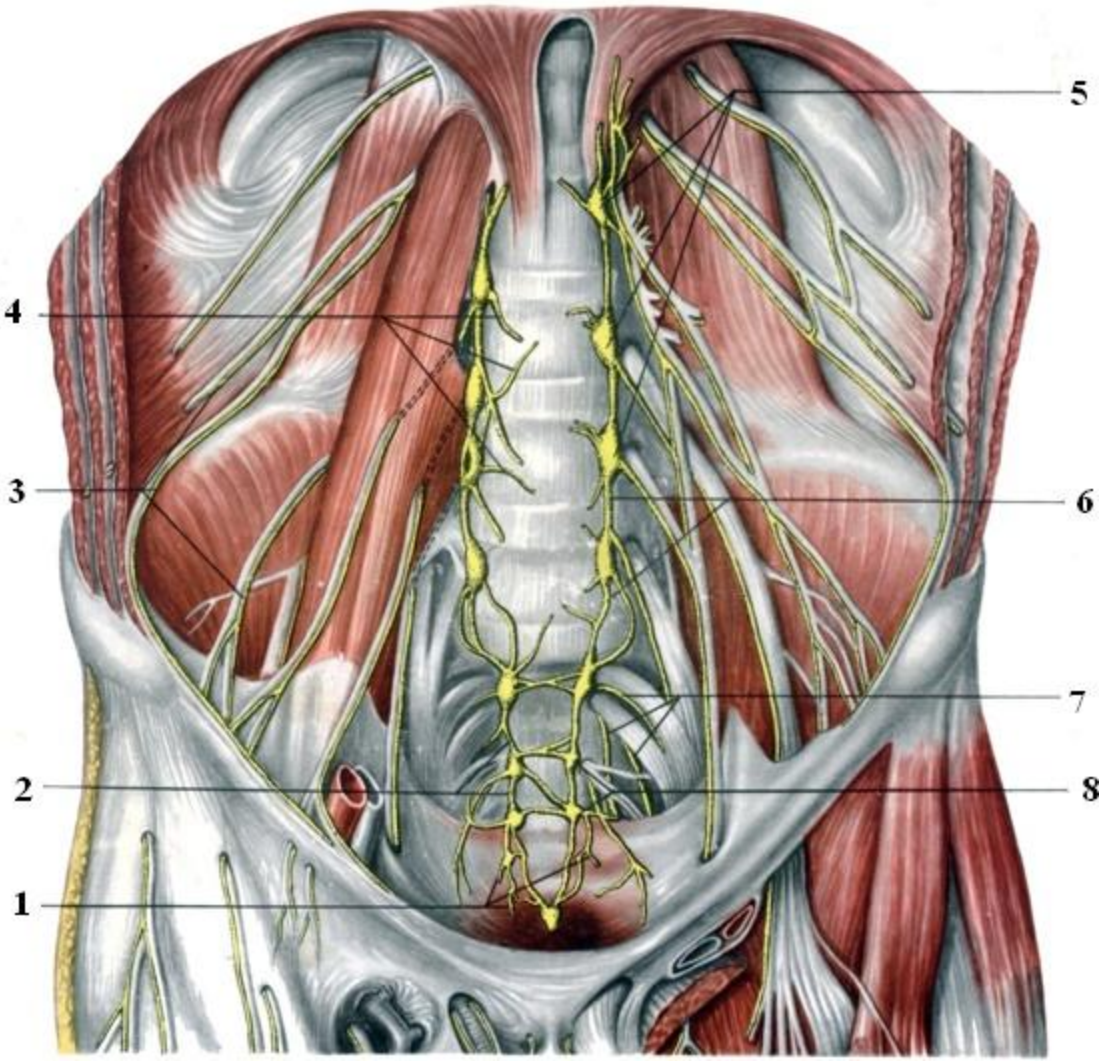


1. Внутренностные крестцовые нервы
2. Межузловые ветви поясничного отдела
3. Постганглионарные симпатические волокна в составе нервов поясничного сплетения
4. Внутренностные симпатические нервы
5. Поясничные симпатические узлы
6. Межузловые ветви крестцового отдела
7. Внутренностные тазовые нервы
8. Крестцовые симпатические узлы

# Чревное сплетение

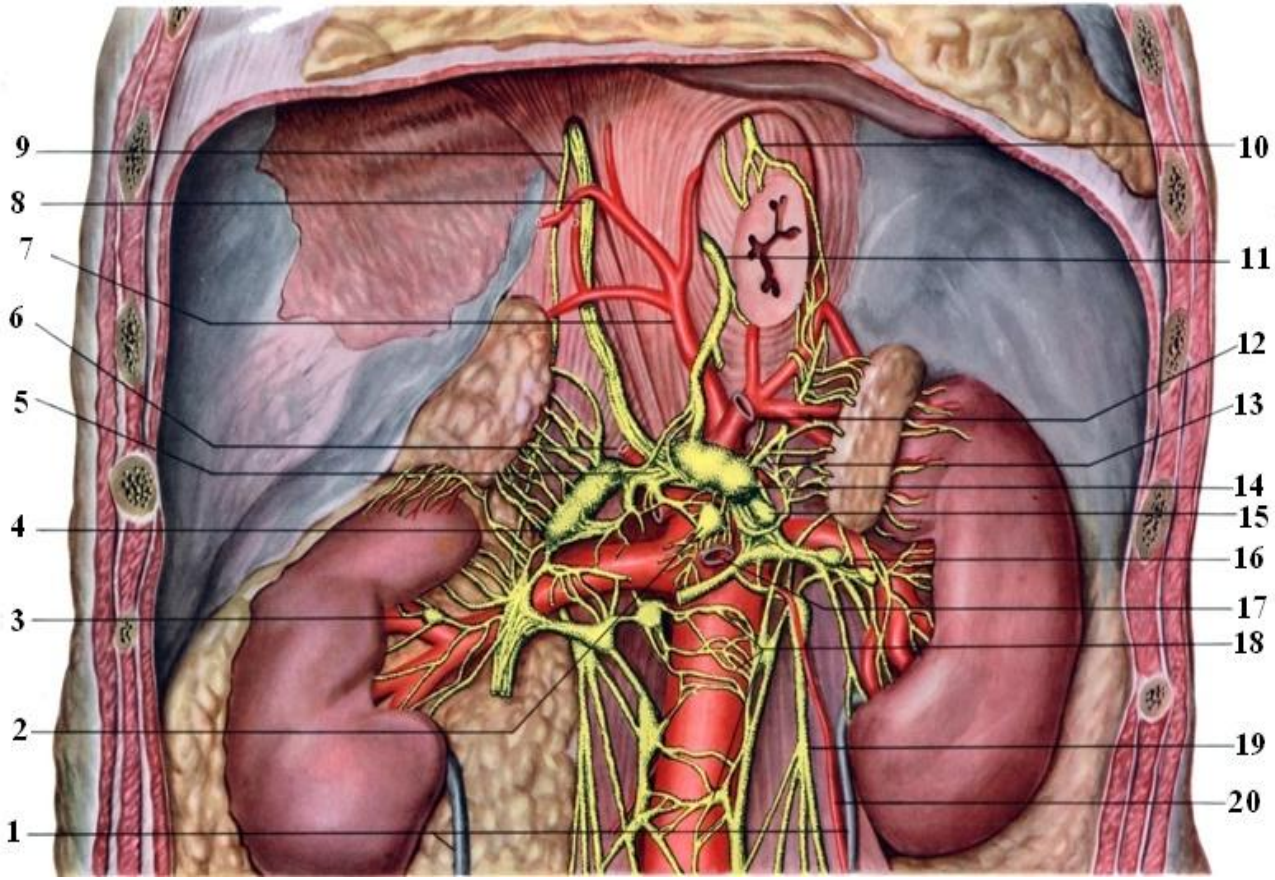


1. Мочеточник
2. Верхний брыжеечный узел
3. Почечный узел (правый)
4. Чревный узел (правый)
5. Чревное сплетение
6. Общая печеночная артерия
7. Диафрагмальная артерия
8. Большой внутренностный (правый) нерв
9. Малый внутренностный (правый) нерв
10. Передний ствол блуждающего нерва
11. Задний ствол блуждающего нерва
12. Левая желудочная артерия
13. Селезеночная артерия
14. Чревный узел (левый)
15. Аортально-почечный узел (левый)
16. Почечное сплетение
17. Верхняя брыжеечная артерия
18. Брюшное аортальное (межбрыжеечное) сплетение
19. Поясничный отдел симпатического ствола (слева)
20. Внутренняя семенная (яичниковая) артерия (левая)

# Брюшное аортальное сплетение

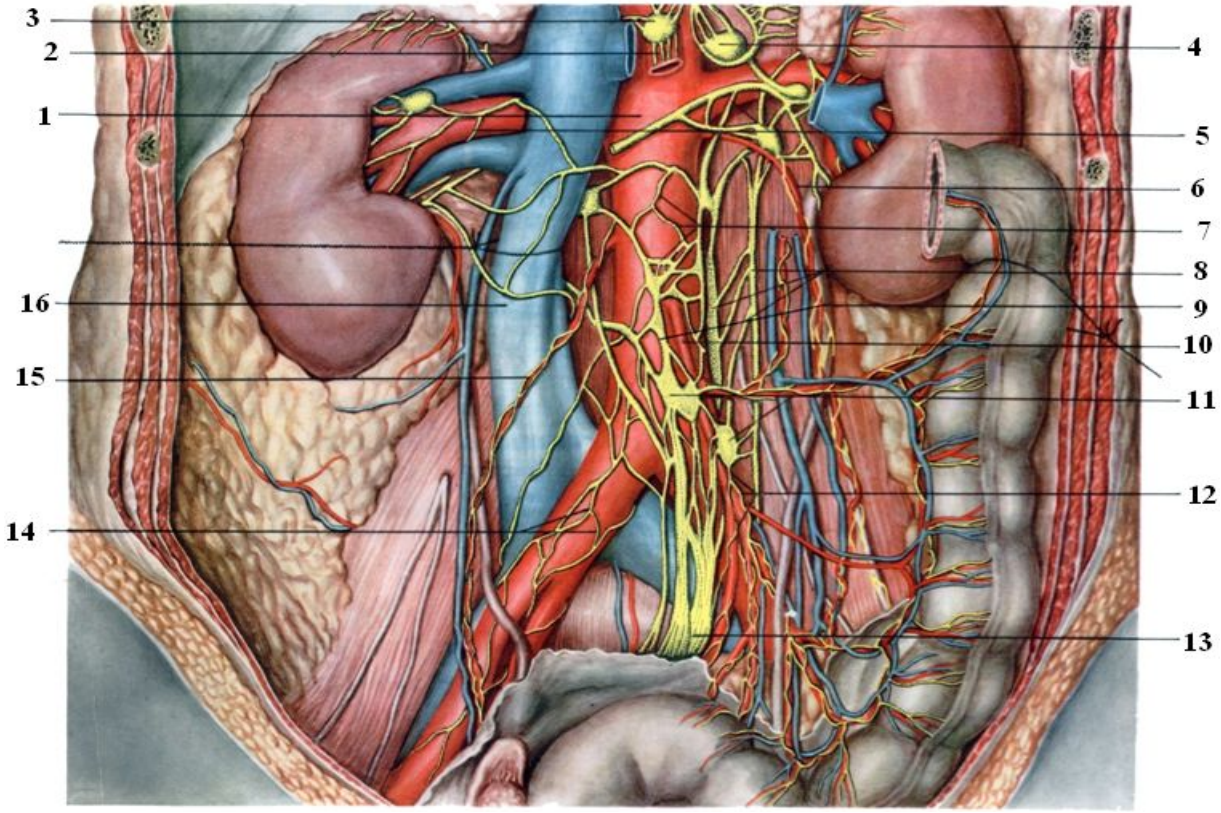


1. Аорта
2. Верхняя брыжеечная артерия
3. Верхний брыжечный узел и верхнее брыжеечное сплетение
4. Аортально-почечный узел
5. Почечная артерия
6. Яичниковая артерия
7. Межбрыжеечное сплетение
8. Поясничные узлы симпатического ствола и поясничные внутренностные нервы
9. Брюшное аортальное сплетение
10. Нижняя брыжеечная артерия
11. Нижний брыжечный узел
12. Нижнее брыжечное сплетение
13. Верхнее подчревное сплетение
14. Подвздошное сплетение
15. Яичниковое сплетние
16. Нижняя полая вена