

РОСТОВСКИЙ ГОСУДАРСТВЕННЫЙ
МЕДИЦИНСКИЙ УНИВЕРСИТЕТ

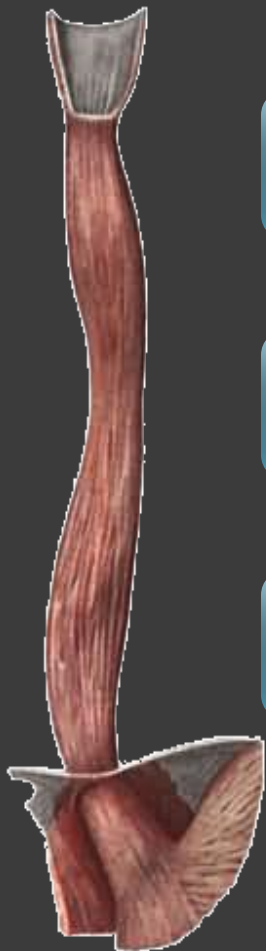
КАФЕДРА ДЕТСКОЙ ХИРУРГИИ И
ОРТОПЕДИИ



ИНОРОДНЫЕ ТЕЛА
ЖЕЛУДОЧНО
КИШЕЧНОГО ТРАКТА И
ВЕРХНИХ
ДЫХАТЕЛЬНЫХ ПУТЕЙ

Составитель: доцент д.м.н. Чепурной М.Г.

Физиологические сужения пищевода



Фарингиальное

Бронхиально-аортальное

Диафрагмально-кардиальное

Классификация

Органические

- Пища

Неорганические

- Металл
- Пластмасса
- Стекло
- ...

Классификация

Рентген негативные

- Пластмасса
- Стекло
- Органика

Рентген позитивные

- Металл

Классификация

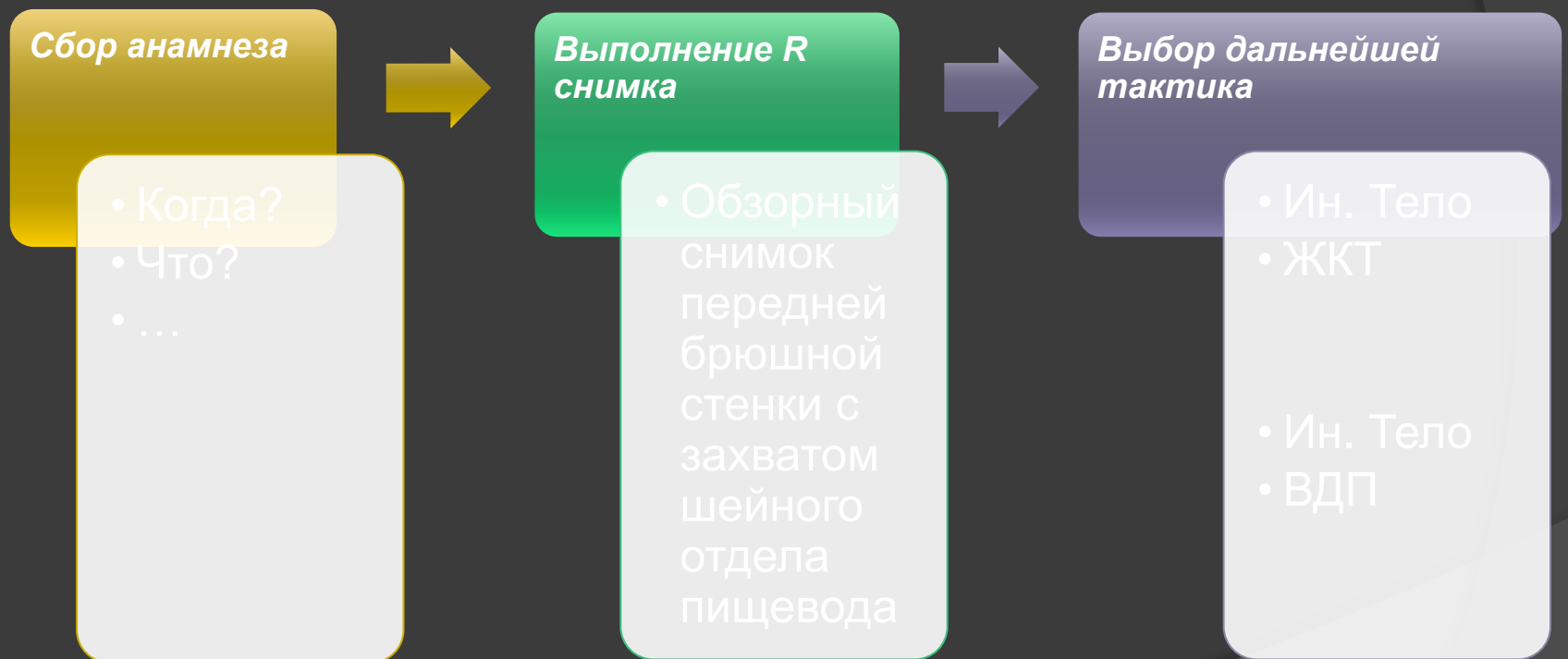
Острые края

- Иглы
- Булавки
- Кнопки
- Стекло

Тупые края

- Монета
- Нательный крестик
- Батарейки

Тактика ведения больного



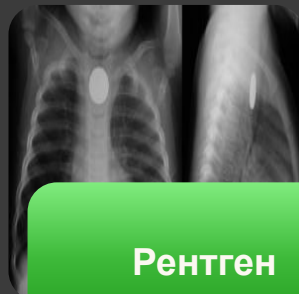
Клиническая картина ин. Тело ЖКТ

- ✓ Давящая боль за грудиной
- ✓ Саливация
- ✓ Затруднение или не возможность глотания

Иноородное тело в ЖКТ и оно...



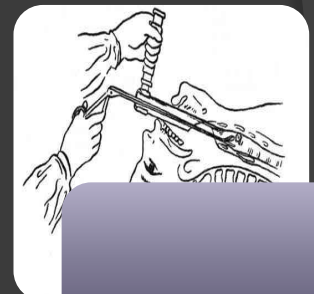Неорганическое



Рентген
позитивные или
Рентген
негативное



Острые или
тупые края

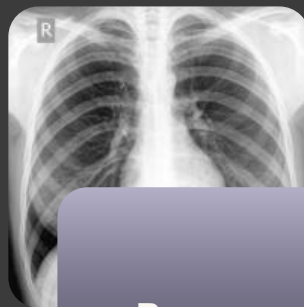


УДАЛЕНИЕ

Иноородное тело в пищеводе и оно...



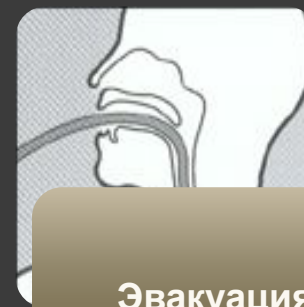
Органическое



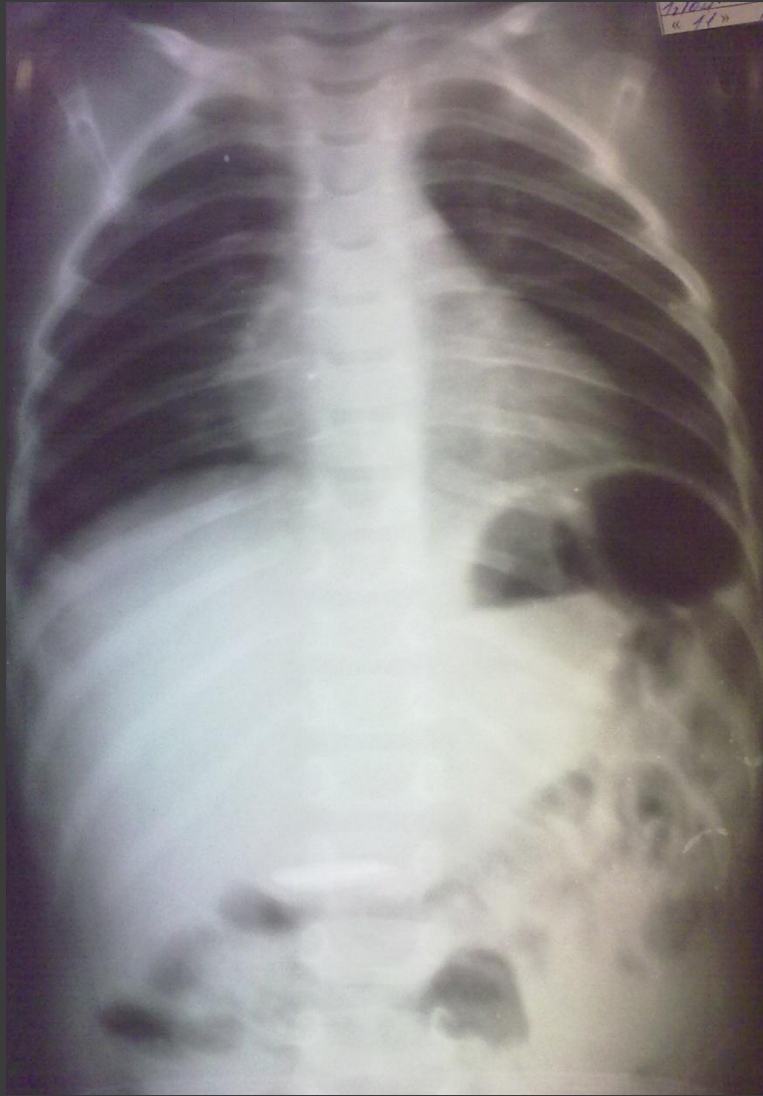
Рентген
негативное

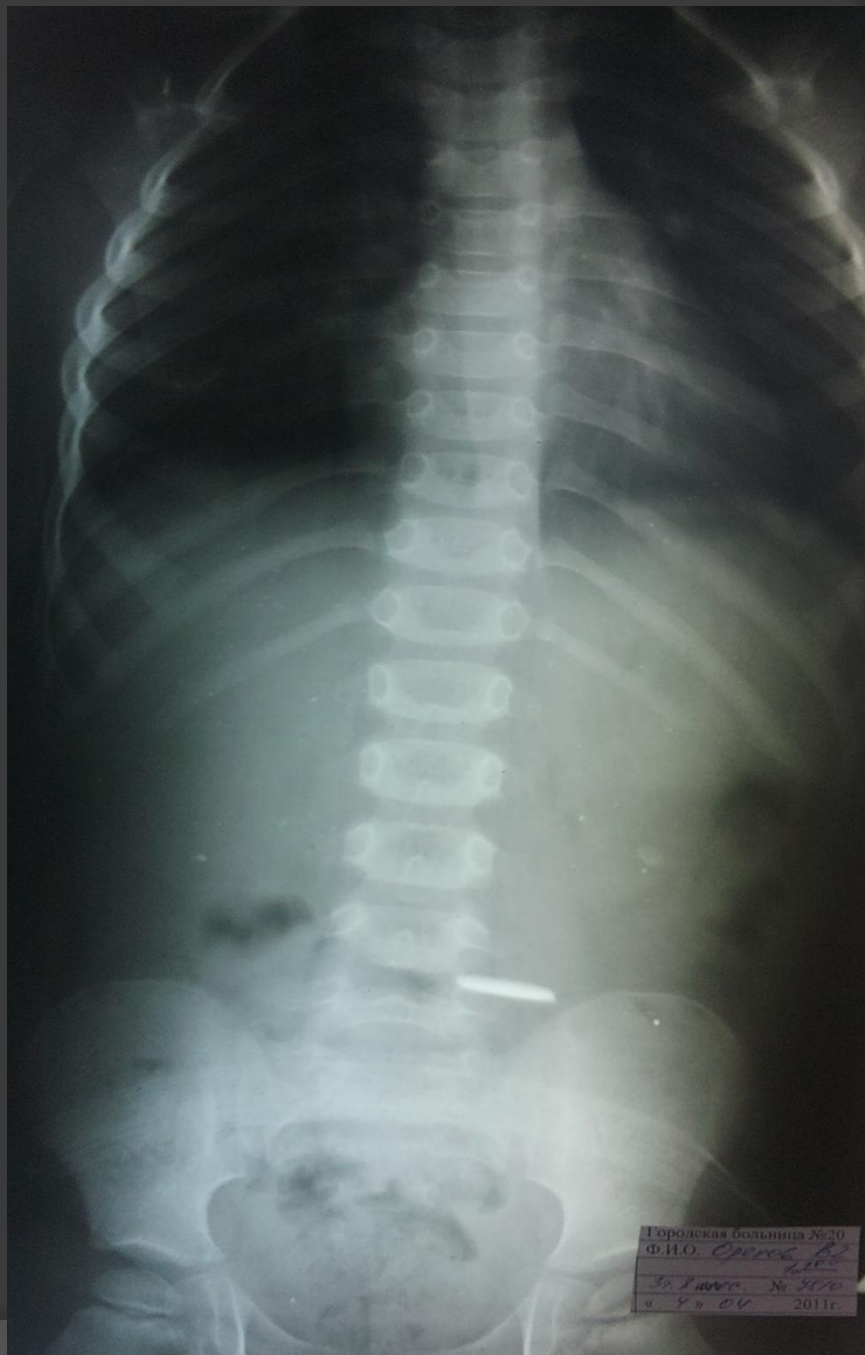


Округлые
формы

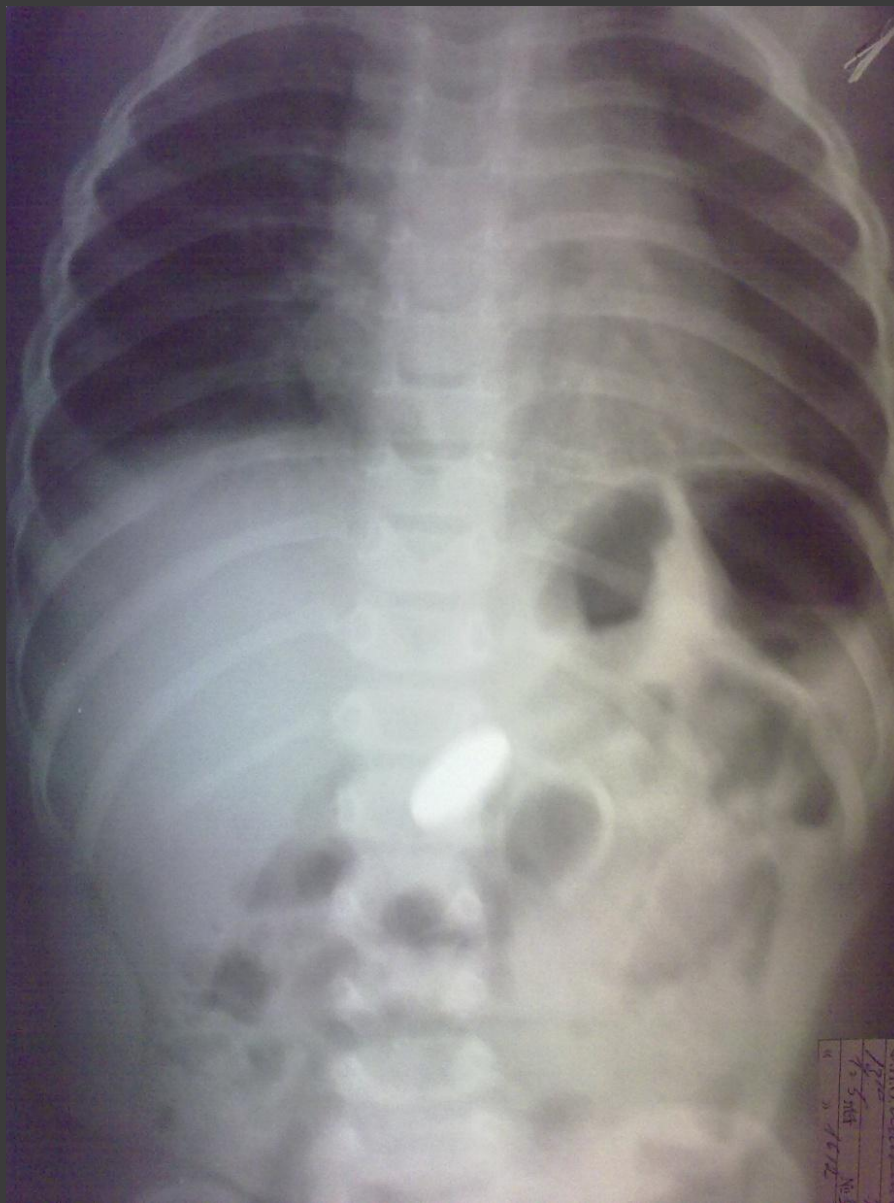


Эвакуация
пищевого комка в
желудок

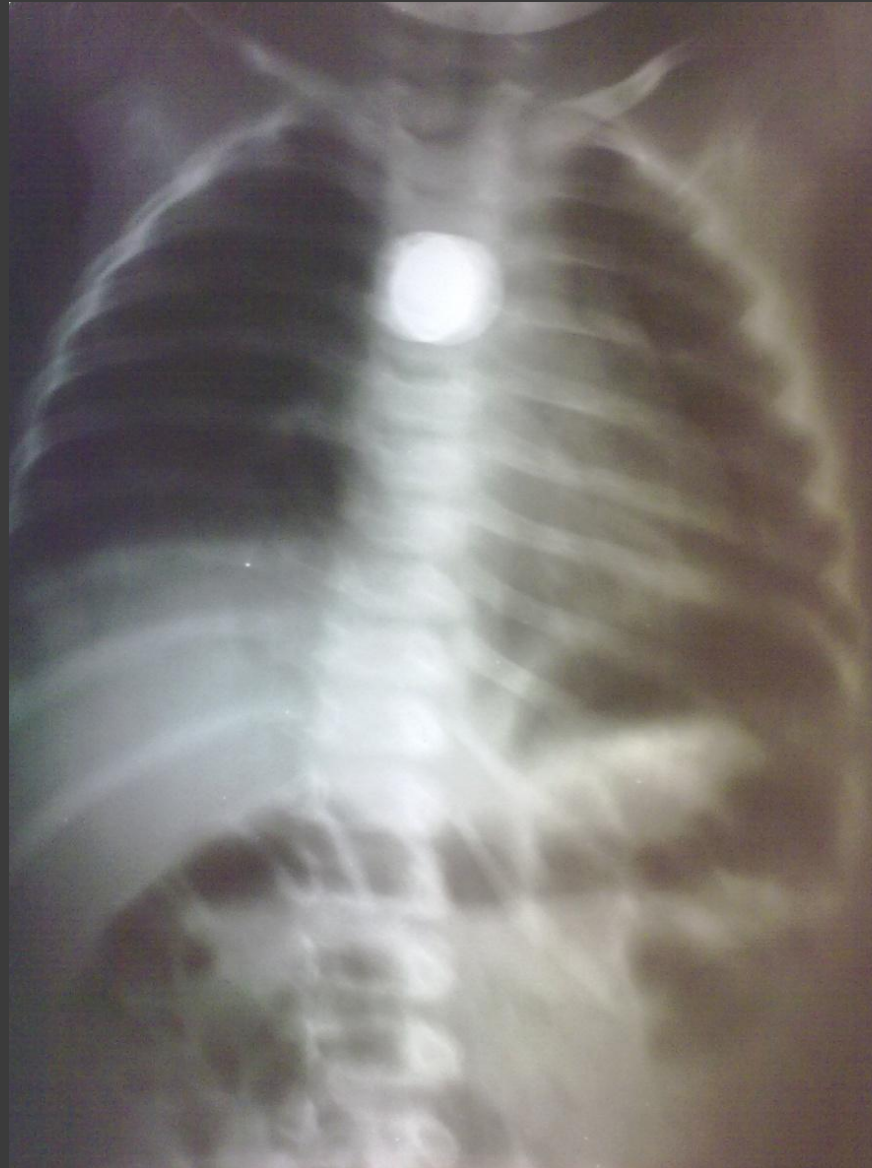


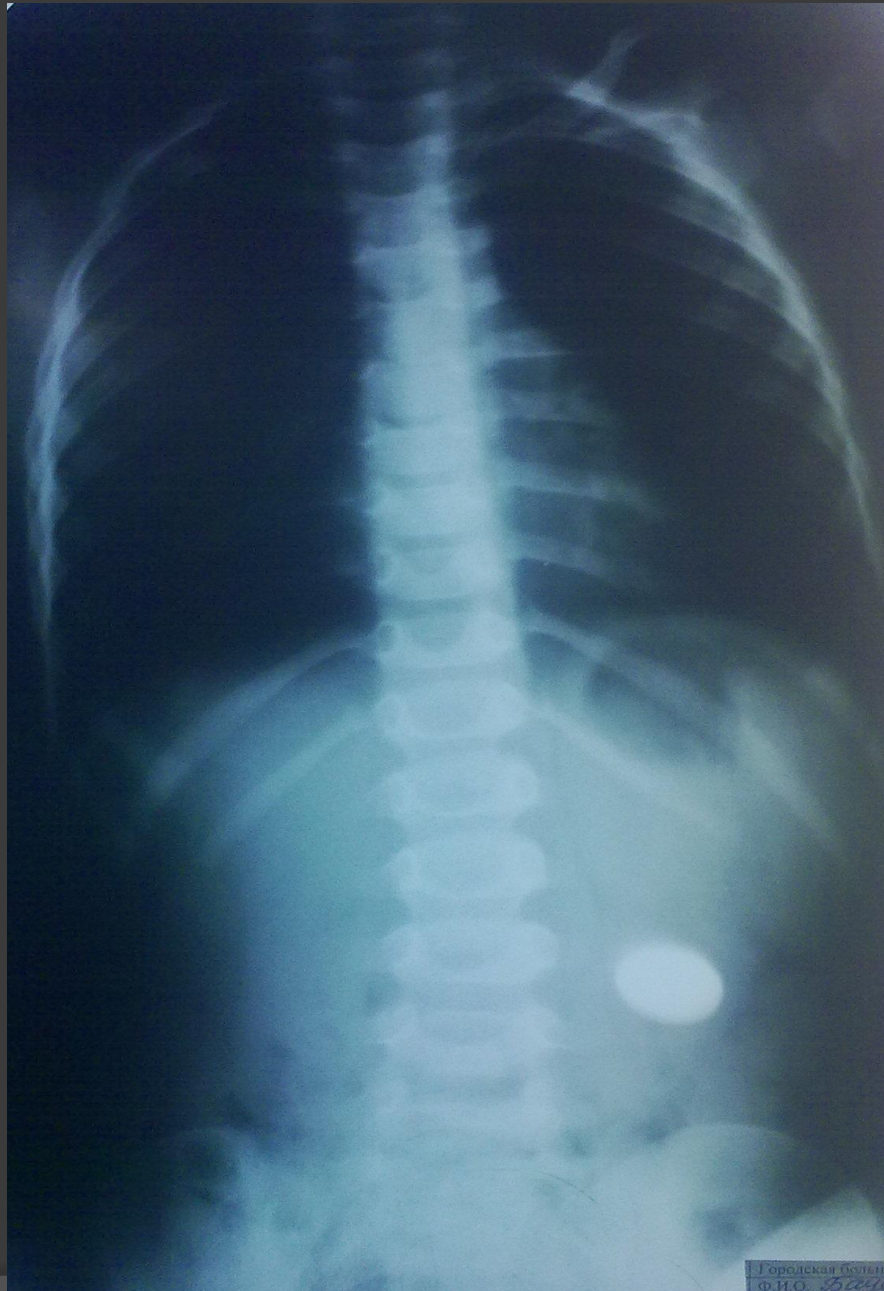
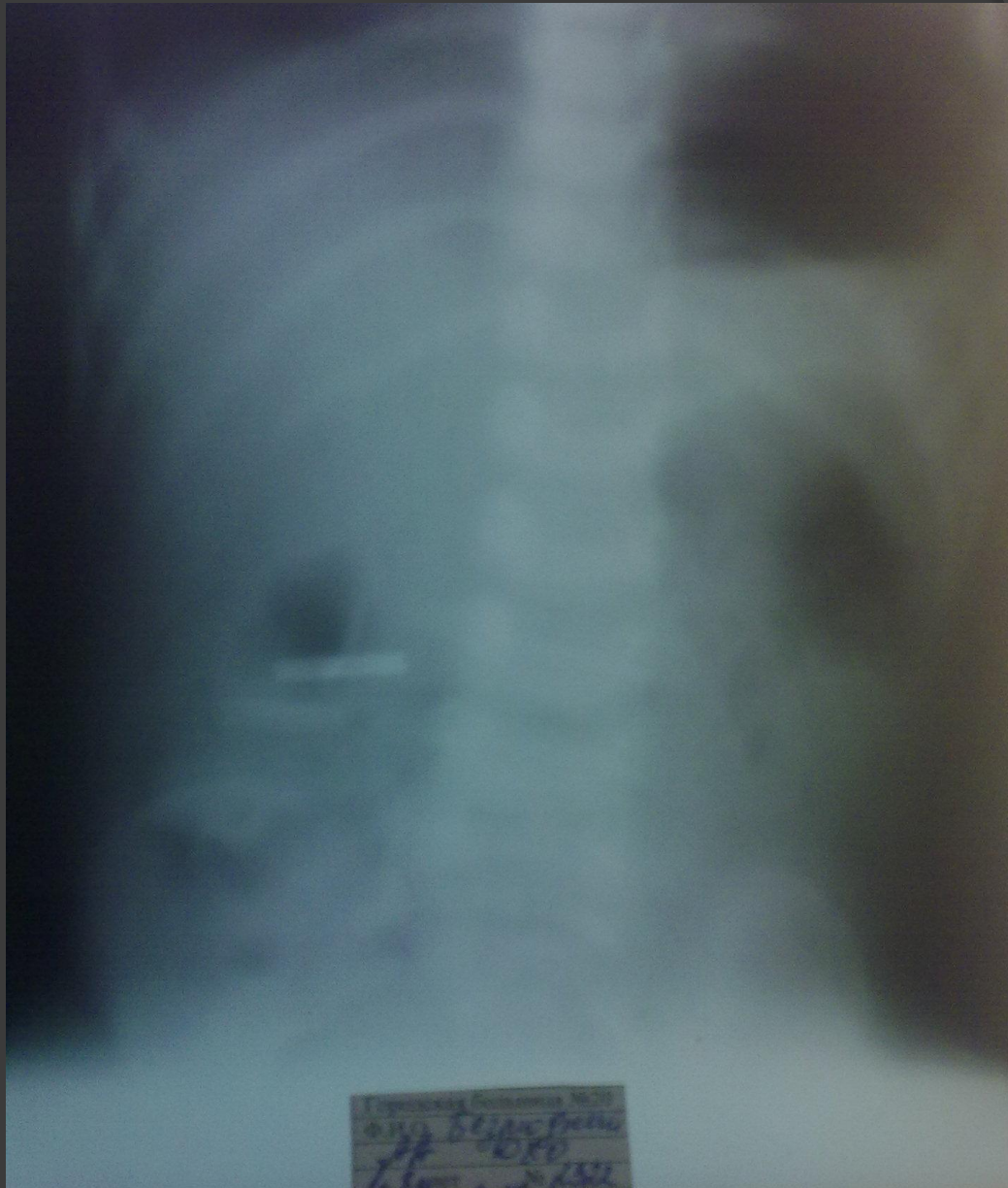
Городская больница №20
Ф.И.О. *Смирнов А.В.*
30.11.2011
№ *2470*
г. *Уфа* 2011г.




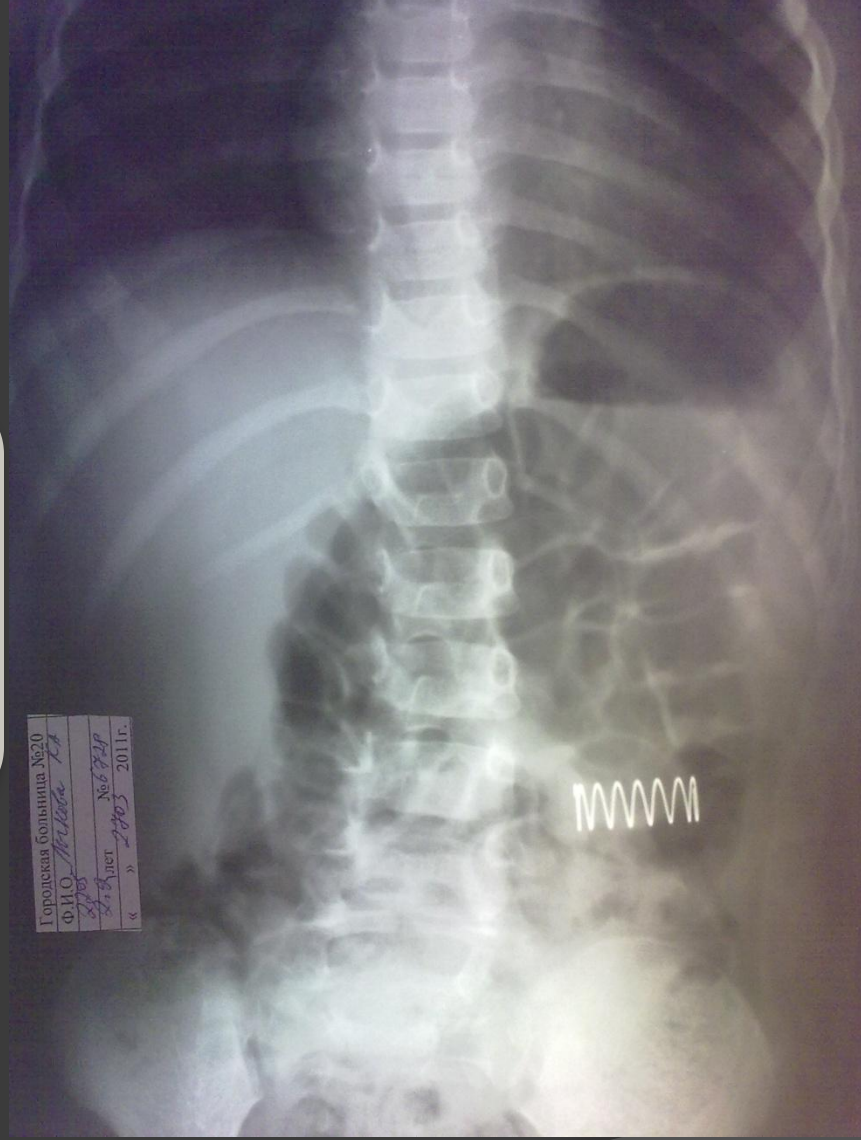
ФОНО
№ 5
№ 1
7/11/11



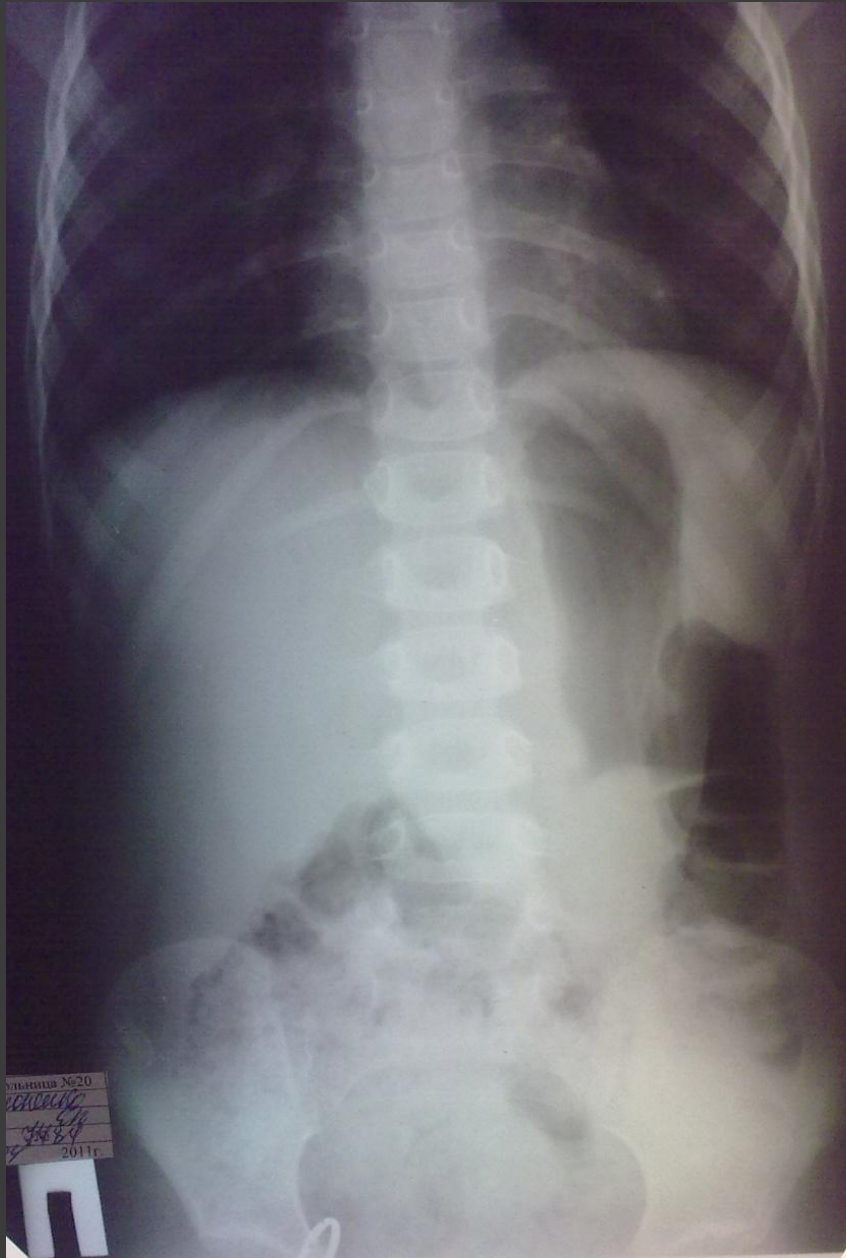


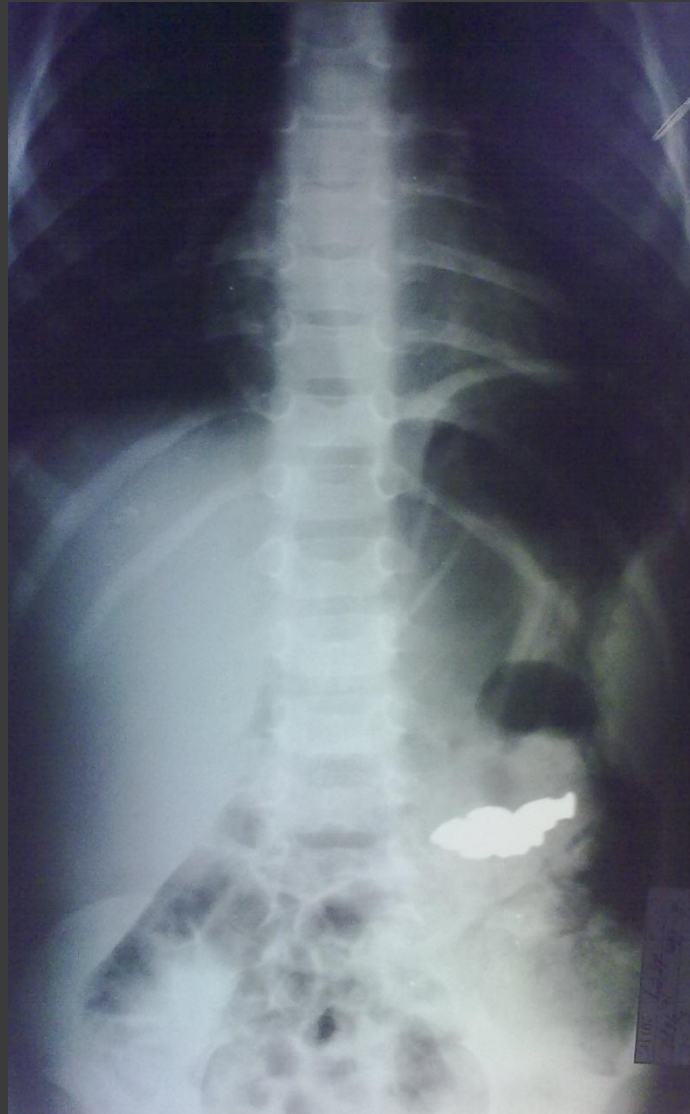


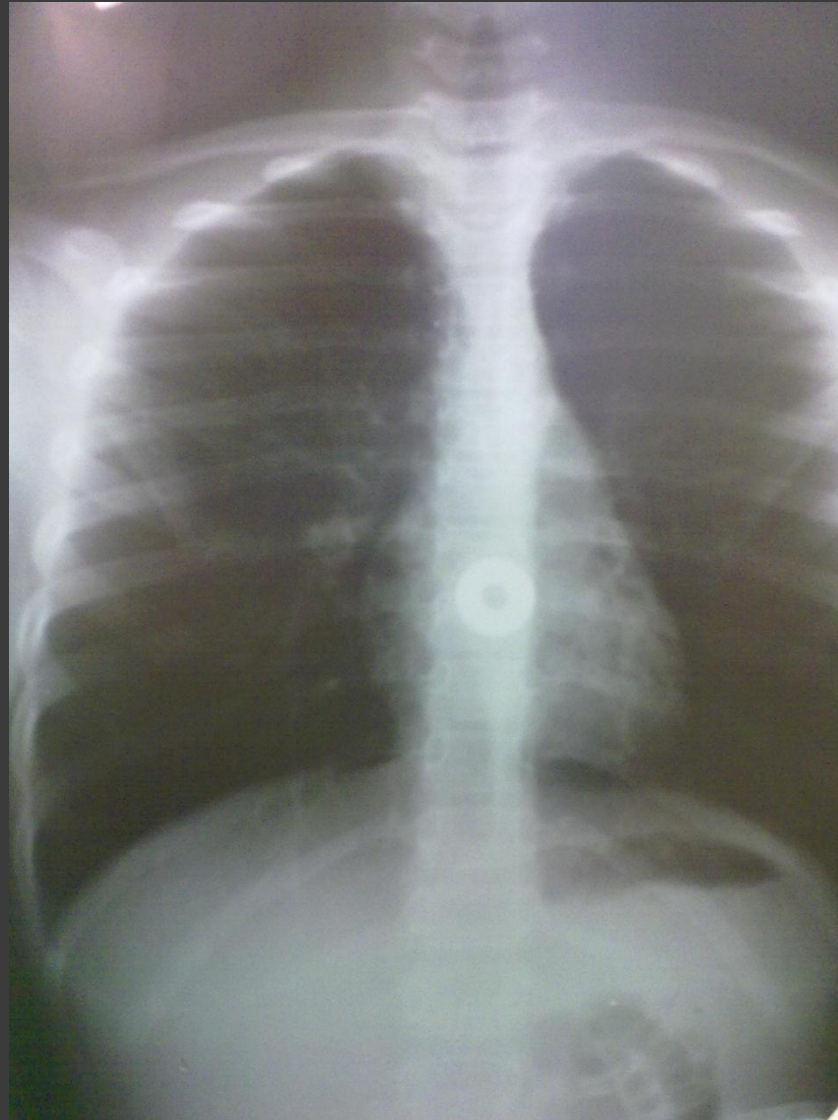


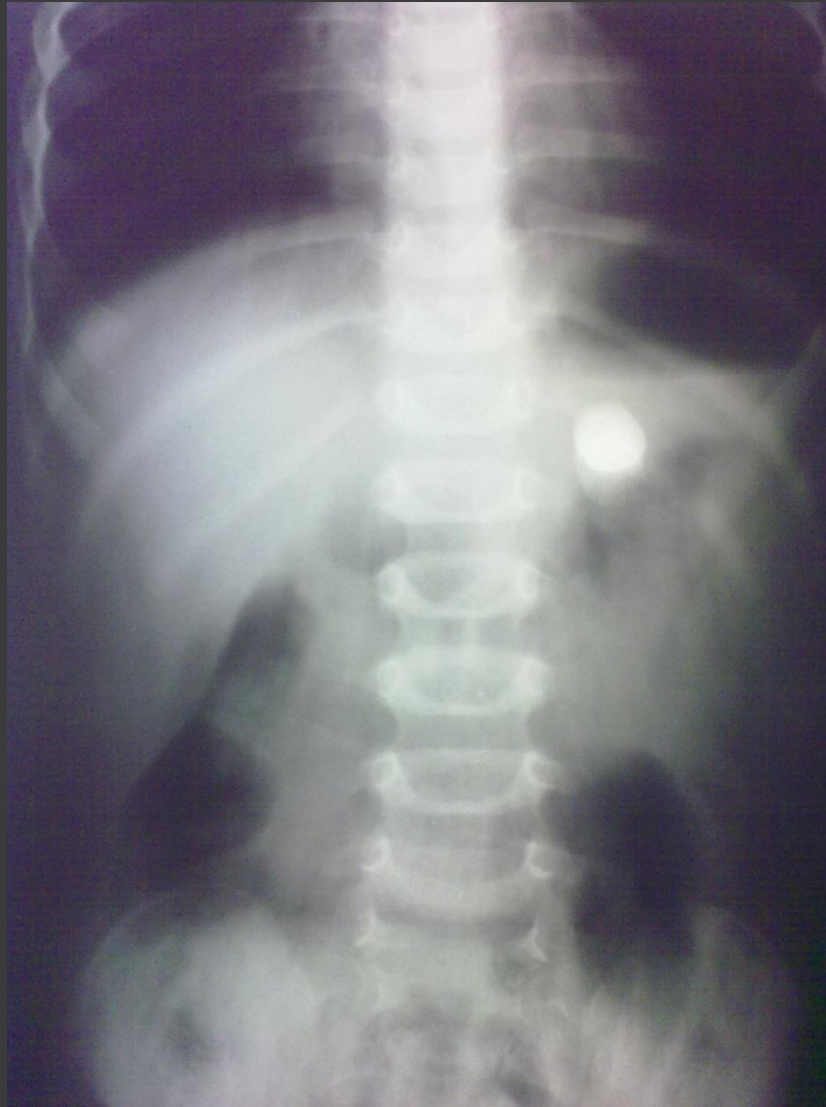

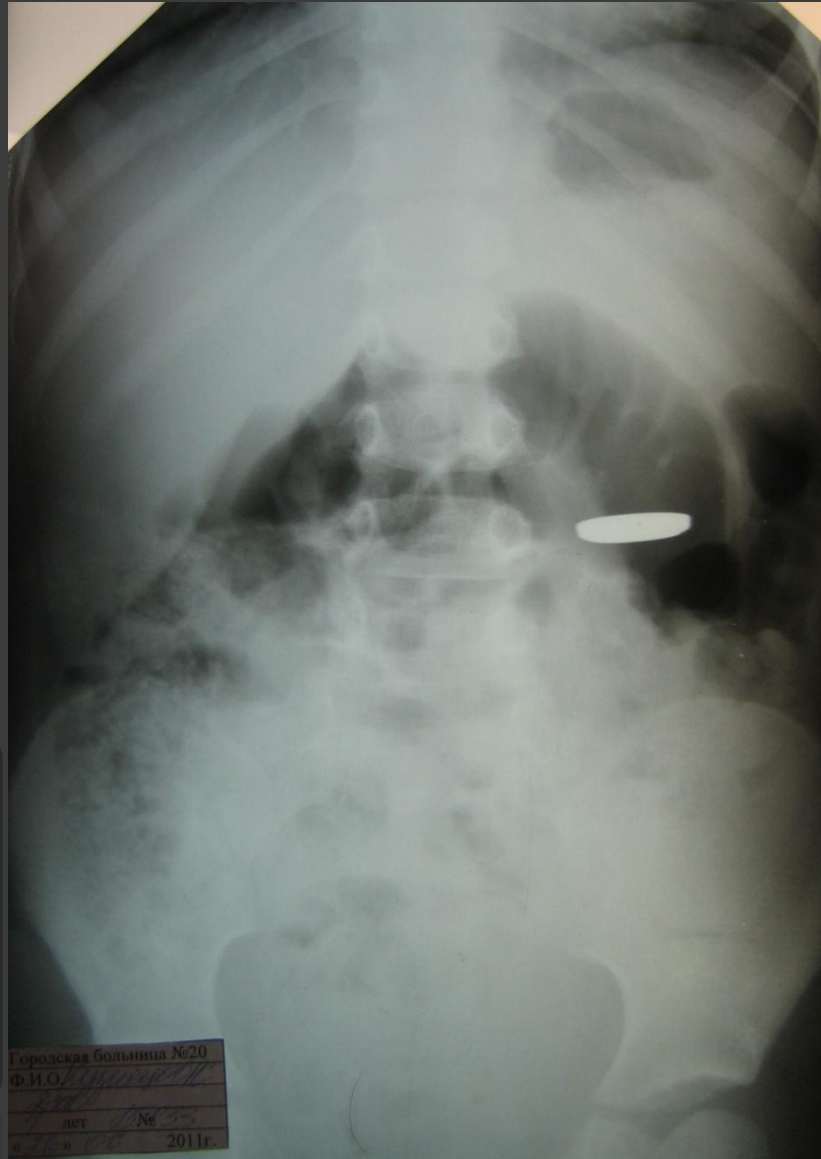Городская больница №20
Ф.И.О. *Мельникова К.А.*
С.В. № *6822*
« *1* » *10* » 2011 г.

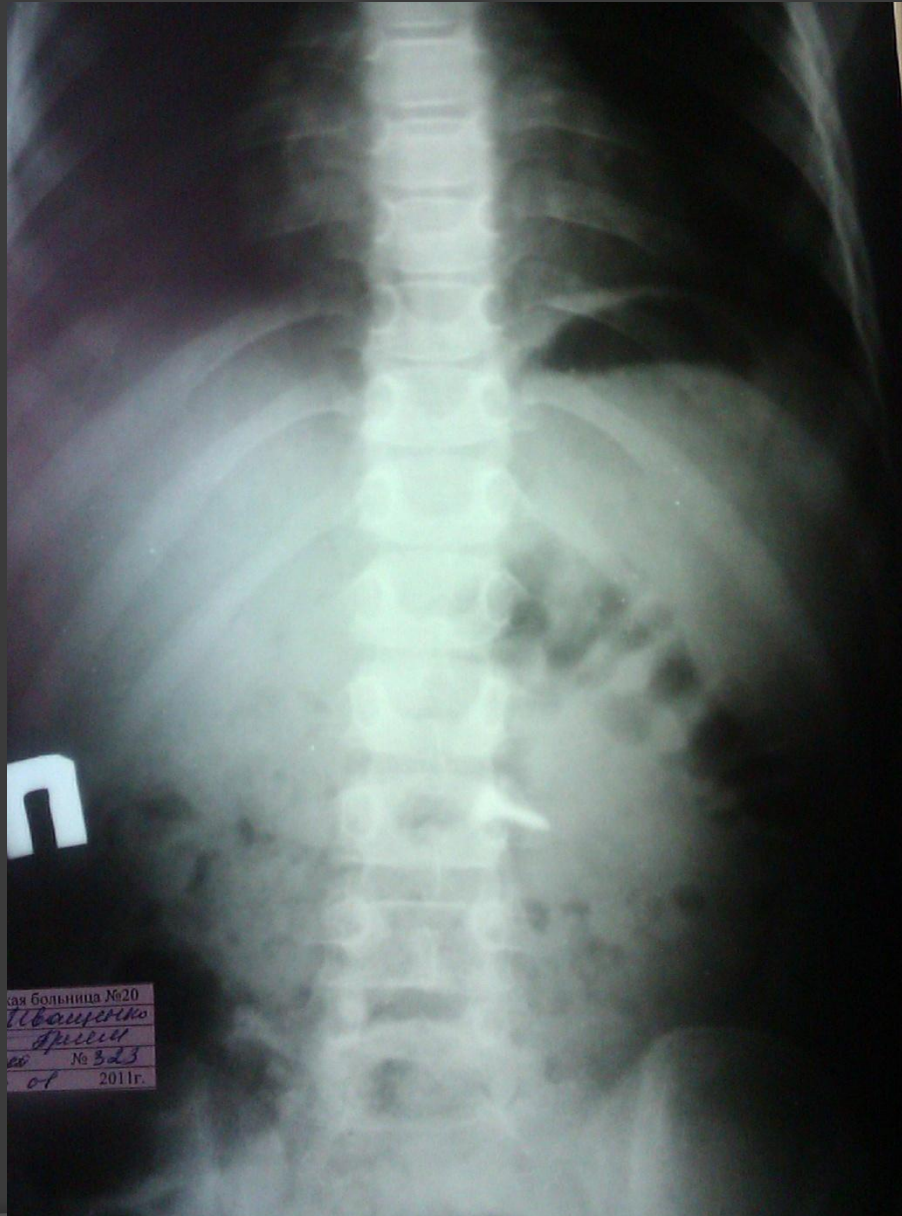




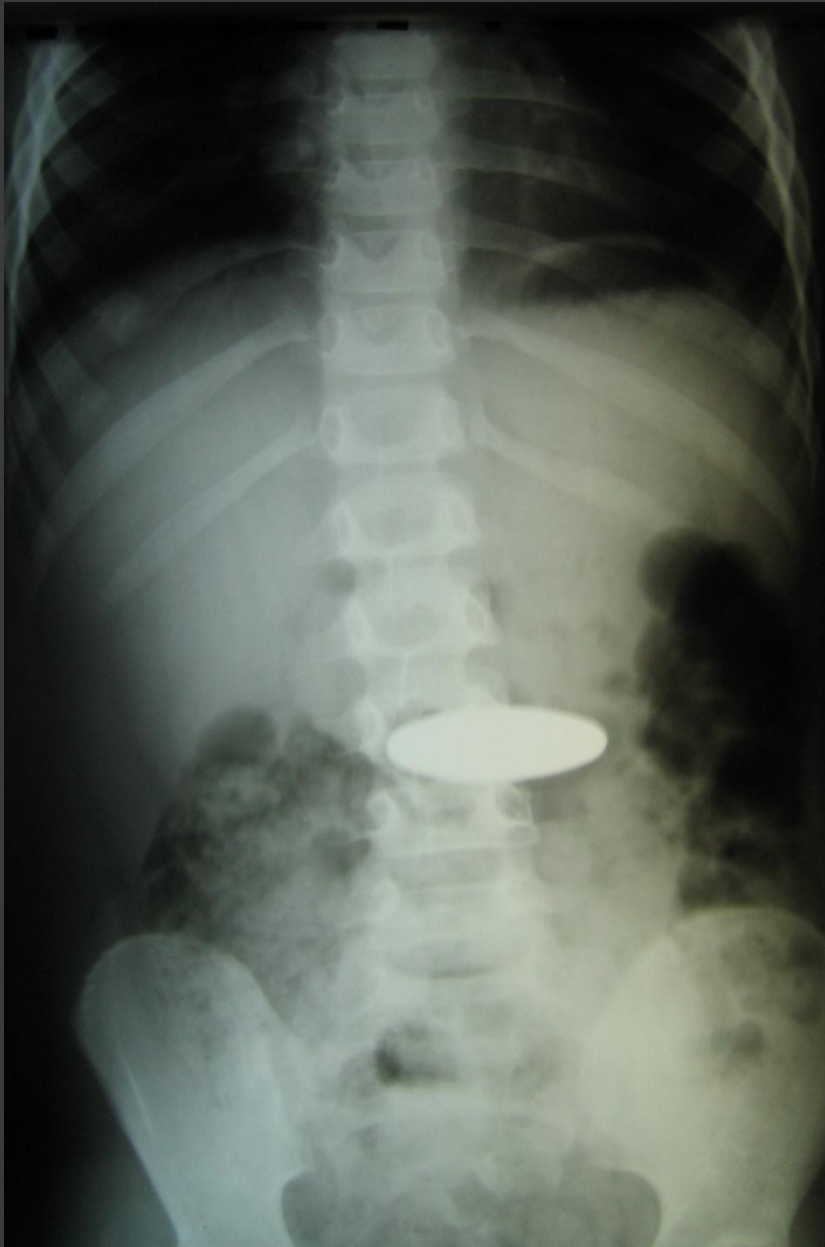


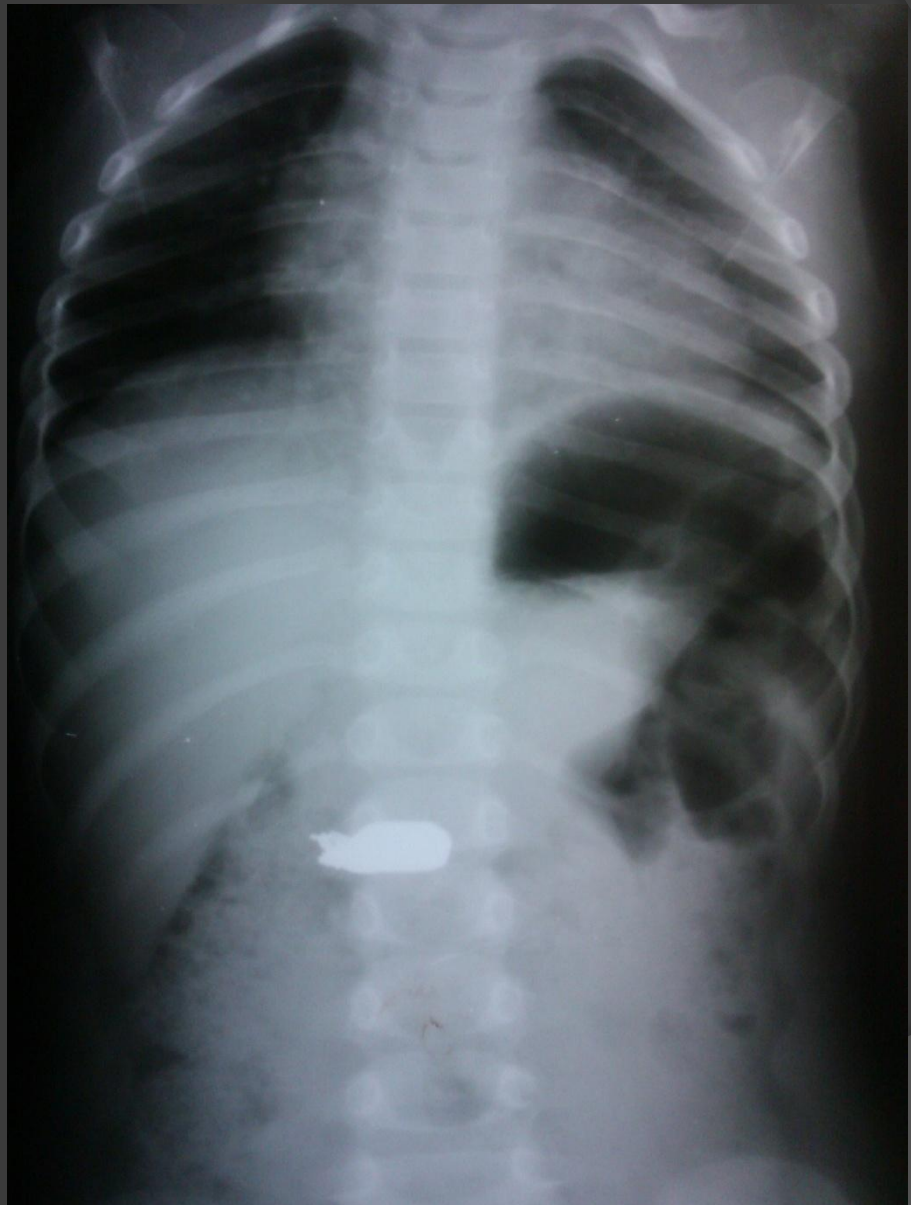
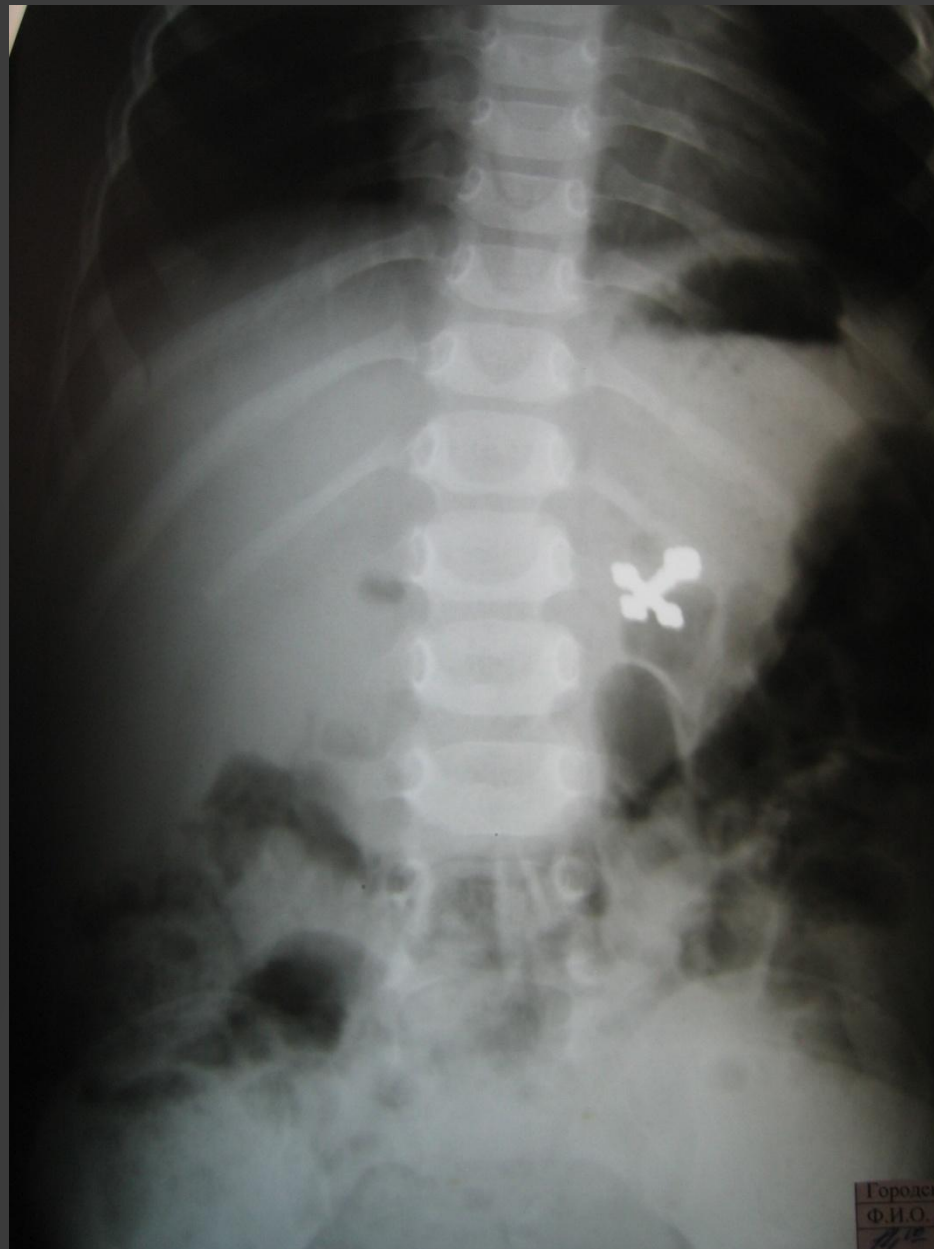




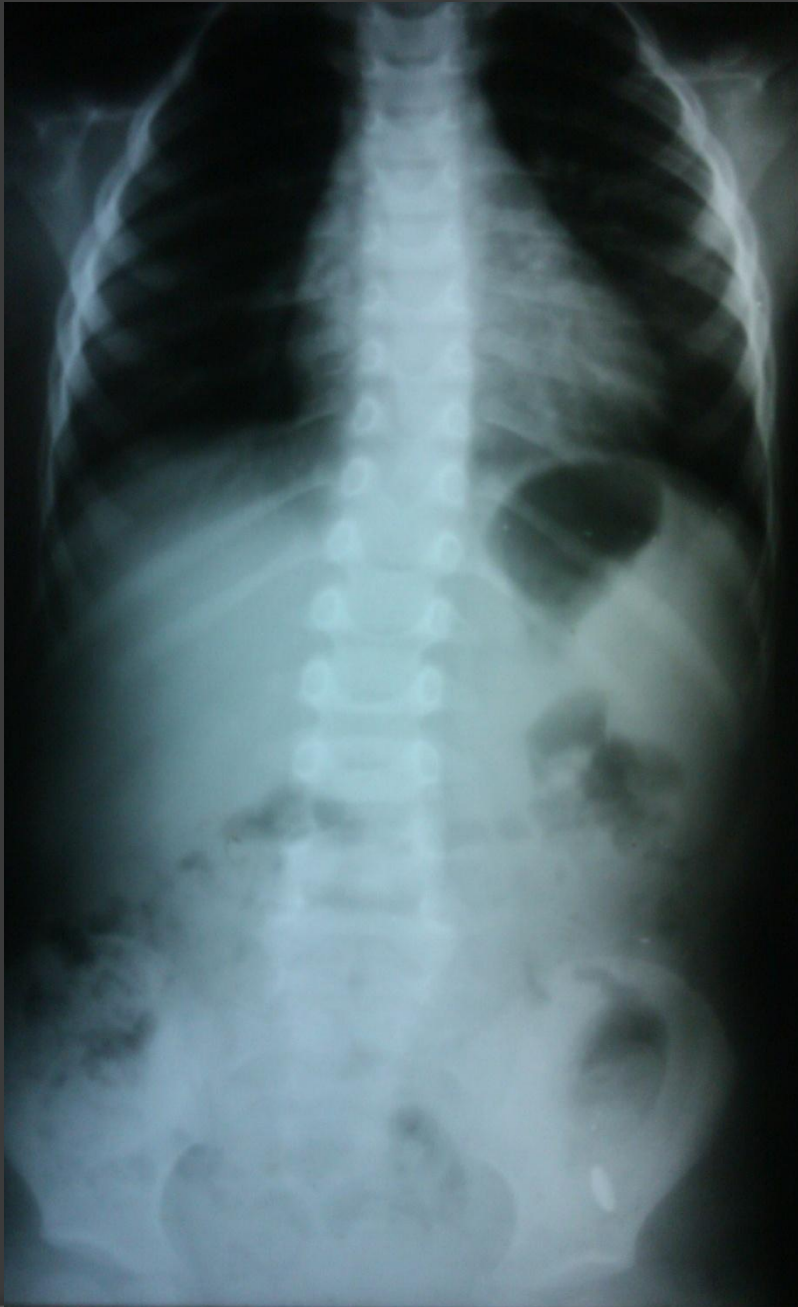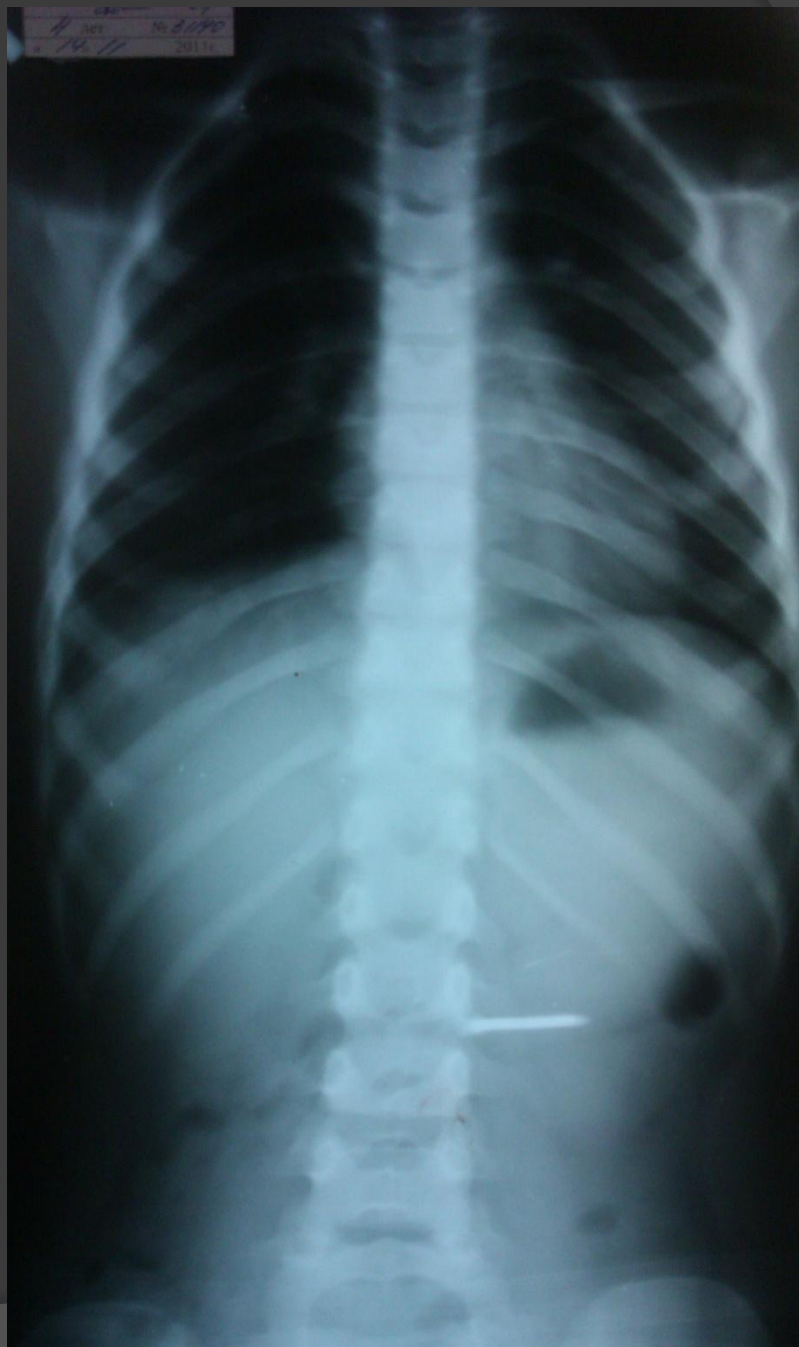
Сая больница №20
Иваново
Аким
№ 323
07 2011г.

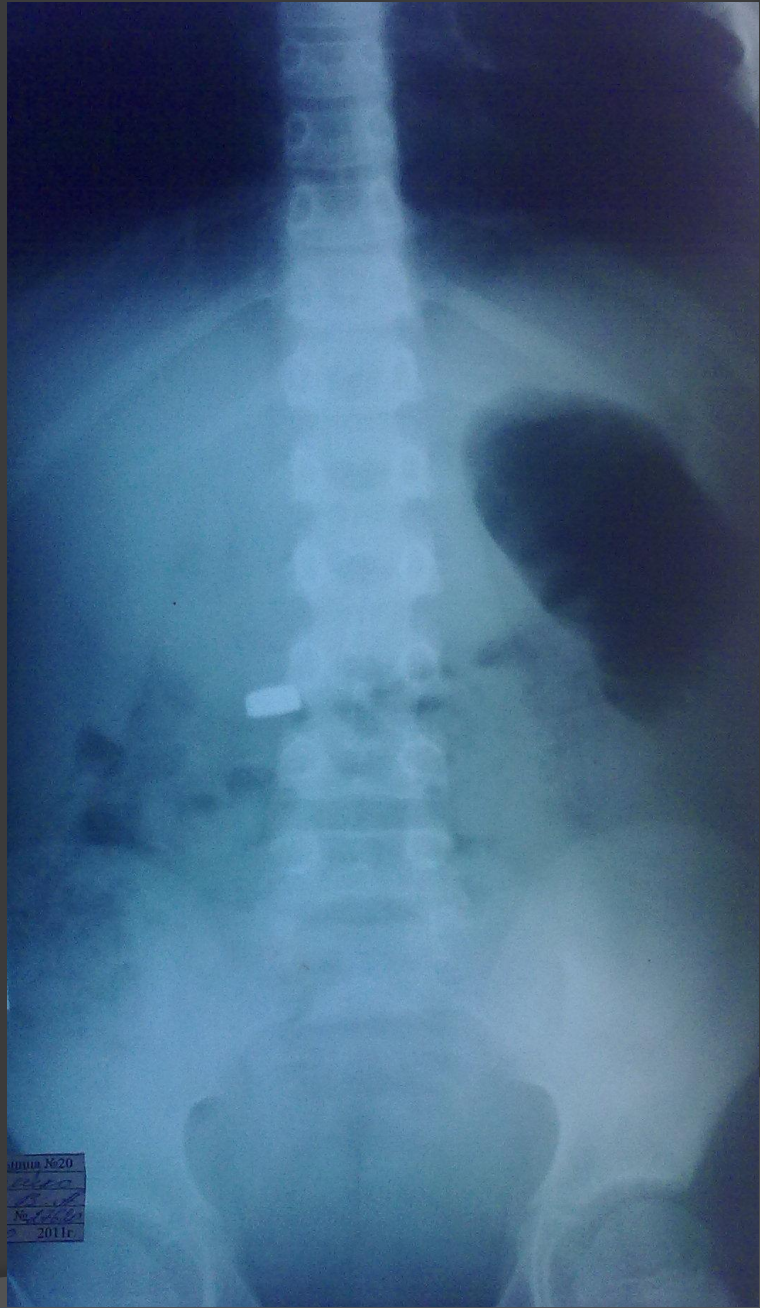


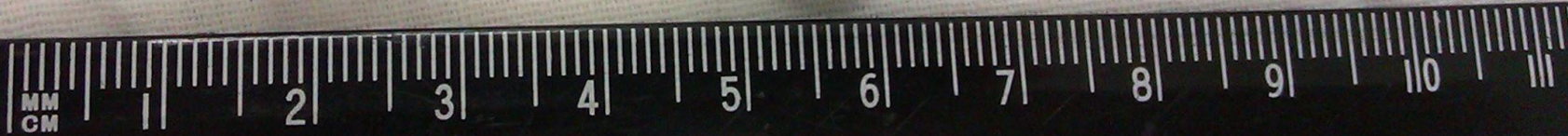
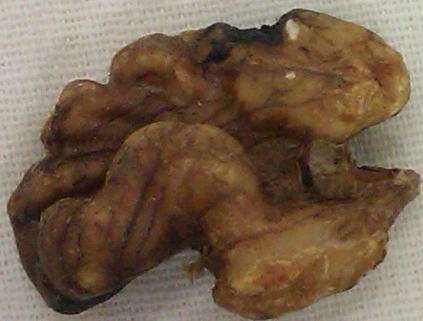

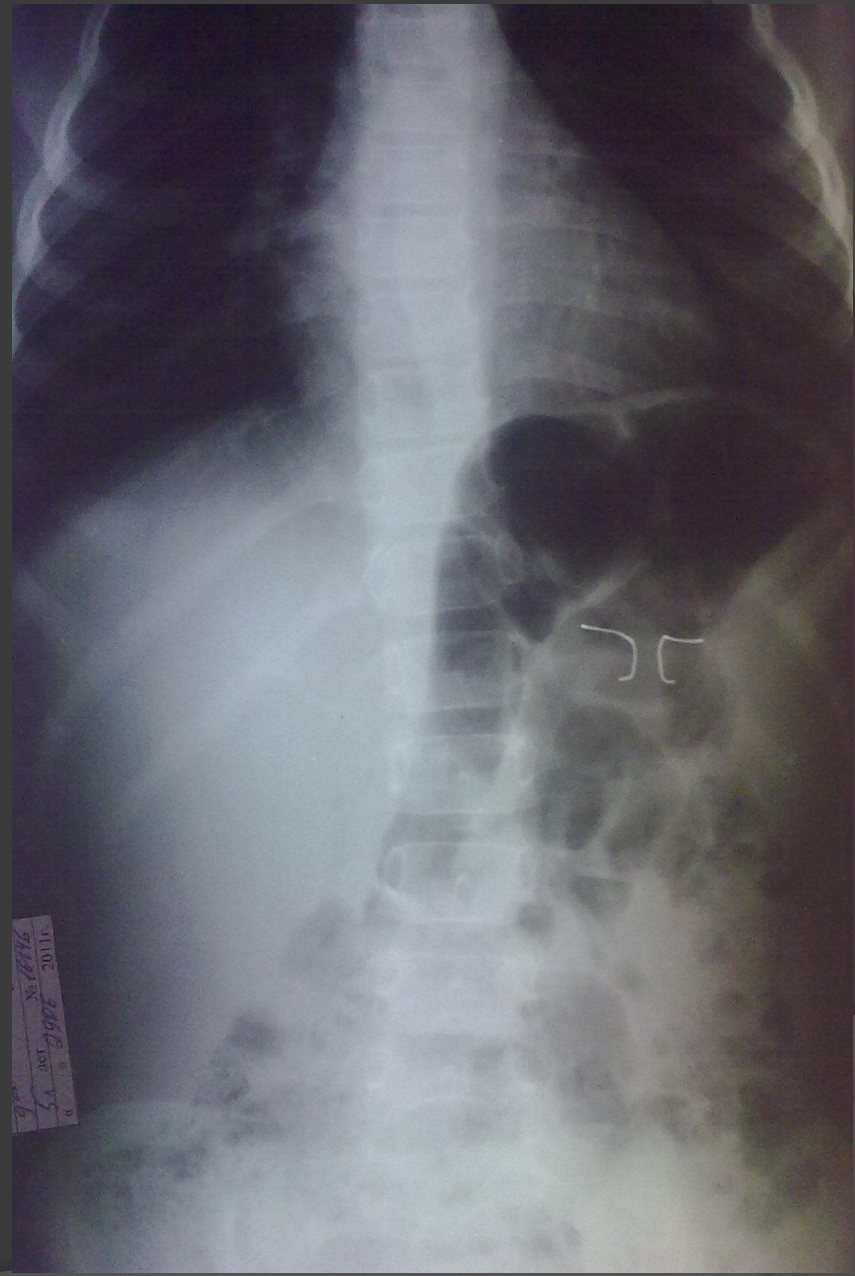
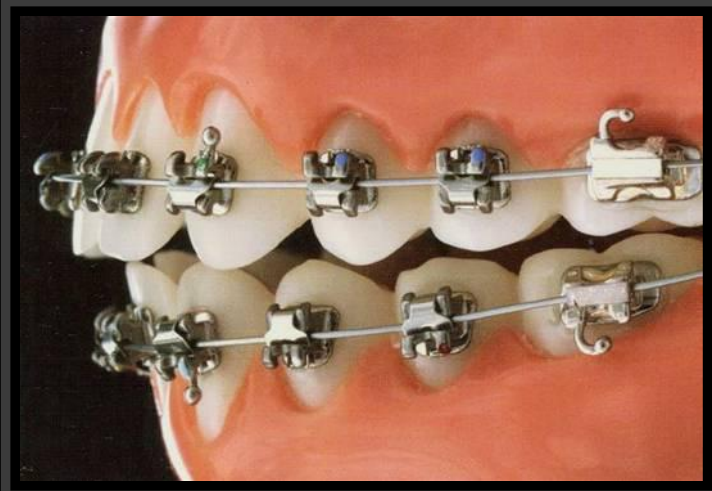



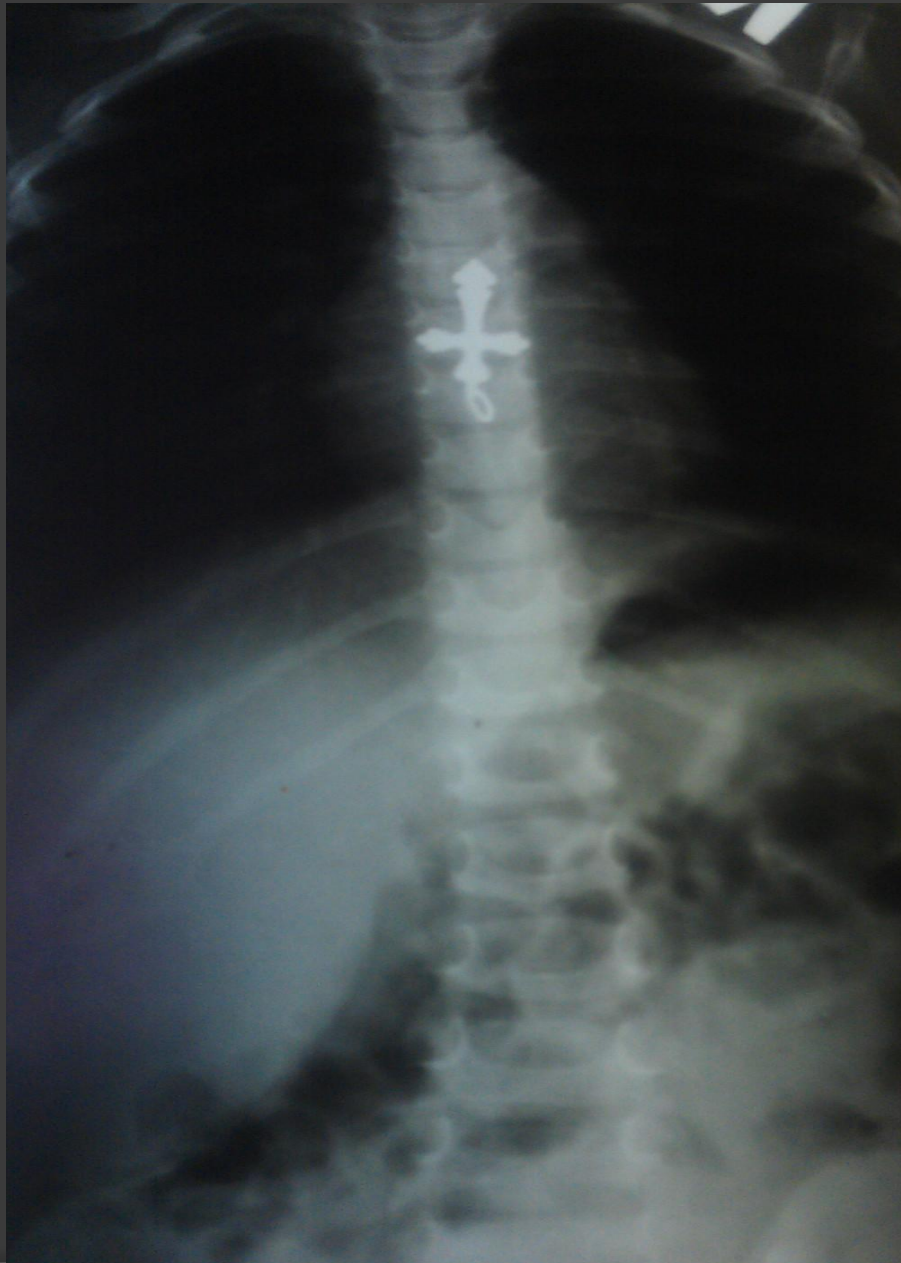


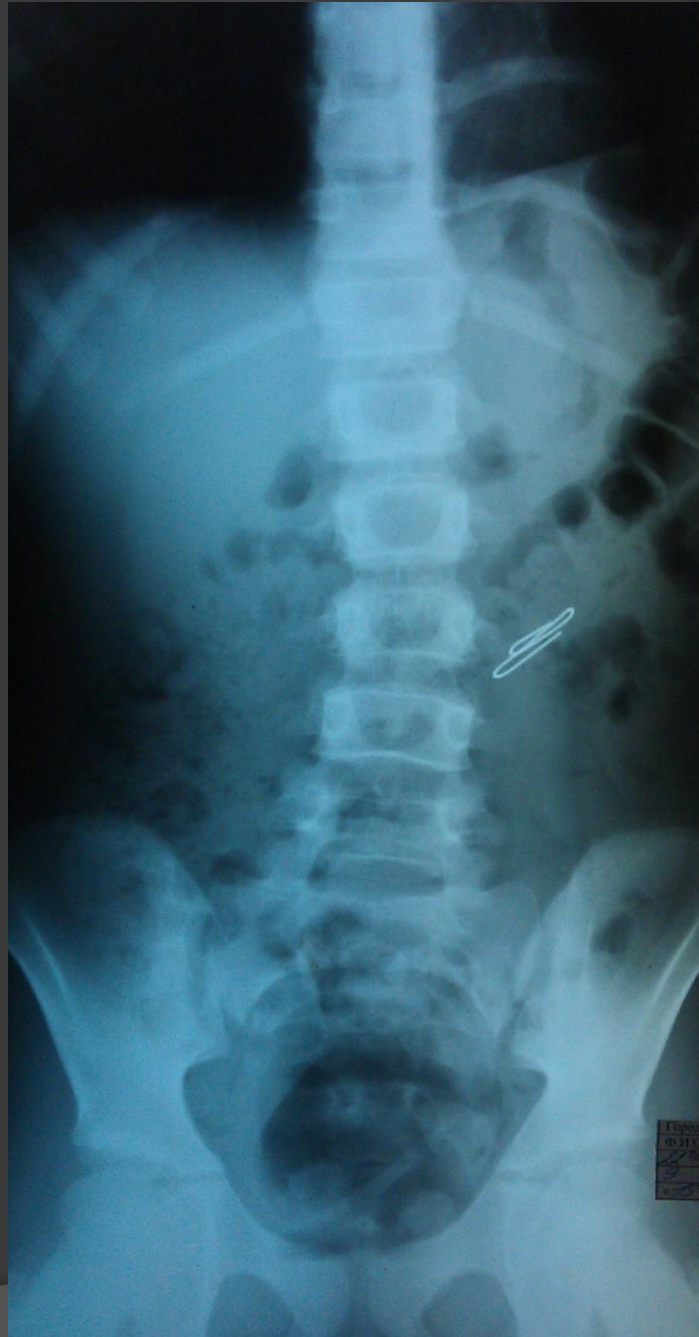
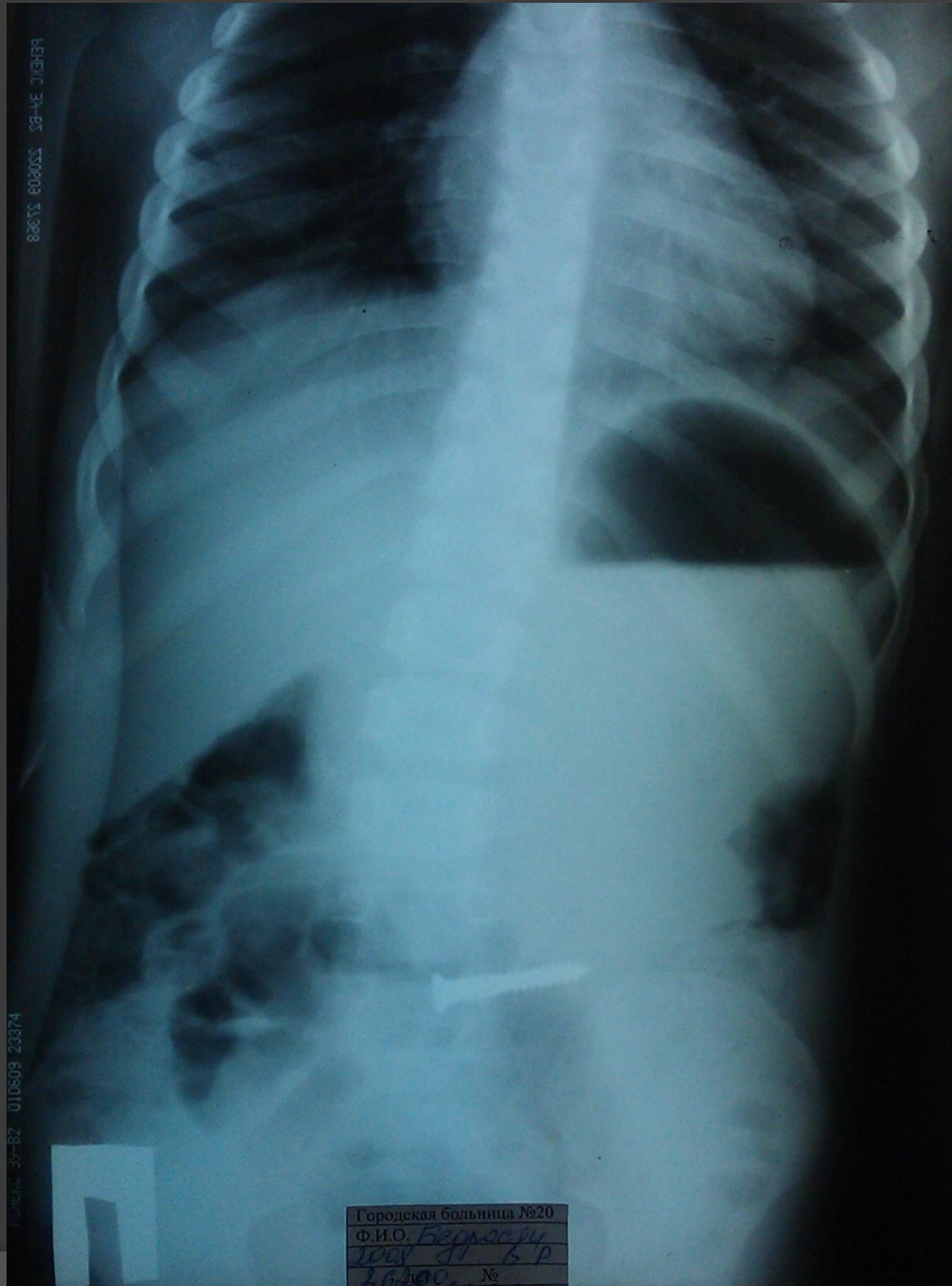






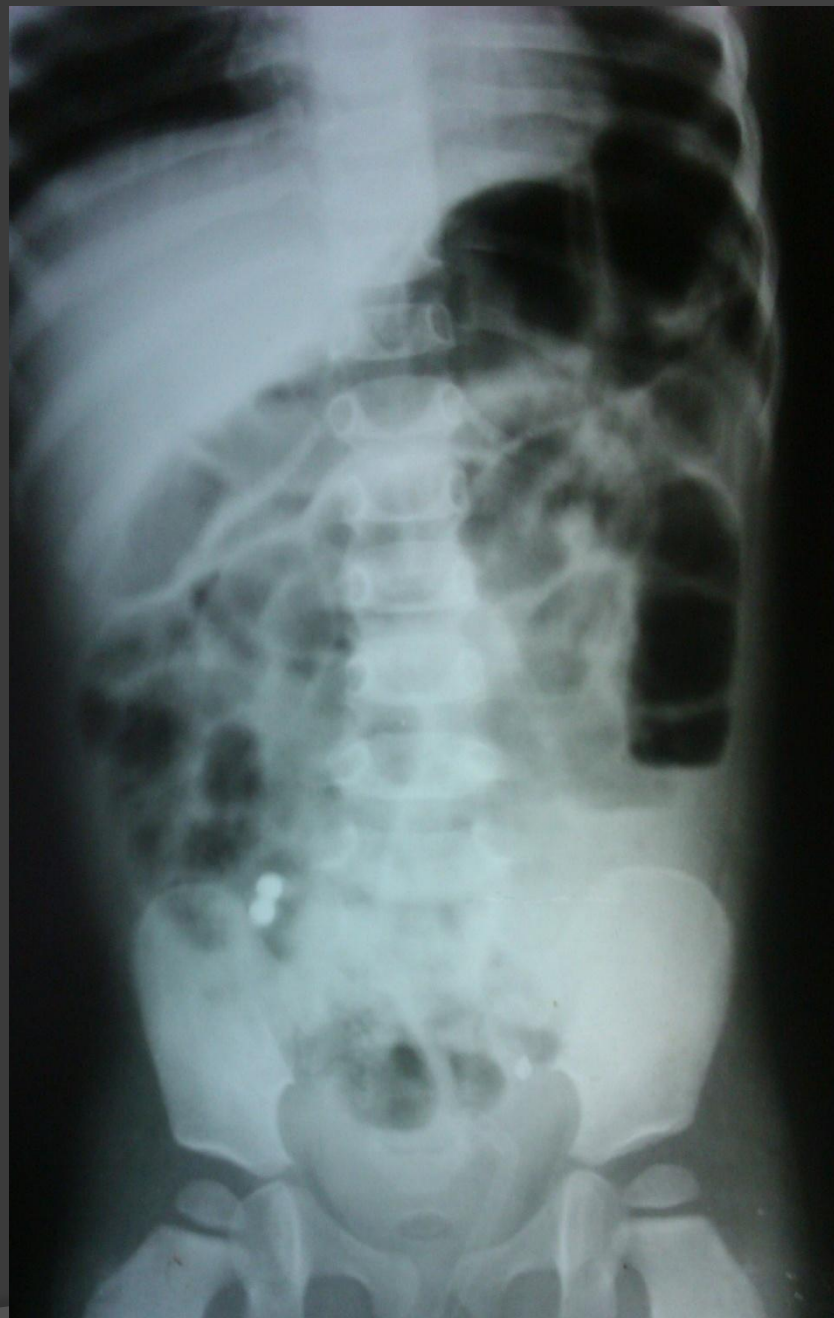


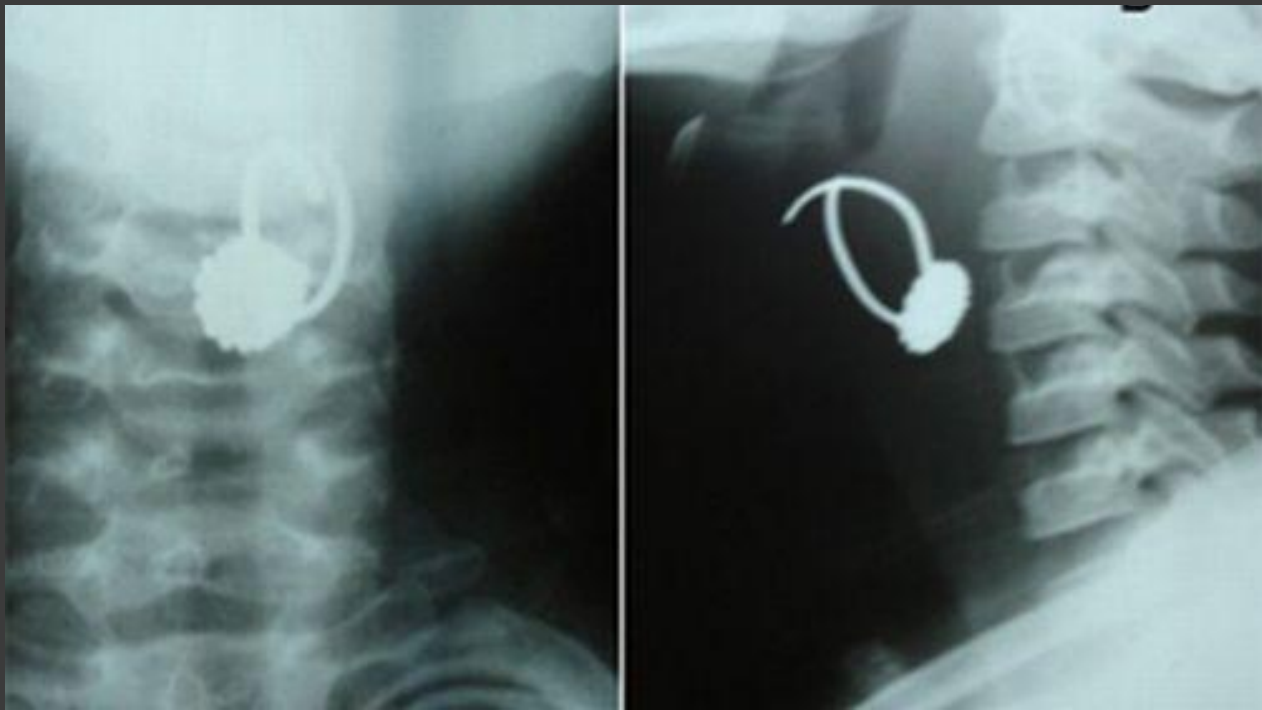


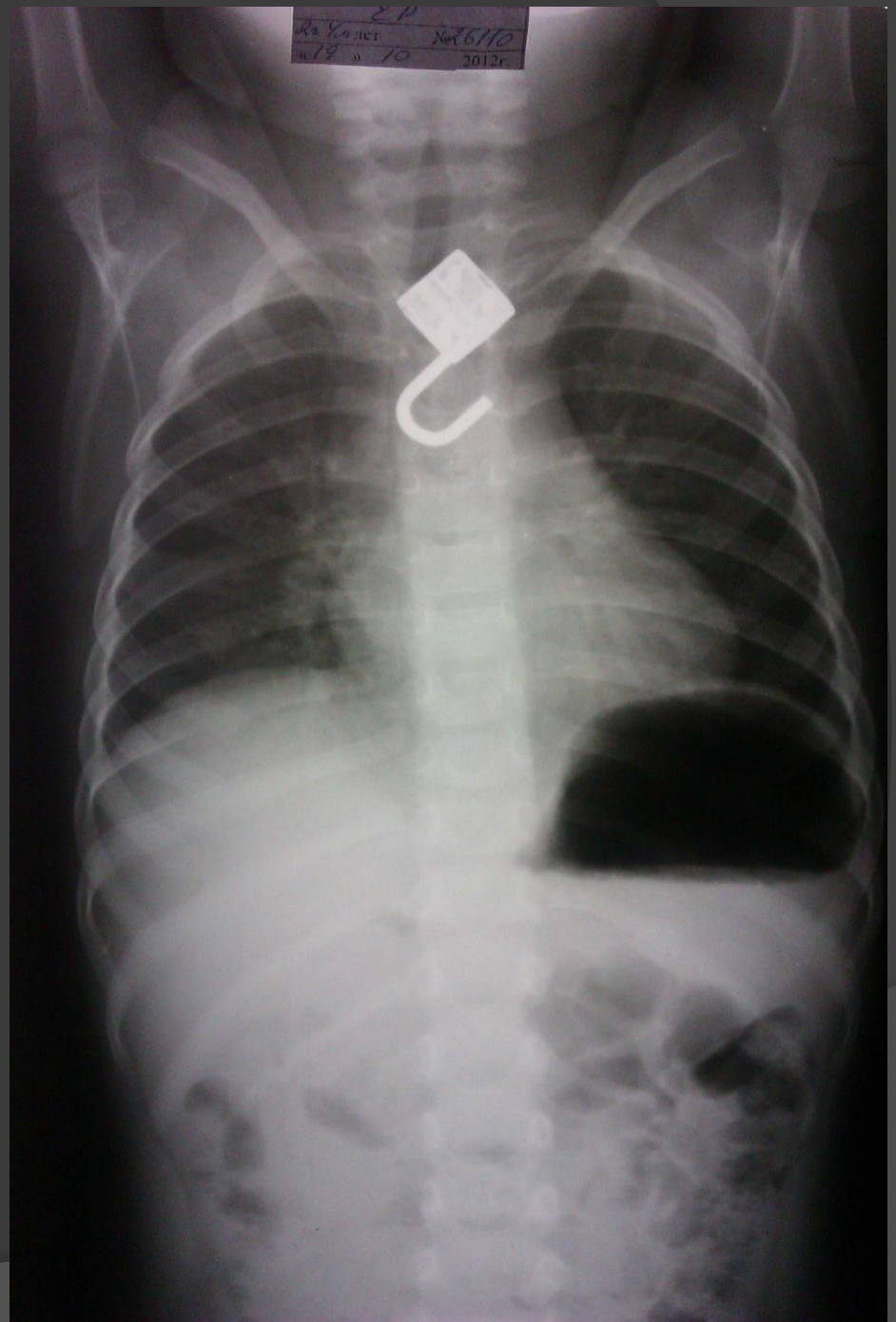






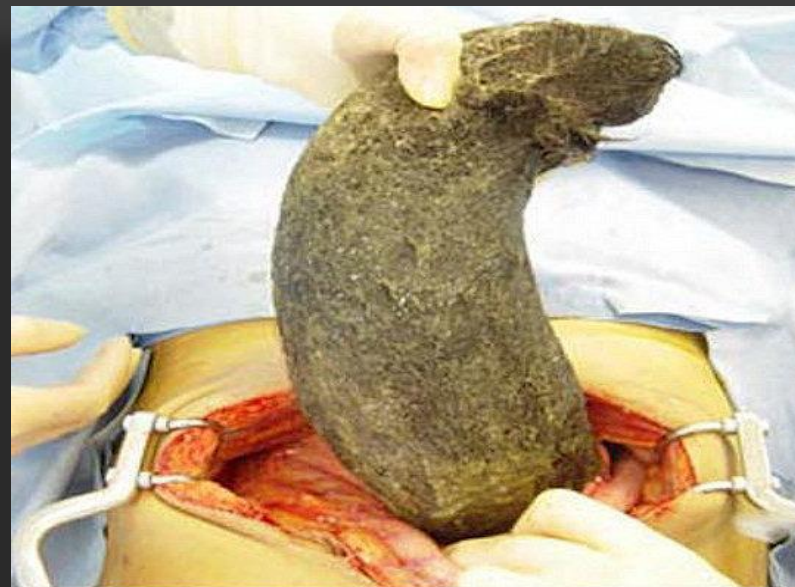
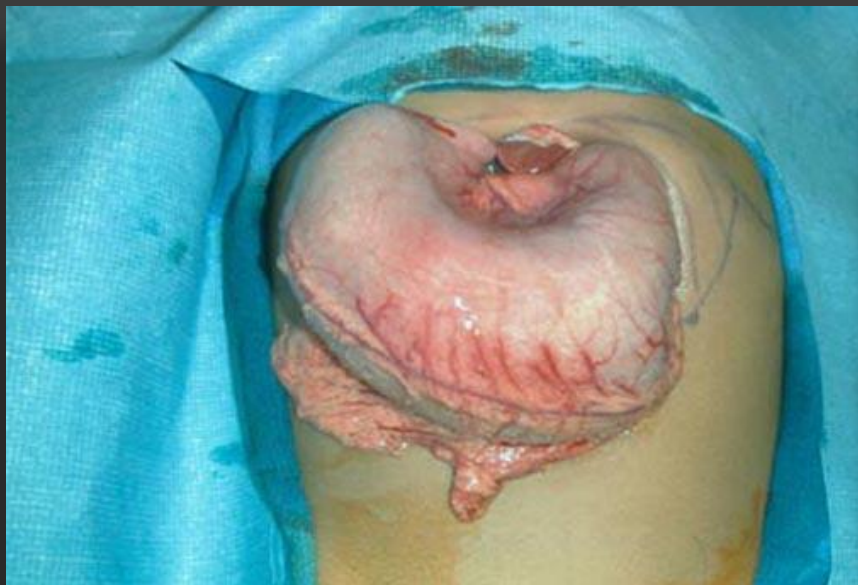


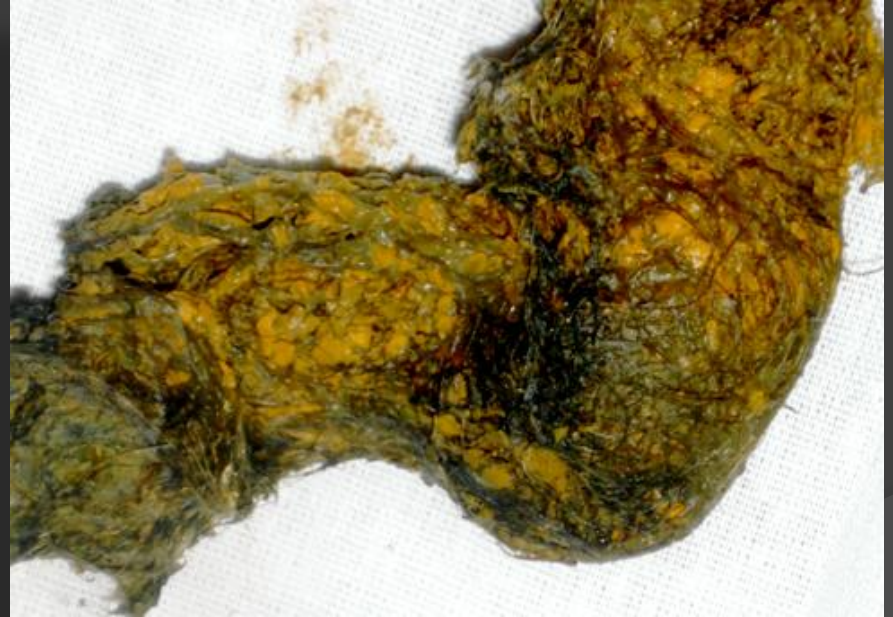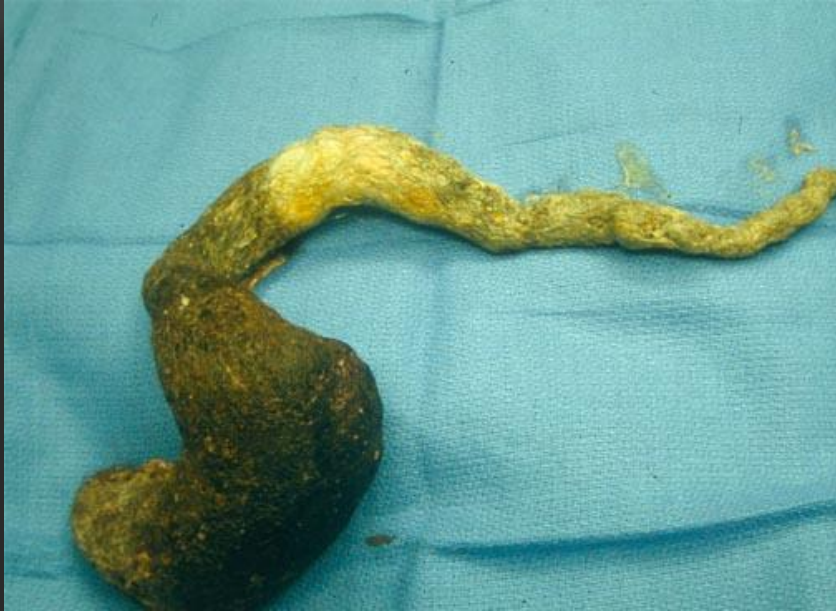Трихобезоар



Трихобезоар



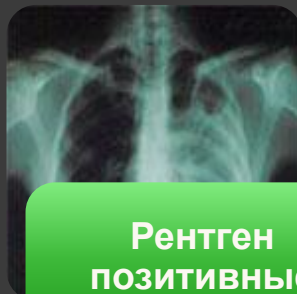
Клиническая картина ин. Тело ВДП

- ✓ Одышка
- ✓ Кашель
- ✓ Посинения носогубного треугольника

Иноородное тело ВДП и оно...



Органическое
или
Неорганическое



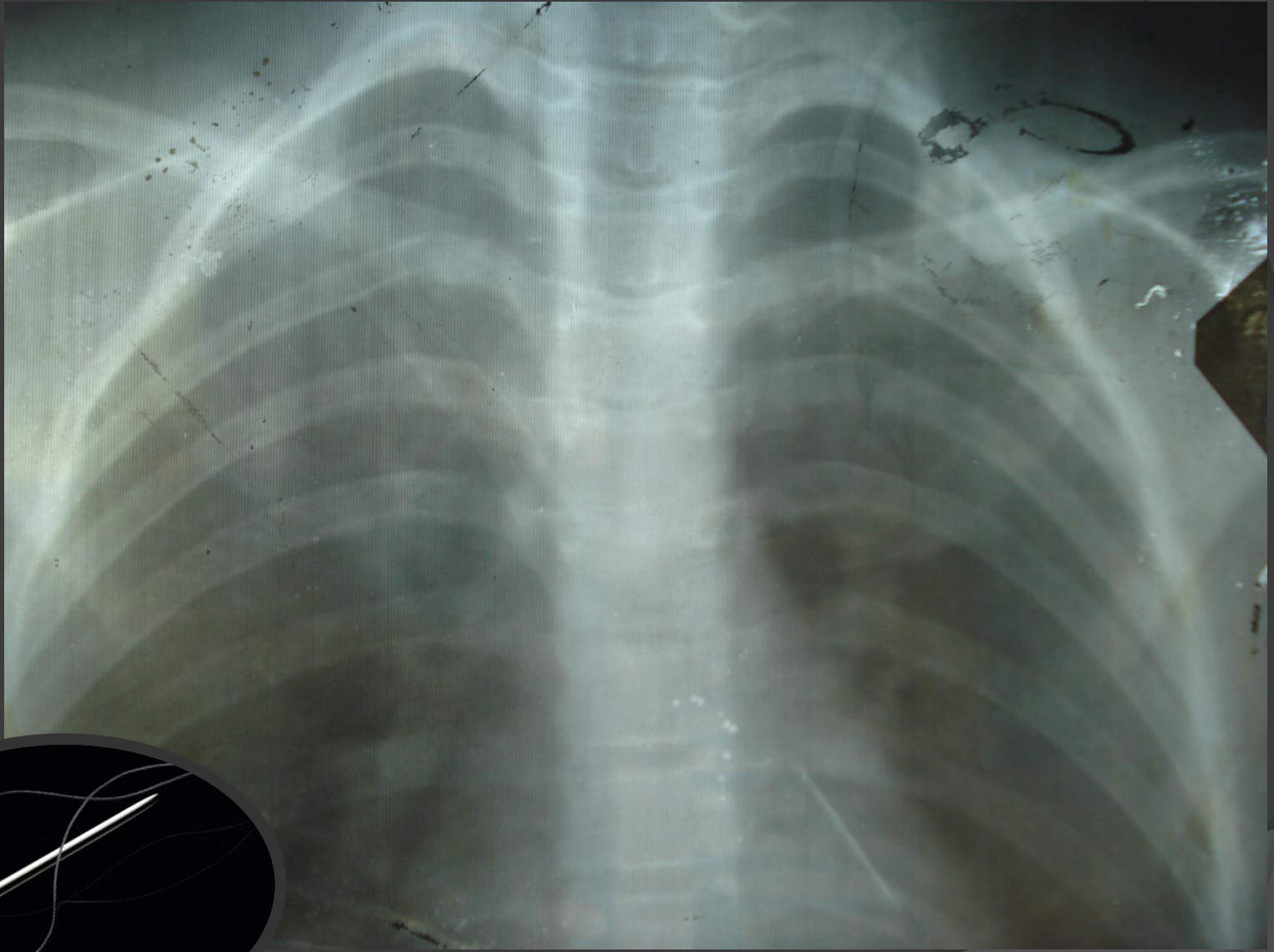
Рентген
позитивные
или
Рентген
негативное

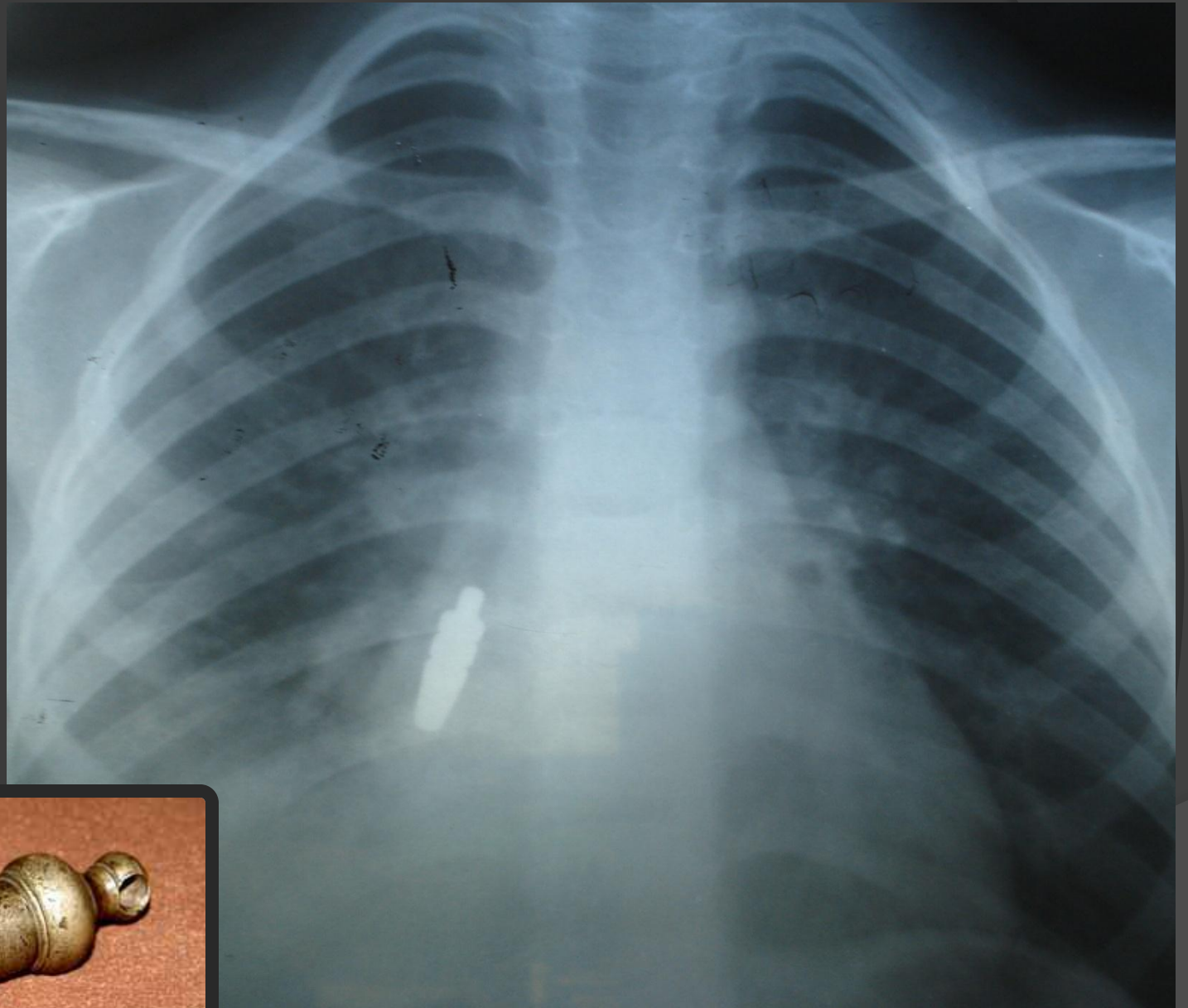


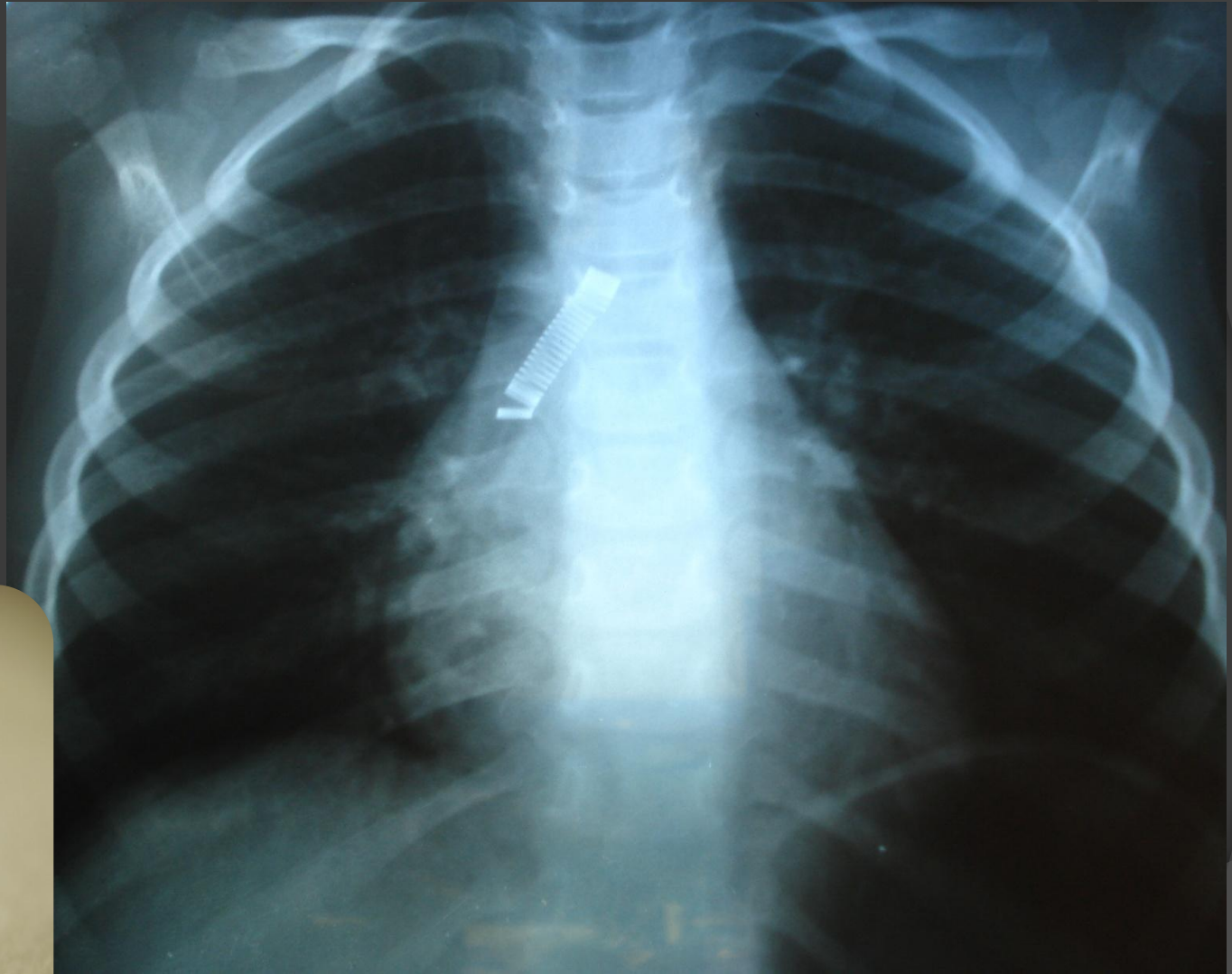
Острые
или
тупые края



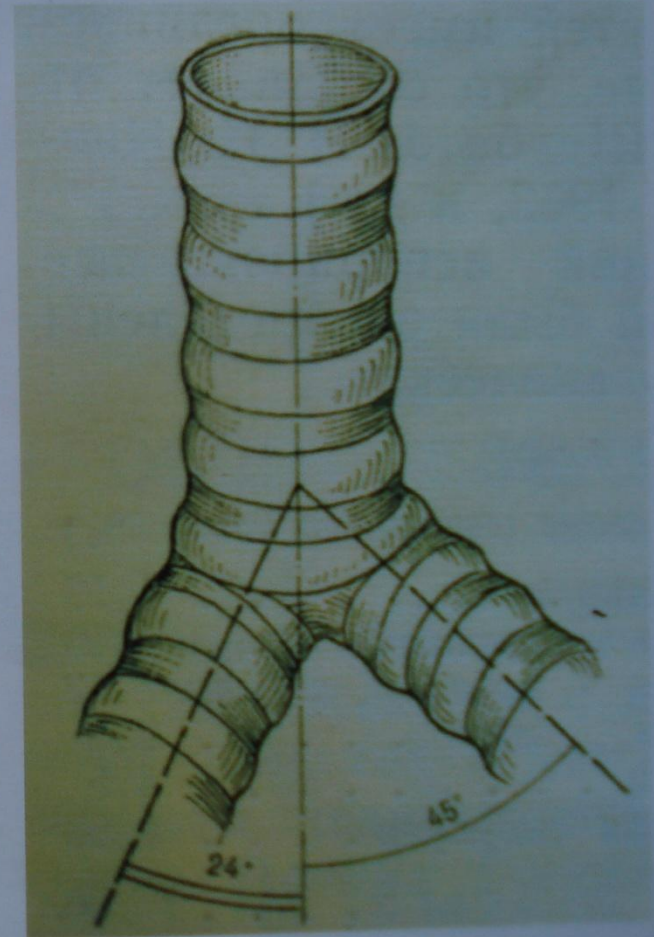
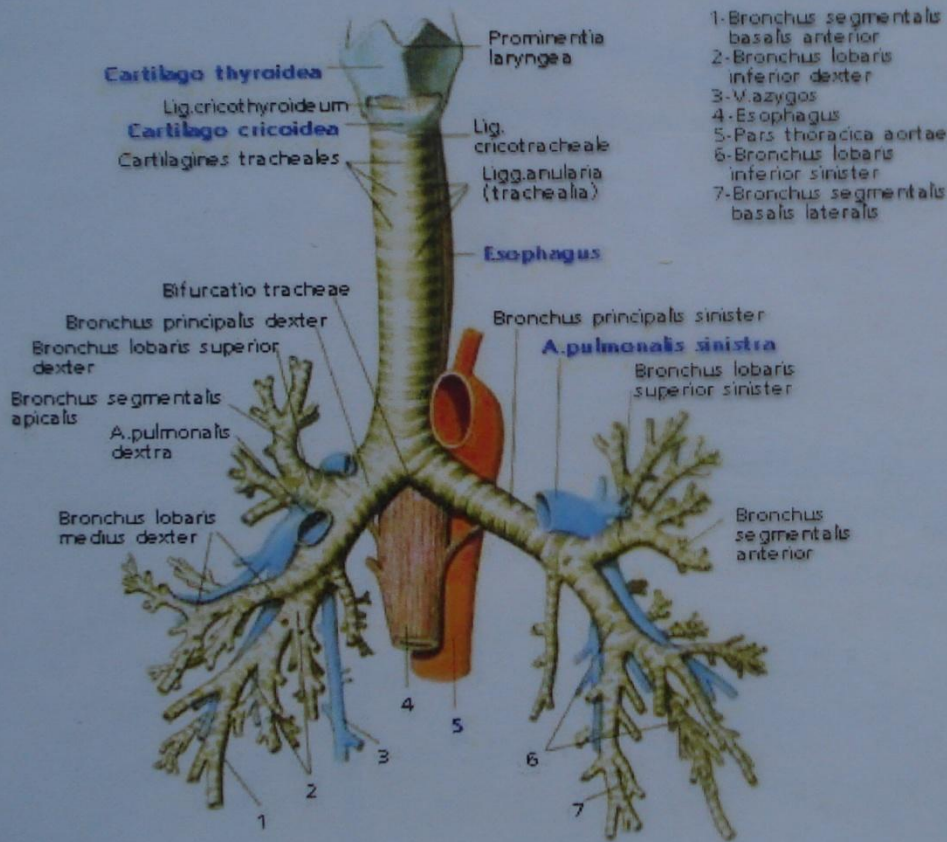
БРОНХО-
СКОПИЯ







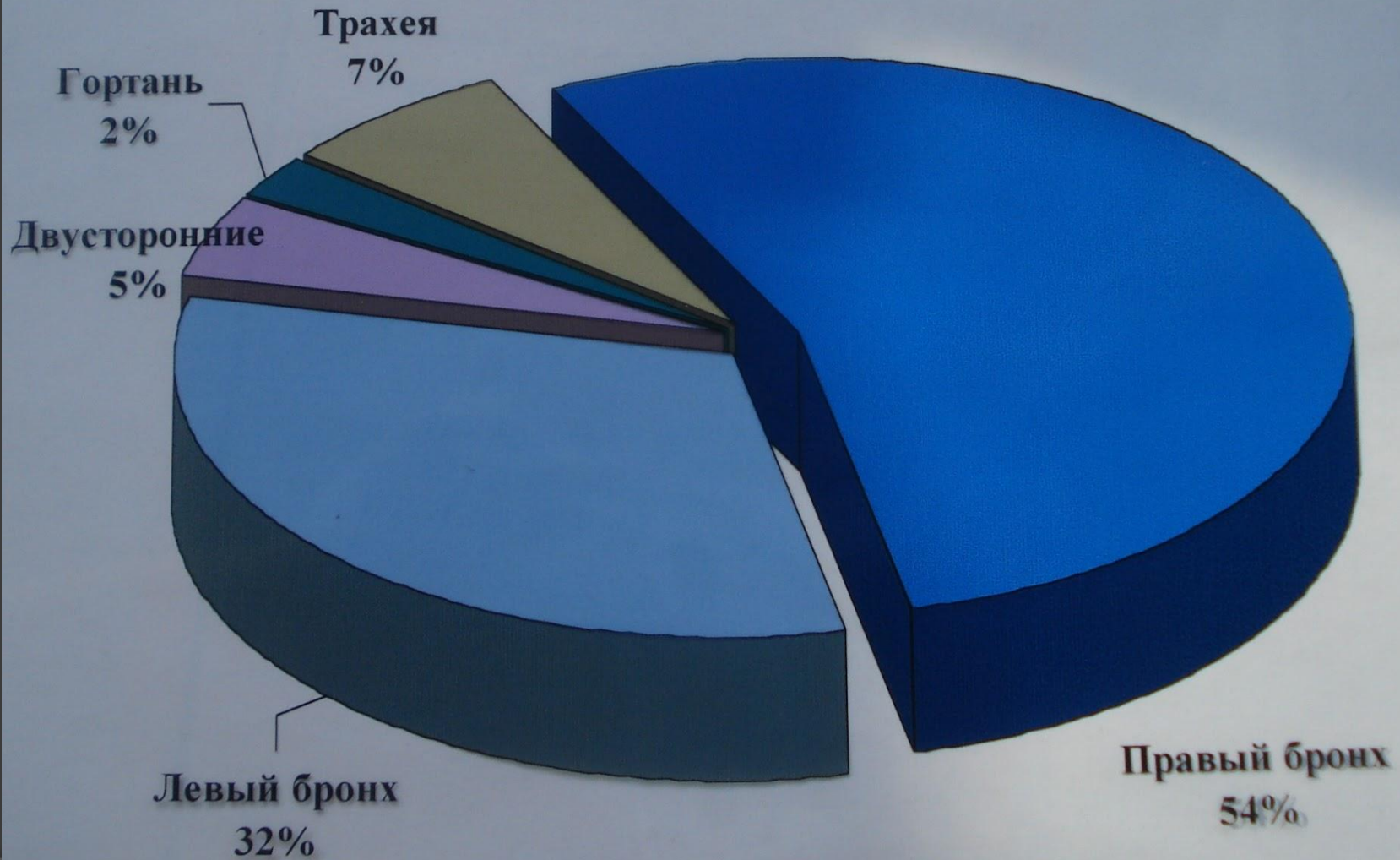
Анатомические особенности трахеобронхиального дерева



Характеристика инородных тел

Органические	Кол-во больных (абс.)	Неорганические	Кол-во больных (абс.)
Семена:		Металлические:	
Подсолнечника	73	Гвозди	4
Арбуза	94	Шурупы	2
Тыквы	5	Иглы	2
Орехи	37	Булавки	3
Скорлупа семян	23	Скрепки	4
Кусочки:		Кнопки	3
Моркови, свеклы	23	Детали от ручек	2
Кости	19	Пластмассовые:	
Пищи	15	Детали от игры	
Фруктов	12	«Лего»,	9
Мясо	11	«Мозаика»	8
Фасоль	6	Детали от ручек	8
Злаковые	6		
Травинки	5		
Горох	3		
Яичная скорлупа	3		
ИТОГО	335	ИТОГО	45

Локализация инородных тел (n=380)



Характеристика инородных тел

Органиче
ские
88%



Неоргани
ческие
12%

Классификация инородных тел дыхательных путей и легких у детей

1. По характеру инородного тела:

- ✓ Органическое;
- ✓ Неорганическое.

2. По локализации инородного тела:

- ✓ в гортани;
- ✓ в трахее;
- ✓ в бронхе;
- ✓ в легком.

3. По наличию осложнений:

- ✓ Не осложненные
- ✓ Осложненные;

По виду осложнений:

I. ОСТРЫЕ ОСЛОЖНЕНИЯ

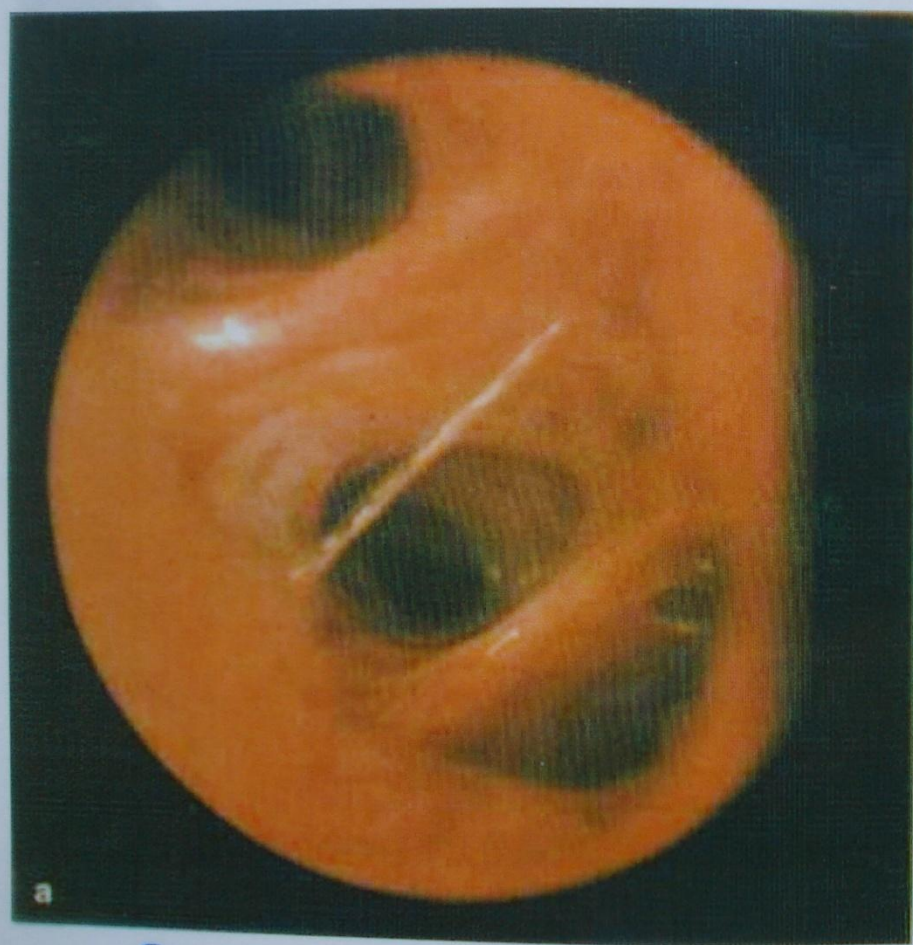
- ⇒ пневмония,
- ⇒ ателектаз
- ⇒ пневмоторакс,
- ⇒ эмфизема средостения,
- ⇒ кровотечение.

II. ХРОНИЧЕСКИЕ ОСЛОЖНЕНИЯ:

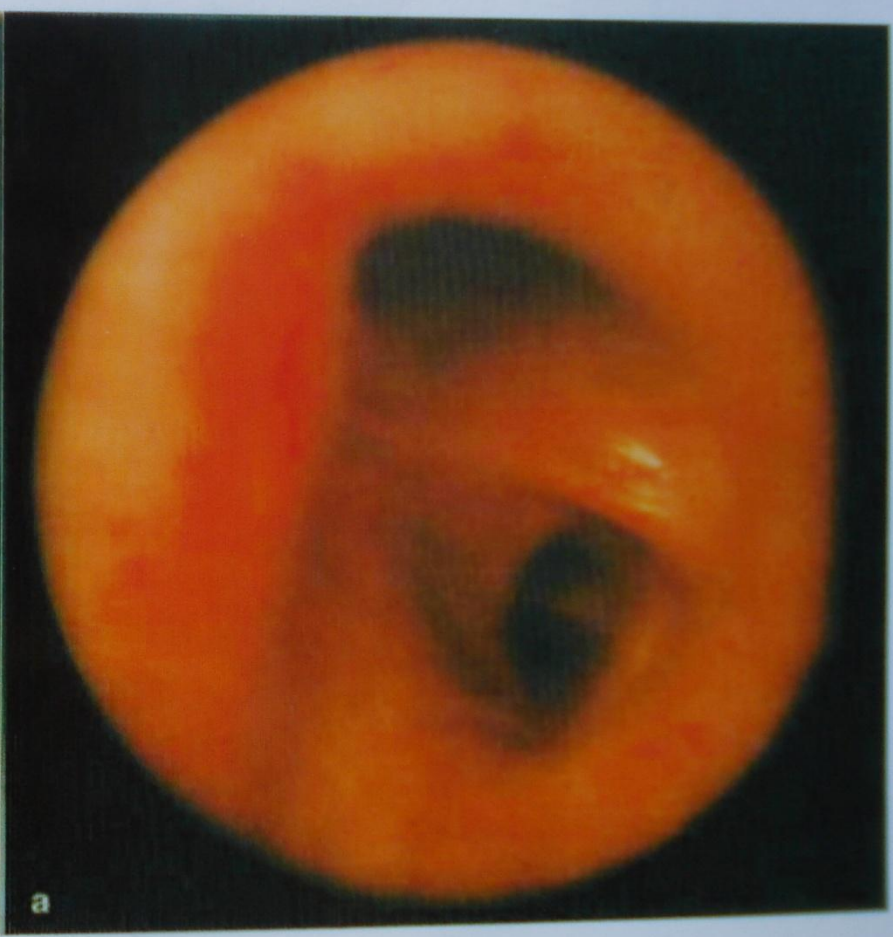- бронхоэктазия,
- абсцесс.

Осложнения инородных тел дыхательных путей у детей:

Острые осложнения:



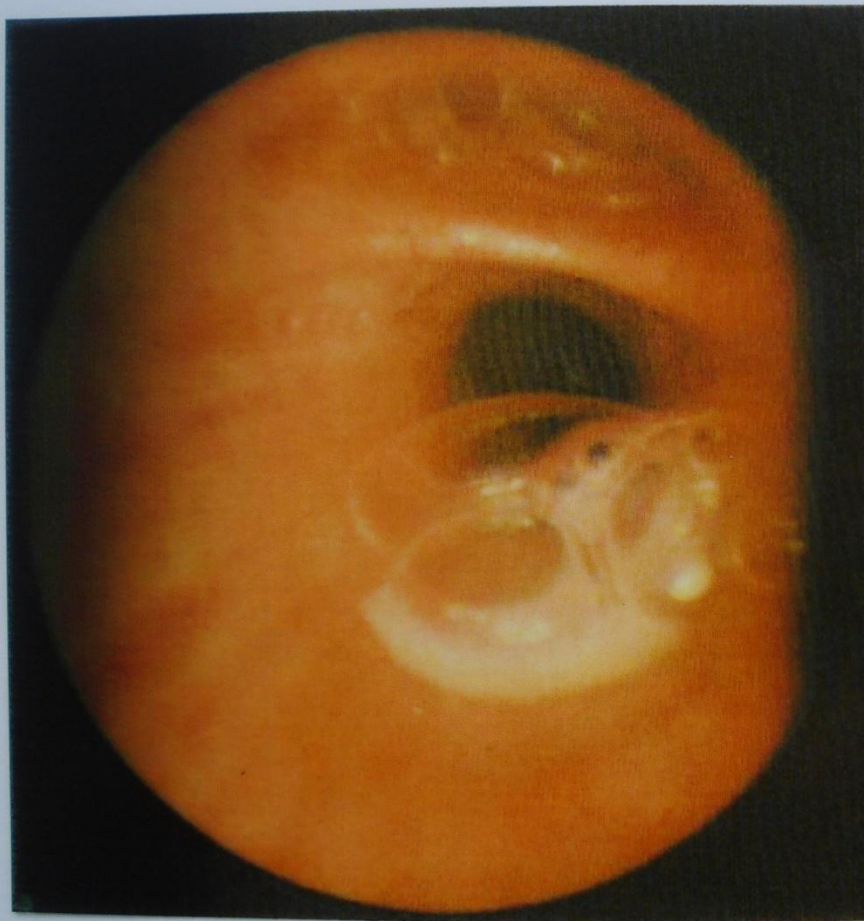
•Острая пневмония



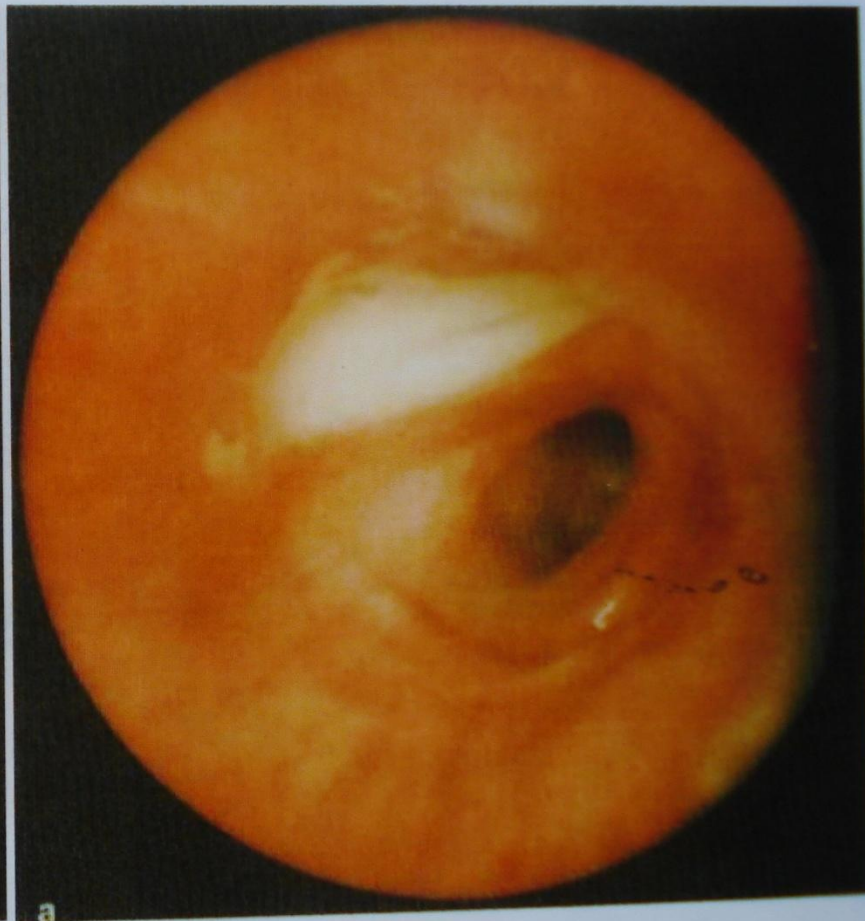•Острый абсцесс легкого

Осложнения инородных тел дыхательных путей у детей:

Хронические осложнения:

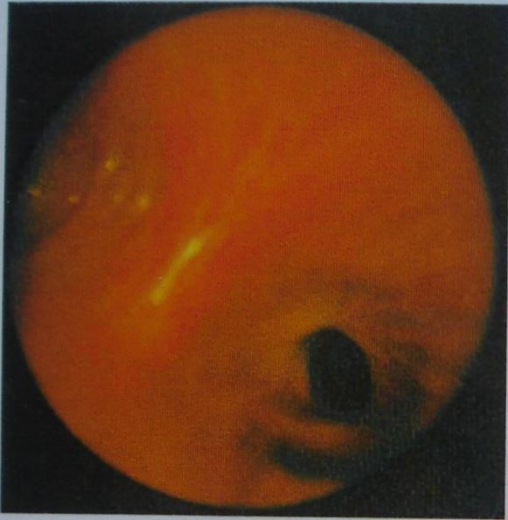


•Первичные бронхоэктазы

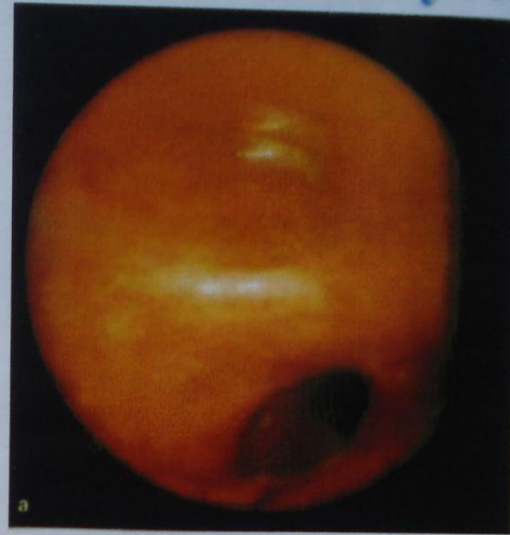

•Хронический абсцесс легкого

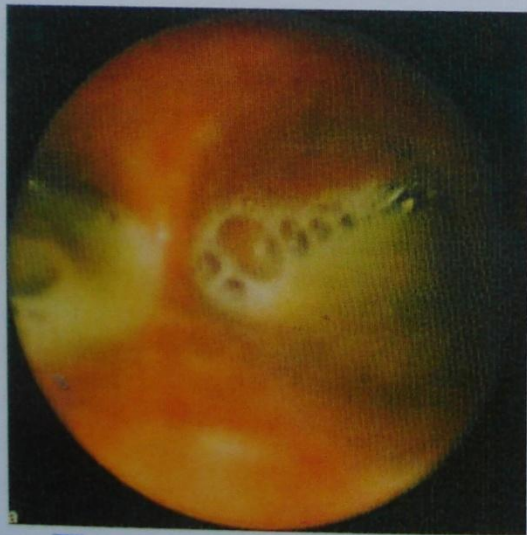
Осложнения инородных тел дыхательных путей у детей:



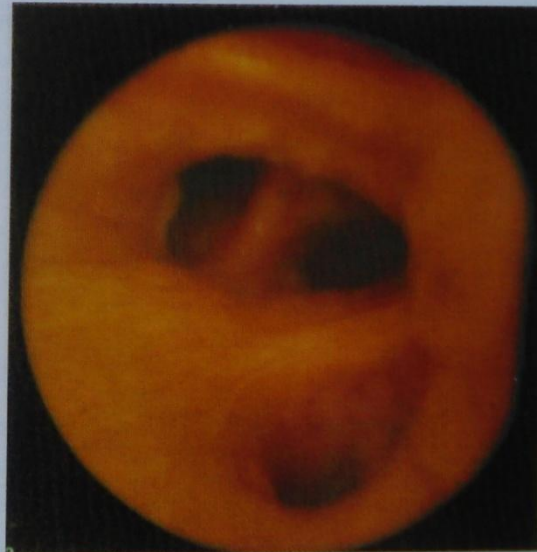•Хроническая пневмония



•Бактериальная деструкция легкого



•Гангрена легкого



•Эмпиема плевры