Пузырные дерматозы

ГБПОУВО «АМК» 34.02.01
Сестринское дело
Студент (ка): 2 курса
Лазарева Олеся Сергеевна
Руководитель:
Баранова М.С.

План:

1. Определение
2. Классификация
3. Пузырчатка акантолитическая
4. Пузырчатка неакантолитиеская доброкачественная слизистой полости рта

ПУЗЫРЧАТКА ИСТИННАЯ

Пузырчатка - аутоиммунное заболевание, характеризуется образованием пемфигусных антител IgG к межклеточной склеивающейся субстанции (ISC ~ intercelular substanc cels) клеток шиповатого слоя. Активизация В- и угнетение Т-клеточного иммунитета, недостаточность синтеза интерлейкина.

Пузырчатка обыкновенная

Пузырчатка вегетирующая

Пузырчатка листовидная

Пузырчатка эритематозная синдром Сенира—Ашера

Пузырчатка бразильская, или «дикий огонь».

Пузырчатка обыкновенная

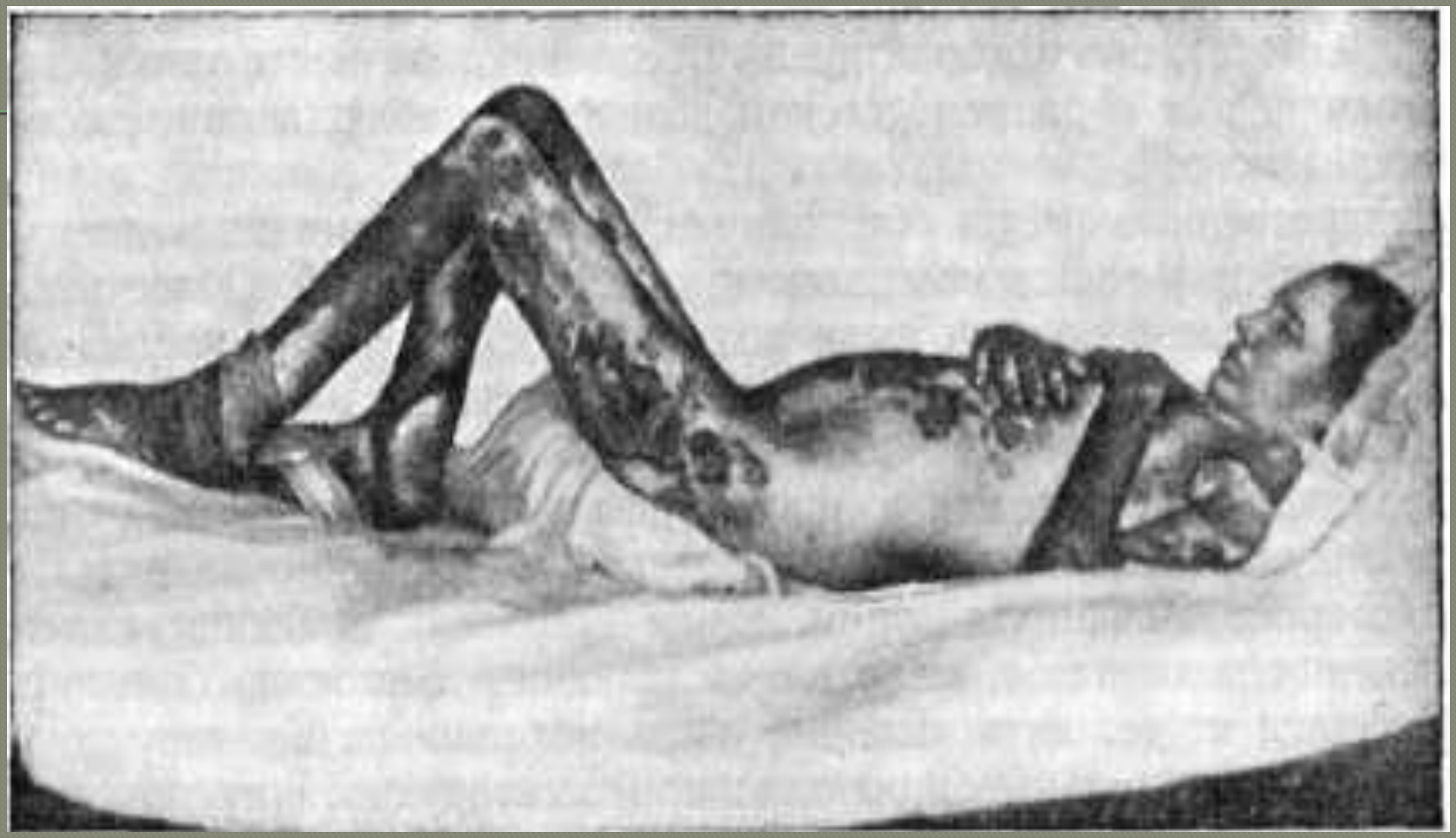

Пузырчатка вегетирующая

Пузырчатка листовидная

Пузырчатка эритематозная синдром Сенира—Ашера

Пузырчатка бразильская, или «дикий огонь»

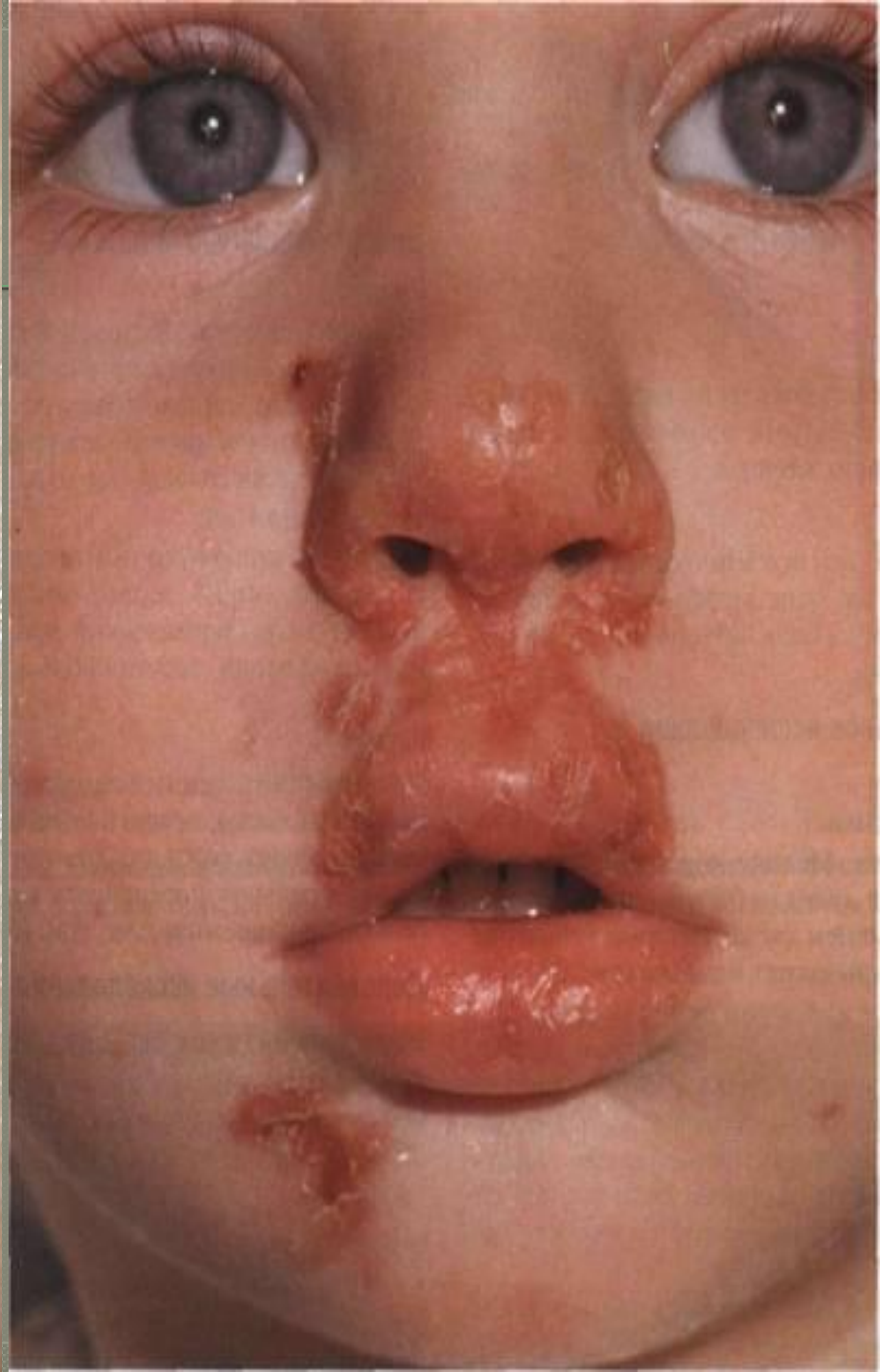

В группу буллезных дерматозов аутоиммунного генеза входят истинная пузырчатка, буллезный пемфигоид Левера, рубцующий пемфигоид, герпе-тиформный дерматит (болезнь Дюринга), пузырчатка неакантолитиеская доброкачественная слизистой полости рта.

Диагностика:

Диагноз - типичные клинических проявлений: дряблые грушевидные пузыри на неизмененной коже, поражение слизистых оболочек, отсутствие зуда, упорное торпидное течение, отсутствие тенденции к эпителизации эрозий, ухудшение общего состояния, обнаружение акантолитических клеток, интраэпидермальное расположение пузырей, наличие фиксированных или циркулирующих в сыворотке IgG-антител к ISC.

Лечение:
Кортикостероиды
цитостатические препараты .
иммунокорректоры.
Плазмаферез, гемосорбция. сандиммун.
антибиотики широкого спектра действия.
анаболические гормоны, комплекс витаминов А и Е и группы В.
Наружная терапия.

Efudix®
Fluorouracil 5%
VALEANT
20 g Ointment
LOT
Medicine: keep out of reach of children
Dosage and administration: see package insert
Store below 25° C
EXP
Made in Switzerland

СКИН-КАП
Крем
для наружного применения
0,2%
50 г
СКИН-КАП
Крем
Для наружного применения
0,2%
50 г

- Доброкачественная пузырчатка слизистой полости рта: эрозии на слизистой, отсутствие акантолитических клеток, доброкачественное течение, благоприятный прогноз.
- Лечение: каратолин, масляный р-р витамина А, винилин, солкосерил-дента

РЕТИНОЛА
ПАЛЬМИТАТ
(витамин А)
РАСТВОР В МАСЛЕ
РЕТИНОЛ
10 мл
ВНУТРЕННЕЕ

ОАО
ВИНИЛИН
БАЛЬЗАМ
100 г
ВИНИЛИН
100 г
бальзам

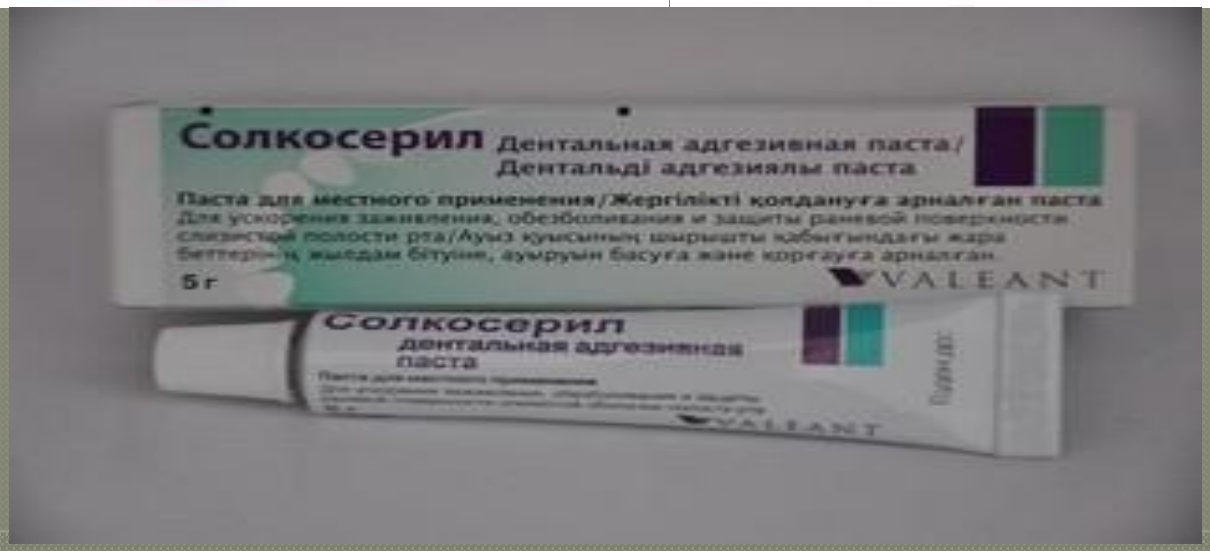
Солкосерил
Дентальная адгезивная паста/
Дентальді адгезиялы паста
Паста для местного применения/Жергілікті қолдануға арналған паста
5 г
VALEANT
Солкосерил
дентальная адгезивная
паста
VALEANT

СПАСИБО ЗА ВНИМАНИЕ!