Органы чувств

Лекции по дисциплине «Анатомия и физиология человека»

Преподаватель Иванова Е.А.

Понятие анализатора

- Органы чувств – это анатомические образования, воспринимающие внешние воздействия, трансформирующие их в нервный импульс и передающие его в мозг.
- В коре головного мозга происходит высший анализ внешних воздействий. Поэтому органы чувств в их широком понимании называют анализаторами.
- Каждый анализатор включает:

-периферический аппарат, воспринимающий внешнее раздражение и преобразующий его в нервный импульс;

-проводящий путь, передающий нервный импульс в мозг;

-нервный центр в коре головного мозга (корковый конец анализатора), производящий высший анализ воспринятых раздражений.

Орган зрения

- Орган зрения человека – это сложно устроенный аппарат, способный осуществлять движения в направлении пучка света и посылать этот пучок на специальные светочувствительные клетки сетчатки глаза, трансформирующие световое раздражение в нервный импульс, высший анализ которого осуществляется в коре головного мозга.
- Орган зрения включает в себя:

- глазное яблоко,
- вспомогательный аппарат (мышцы глазного яблока, слезный аппарат, веки, ресницы),
- проводящий путь зрительного анализатора.

Орган зрения

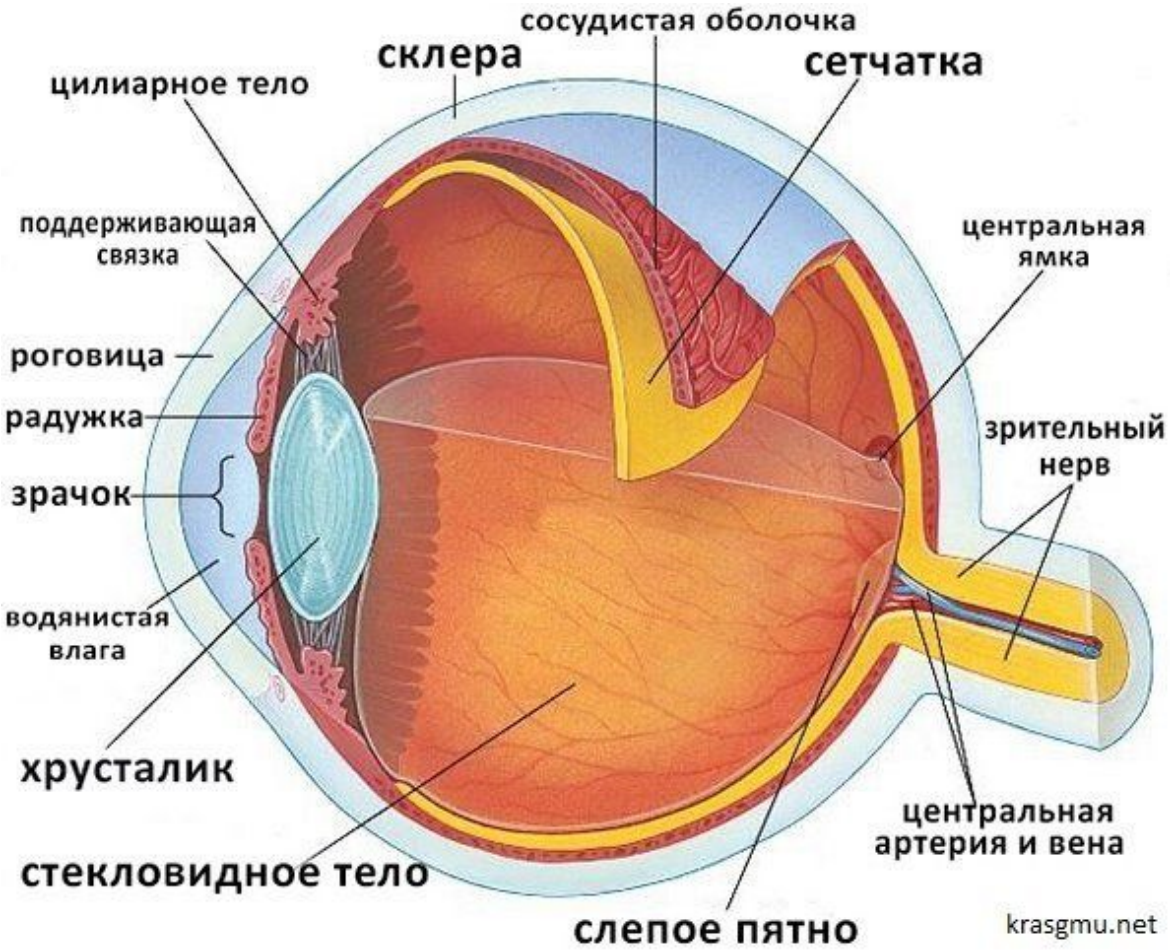

Глазное яблоко

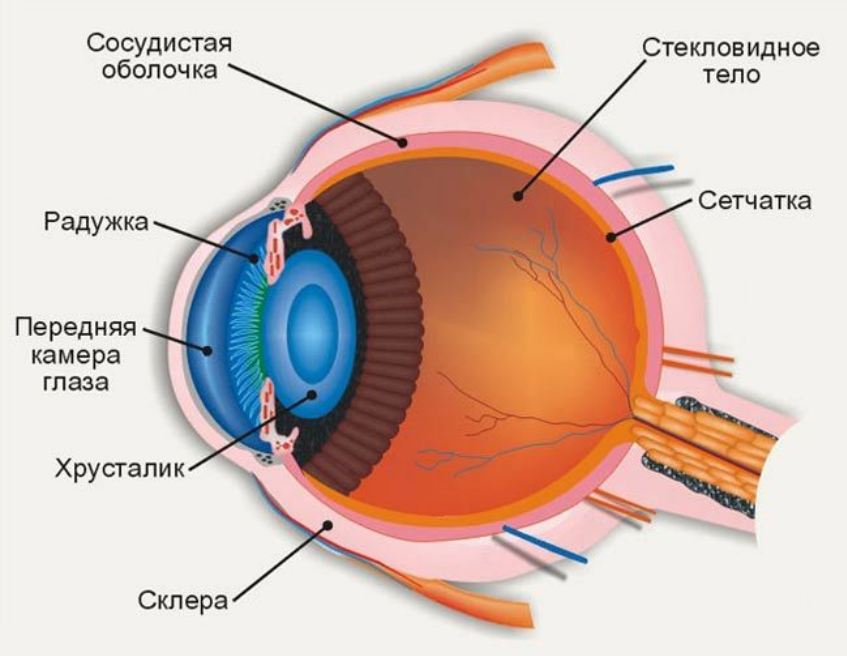

- Глазное яблоко располагается в глазнице.
- Глазное яблоко состоит из трех оболочек, которые окружают ядро глаза.
- Оболочки глазного яблока:

1.Фиброзная - это наружная оболочка, состоящая из роговицы и склеры.

2.Сосудистая оболочка – состоит из радужки, ресничного тела и собственно сосудистой оболочки.

3.Сетчатка – это внутренняя чувствительная оболочка.

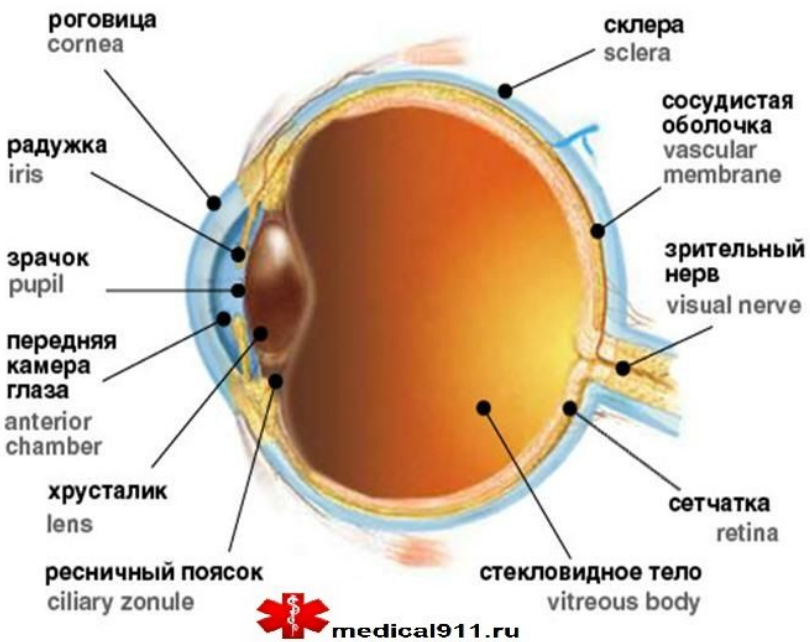

- Роговица как часть фиброзной оболочки располагается в передней части глазного яблока, прозрачна и имеет вид выпуклого вперед часового стекла. Склера из-за своего беловатого цвета получила название белочной оболочки. Является плотной защитной оболочкой глазного яблока.
- Радужка является передней частью сосудистой оболочки, содержит пигмент, от количества которого зависит цвет глаз. В центре радужки имеется отверстие – зрачок, по краям которого расположены две мышцы – суживающая и расширяющая зрачок. В ресничном теле сосудистой оболочки располагается ресничная мышца, обеспечивающая аккомодацию глаза.

Сетчатка глаза

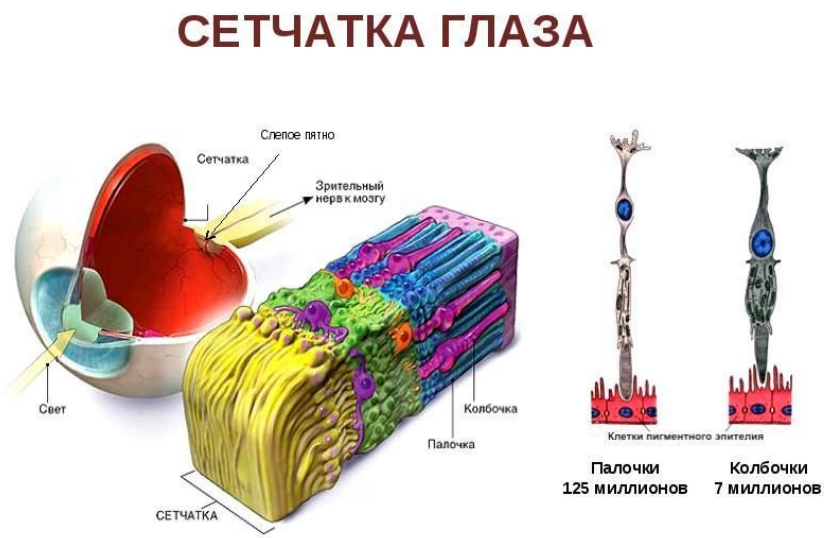

- Это самая внутренняя оболочка глазного яблока, которую называют нервной или светочувствительной оболочкой
- В ней расположены свето-и цветовоспринимающие клетки – палочки и колбочки, которые являются рецепторами органа зрения. От них берут начало волокна, формирующие зрительный нерв. Больше всего этих клеток в так называемой «центральной ямке» сетчатки. Место выхода из сетчатки зрительного нерва называют «слепым пятном», т. к. Там отсутствуют палочки и колбочки.

Ядро глазного яблока

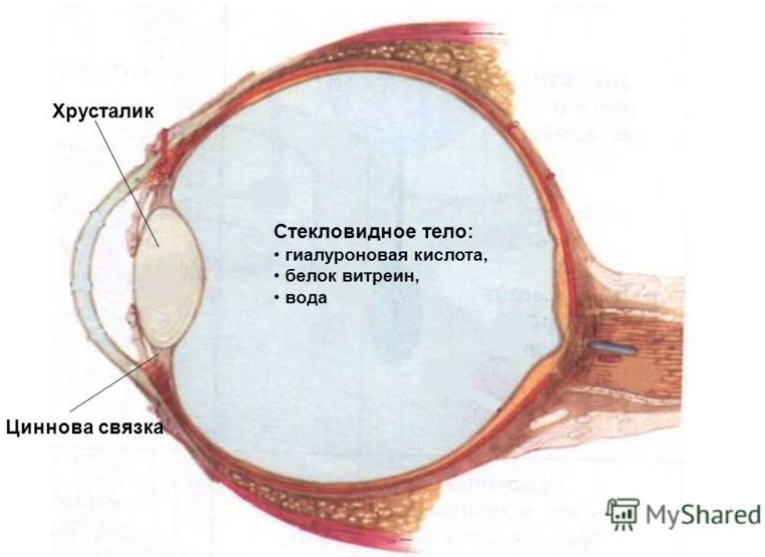

- Образовано хрусталиком, стекловидным телом и камерами глаза, содержащими водянистую влагу. Это светопреломляющие среды глазного яблока.
- Хрусталик имеет форму двояковыпуклой линзы, внутри содержит бесцветную плотную субстанцию. С помощью цинновой связки прикреплен к ресничной мышце, которая меняет кривизну хрусталика, увеличивая его преломляющую способность.
- Стекловидное тело придает форму и объем глазному яблоку. Состоит из прозрачной желеобразной массы.
- Передняя камера глаза (находится между роговицей и радужкой) и задняя камера (между радужкой и хрусталиком) сообщаются друг с другом через зрачок, содержат водянистую влагу глаза.

Мышцы глаза

Произвольные мышцы

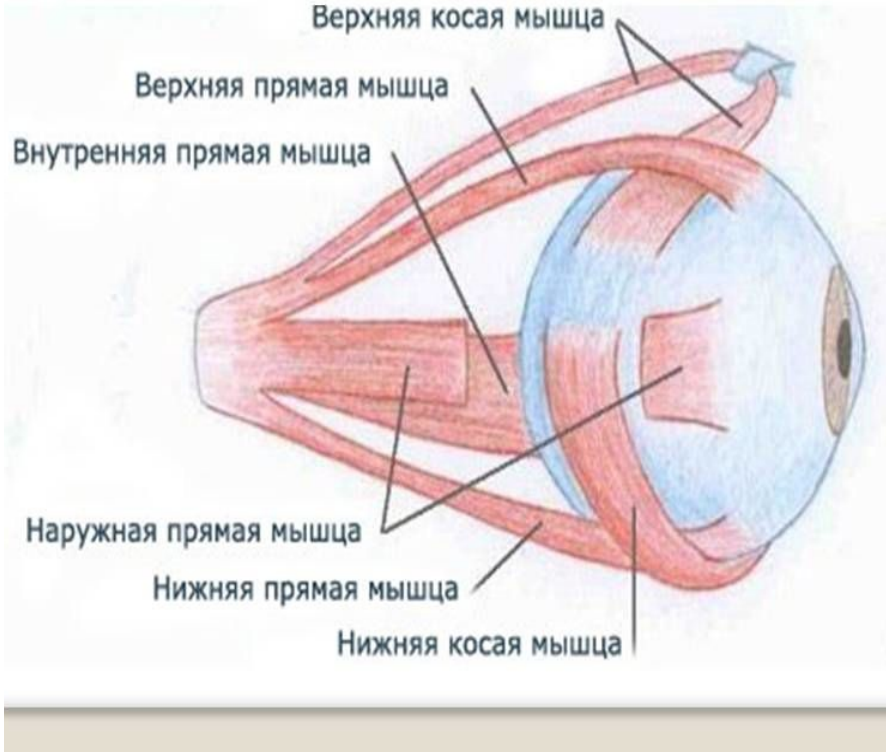

Непроизвольные мышцы

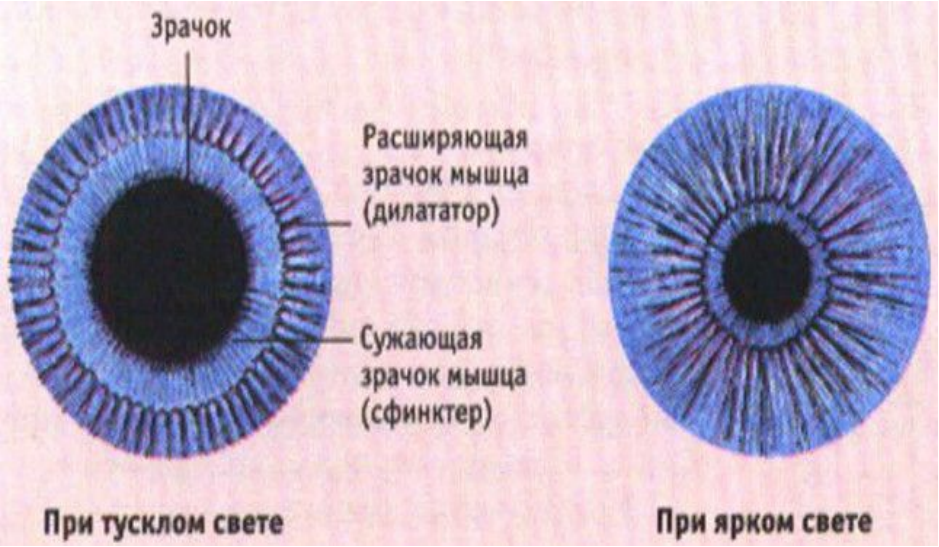

Характеристика мышц глазного яблока

- **Произвольные мышцы** состоят из поперечно-полосатых мышечных волокон, управляемых сознанием. Они осуществляют повороты глазного яблока в соответствующие стороны. К ним относятся **4 прямые мышцы** (верхняя, нижняя, латеральная и медиальная) и **две косые мышцы** (верхняя и нижняя.
- **Непроизвольные мышцы глазного яблока** состоят из гладкой мускулатуры, неподконтрольной сознанию. Две из них входят в состав радужки - **мышца суживающая зрачок (сфинктер зрачка) и мышца расширяющая зрачок (дилататор зрачка)**. Еще одна непроизвольная мышца входит в состав реснитчатого тела сосудистой оболочки – **реснитчатая (цилиарная) мышца**. Она изменяет кривизну хрусталика, тем самым обеспечивая аккомодацию (см. следующий слайд).

Аккомодация глаза –
это приспособление к четкому видению предметов, находящихся на разном расстоянии.

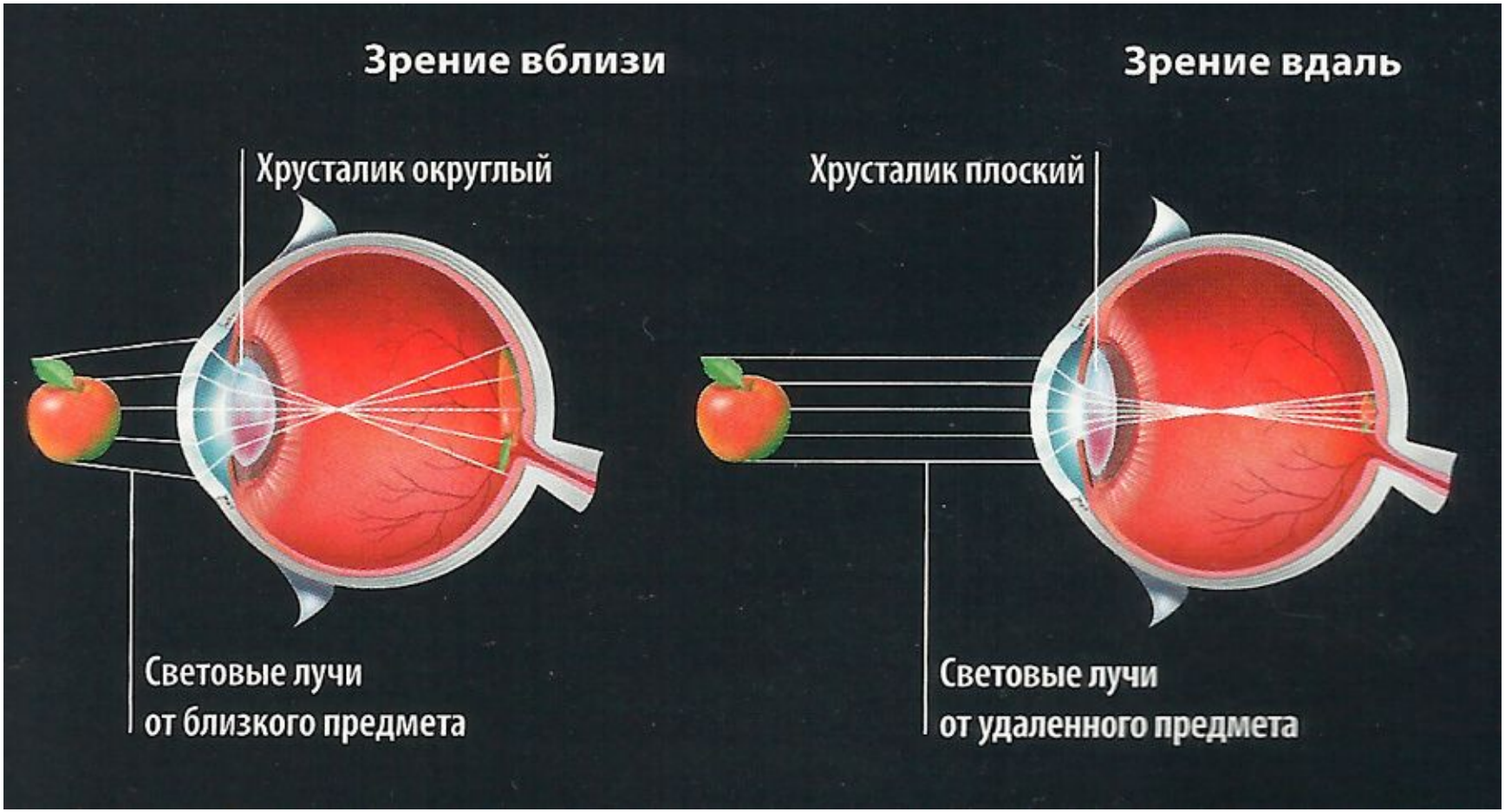

Слезный аппарат

- Слезный аппарат включает:

-слезную железу (лежит в латеральном углу верхней стенки глазницы), продуцирует слезную жидкость, омывающую переднюю часть глазного яблока;

-слезное озеро и слезные протоки (в медиальном углу глаза) – отводят слезную жидкость в слезный мешок;

-слезный мешок переходит в носослезный канал, который заканчивается в нижнем носовом ходе полости носа.

Веки и конъюнктива глазного яблока

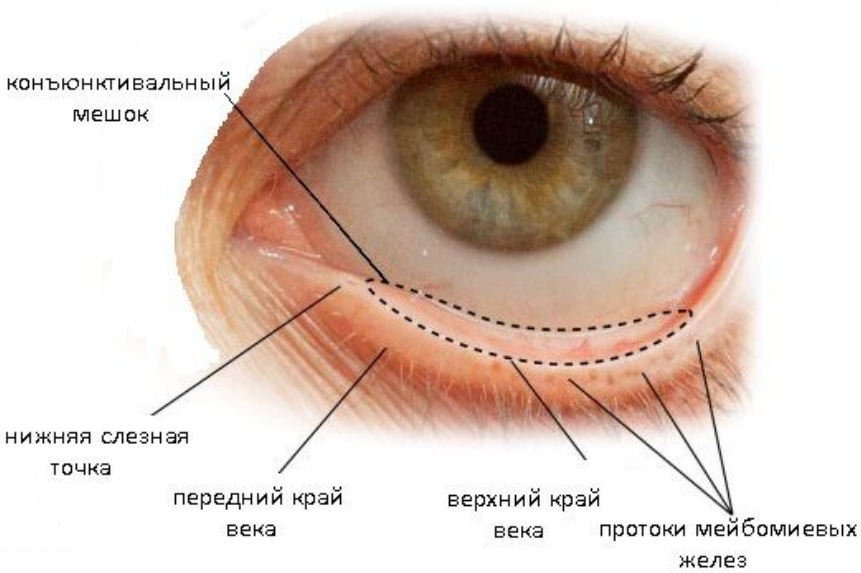

- Веки снаружи покрыты кожей, изнутри – конъюнктивой. В толще век лежит плотная пластинка, по плотности напоминающая хрящ и получившая поэтому название хряща века. По краям век находятся протоки мейбомиевых желез.
- Конъюнктива – тонкая соединительнотканная оболочка бледно-розового цвета, которая покрывает изнутри веки и спереди глазное яблоко, образуя конъюнктивальный мешок.

Проводящий путь зрительного анализатора

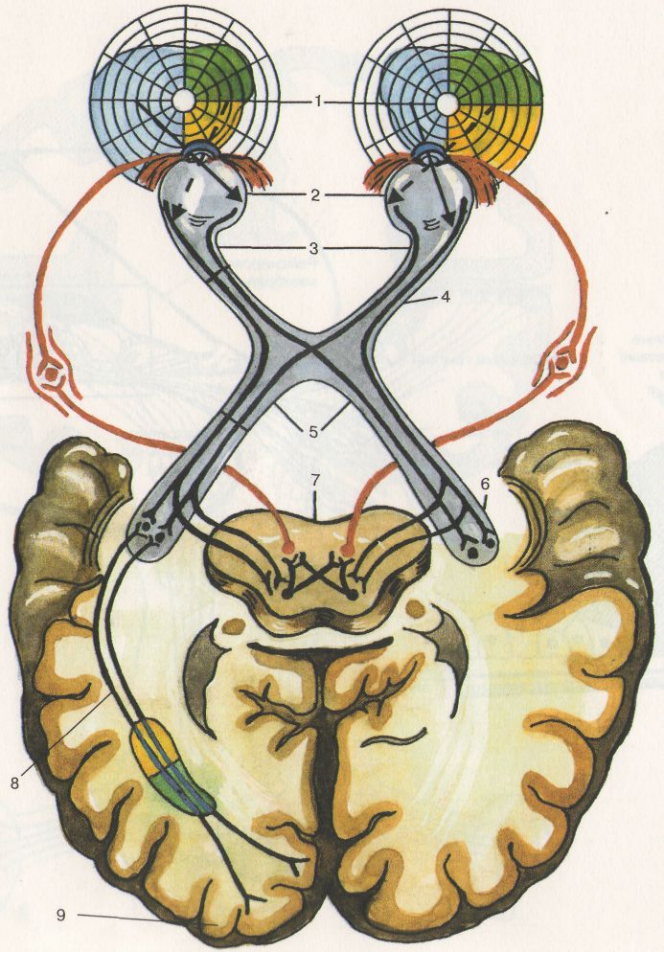

Начинается от рецепторов сетчатки – палочек и колбочек. Далее импульс передается на биполярные клетки сетчатки, а от них – на ганглиозные клетки сетчатки, от которых начинается зрительный нерв. Пара зрительных нервов выходит из глазниц через зрительные каналы и в области турецкого седла подвергается частичному перекресту (хиазма оптикус). Перекрещиваются только медиальные волокна обоих нервов, латеральные волокна не перекрещиваются. После этого импульсы по зрительному тракту передаются в подкорковые центры зрения (верхние холмики среднего мозга, таламус и латеральное коленчатое тело) и далее в корковый центр в затылочной доле полушарий головного мозга.

Орган слуха и равновесия (преддверно-улитковый орган)

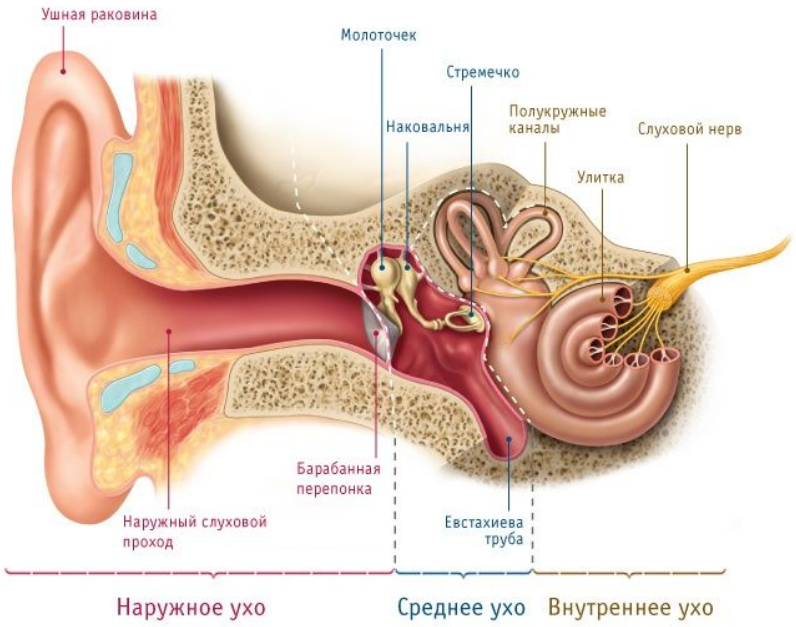

- Состоит из 3 отделов:
- **наружное ухо** (ушная раковина и наружный слуховой проход)
- **среднее ухо** (барабанная полость и слуховая (евстахиева труба)
- **внутреннее ухо**.

Среднее ухо

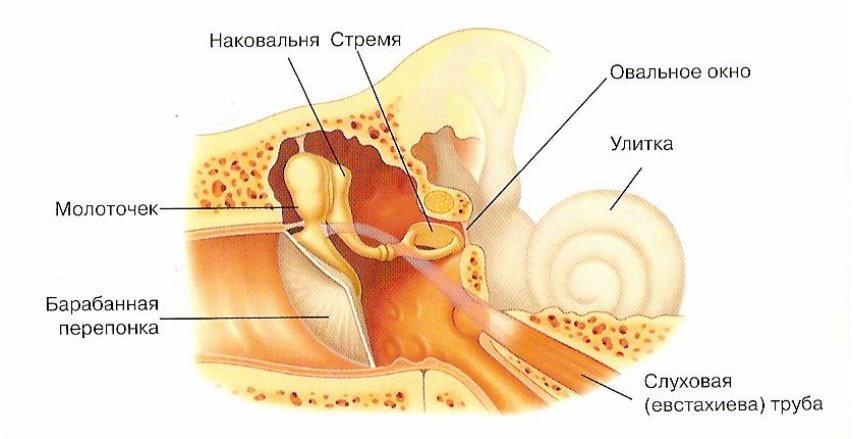

- Среднее ухо включает барабанную полость и слуховую (евстахиеву) трубу.
- Находится внутри пирамиды височной кости и отделено от наружного слухового прохода барабанной перепонкой.
- Барабанная полость по форме напоминает куб, внутри которого находятся 3 слуховые косточки – молоточек, наковальня и стремечко, по которым звуковые колебания передаются от барабанной перепонки на стенку внутреннего уха.
- Слуховая (евстахиева) труба соединяет полость среднего уха с носоглоткой. Проходящий через нее воздух выравнивает давление на барабанную перепонку.

Внутреннее ухо

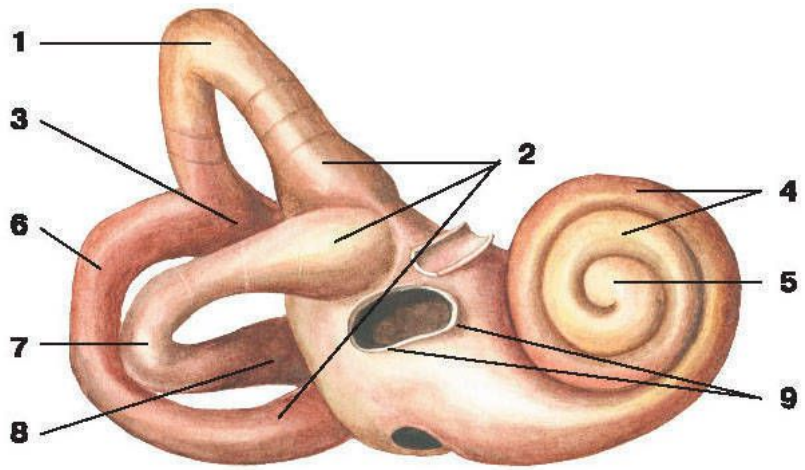

- Состоит из костного лабиринта и вставленного в него перепончатого лабиринта. Длина оси костного лабиринта около 20 мм. Между костным и перепончатым лабиринтами находится перилимфа, внутри перепончатого лабиринта – эндолимфа.
- Отделы лабиринта:

-преддверие,

-полукружные каналы,

-улитка.

Вестибулярный анализатор

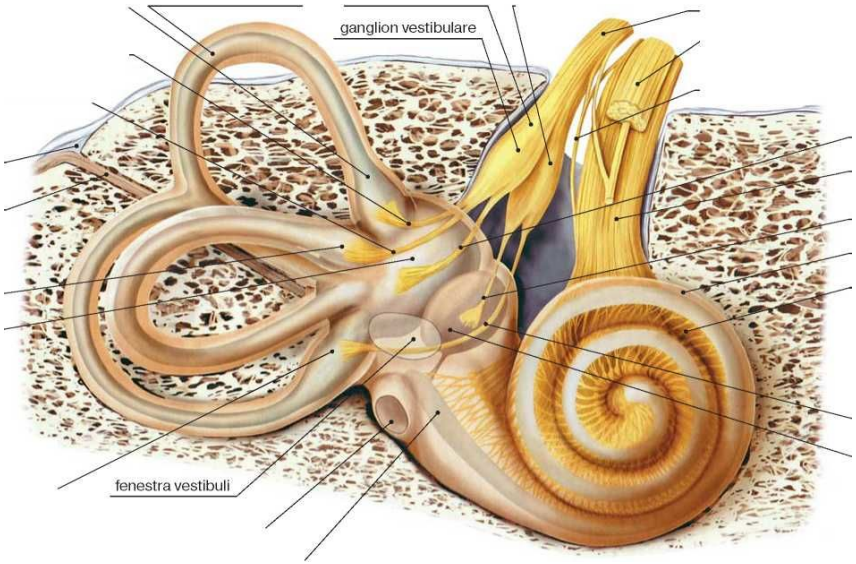

- Перепончатый лабиринт преддверия образован эллиптическим (utriculus) и сферическим (sacculus) мешочками, в которых расположены волосковые чувствительные клетки, воспринимающие статические положения головы и прямолинейные движения.
- В полукружных каналах расположены полукружные протоки, имеющие ампулы. В ампулах сенсорные клетки сосредоточены в ампулярных гребешках, улавливающих угловые перемещения, соответствующие положению каждого из полукружных каналов.

Слуховой спиральный (кортиев) орган

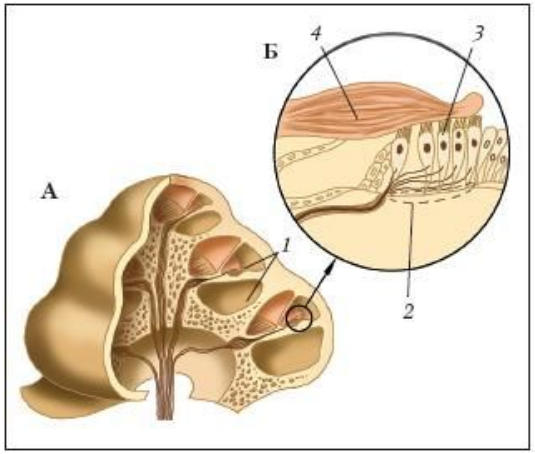

Рис. 86. Строение улитки (А) и спирального органа (Б):
1 – каналы улитки;
2 – волоконца основной мембраны, напоминающие струны;
3 – рецепторные слуховые клетки;
4 – покровная пластинка

- Слуховой анализатор расположен в улитке, которая представляет собой спираль в 2,5 оборота вокруг костного стержня. В каждом из витков спирали проходит улитковый проток, в котором расположен спиральный или кортиев орган. В нем находятся рецепторы слухового анализатора, которые возбуждаются при перемещении потока эндолимфы в перепончатом канале улитки.

Проводящий путь слухового анализатора

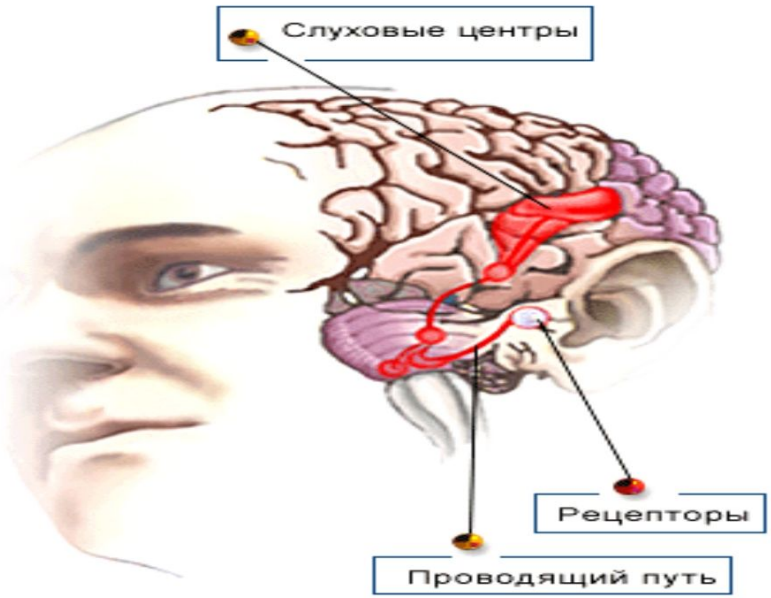

Начинается от рецепторов, расположенных в улитке, далее импульс передается к спиральному узлу, расположенному в основании костного стержня улитки. Волокна этого узла формируют слуховую (улитковую) часть преддверно-улиткового нерва, который несет импульсы в головной мозг к подкорковым центрам слуха (нижние холмики среднего мозга и медиальные коленчатые тела) и далее – к корковому центру слуха в височной доле полушарий головного мозга.