Дыхательная система.
Полость носа
Гортань
Трахея

Функции системы органов дыхания

- Внешнее дыхание
- голосообразование
- восприятие запахов
- поддерживание постоянной температуры
- депонирование крови
- вспомогательный аппарат кровообращения
- защитная и иммунная функции

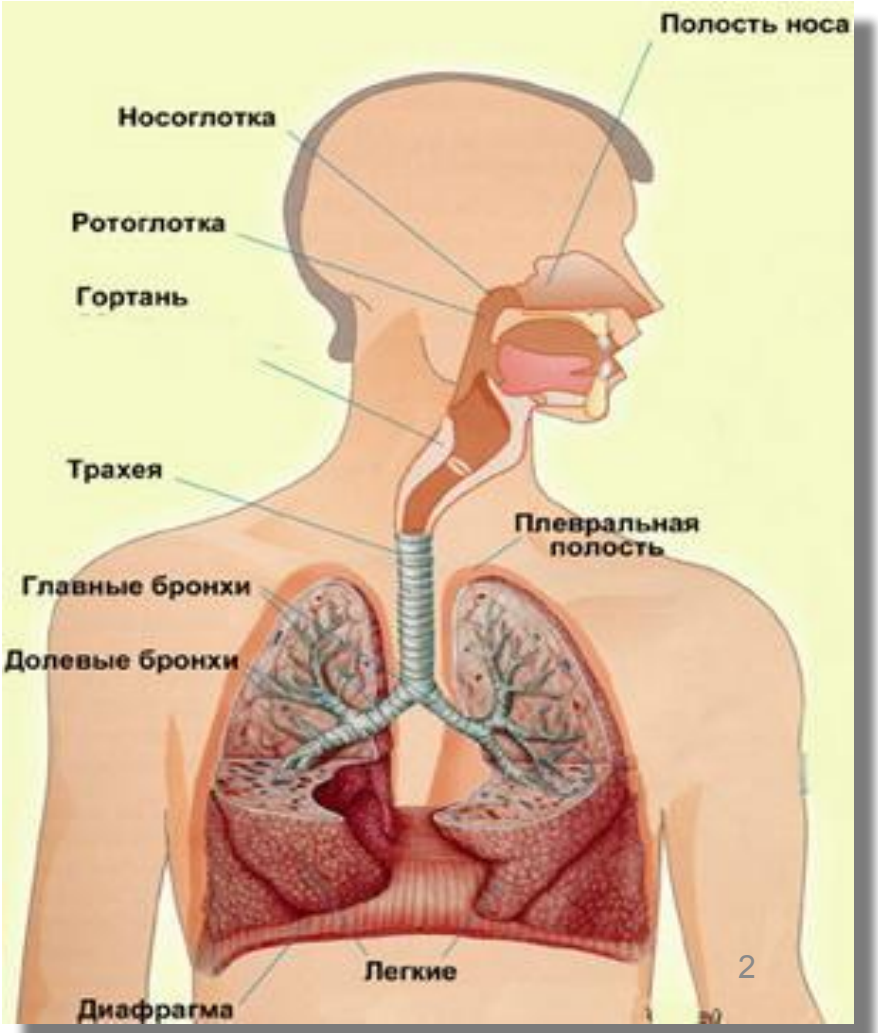

Дыхательная система

Дыхательные пути

Верхний отдел:

Полость носа
Носовая часть глотки
Ротовая часть глотки

Нижний отдел:

Гортань
Трахея
Бронхи

Дыхательные органы

Правое и левое легкое – **главные органы дыхательной системы, именно в них происходит газообмен между воздухом и кровью**

Проходя через дыхательные пути воздух очищается, согревается, увлажняется

Органы дыхательной системы

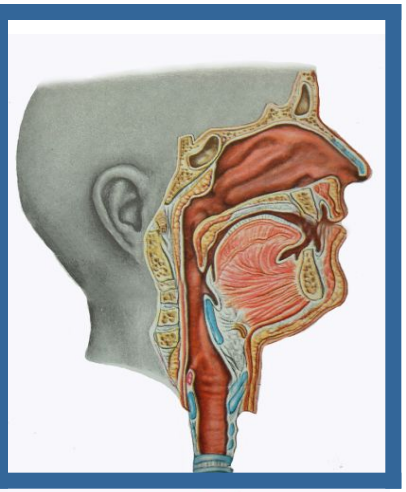

Наружный нос

Полость носа

Носоглотка

Ротоглотка

Гортань

Трахея

Бронхи

Легкие

Наружный нос nasus externus

Область носа, regio nasalis, включает наружный нос, внутри которого находится полость носа.

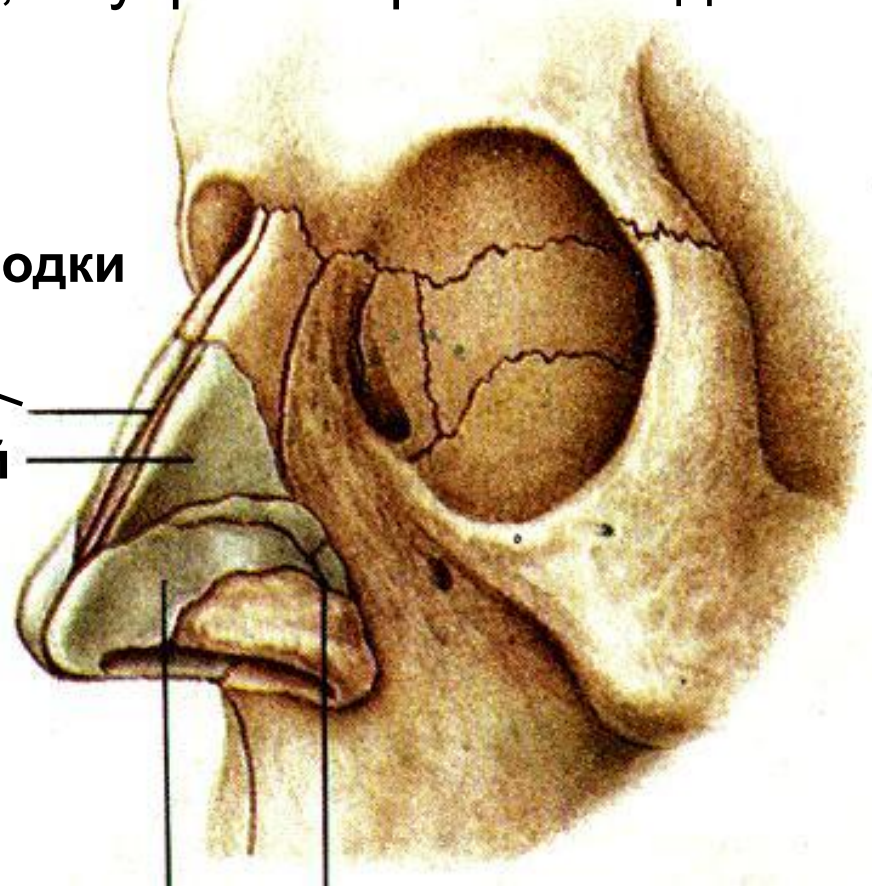

- ***корень (radix nasi):*** отделен от лба переносьем
- ***спинка носа (dorsum nasi):*** образована боковыми сторонами наружного носа
- ***крылья носа (alae naasi):*** нижние части боковых сторон
- ***верхушка носа (apex nasi)***

Скелет:

- ***костный скелет:*** **носовые кости и лобные отростки верхних челюстей**
- ***хрящевой скелет:*** **латеральный хрящ, большой и малый хрящи крыла (<u>все парные</u>) и хрящ перегородки носа (<u>непарный</u>)**

Полость носа

Образование в области лицевого черепа, предназначенное для проведения воздуха, его очищения, согревания, увлажнения и восприятия запахов.

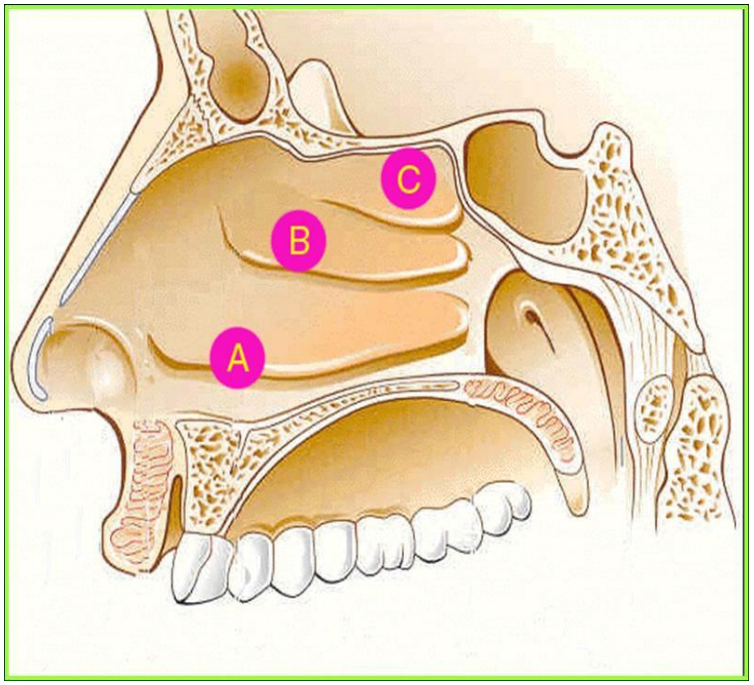

- В полости носа выделяют :
  собственно полость носа (cavitas nasi)
  преддверие носа (vestibulum nasi)
- границей между ними является **порог носа (limen nasi)**.
- Длина полости носа **10-12 см**,
- высота **5-6 см**,
- ширина **3,5-4 см**.

- Площадь слизистой оболочки полости носа **120 см^2**

Стенки полости носа:

- Верхняя
- Латеральная
- Нижняя
- Перегородка
- Задняя (соответствует передней стенке клиновидной пазухи)

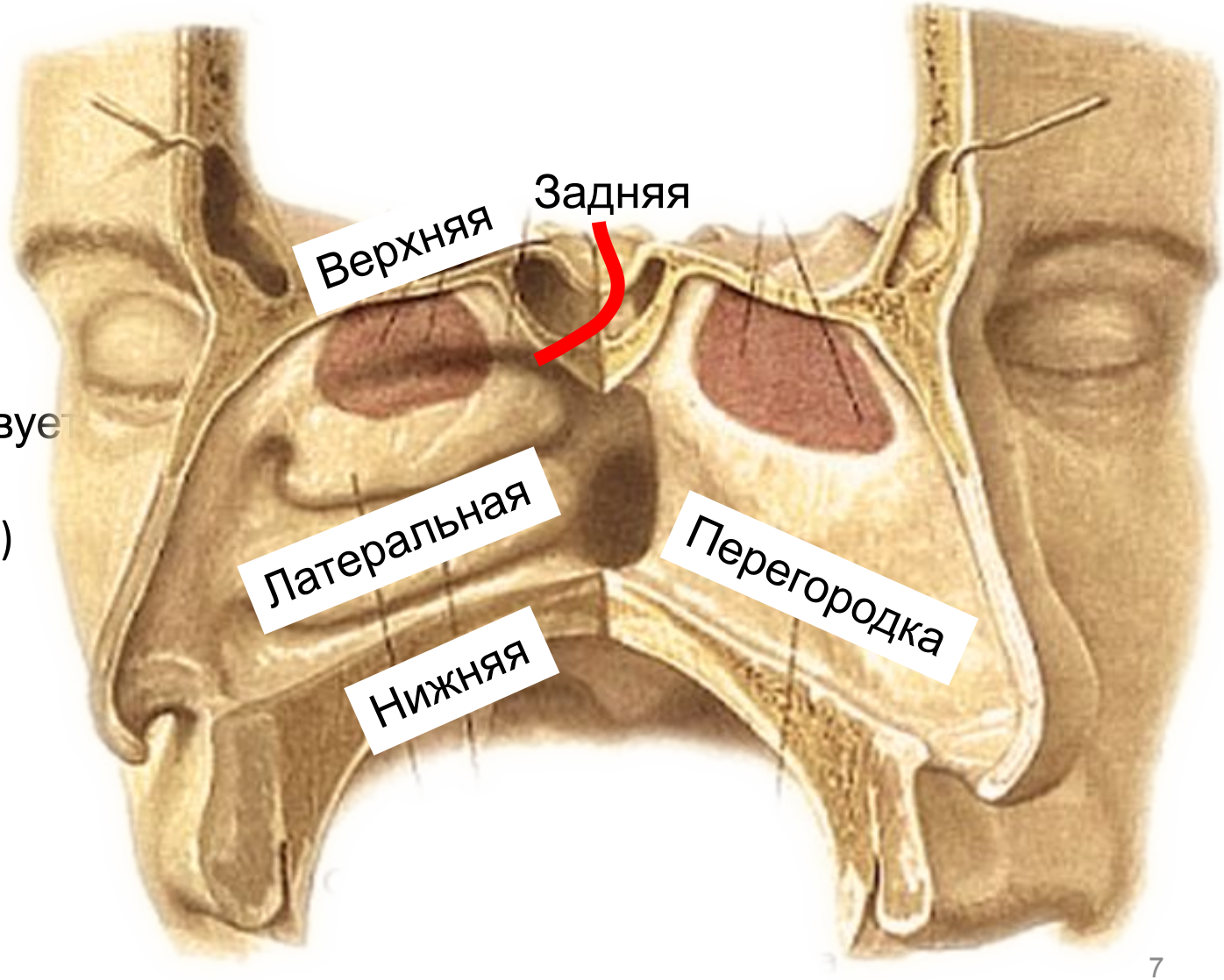

Перегородка носа

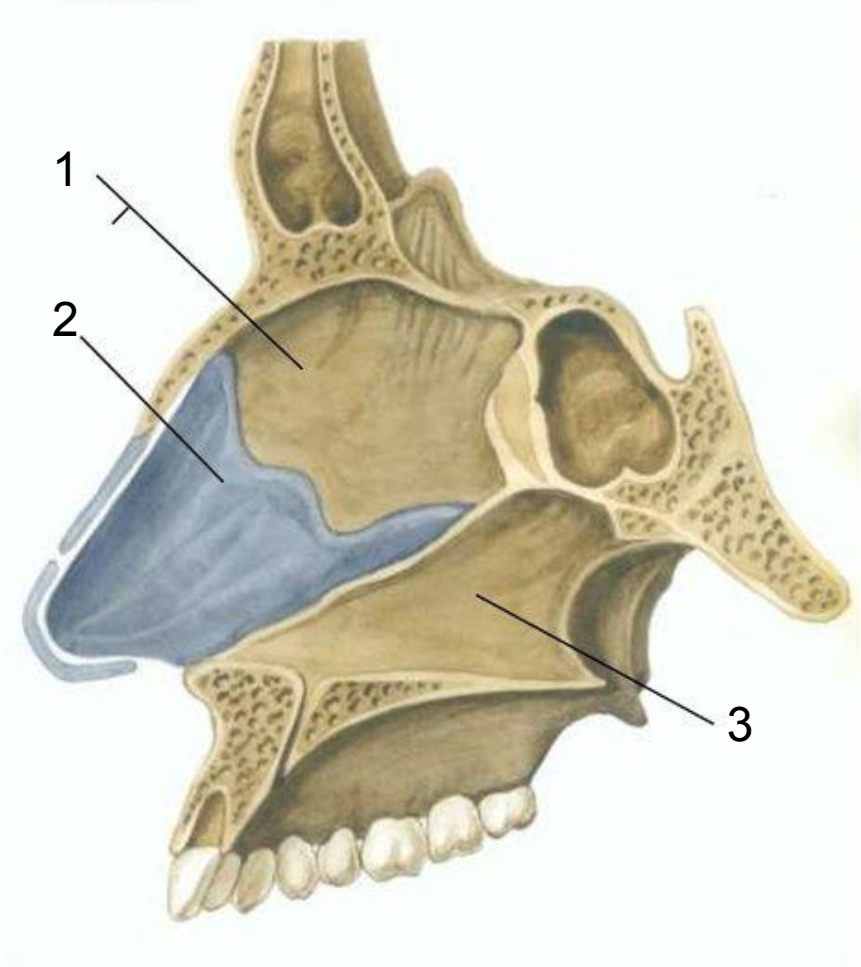

1 — перпендикулярная пластинка решетчатой кости;

2 — четырехугольный хрящ;

3 — сошник

Носовые ходы

1. Верхний *(meatus nasi superior)*
2. Средний *(meatus nasi medius)*
3. Нижний *(meatus nasi inferior)*
4. Общий *(meatus nasi communis)*

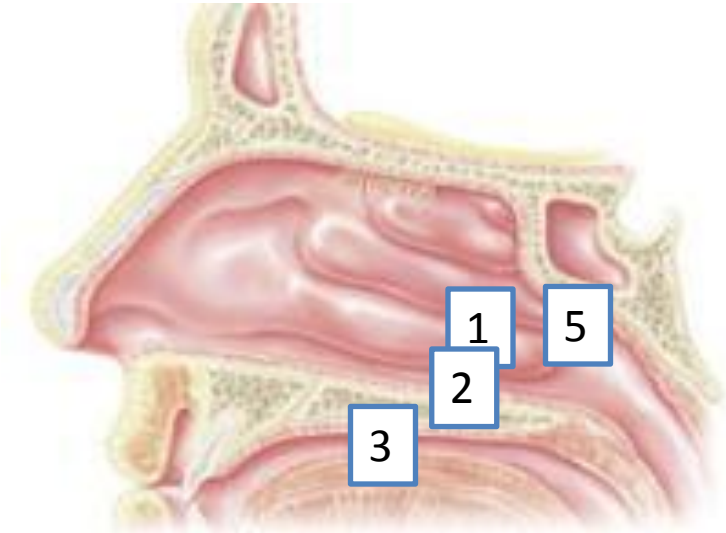

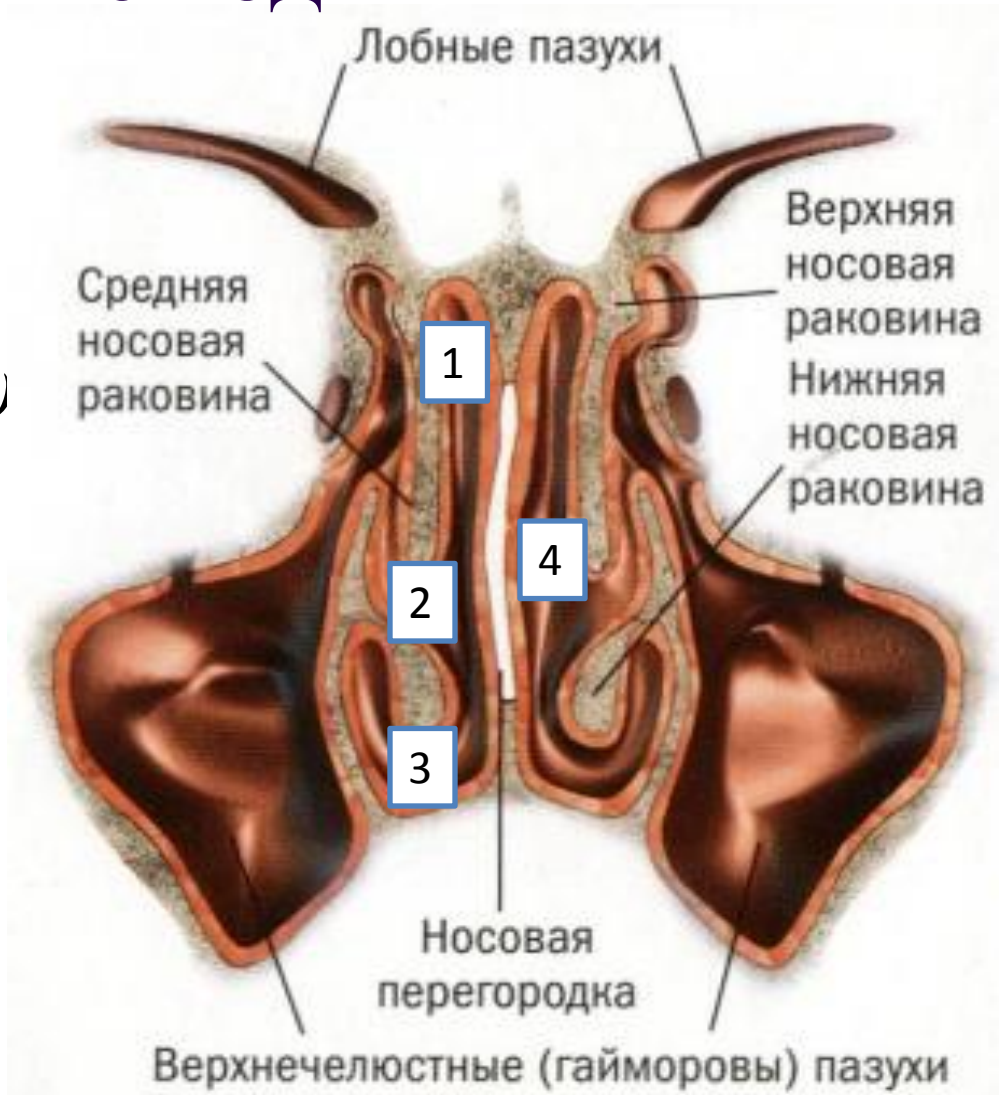

5. Задний*

*(от задних концов раковин до хоан)

Полость носа

Носовые ходы (сообщения):

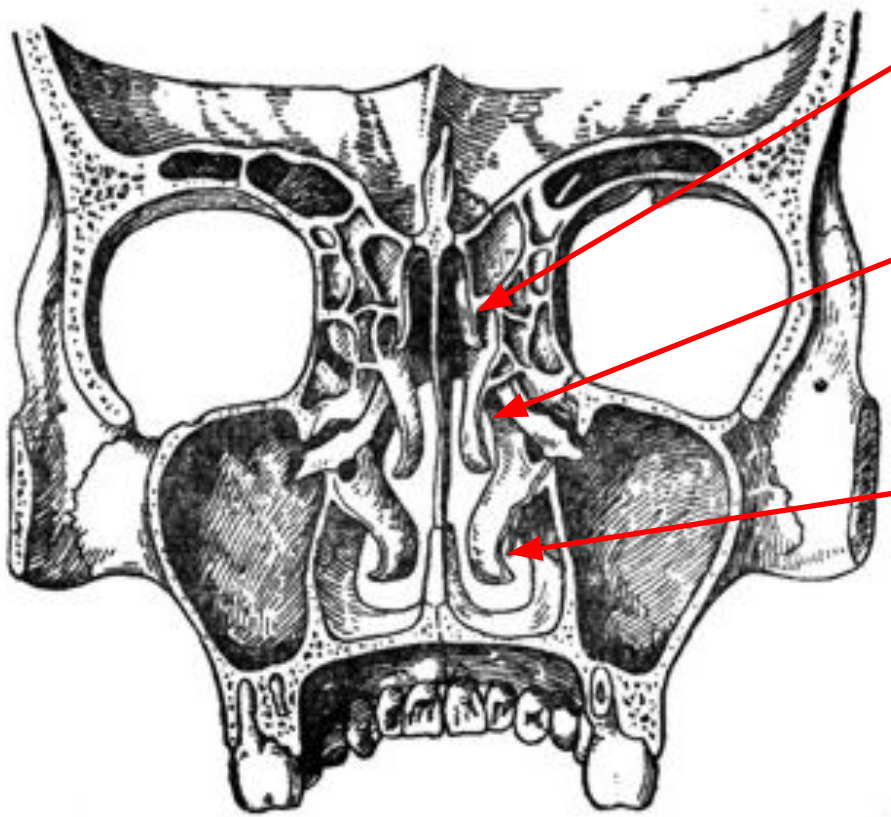

- *верхний:* открываются задние ячейки решетчатой кости, пазухи клиновидной кости
- *средний:* открываются лобная пазуха, средние и передние ячейки решетчатой кости, верхнечелюстная пазуха, крыловидно – небная ямка
- *нижний:* открывается носослезный проток, то есть сообщение с глазницей

Слизистая:

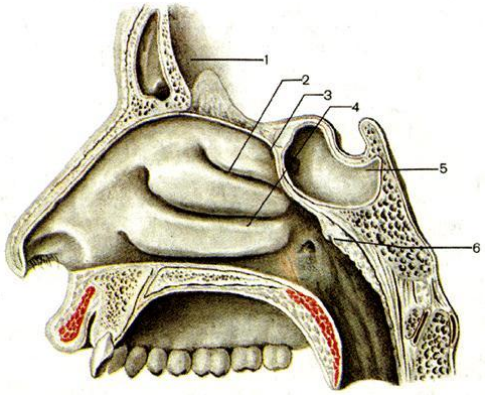

- *обонятельная область (regio olfactoria) в пределах верхней половины полости носа*
- *дыхательная область (regio respiratoria)в пределах нижней половины полости носа*

Околоносовые пазухи (sinus paranasalis)

В некоторых костях черепа находятся воздушные полости - пазухи, которые называются околоносовыми. Различают 4 пазухи:

- **лобная** (sinus frontalis) формируется к 1 году после рождения
- **клиновидная** (sinus sphenoidalis) к 3 году жизни
- **решетчатая** (sinus ethmoidalis) в 9-12 месяцев после рождения
- **верхнечелюстная или гайморова** (sinus maxiliaris) в 5-6 месяцев внутриутробного развития.

Это резонаторы, усилители звуков. Пазухи покрыты слизистой оболочкой, поэтому в них часто возникают воспалительные процессы.

Функции полости носа

- **Проведение воздуха** осуществляется через 4 носовых хода - верхний, средний, нижний и общий - щелевидные пространства между стенками полости носа и носовыми раковинами.
- **Согревание воздуха** – сосудистые сплетения (пещеристые)
- **Очищение воздуха** – волосами, слизью и мерцательным эпителием.
- **Увлажнение** – слизью и пропотеванием (транссудацией) плазмы крови из сосудистых сплетений. За 1 сутки 16000 желёз носа выделяют до 1 литра слизи.
- **Восприятие запахов**

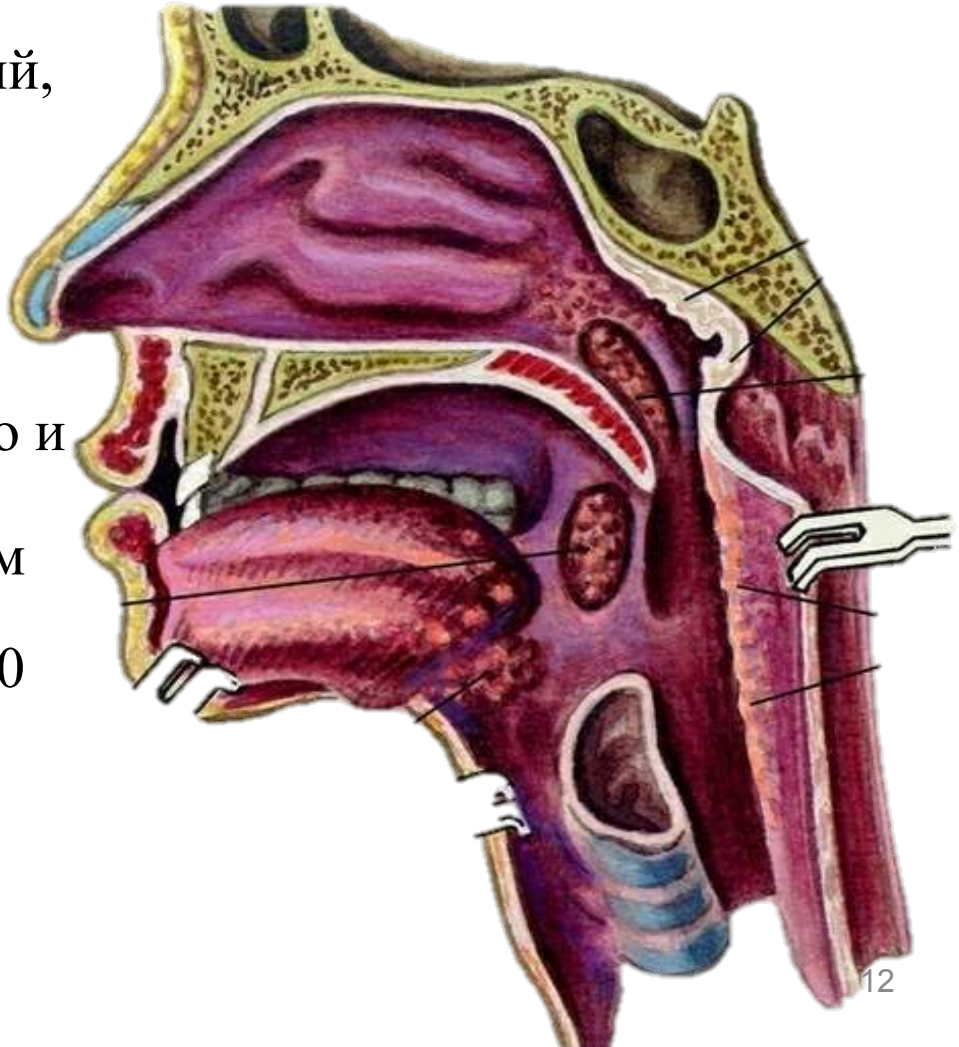

Гортань

Гортань (Larynx) находится в переднем отделе шеи, ниже подъязычной кости и фиксирована к ней щитоподъязычной мембраной.

Сзади от гортани расположена глотка, по бокам крупные кровеносные сосуды, а спереди - мышцы и щитовидная железа.

Гортань в длину всего 5-6 см, а состоит из 9 хрящей, 4 суставов, 25 связок и 17 мышц.

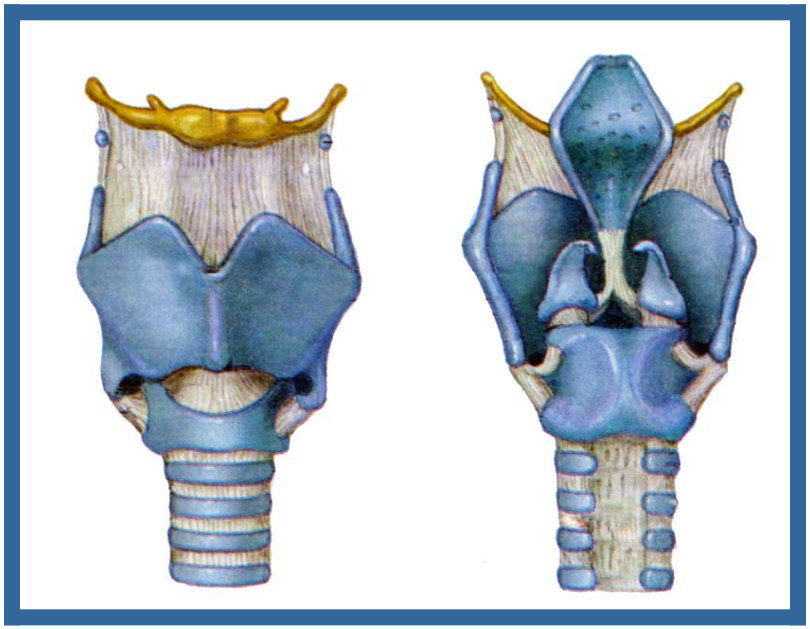

Хрящи гортани

Соединяются друг с другом, а также с подъязычной костью при помощи суставов и связок

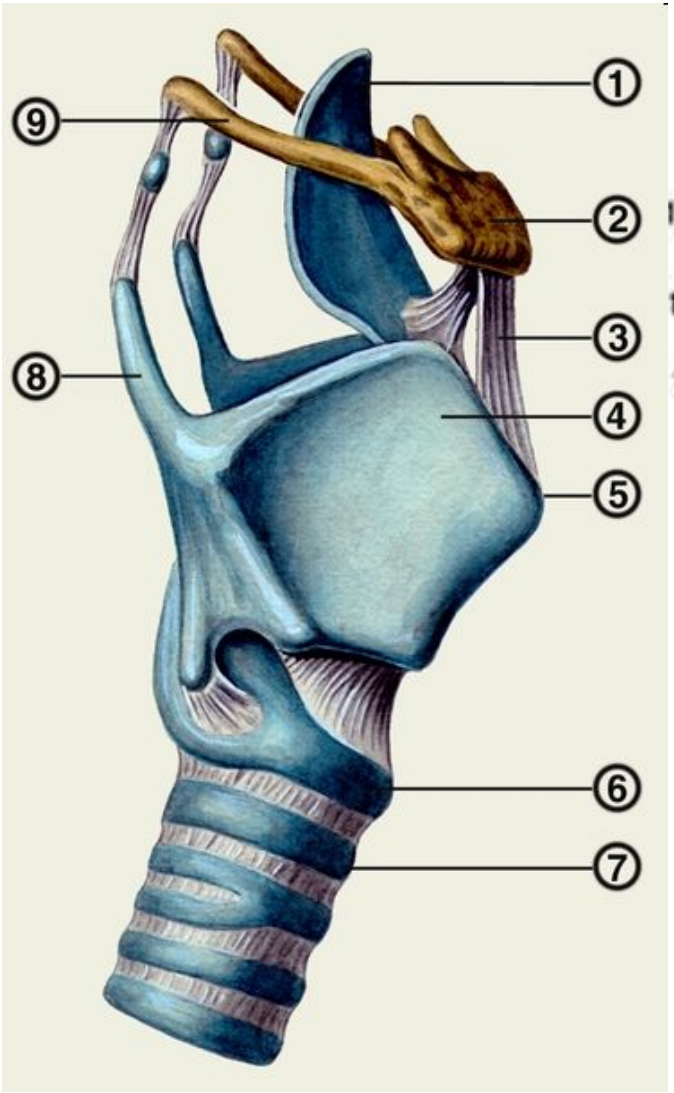

Вид сбоку

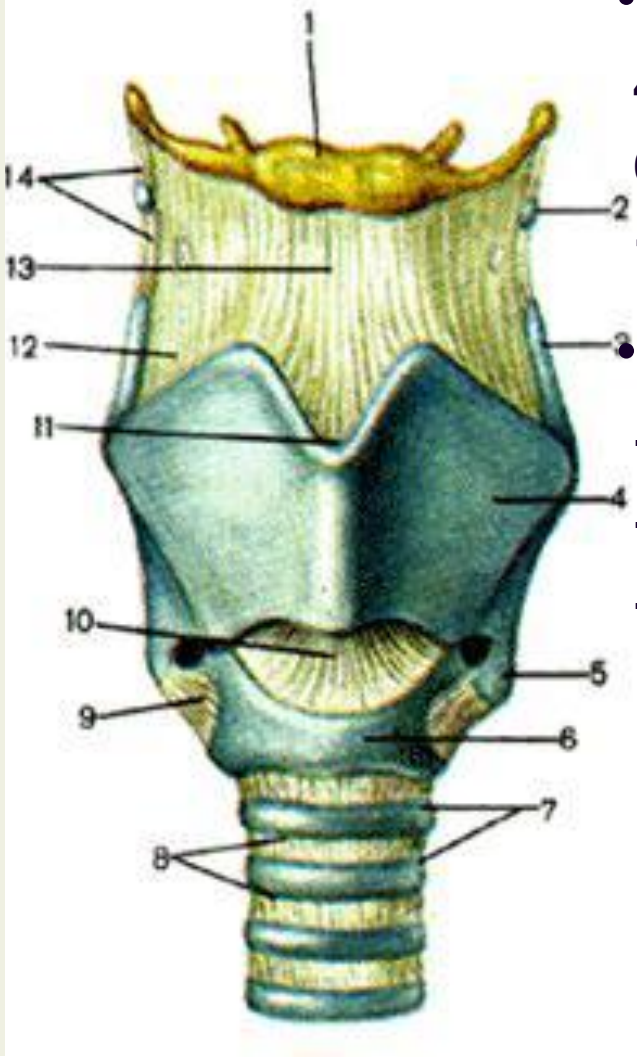

Вид спереди

- ***непарные (3):***

4.щитовидный: гиалиновый

6.перстневидный: гиалиновый

1. надгортанник: эластический

- ***парные (3):***

-.черпаловидный: гиалиновый

- рожковидный: гиалиновый

- клиновидный: эластический

2 сустава:

- ***перстнещитовидный:*** **вокруг фронтальной оси**
- ***перстнечерпаловидный:*** **вокруг вертикальной оси**

Мышцы гортани

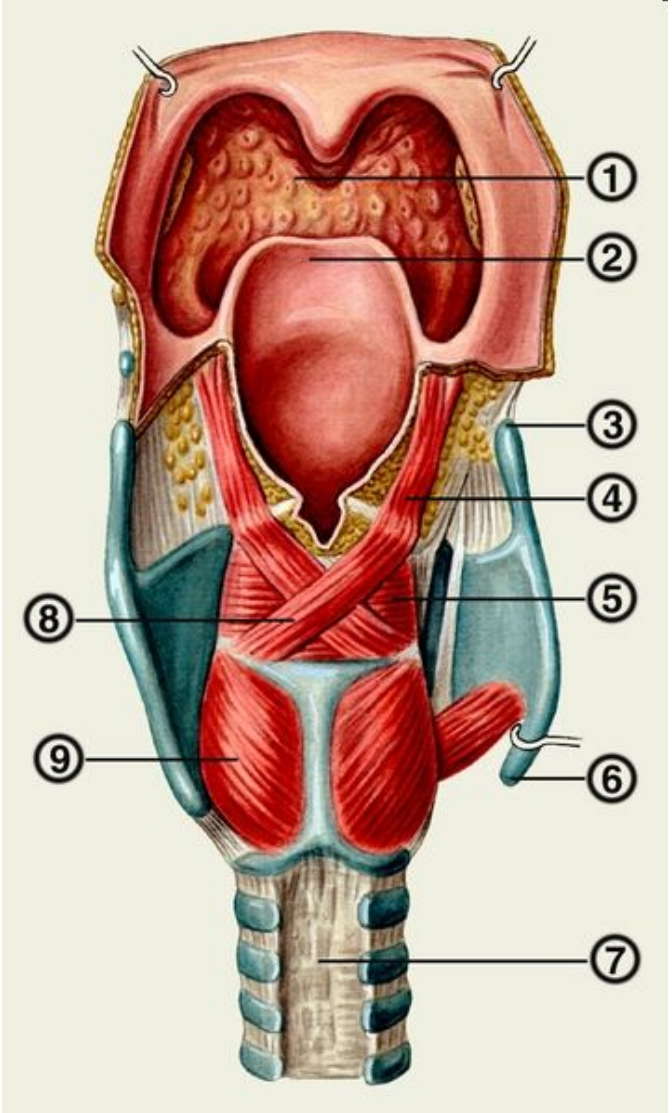

Вид сзади

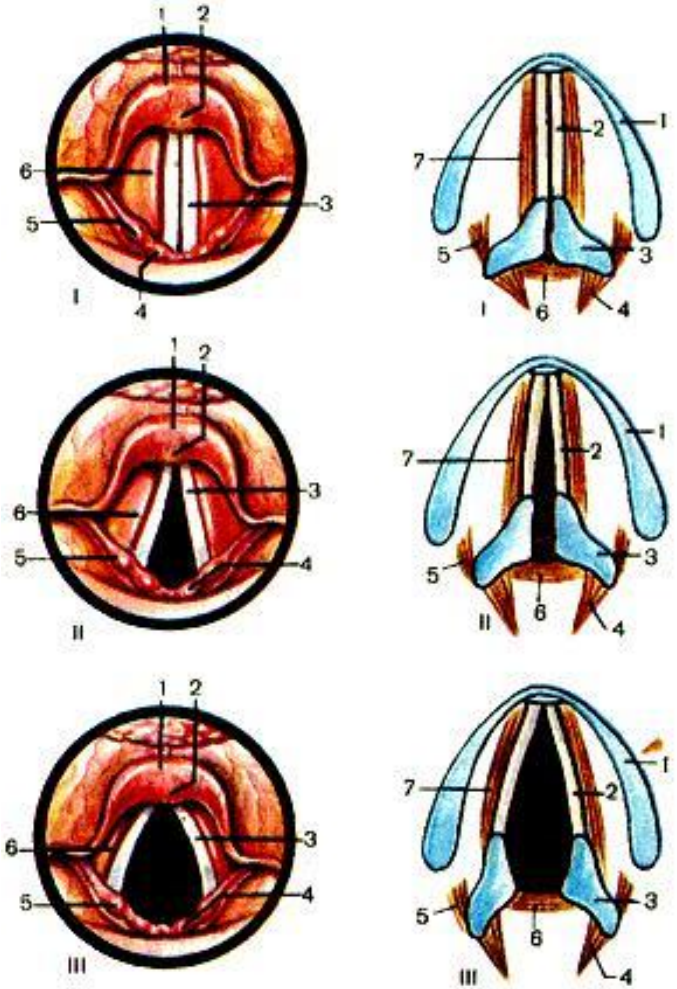

- ***расширители голосовой щели:*** **задняя перстнечерпаловидная м.**
- ***суживатели голосовой щели:*** **латеральная перстнечерпаловидная, щиточерпаловидная, поперечная и косая черпаловидная мм.**
- ***напрягающие голосовые связки:*** **перстнещитовидная и голосовая мышцы.**

Гортань

Фронтальный разрез

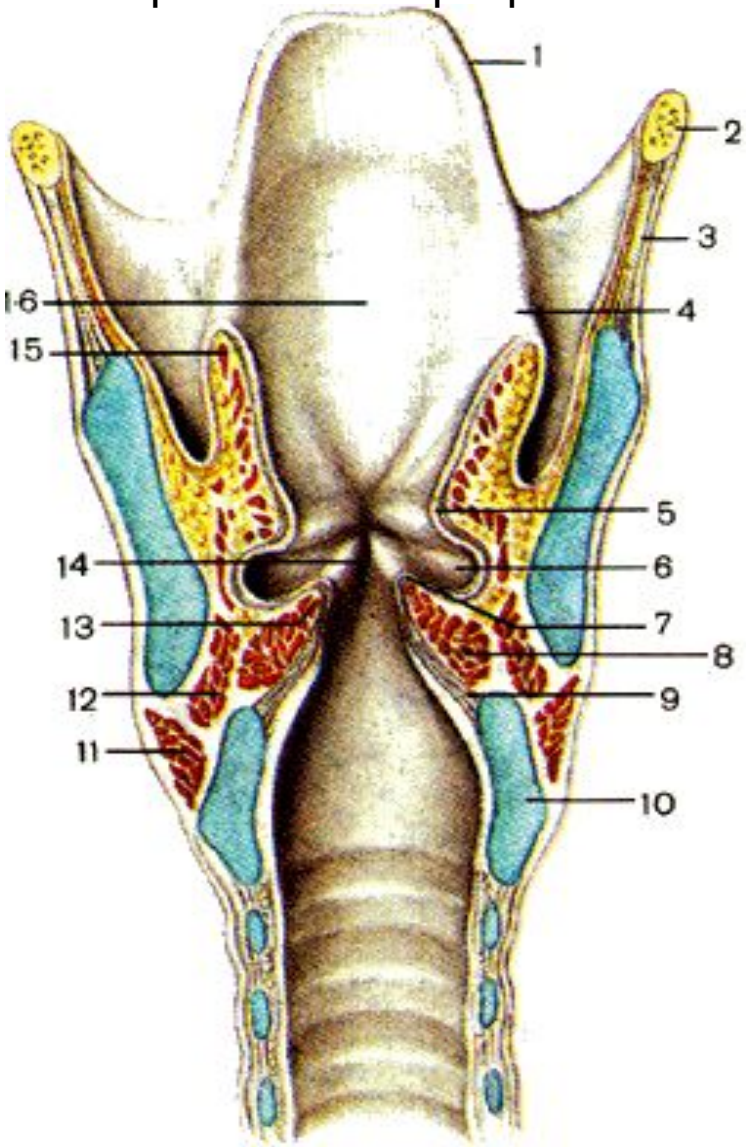

Сагиттальный разрез

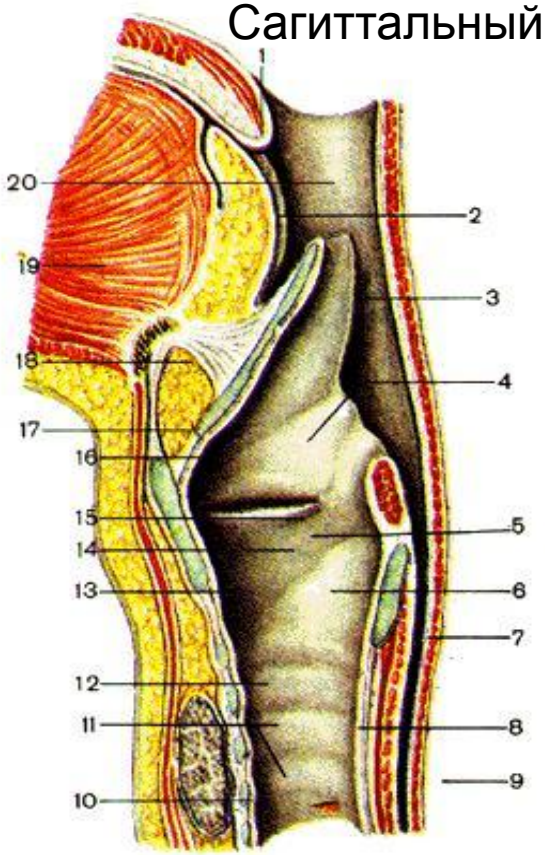

3 отдела:

- ***верхний:*** **преддверие гортани. От входа до складок преддверья.**
- ***средний:*** **от складок преддверья до голосовых складок (располагается желудочек гортани)**
- ***нижний:*** **подголосовая полость**

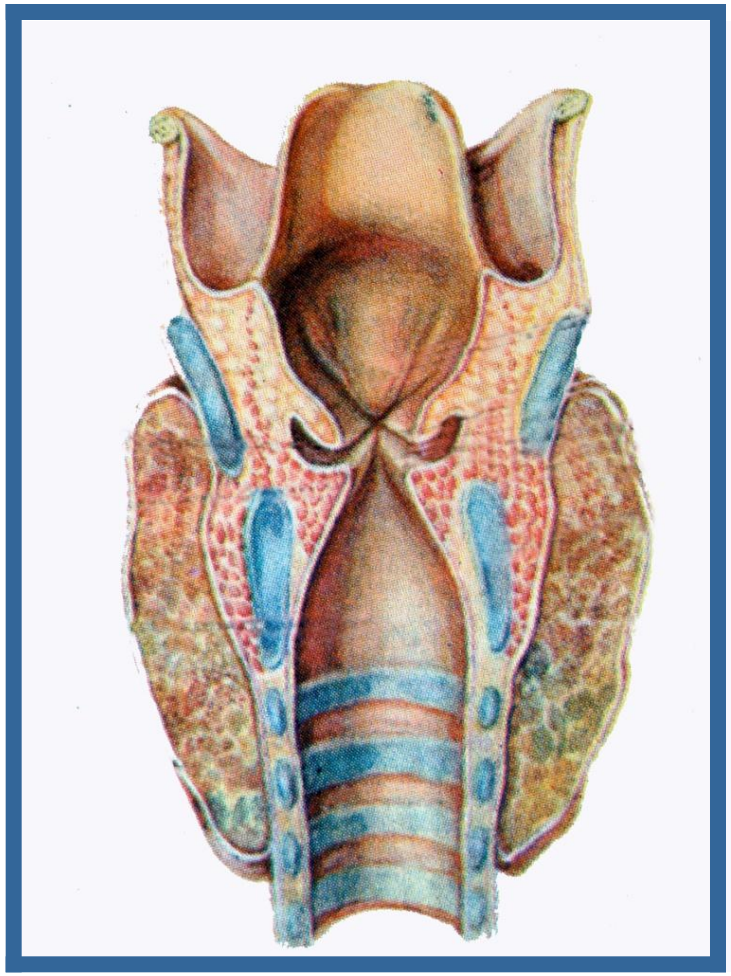

На фронтальном разрезе гортань похожа на песочные часы. Средняя суженая часть соответствует собственно - голосовому аппарату (голосовые связки). Отдел, расположенный выше - преддверие гортани (сообщается с глоткой), а часть гортани ниже связок - подголосовая полость (переходит в трахею).

Слизистая оболочка гортани на боковых стенках в узкой части образует две парные складки:
верхняя - складка преддверия ;
нижняя - голосовая складка. Между ними есть слепое углубление - желудочек гортани.

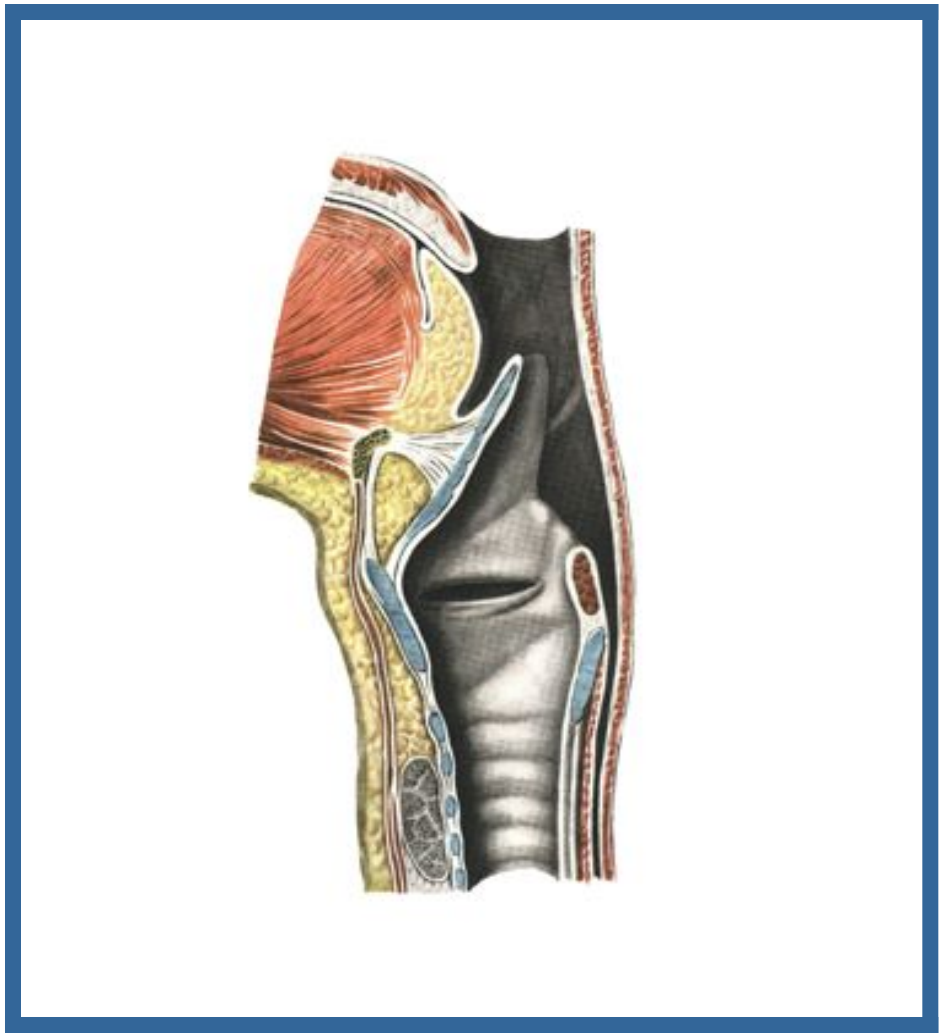

Две голосовые складки (правая и левая) ограничивают голосовую щель, идущую в сагитальном направлении. В толще голосовых складок имеются голосовая связка и мышца.

Воспалении гортани называется ларингит.

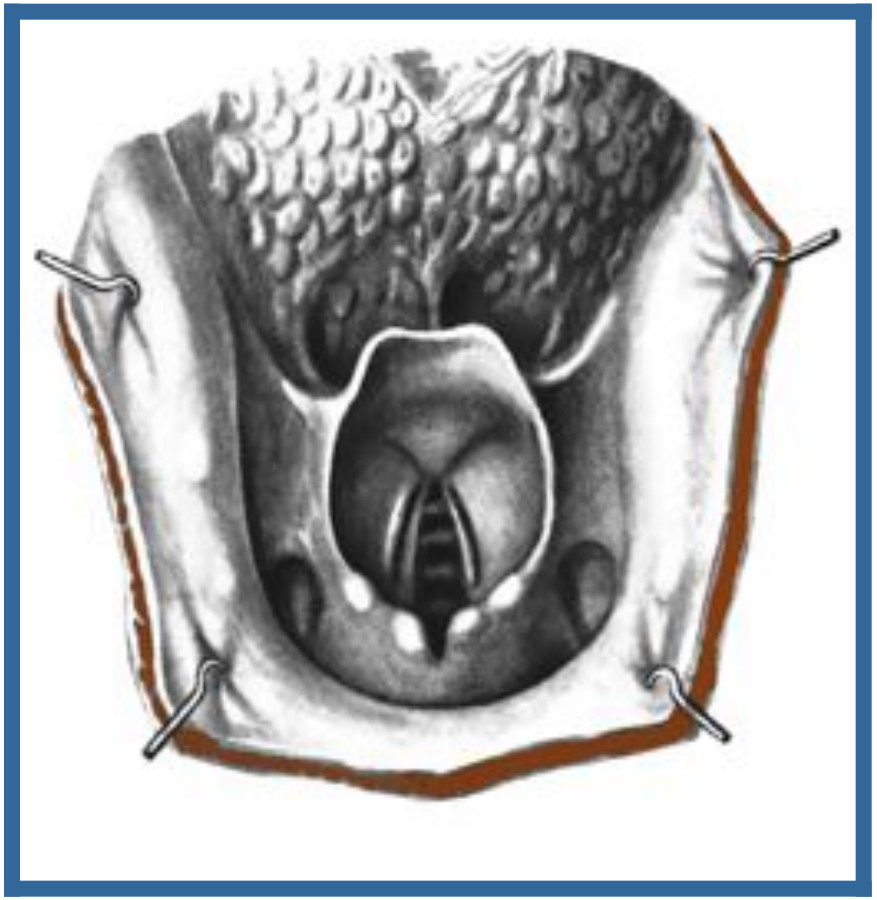

Отделы полости гортани

3 отдела:

- **Преддверие (I)**
- **промежуточная часть (II)**
- **подголосовая полость (III)**

разделены парными складками:

- преддверными (ложными)
- голосовыми (истинными)

Между складками располагаются желудочки гортани (Морганьи)

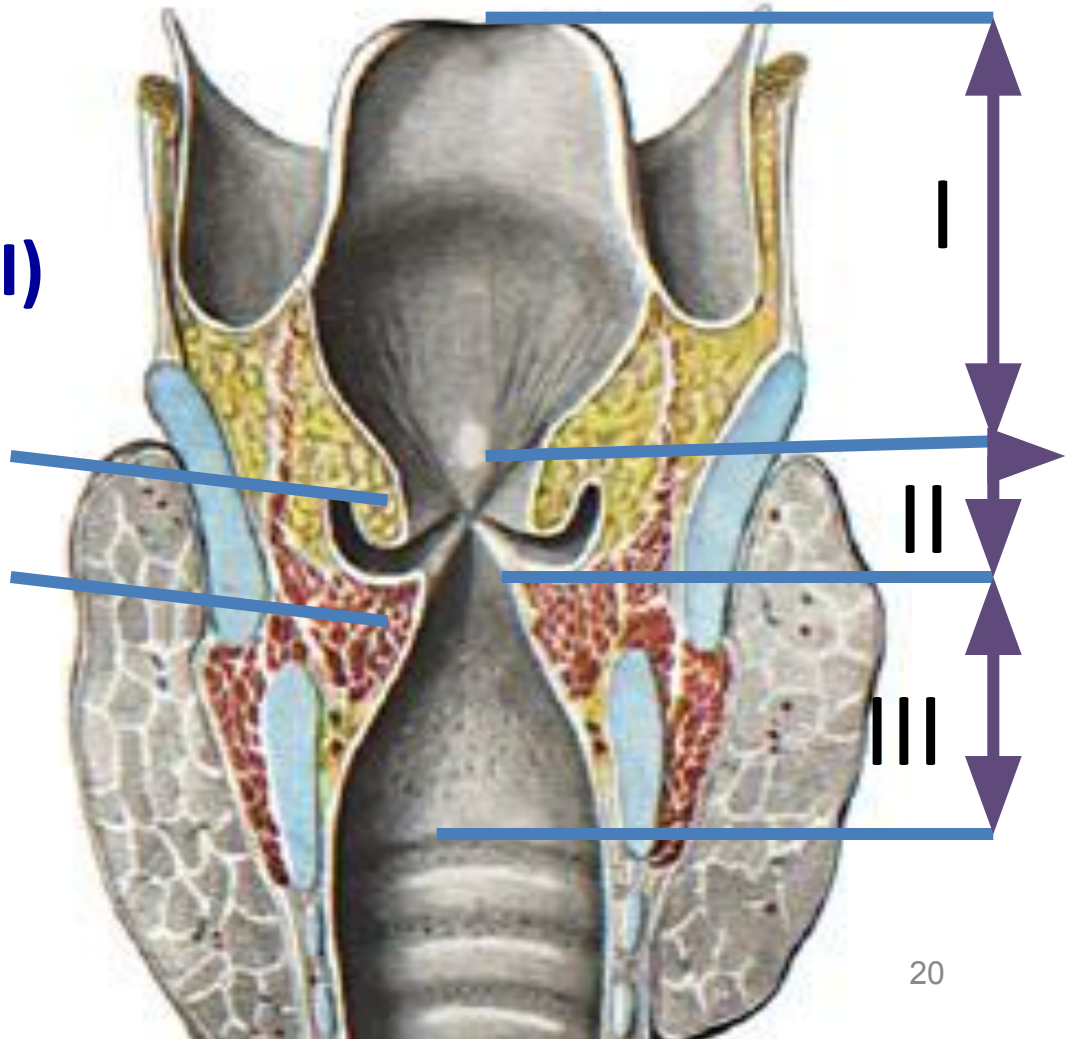

Голосообразующий аппарат гортани

Представлен **голосовыми складками** (слизисто-мышечно-эластическое образование).

Между парными складками находится голосовая щель, через которую под давлением проходит струя воздуха.

- Сила голоса зависит от амплитуды колебания голосовых складок. Она усиливается за счёт **резонаторов** (полость носа, глотка, околоносовые пазухи)
- Высота голоса определяется частотой колебания и зависит от длины, толщины и напряжения связок.

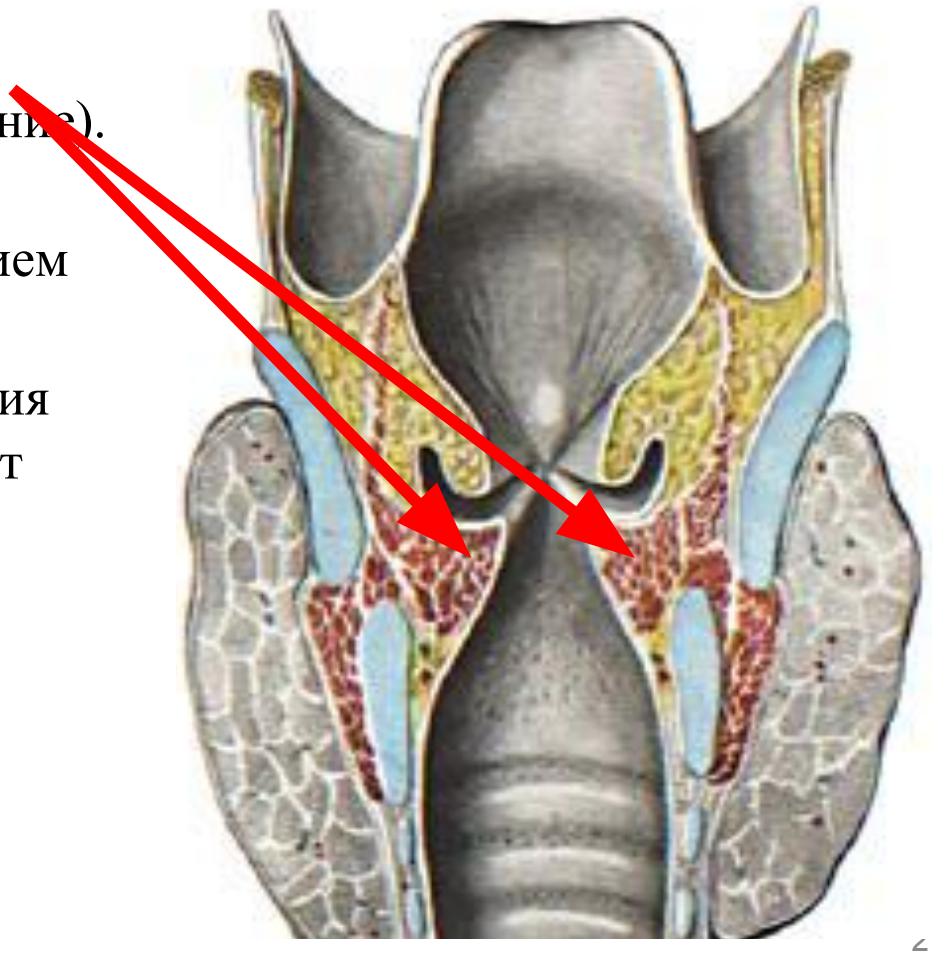

Гортань (голосовые связки)

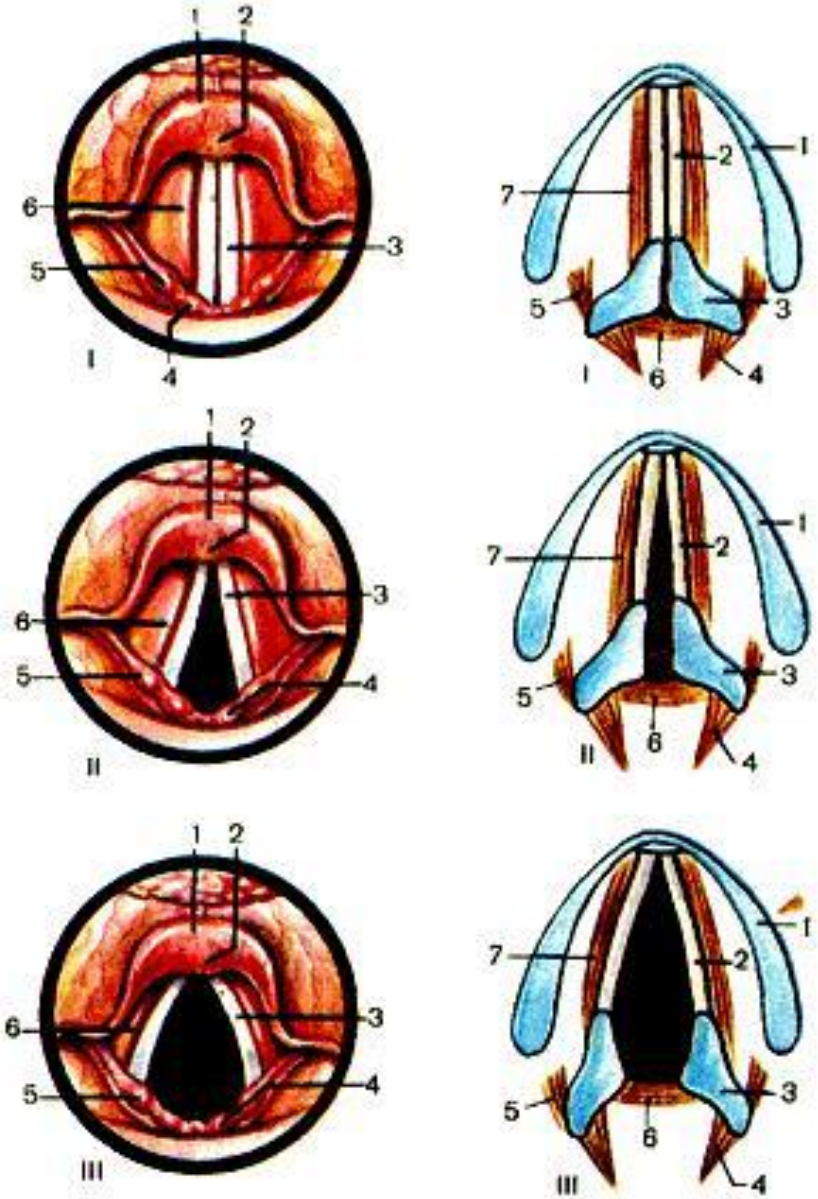

2 части:

- ***перепончатая часть:*** **передняя**
- ***межхрящевая часть:*** **задняя**

Длина **голосовой щели у мужчин: 20-24 мм, у женщин: 16-19 мм.**

Ширина **при спокойном дыхании – 5 мм, при голосообразовании – 15 мм.**

Голосовые связки

- Длина голосовых связок:
  - бас - 24 мм
  - баритон - 22 мм,
  - сопрано – 19 мм

- Функциональные особенности:
  - при *молчании* связки полностью разомкнуты (А).
  - при разомкнутых – *шепот* (В)
  - при сомкнутых связках образуется *голос* (Б).

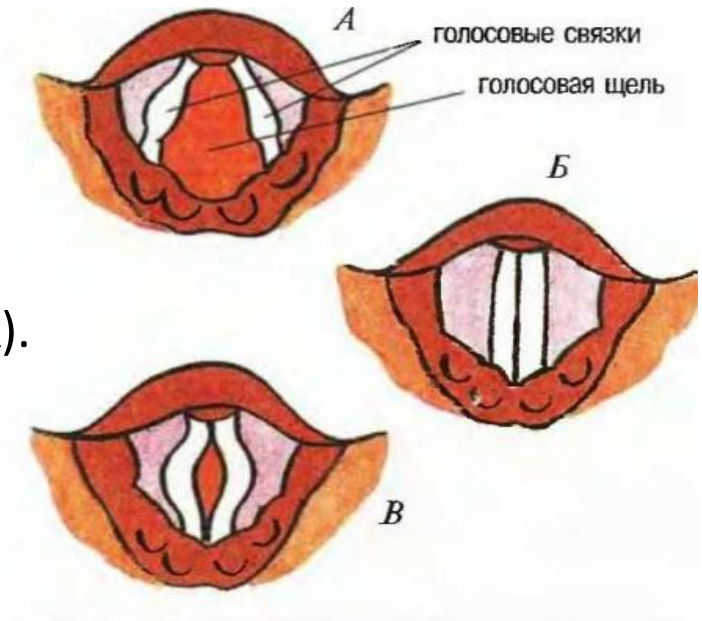

Функции гортани

1. **Проведения воздуха из носоглотки в трахею.**

2. **Образование звуков при разговоре и пении.**

Трахея

Непарный орган, служащий для прохождения воздуха. Начинается на уровне VII шейного позвонка, а на уровне V грудного позвонка делится на 2 главных бронха – *бифуркация трахеи.*

В области бифуркации – киль трахеи

Трахея – трубка длиной 8,5 –15 см, несколько сдавленная в передне-заднем направлении. Состоит из 2-х частей: *шейной* и *грудной*.

Скелет трахеи состоит из 16-20 хрящевых (гиалиновых) *полуколец*, которые занимают около 2/3 её окружности.

Строение стенки трахеи

1. **Слизистая оболочка** выстлана многорядным призматическим реснитчатым эпителием:

✔ ***Реснитчатые*** клетки

✔ ***Бокаловидные*** клетки (секрет содержит *гиалуроновую и сиаловую* кислоты, *иммуноглобулины*)

✔ ***Нейроэндокринные*** клетки (выделяют *пептидные* гормоны и *биогенные амины)*.

✔ ***Базальные*** клетки (***камбиальные)***.

Собственная пластинка слизистой оболочки содержит эластические волокна, лимфоидные узелки.

2. **Подслизистая основа**

- состоит из рыхлой волокнистой соединительной ткани, переходящей в плотную волокнистую соединительную ткань надхрящницы
- содержит ***смешанные белково-слизистые железы***.

Строение стенки трахеи

3. **Волокнисто-мышечно-хрящевая оболочка**

- состоит из **16-20** гиалиновых хрящевых полуколец, которые соединяются с помощью *кольцевых* связок.
- Задние концы хрящей соединяются пучками *миоцитов*
- Задняя стенка *перепончатая* – образована плотной соединительной тканью.

4. **Адвентициальная оболочка** состоит из рыхлой волокнистой соединительной ткани.