QAZAQSTAN-RESEI MEDITSINALYQ YNIVERSITETI

КАЗАХСТАНСКО-РОССИЙСКИЙ МЕДИЦИНСКИЙ УНИВЕРСИТЕТ

Жедел Аппендициттің атипиялық түрлері

Орындаған:Асхат Дидар
411-А
Жалпы Медицина

ЖОСПАРЫ

- Соқыр ішектің құрт тәрізді өсіндісінің анатомо-физиологиялық ерекшеліктері;
- Жедел аппендициттің этиологиясы;
- Жедел аппендициттің патогенезі;
- Жедел аппендециттің атипиялық түрлерінің ерекшелігі;
- Жүкті әйелдердегі жедел аппендицит;
- Қорытынды;
- Қолданылған әдебиеттер тізімі.

СОҚЫР ІШЕКТІҢ ҚҰРТ ТӘРІЗДІ ӨСІНДІСІНІҢ АНАТОМО-ФИЗИОЛОГИЯЛЫҚ ЕРЕКШЕЛІКТЕРІ

- Соқыр ішектің илеоцекальды бұрышынан 0,5-5см төмен орналасқан құрт тәрізді өсінді *(аппендикс)* *appendix vermiformis* – диаметрі 3-4 мм, ұзындығы 2,5 см-ден 5-10 тіпті 30-40 см-ге дейін жететін түтік тәрізді өсінді.
- Өсіндінің өзінің шажырқайы – *mesoappendix* болады. Шажырқаймен интраперитонеальды, яғни барлық жағынан жабылған. Шажырқай арқылы артериялар мен аттас веналар, лимфа жүйке тамырларымен қамтамасыз етіледі.

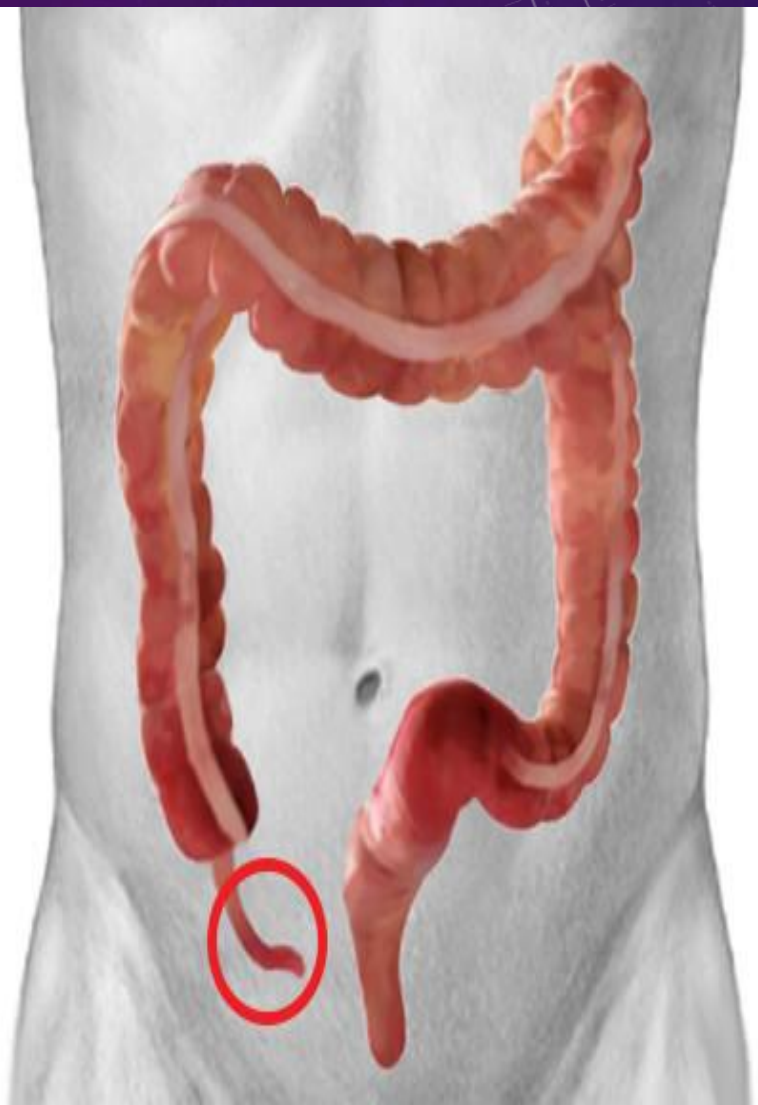

Аппендикс қабырғасы

1) серозды қабық
2) бұлшық етті қабық
3) кілегей асты қабық (фолликулалары бар 1000-ға)

Салли – аппендикс құрсақ қуысының бадамшасы

4)кілегейлі қабық – крипталары мен лакуналары бар цилиндрлі эпителиден құралады

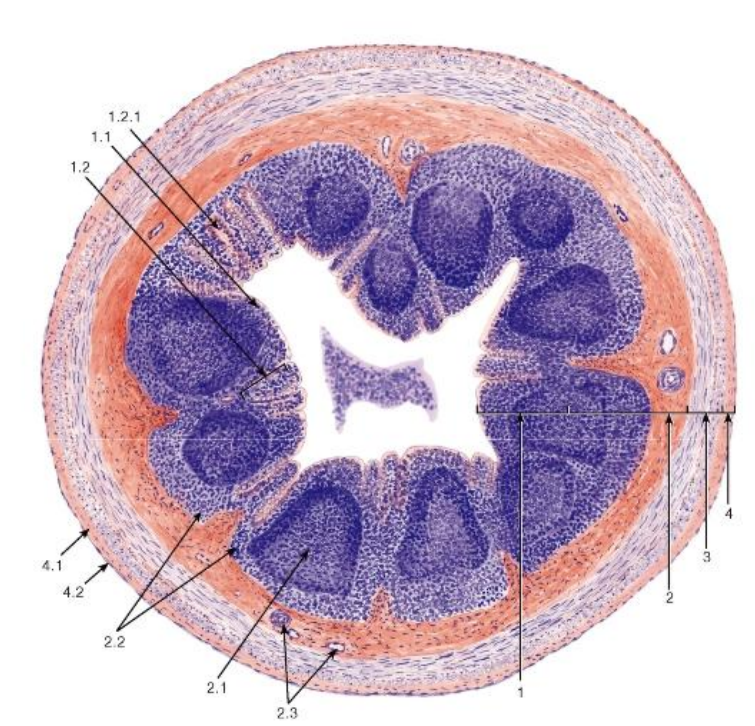

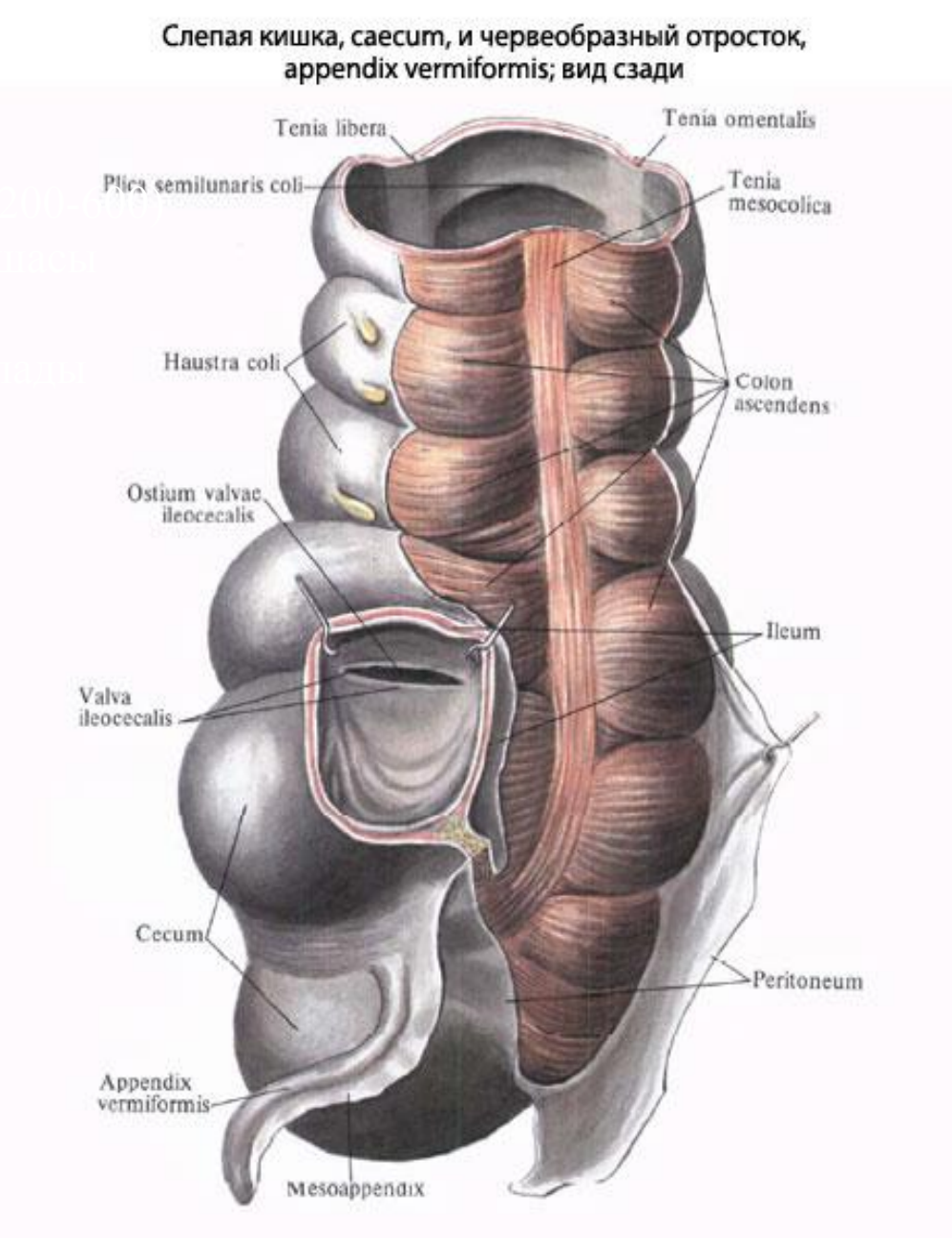

Слепая кишка, caecum, и червеобразный отросток, appendix vermiformis и восходящая ободочная кишка; вид спереди

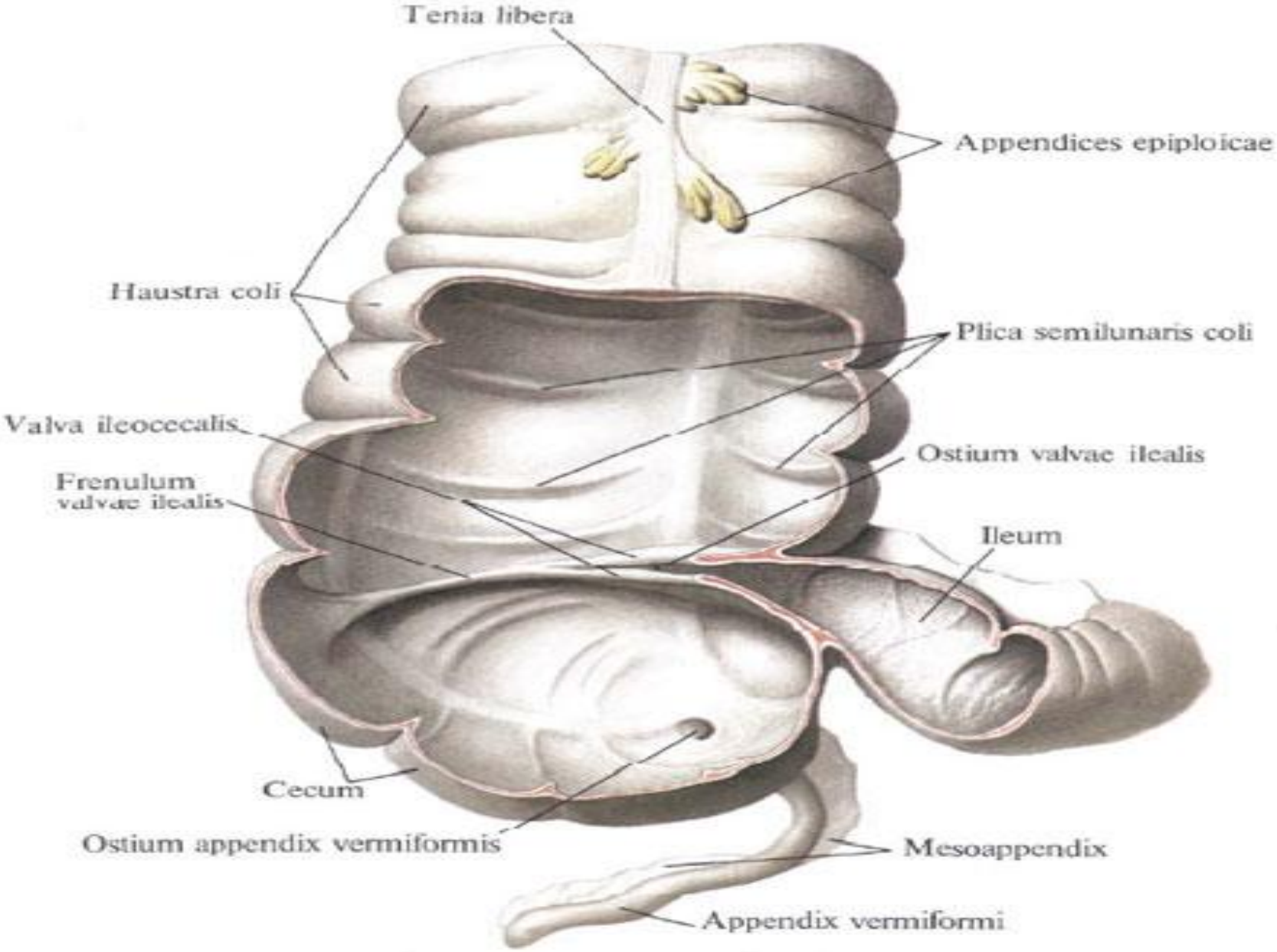

егер бұл клапан болмаса құрсақ
қуысының қоқыс шелегі атанады

- Қандануы –*aorta abdominalis →arteria mesenterica superior →arteria ileocolica → arteria appendicularis*
- Аппендикстың артериаларының 60% астамы ***функциональды соңғы типті тамырлар***, яғни бір-бірімен анастомоз құрмайды.
- Вена тамырлары аттас болады және қақпа венасына құяды.
- Иннервациясы – кезбе жүйкесі мен құрсақтық, жоғарғы-шажырқайлық симпатикалық жүйкелер арқылы жүзеге асады.

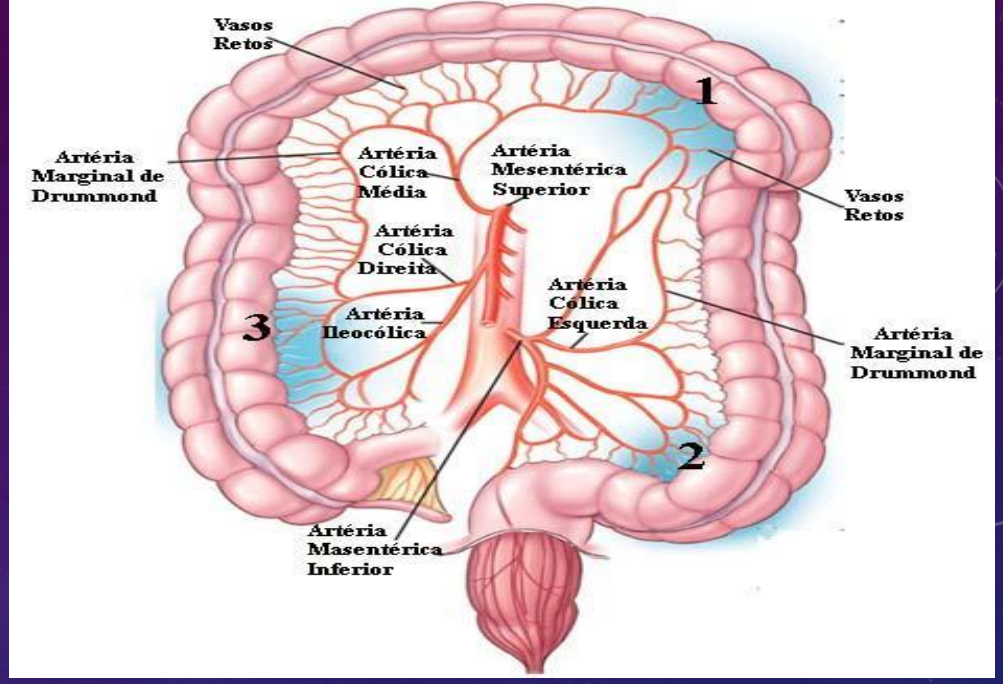

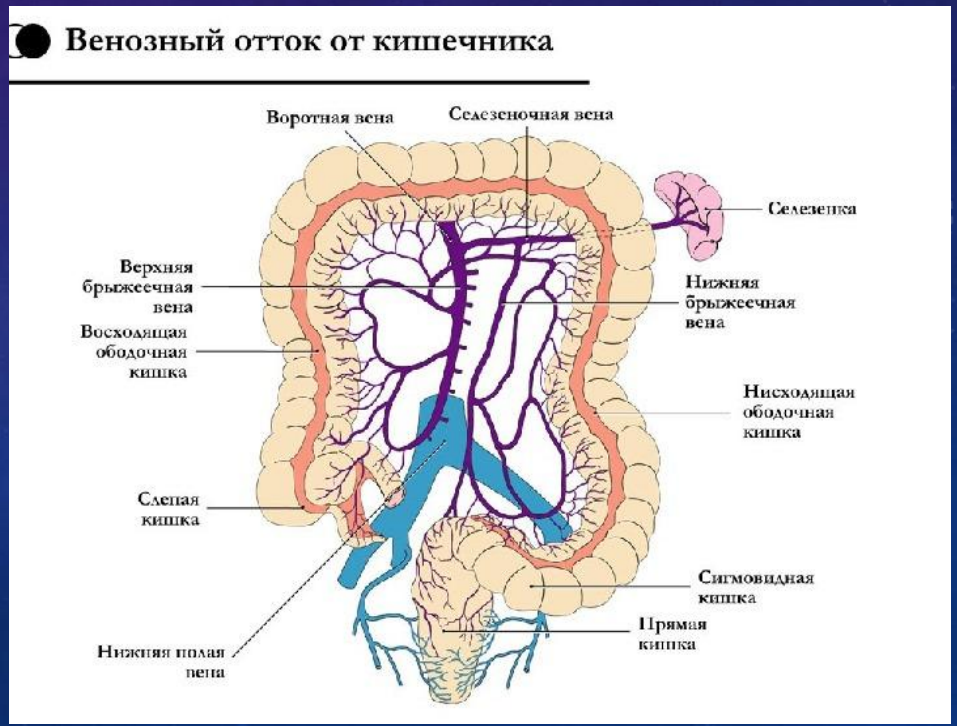

ҚҰРТ ТӘРІЗДІ ӨСІНДІНІҢ АТИПИЯЛЫҚ ОРНАЛАСУЫ

1) Тік ішекке жақын (жамбас қуысында) немесе төмен - *positio descendens*

2) Бүйірге қарай, яғни латеральды – *positio lateralis*

3) Соқыр ішектің артында, яғни ретроцекальды *positio reteocoecalis* немесе ішастардан тыс – ретроперитонеальды *positio retroperitonealis*

4) Жоғары бағытта *positio ascendens*

5) Орта сызыққа (кіндікке қарай), сол жақты немесе медиальды – *positio medialis*

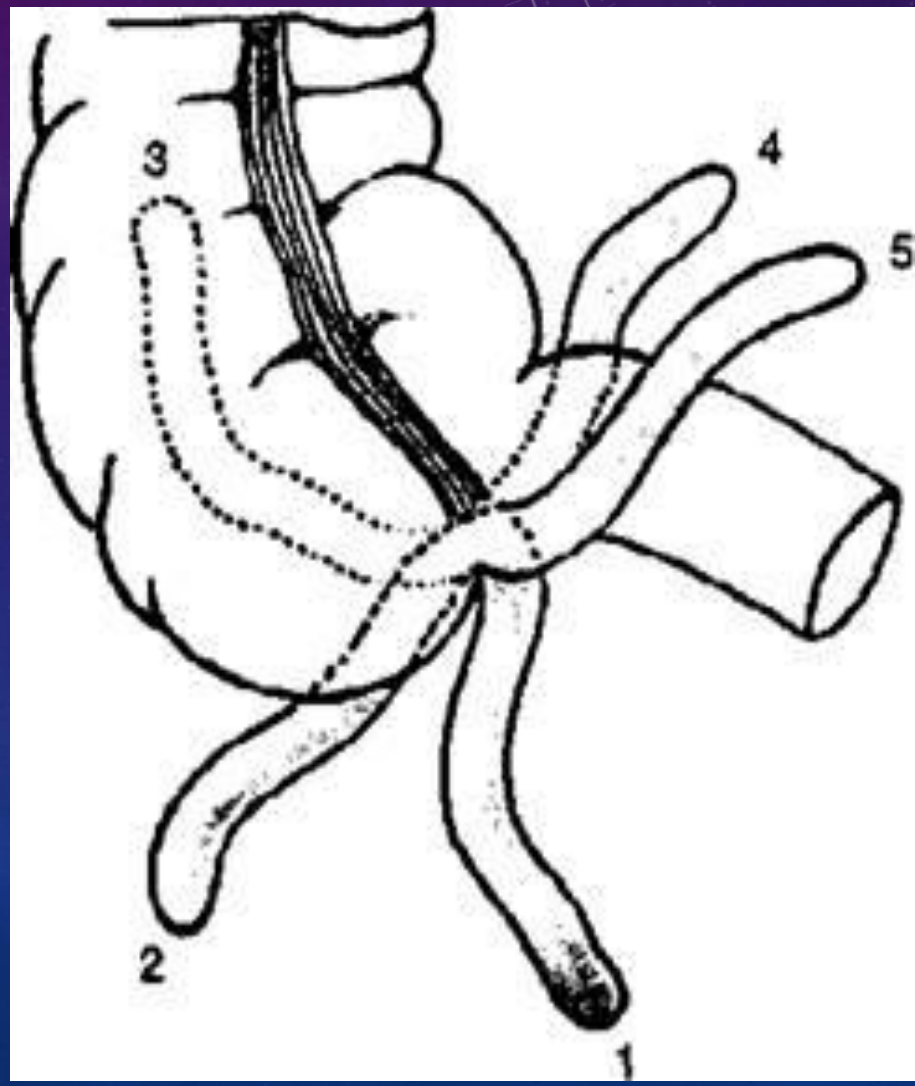

! Өте сирек әйел организмінде аппендикстен жатырдың жұмыр байламымен байланысатын байлам: Кладо байламы немесе ***lig.appendicoovari*** болады.

Қан тамырлары мен лимфа тамырларының болуы инфекцияның аппендикстен жатырға таралуына алғышарт болып табылуы мүмкін.

ЖЕДЕЛ АППЕНДИЦИТТІҢ ЭТИОЛОГИЯСЫ

- Басым энтерогенді жолмен құрт тәрізді өсіндінің қуысына және оның қабырғасына патогенді микроорганизмдердің түсуі. (Ашофф теориясы.1932ж)
- Нервтік және қан-тамырлық теория (Риккер, Русаков) - құрт тәрізді өсіндінің қандануы бұзылып, атрофияланады, жүйкелік импульстерінің өтуі бұзылып, жергілікті микроорганизмдерге қарсы тұру қызметінің бұзылуы жатыр.
- Кузин (1986ж) бойынша:

1) Әр түрлі аллергендермен сенсибилизациялануы баяу типті аллергиялық реакцияның дамуы
2) Құрт тәрізді өсіндінің – феколиттермен, гиперплазияланған лимфа фолликулаларымен, қатерлі ісіктермен, паразиттермен окклюзиялануы.
3) Рефлекторлы – асқазан, ішек, өт жолдарының аурулары есебінен рефлекторлы

Жедел аппендициттің патогенезі

Құрт тәрізді өсіндінің қуысының окклюзиясы (феколит, қатерлі ісік, стриктура, паразит және т.б.)

Шырыш секрециясы - 0,1-0,2 мл өсіндіні толтырып, қуысішілік қысым артуы

артериальды, венозды қан айналымның бұзылуы. Ишемия

Бактериялардың өсуі, эпителидің барьерлік-тосқауылдық қызметінің бұзылуы, эпителий зақымдалуы. Ашоффтың біріншілік аффектісі

Қабыну және қабынуға қарсы медиаторлар бөлінуі, тендігінің бұзылуы.

Окклюзиялық емес жол: Қоректік артерия стенозы, Өсінді шажырқайының артерияларының тромбозы

Баяу типті аллергиялық реакцияның дамуы: патофизиологиялық бұзылыс дамуы ангиоспазм және өсінді қабырғасының деструкциясы

ЖЕДЕЛ АППЕНДИЦИТТІҢ АТИПТІ ТҮРЛЕРІ

- Жедел аппендицит 20-30% жағдайда атипті түрде өтуі мүмкін. Клиникалық көрінісінің әр түрлі болуы құрт тәрізді өсіндінің құрсақта орналасуы, жасы мен физиологиялық ерекшеліктеріне, қабынуға қарсы жүйелі реакция белгілерінің болуы/болмауына байланысты.

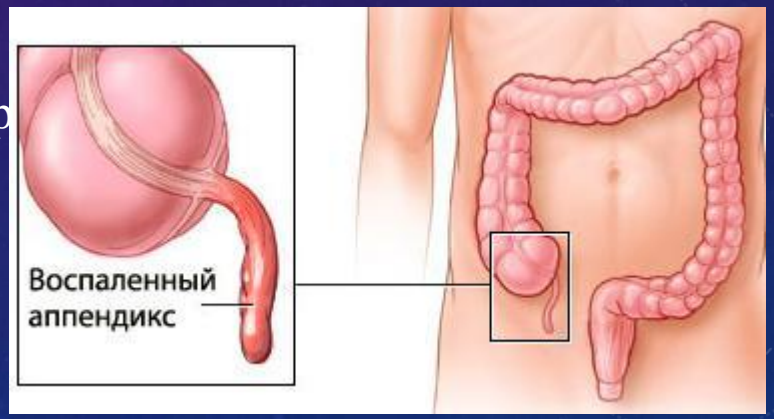

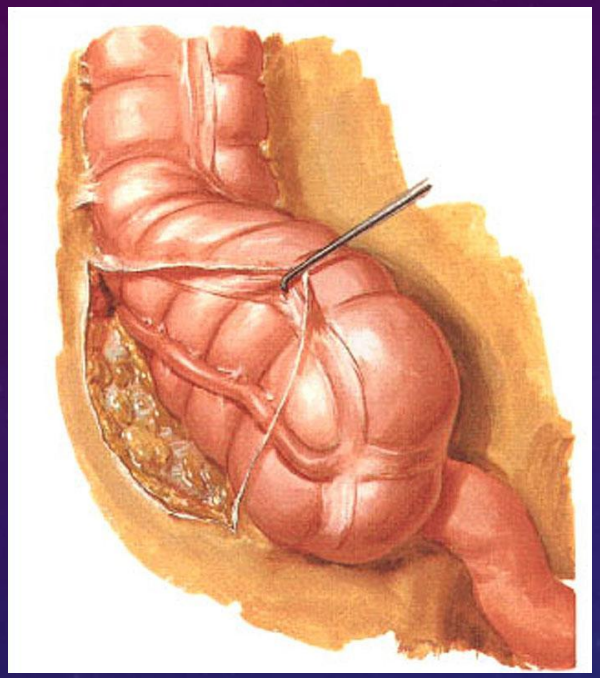

- Жиі кездесетін түріне 50-60% жиілікте кездесетін ***ретроцекальды аппендицит*** жатады. Аппендикс оң бүйрекке, несепағарға немесе бел бұлшық еттерімен тығыз жанасып жатуы мүмкін. Ауру сезімі эпигастри мен іштің оң бөлігінде басталып, миграциясы оң бүйірге немесе бел аймағына беріледі. Тұрақты ауру сезімі, аз қарқынды, жүргенде оң жабас-сан буынында көрінуі мүмкін, осы буын контрактурасы болып ақсаңдап жүру түрінде көрінеді. Соқыр ішектің күмбезінің тітіркенуі 2-3 рет сұйық әрі болтқа тәрізді нәжістің болуымен белгі береді. Ал бүйрекке, несепағарға ирритациясы дизуриямен жүреді.
- Негізгі белгілердің бірі – құрсақ бұлшық еттерінің қорғаныштық жиырылуы, тонусының артуы байқалмайды, керісінше оң жақ бел бұлшық еттерінің ригидтілігі анықталады. Ауру сезімінің максимальды шыңы мықын сүйектің қыры немесе іштің оң бүйірінде.
- Щеткин-Блюмберг симптомы айқындала бермейді, Пти үшбұрышында анықтауға болады. Образцов симптомы негізгі белгілердің біреуіне жатады.
- Диагностикалық маңызды болып жалпы несеп талдауы, лейкоцит пен сілтілі эритроциттердің болуы болып табылады.
- Ретроабдоминальды клетчатка болуы, иілімдері мен ілмектеріннің болуы нәтижесінде қуысының босауы нашар болады, қысқа шажырқайдың болуы – жиі асқынуға әкелуі мүмкін.

- ***Төмен орналасуы*** немесе ***жамбастық*** орналасуы 15-20% жиілікте кездеседі, әйелдерде ер адамдарға қарағанда 2 есе жиі. Кіші жамбас кіребесінен жоғары немесе кіші жамбаста жатуы мүмкін. Бұл жағдайларда ауру сезімі қасаға симфизі тұсында немесе оң және сол шап аймағында пайда болады. Тік ішекке жақын болғандықтан жиі сұйық нәжіс, шырышпен және тенезмдер, дизурия дамиды.
- Ішті қарағанда пішіні дұрыс, тыныс алуға қатысады. Щеткин-Блюмберг белгісі анықталмауы ықтимал. Диагнозды нақтылау үшін ректальды зерттеу жүргізу қажет. Осы жағдайда тік ішектің алдыңғы қабырғасы мен оң жағында ауру сезімін анықтаймыз – Куленкампф симптомы.
- Қабыну жиі шектелген болады, интоксикация мен лейкоцитарлы өзгеріс типті жағдайға қарағанда бәсеңдеу болады.

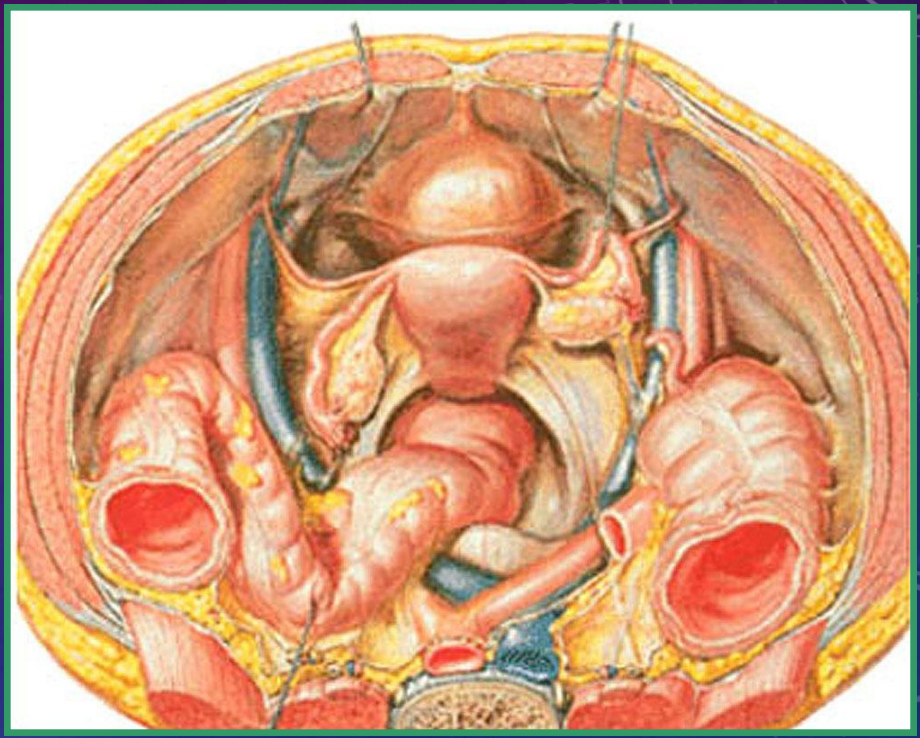

- ***Медиальды орналасу*** 8-10% жиілікте кездеседі. Өсінді ортаңғы сызыққа қарай аш ішек шажырқайының түбіріне қарай жақын орналасқан. Сол себепті де клиникалық белгілері өте қарқынды дамиды.
- Ауру жайылған сипатта немесе іштің төменгі оң квадрантында дамиды. Жергілікті ауру сезімі, құрсақ бұлшық еттерінің құрысуы мен Щеткин-Блюмберг кіндік тұсына өте айқын білінеді.
- Аш ішек шажырқайының түбірі рефлекторлы түрде тітіркеніп аш ішек парезі дамиды, ал оның салдары іш кебуі. Дегидратация дамып, қызба дамиды.

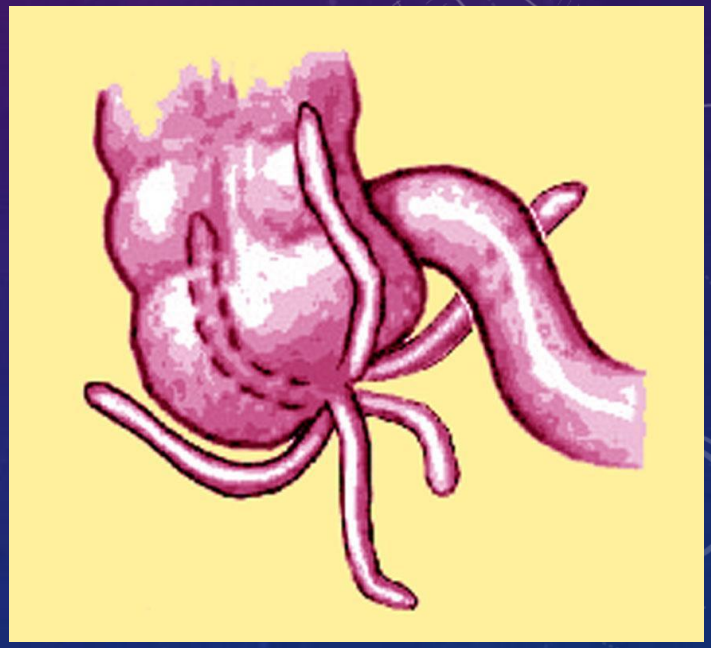

- ***Бауыр астылық вариант*** 2-5% ауру сезімі эпигастриде басталып, оң гипогастриге таралады. Өт жолынан шетке латеральды – алдыңғы қолтық асты сызығы бойында орналасқан. Іш бұлшық еттерінің құрысуы оң гипогастриде және эпигастриге иррадиациясы, ішастардың тітіркену белгілері байқалады.
- Ситковский, Раздольский, Ровсинг белгілері оң.
- Диагностика мақсатында рентгенография мен УДЗ қолдану тиімді

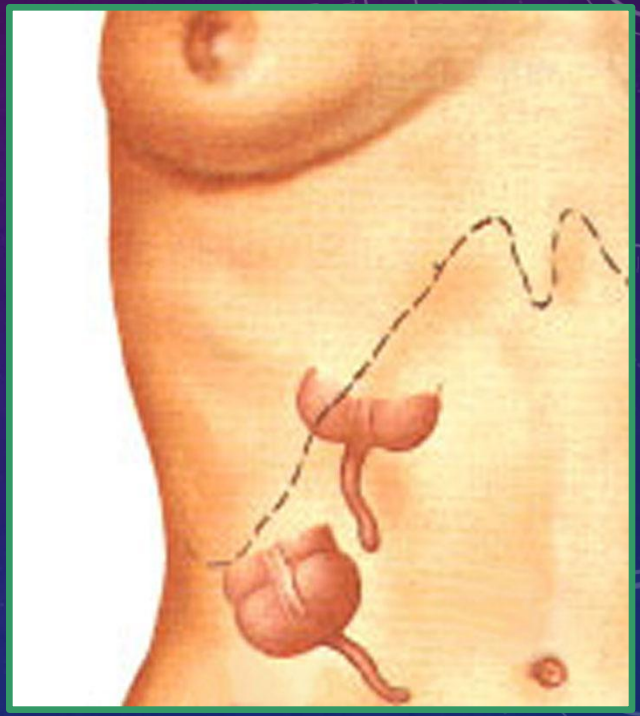

- ***Сол жақтық орналасу*** өте сирек кездеседі. Бұл форма ішкі ағзалардың керісінше орналасуы (situs transversus) немесе оң жақ өрлеуші жиек ішектің аса қозғалмалылығы есебінен дамуы мүмкін. Барлық аппендицит белгілердің барлығы кезедеседі, тек сол жақта.
- Дәрігерге жүректің декстрапозициясы мен бауырдың сол жақта орналасуын білу көп ақпаратты болады.

Өсінді орналасуы	Ауру сезімінің орналасуы	Құрсақ қабырғасының ауру сезімі	Іш бұлшық еттерінің құрысуы	Дизурия, тенезм	Ректальды немесе вагинальды тексеруде ауру сезімі
Мықын аймағында	эпигастрий, оң мықын аймағы	оң төменгі квадрант	оң төменгі квадрант	сирек	сирек
Бауыр астылық форма	эпигастрий, оң гипогастрий	оң жоғарғы квадрант	оң гипогастрий	жоқ	жоқ
Ректоцекальды орналасу	ауру миграциясы болмауы мүмкін, әлсіз ауру сезімі оң жақта	сирек оң төменгі квадрант, жиі оң бел аймағыда	оң бел аймағыда	болуы мүмкін	жоқ
Жамбастық орналасу	қасаға симфизі немесе сол жақ	**кездеспейді**	**кездеспейді**	**әрқашан**	жиі
Медиальды орналасу	кіндік аймағы, сирек мықын	кіндік тұсында	оң жақта	жоқ	сирек

ҚОРЫТЫНДЫ:

- Жедел аппендициттің атипиялық түрлері клиникалық белгілерінің әр түрлігімен және анатомо-топографиялық орналасуына байланысты – асқынулардың жылдам дамуымен қауіпті. Дұрыс диагностика мен дұрыс емдеу тактикасын жүргізу үшін маңызды болып табылады.
- Жүктіліктің кезінде болатын жедел аппендициті дер кезінде емдеу және дұрыс операция жасай білу ана мен баланың өмірін сақтауға көмектеседі.

ҚОЛДАНЫЛҒАН ӘДЕБИЕТТЕР ТІЗІМІ:

- Р.Д.Синельников - Атлас анатомии человека – Москва, 1996;
- А.Нурмаков – Хирургия – Алматы,2009;
- М.И.Кузин – Хирургические болезни – Москва,2005;
- Г.М.Савельева – Акушерства – Москва,2000;
- Э.К.Айламазян – Акушерство. Национальное руководство – Москва,2000;
- http://appendicit.net/simptomy/atipichnye-formy-appendicitov.html