Система кровообращения

Система кровообращения состоит из:

Кровеносных сосудов;

Сердце – центральный орган;

Сердце – насос, перекачивает кровь.

Кровь движется по замкнутому кругу в трубках, которые называются кровеносные сосуды.

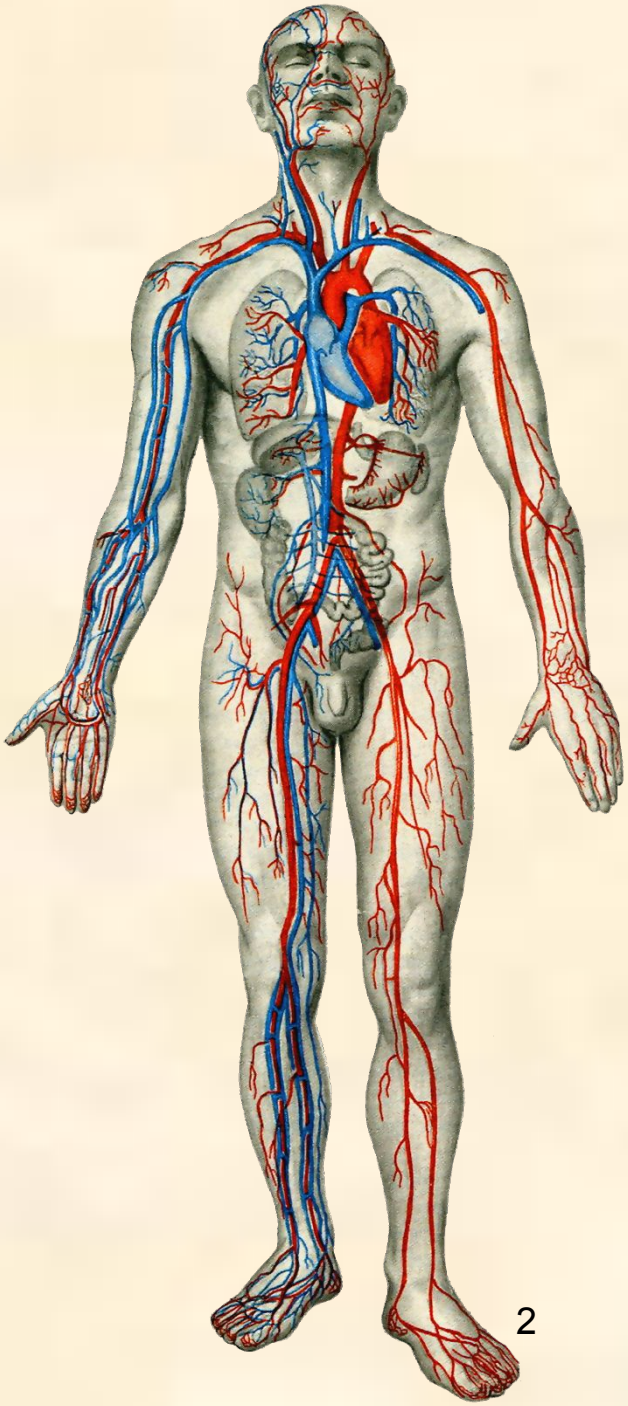

По артериям кровь течет от сердца.

Крупные артерии делятся на более мелкие.

Самые мелкие сосуды называются капиллярами.

Диаметр капилляра составляет 7 микрон.

Капилляры собираясь образуют венозные сосуды.

По венам кровь течет в направлении к сердцу

Сердце человека состоит из четырех камер:

- *Правое предсердие*
- *Левое предсердие*
- *Правый желудочек*
- *Левый желудочек*

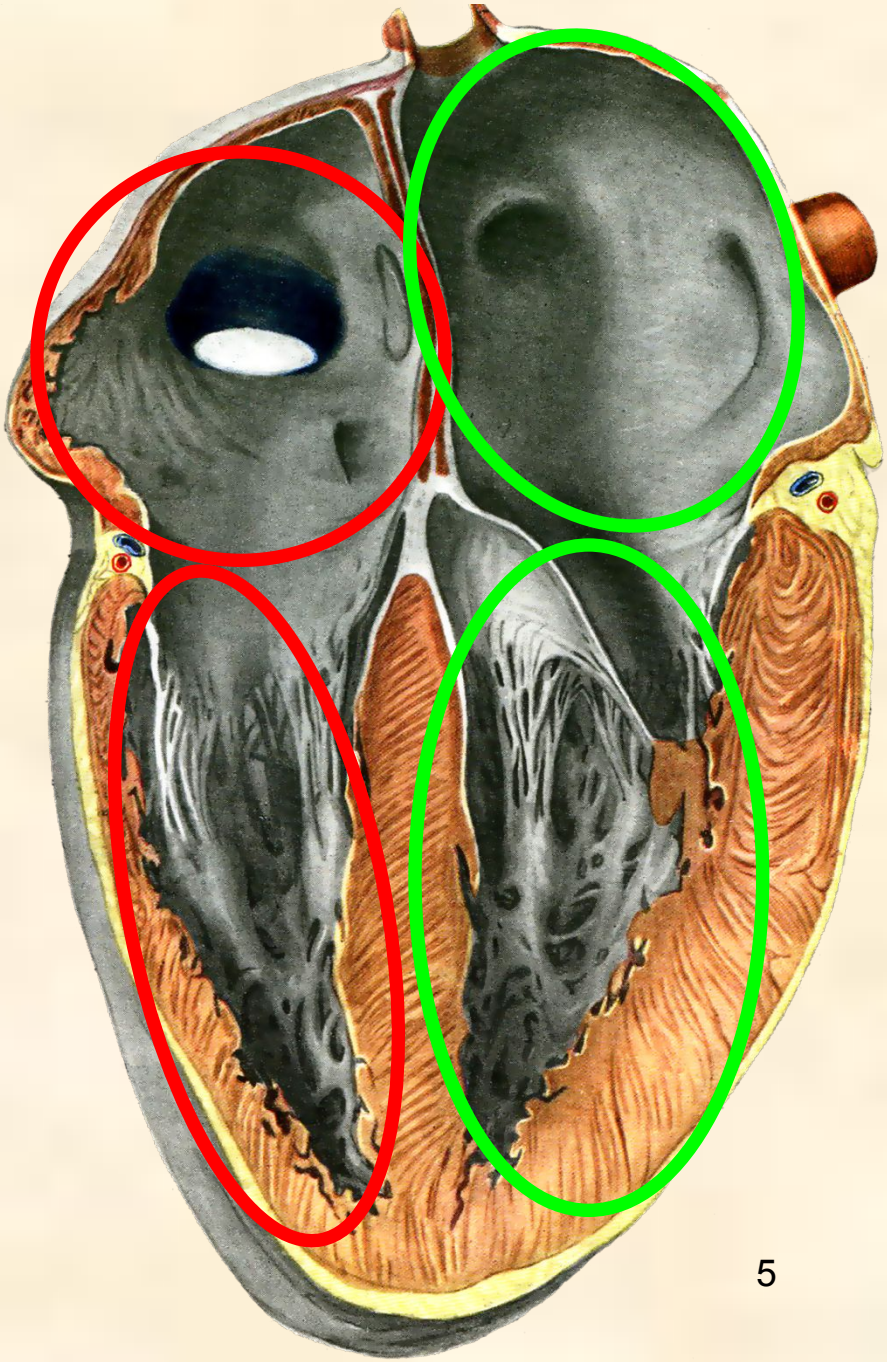

Правые камеры сердца (предсердие и желудочек)

отделены от левых камер сердца перегородкой.

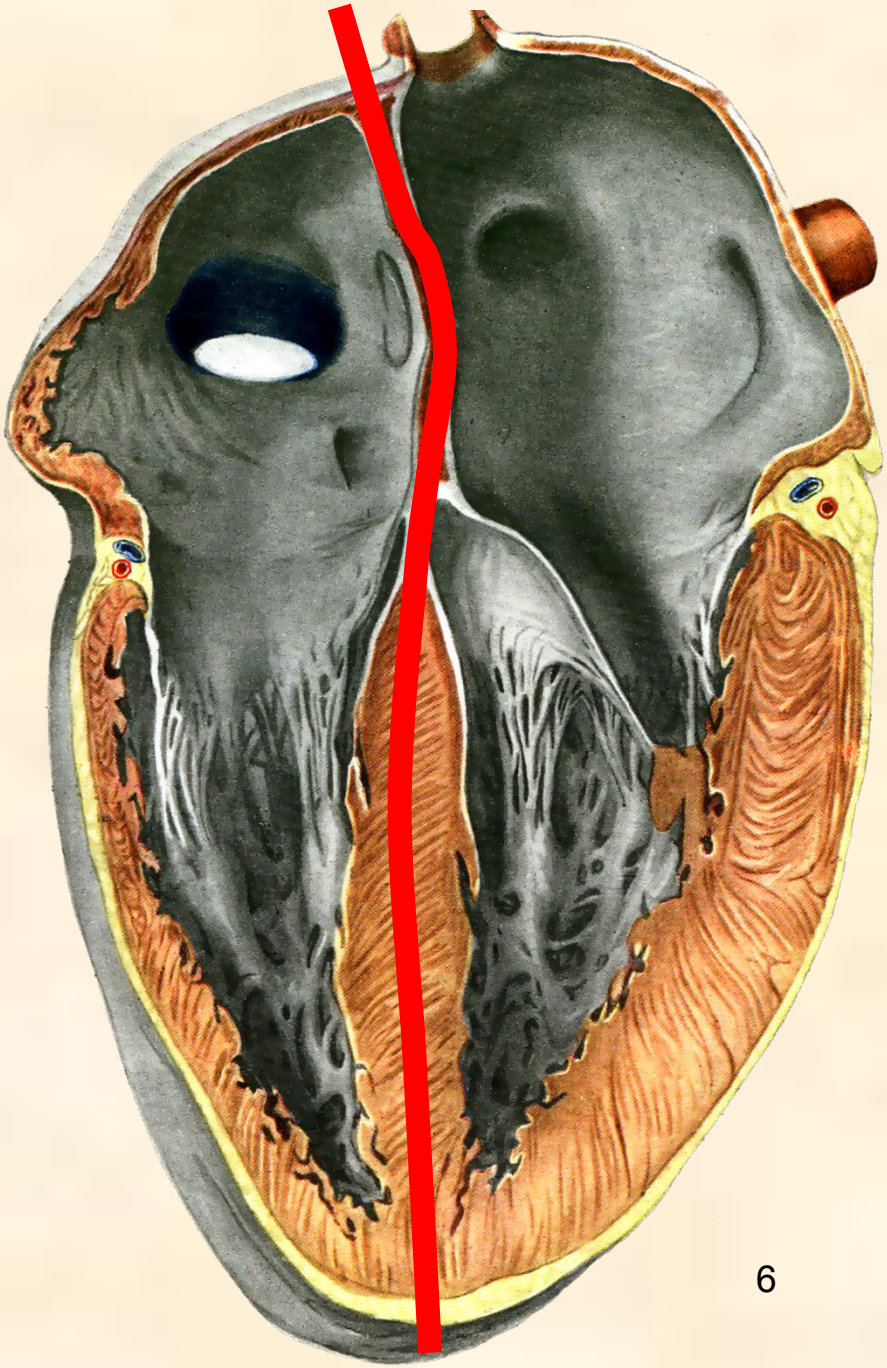

Предсердия сообщаются с желудочками через предсердно-желудочковые отверстия

Предсердия отделяются от желудочков с помощью клапанов (створчатых)

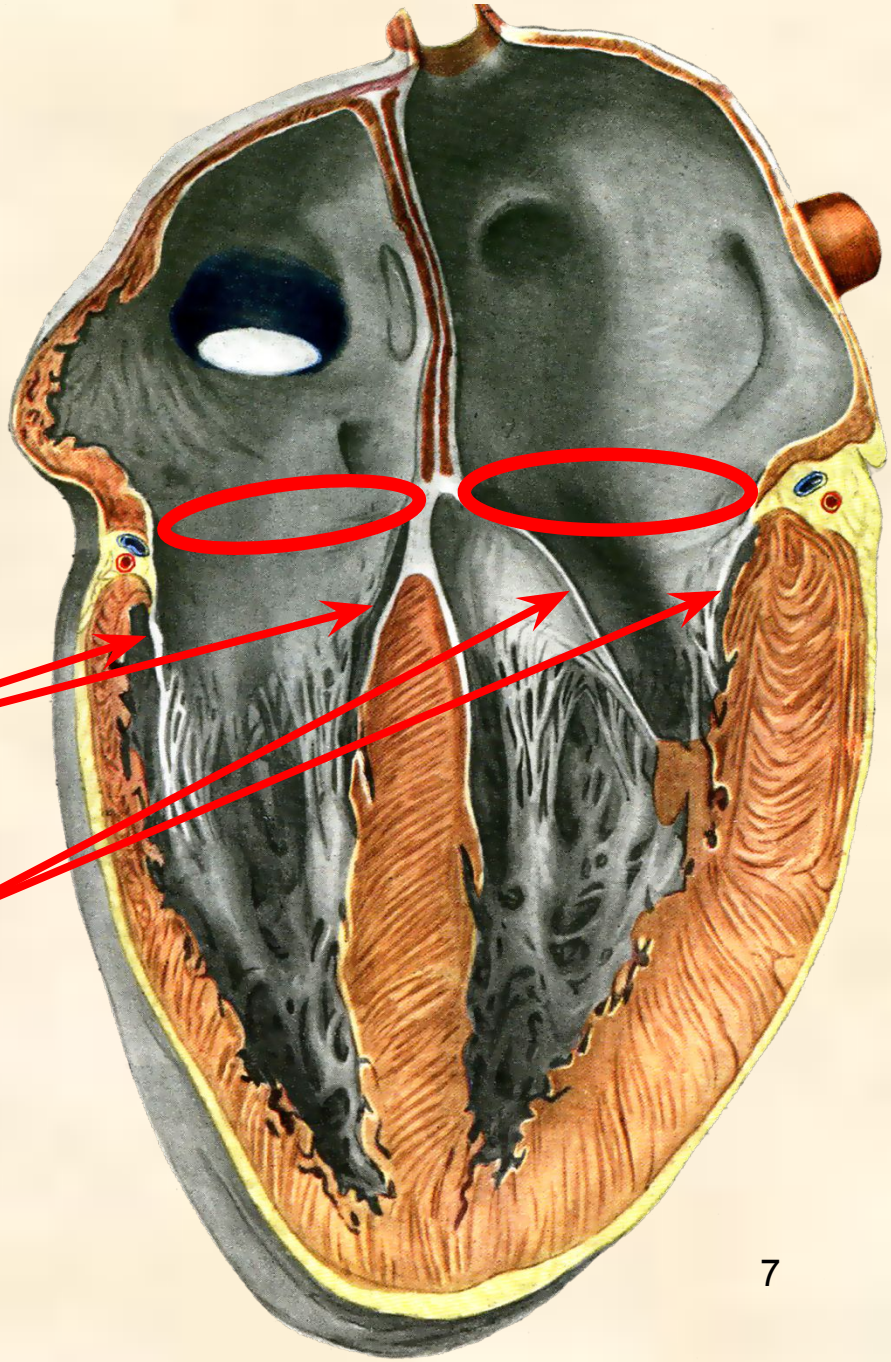

В предсердно-желудочковых отверстиях имеются клапаны, определяющие направление тока крови из предсердий в желудочки.

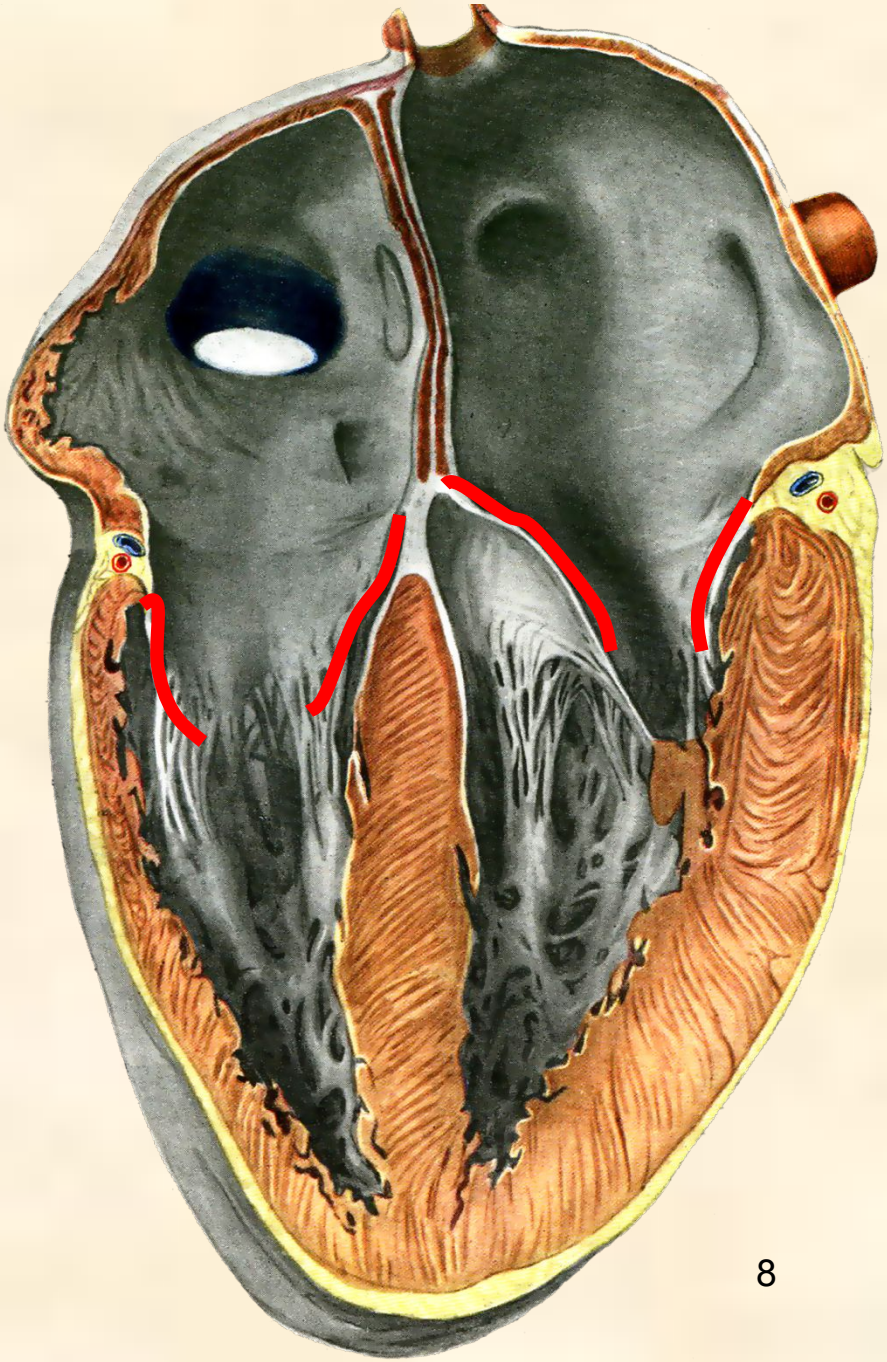

Венозная кровь со всего организма поступает по венам в правое предсердие.

Далее через правое предсердно-желудочковое отверстие в правый желудочек сердца.

Из правого желудочка кровь поступает в легочный ствол.

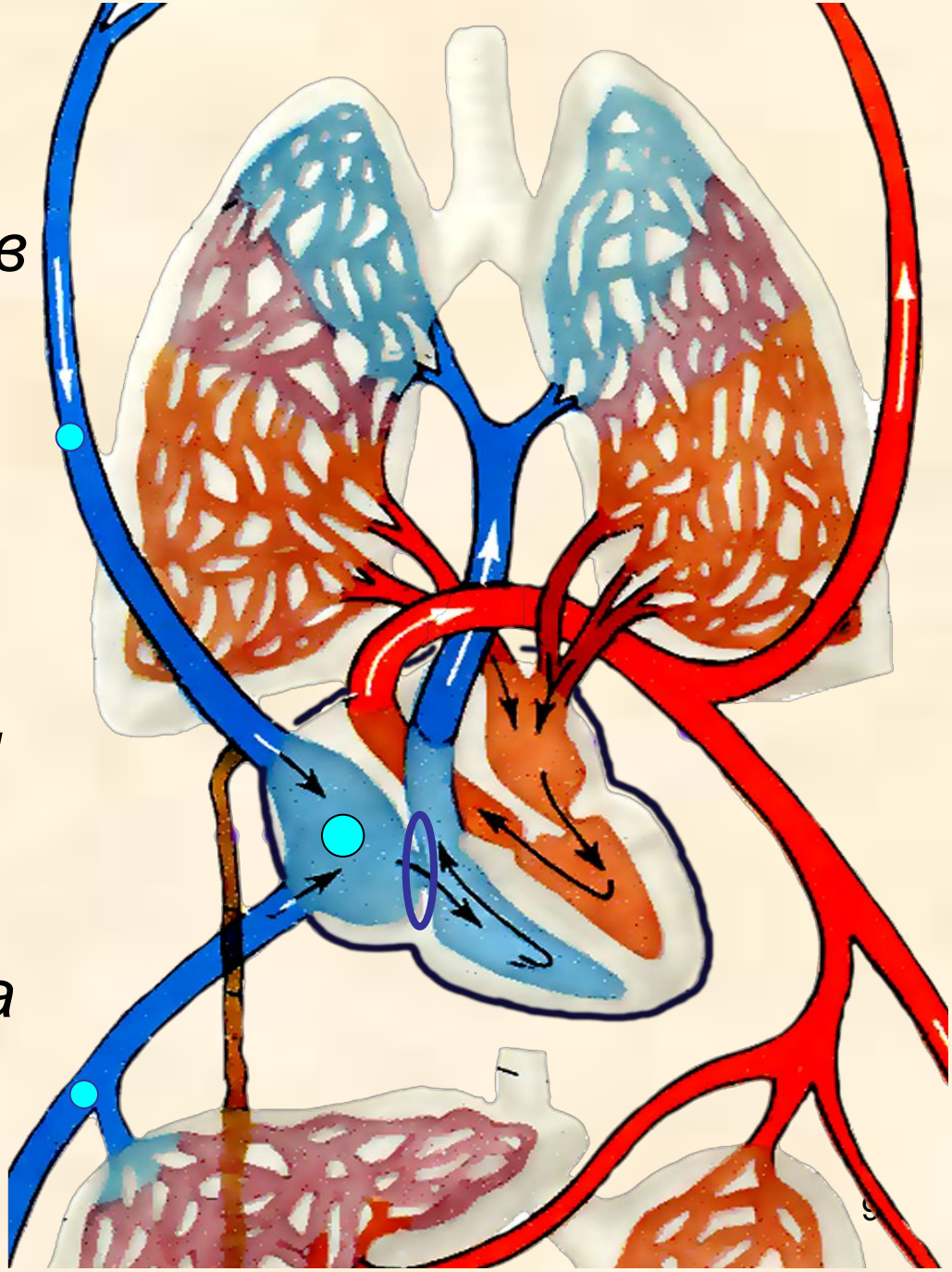

Венозная кровь из легочного ствола по легочным артериям притекает к альвеолам.

Далее венозная кровь в капиллярах альвеол обогащаясь кислородом становится артериальной.

Из капилляров альвеол кровь поступает в левое предсердие.

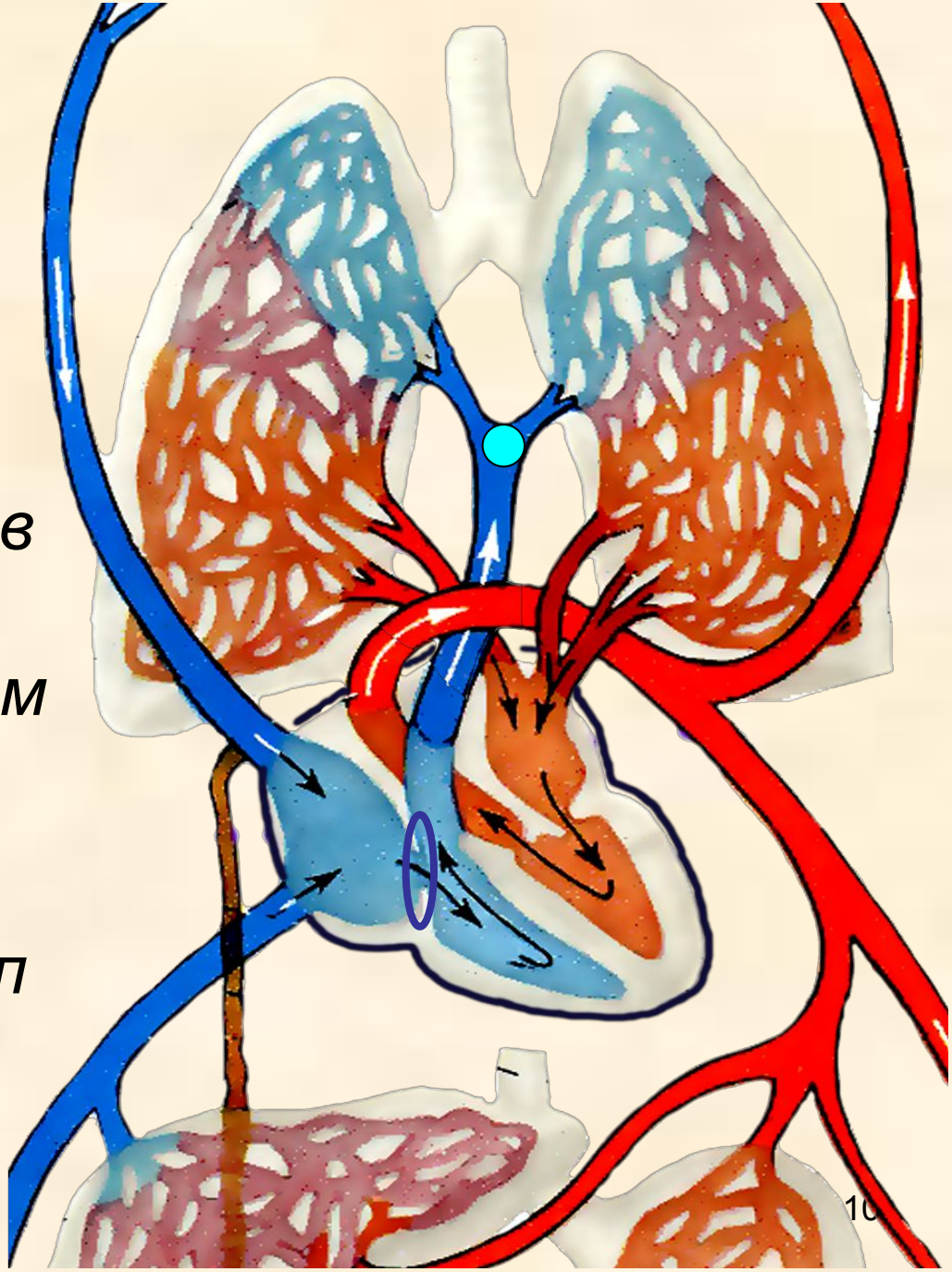

Кровь из левого предсердия через левое предсердно-желудочковое отверстие попадает в левый желудочек.

Из левого желудочка кровь поступает в аорту и через ее ветви достигает всех органов и тканей организма человека.

По ветвям аорты кровь разносится по всему телу.

Конечные ветви аорты распадаются в тканях организма до капилляров. В капиллярах кровь отдает кислород тканям и забирает из них углекислый газ.

Капилляры, соединяясь между собой образуют более крупные сосуды – вены.

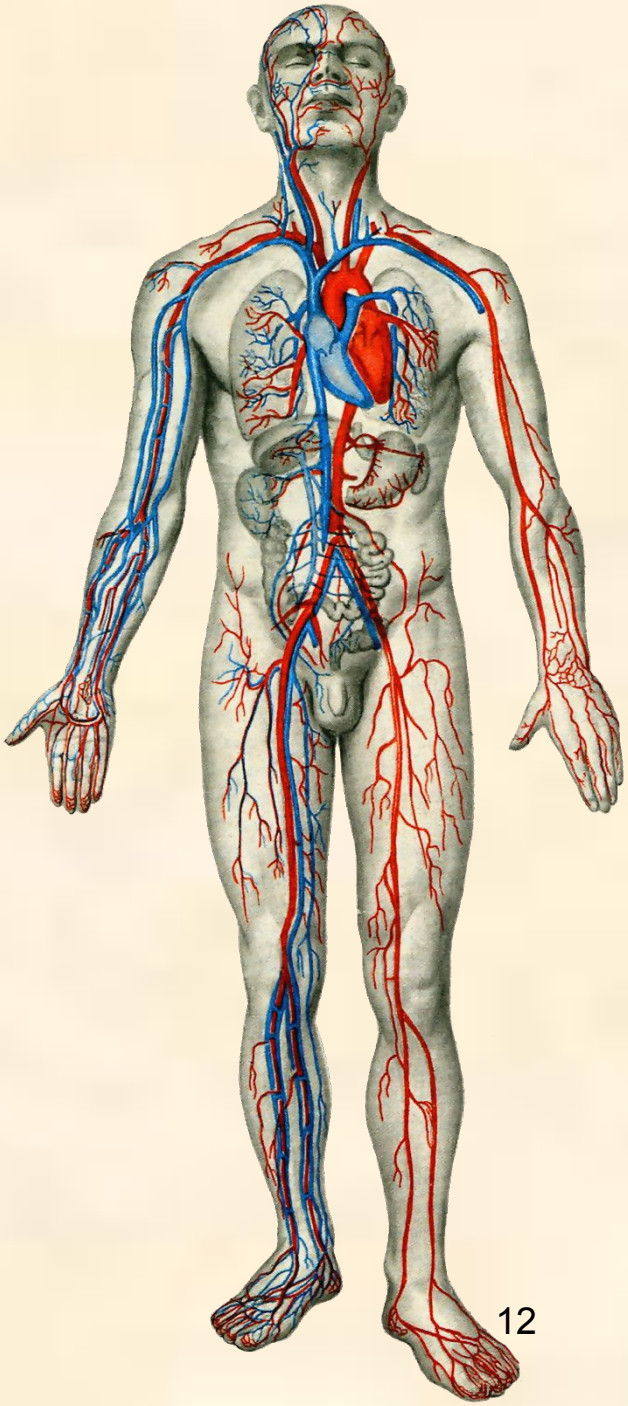

Все вены тела собираются в два крупных ствола – верхнюю и нижнюю полые вены.

Верхняя полая вена собирает кровь от головы, шеи, верхней конечности и от стенок туловища

Нижняя полая вена собирает кровь от нижних конечностей, стенок и органов тазовой и брюшной полостей.

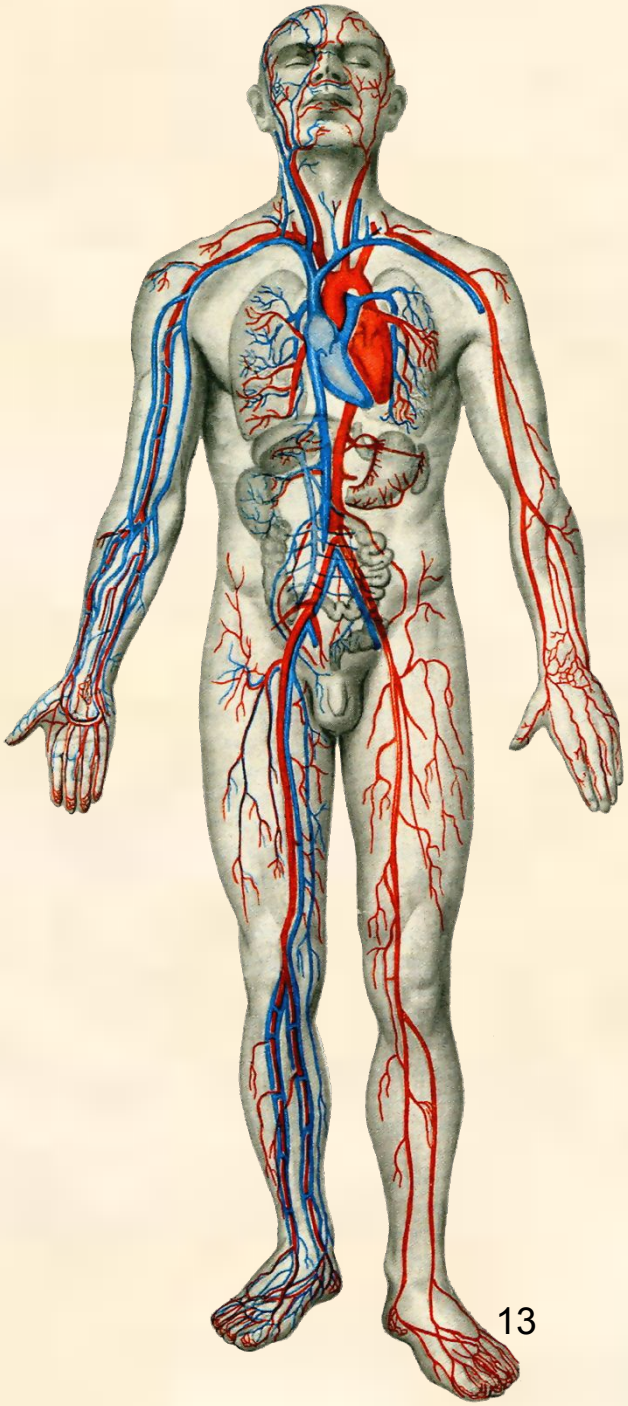

Верхняя и нижняя полые вены несут кровь в правое предсердие.

Сосудистое русло образует замкнутый общий круг кровообращения.

В общем круге кровообращения выделяют :

- *Малый круг*
- *Большой круг*

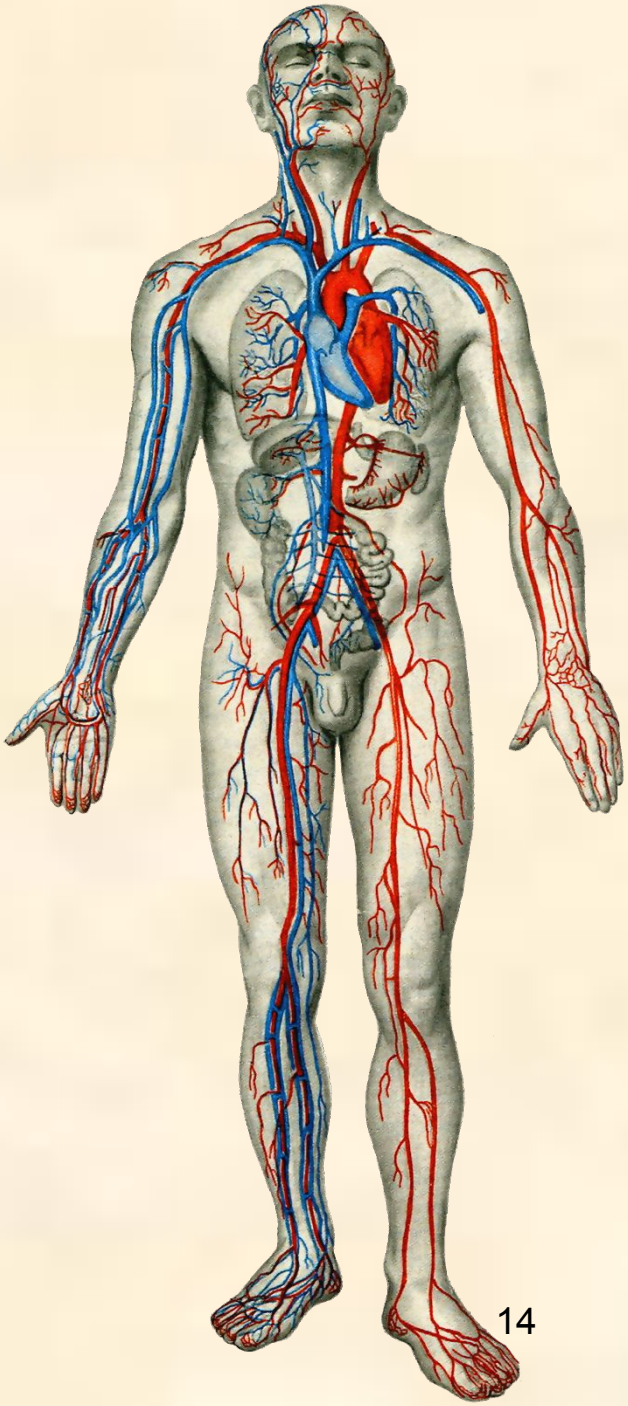

Малый круг кровообращения (легочный круг)

Начинается из -

- *Правого желудочка*
- *Легочный ствол (венозная кровь)*
- *Ветвление в легких до капилляров*
- *Легочные вены (с артериальной кровью)*

Заканчивается в левом предсердии

Большой круг кровообращения:

Участок сосудистого русла от левого желудочка, через:

- *Аорту*
- *Ветви аорты*
- *Капиллярную сеть*
- *Вены органов и тканей*
- *Верхняя и нижняя полая вена*

Заканчивается большой круг кровообращения в правом предсердии.

Сердце

Сердце –

Конусообразной формы полый орган с хорошо развитыми мышечными стенками.

Располагается в нижнем средостении, на сухожильном центре диафрагмы, между правым и левым легким.

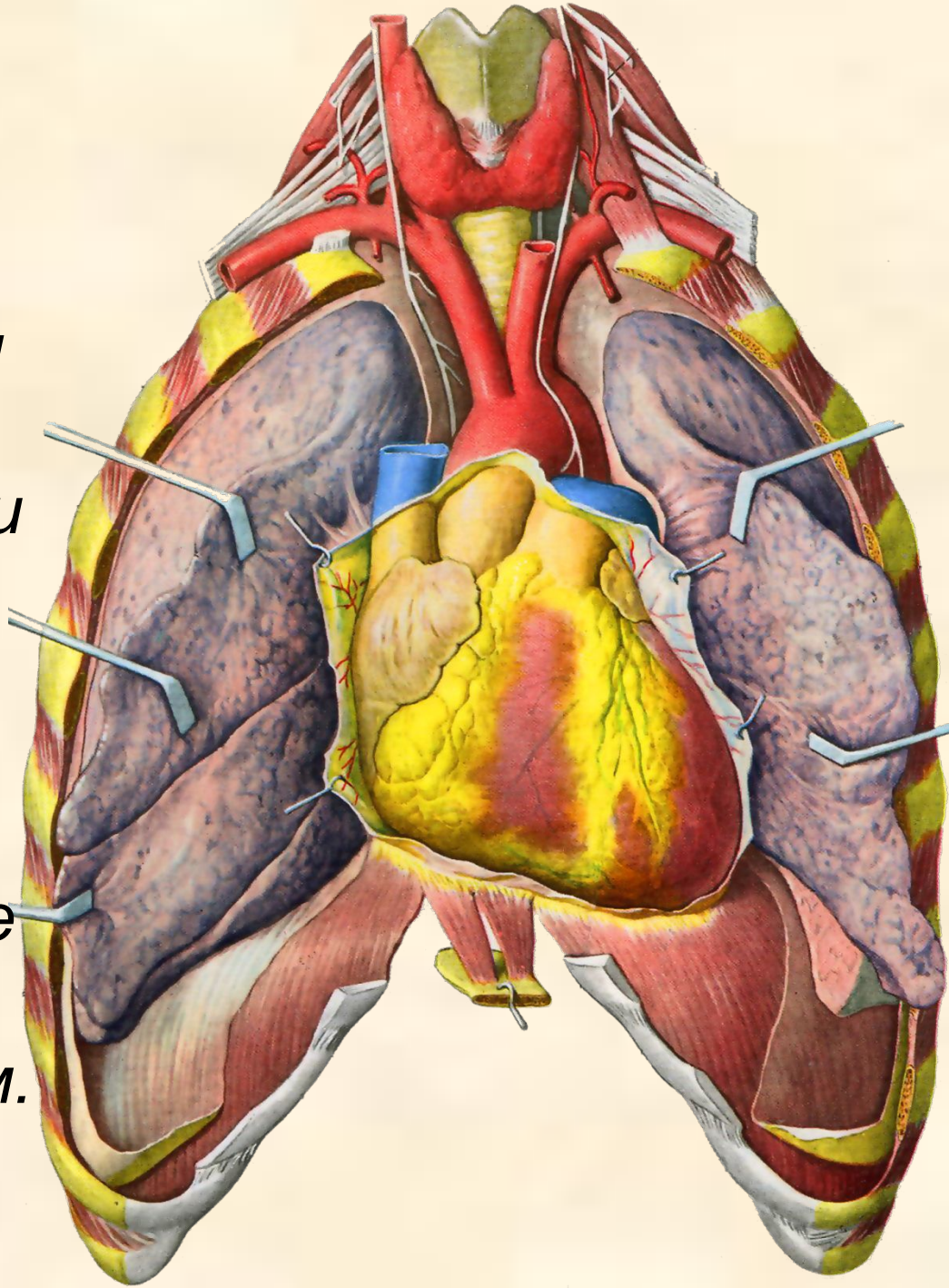

Сердце –

Заключено в перикард.

Фиксировано на крупных кровеносных сосудах.

В наполненном состоянии его величина приблизительно равна кулаку исследуемого человека.

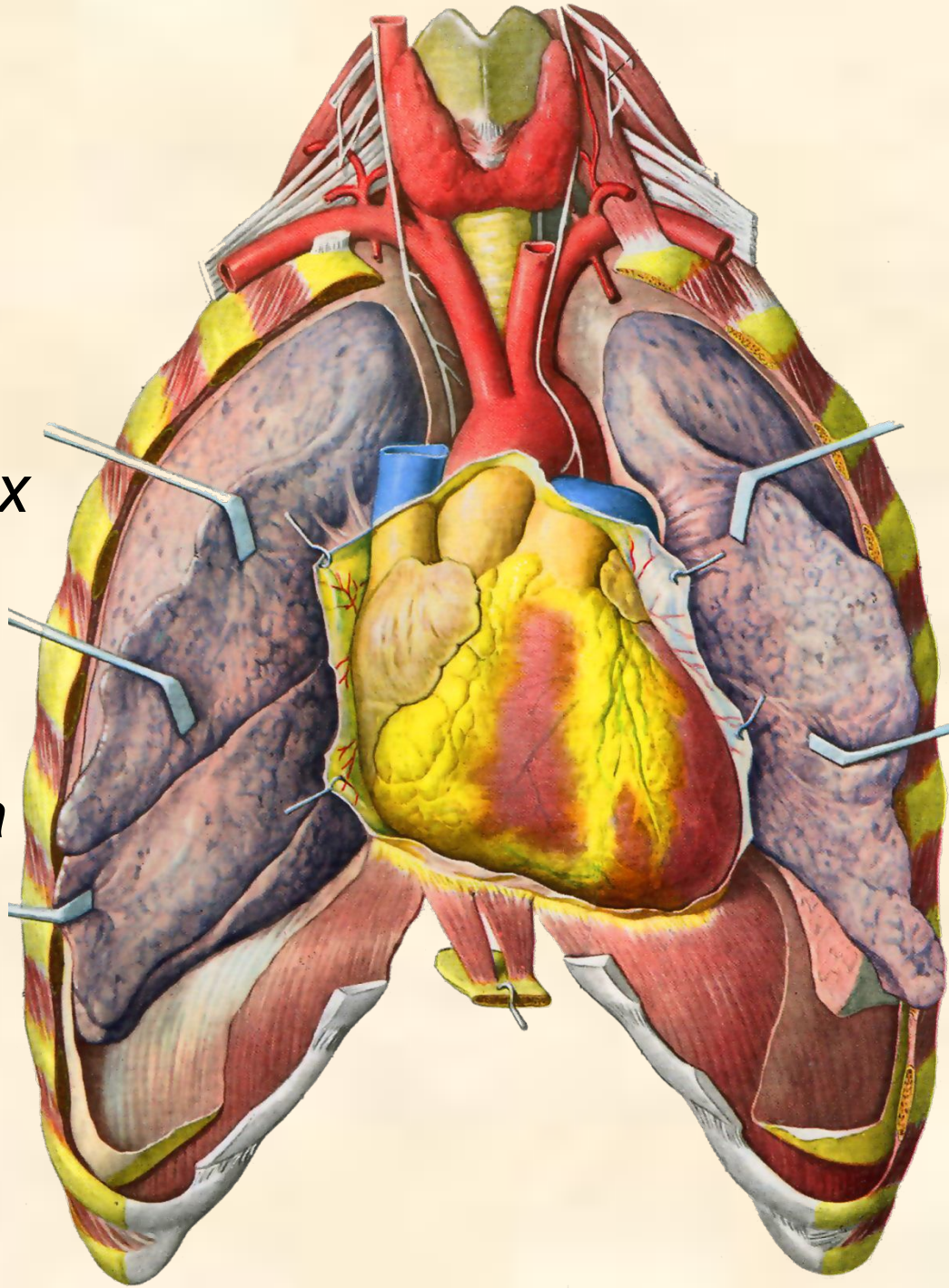

Сердце

Большая часть сердца проецируется на переднюю стенку грудной клетки позади грудины

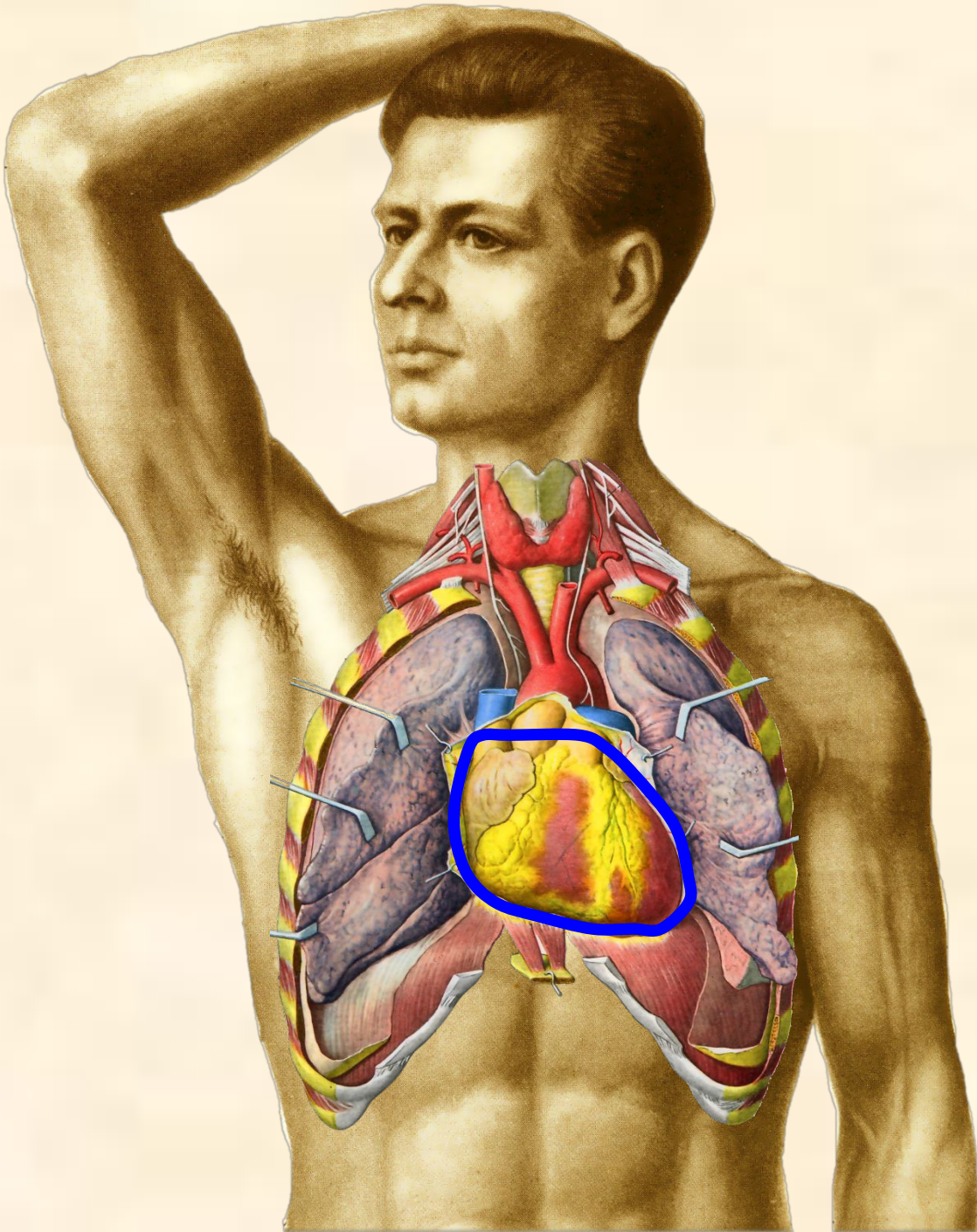

Сердце

Верхняя граница сердца

Верхний край третьих реберных хрящей

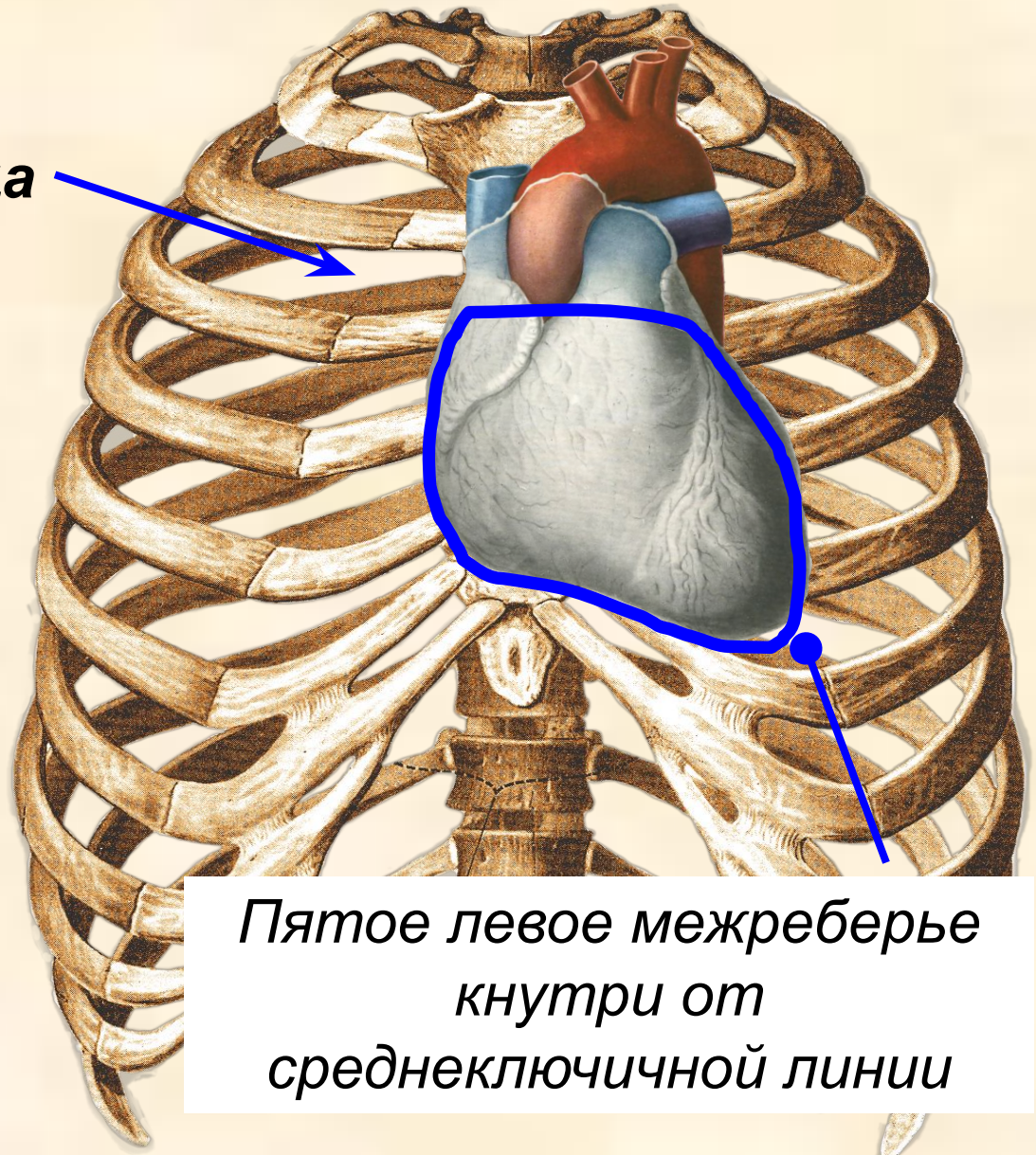

Верхушка сердца -

Пятое левое межреберье кнутри от среднеключичной линии

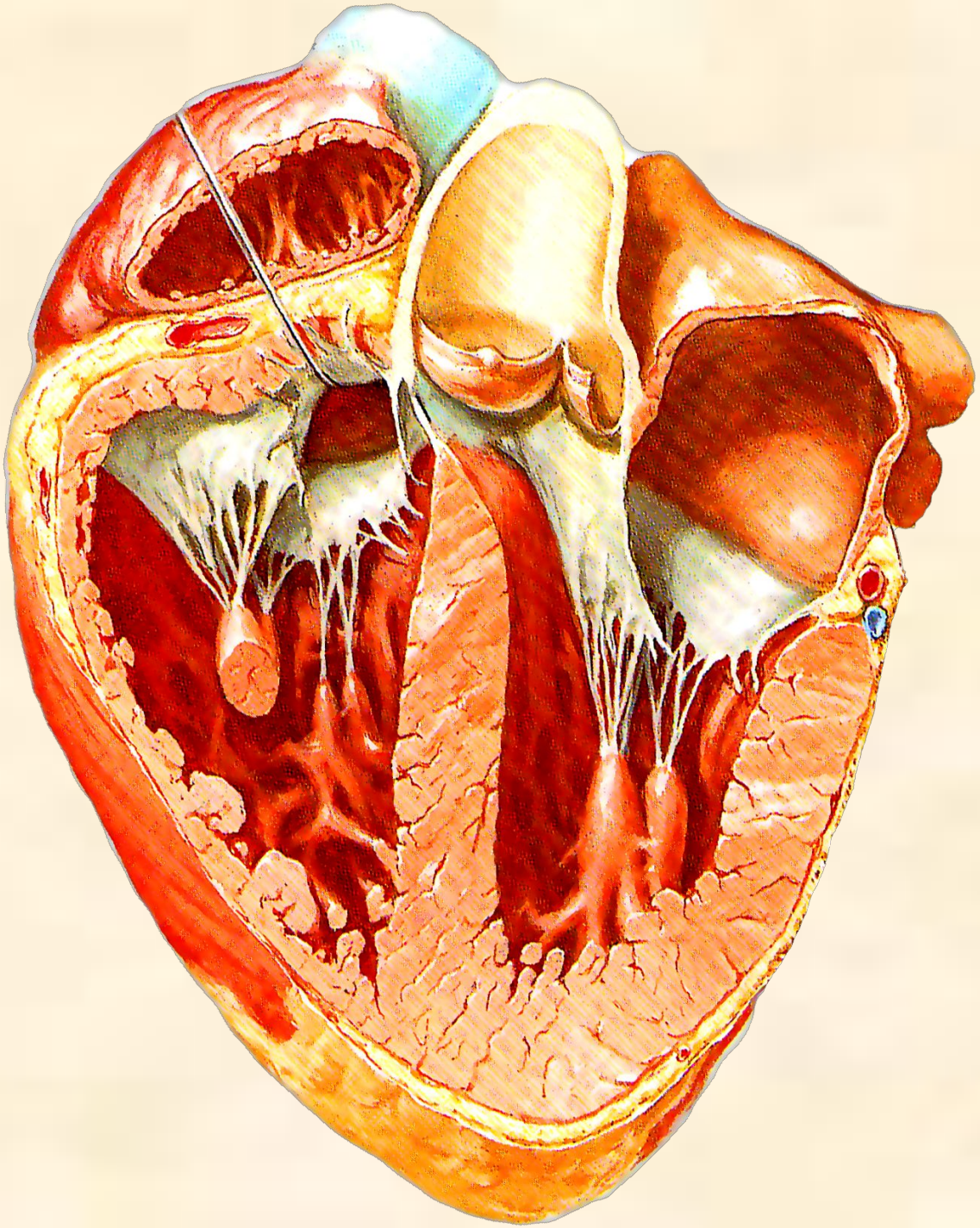

Мышцы предсердий отделены от мышц желудочков.

Исключение составляет пучок волокон, состоящий из клеток имеющих особое строение.

Это клетки обладают свойствами мышечной ткани – сократимостью .

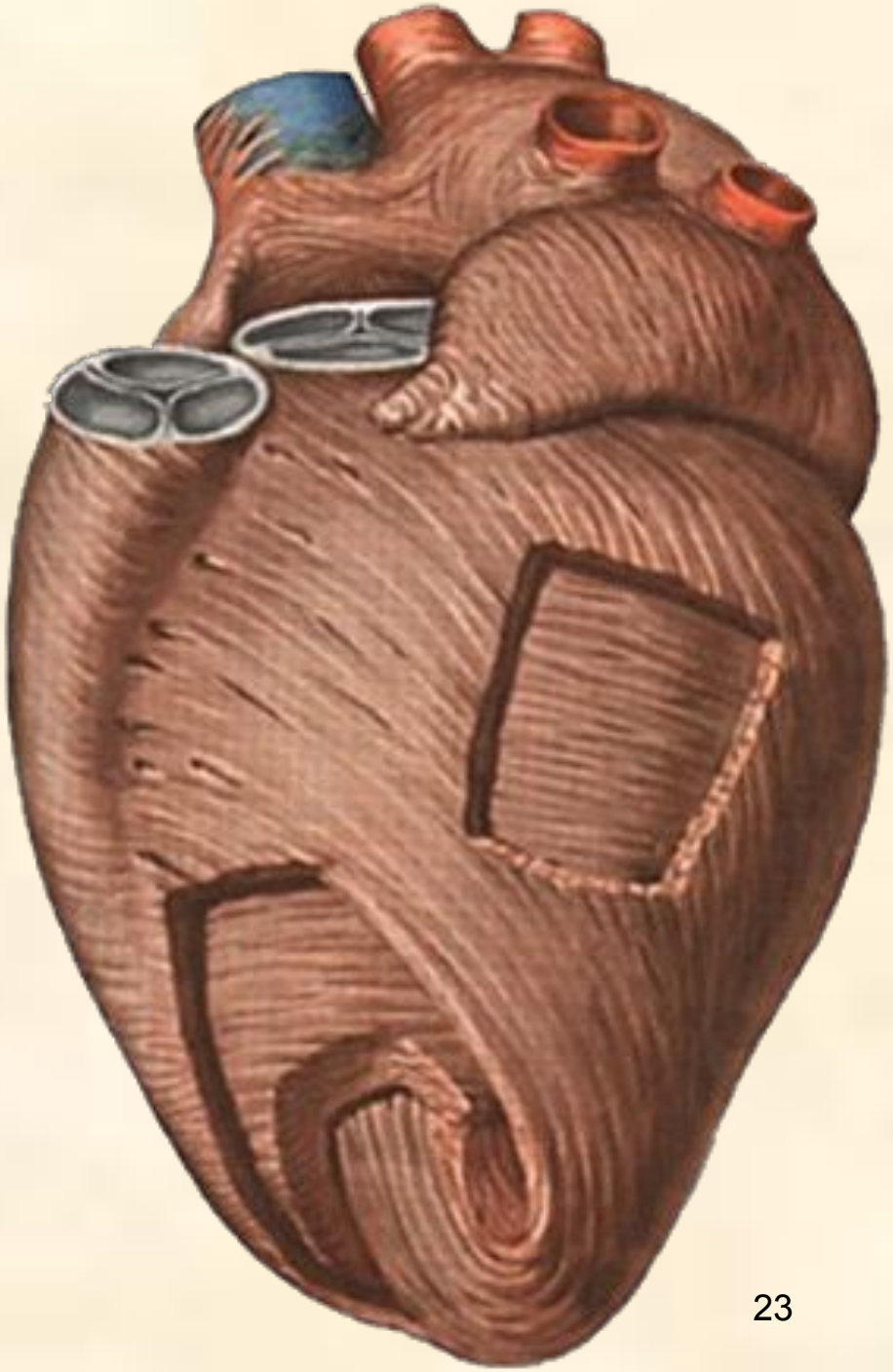

Другое свойство этих особых клеток – проводимость нервного импульса, приводящего мышечные клетки к состоянию возбуждения. Это возможно благодаря наличию в клетках саркоплазмы.

Эти особые клетки называются клетками Пуркинье.

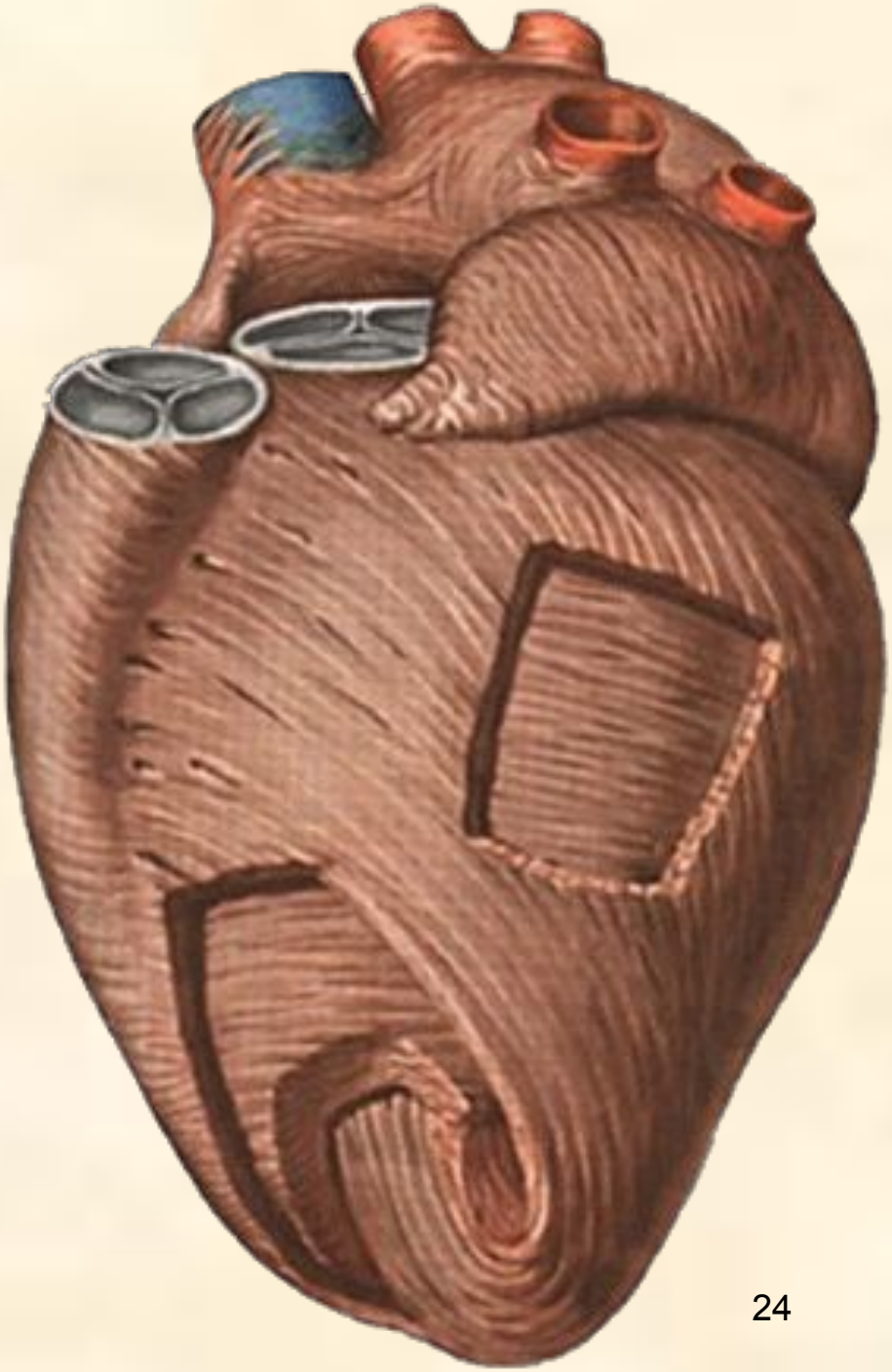

Система таких клеток с большим количеством саркоплазмы и небольшим количеством миофибрилл называется проводящая система сердца.

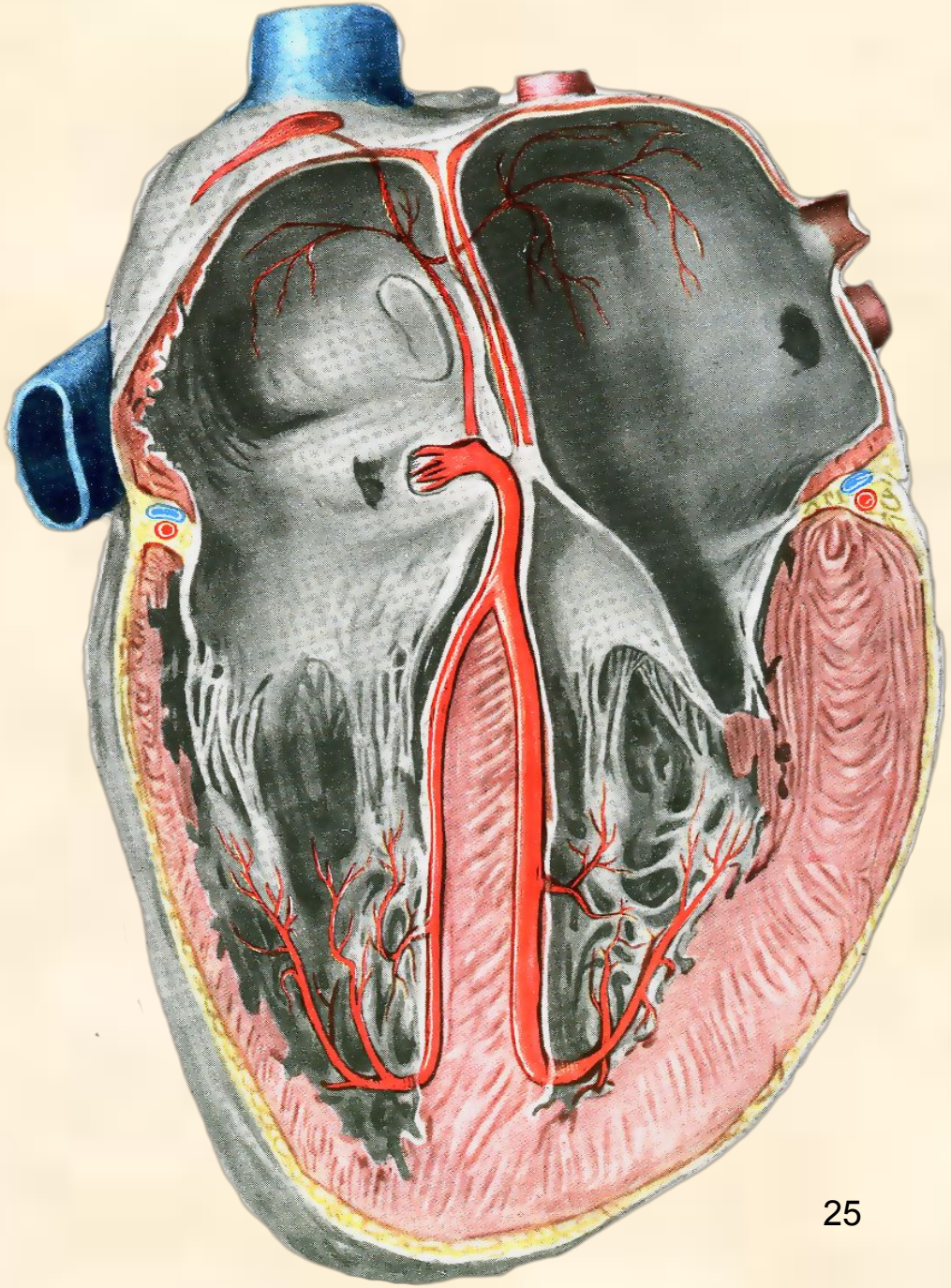

Проводящая система сердца представлена:

- *Узлами*
- *Пучками*
- *Ножками пучков*
- *Отдельными волокнами*

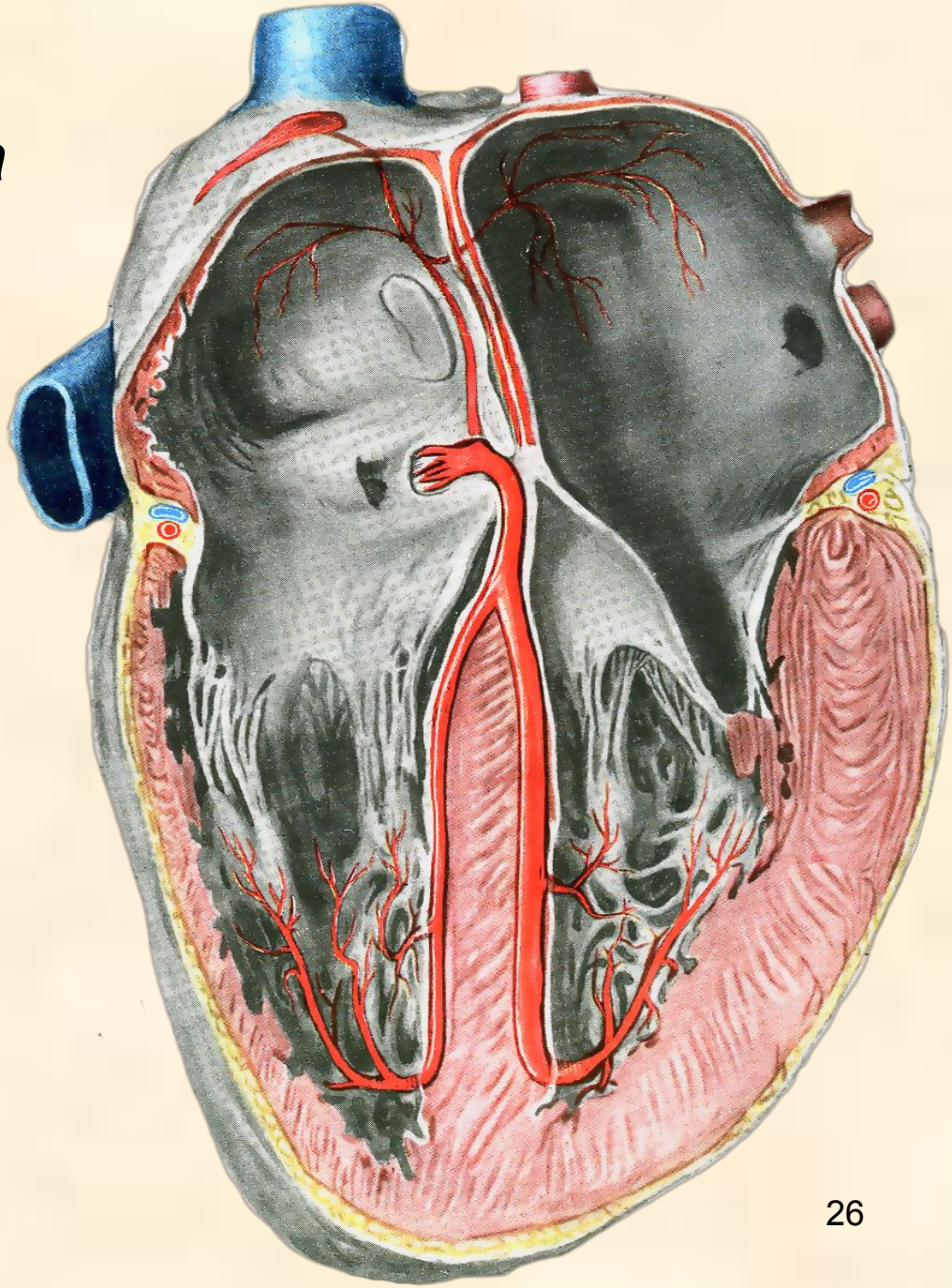

Какую функцию выполняет проводящая система сердца?

Синхронизирует работу мышечных клеток миокарда.

Координирует работу камер сердца.

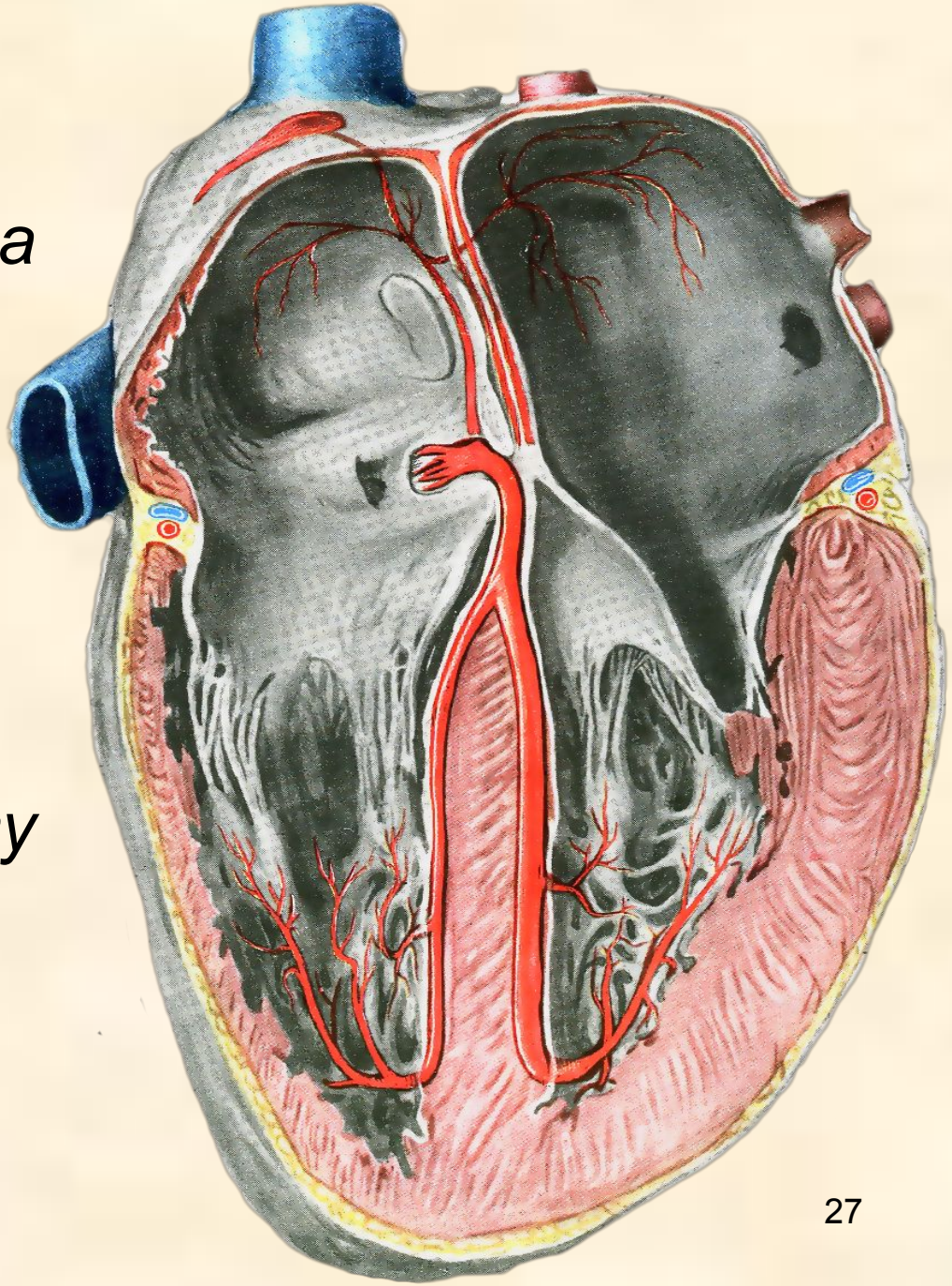

Систолический объем сердца - 60-70 мл

Минутный объем - 5 литров

При интенсивной физической нагрузке

Систолический объем может увеличиться до - 150 мл

Минутный объем может увеличиться до - 30 литров

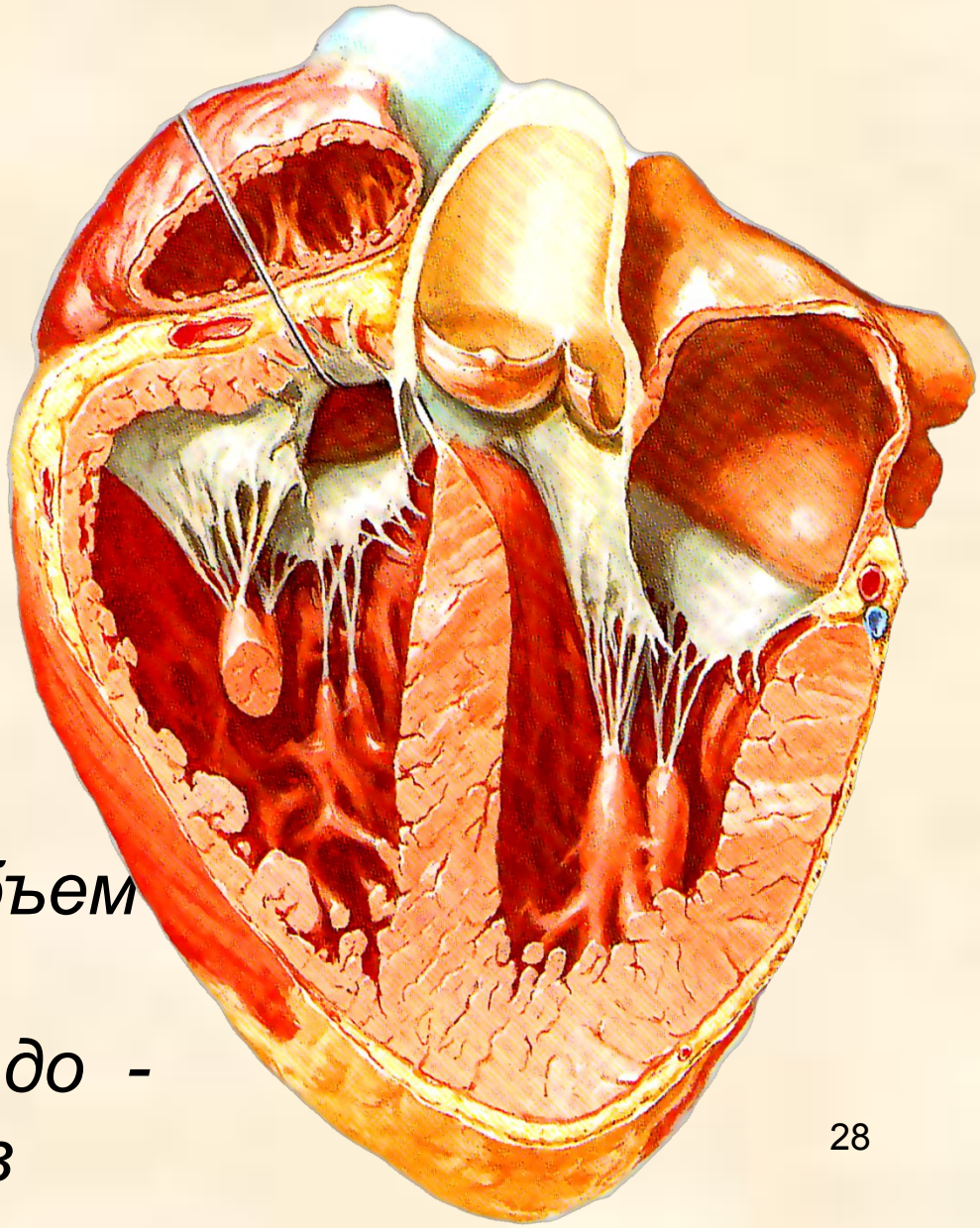

Сердечный цикл - 0,8 секунды

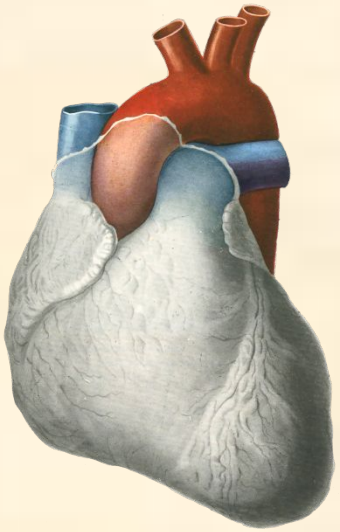

Систола предсердий 0,1 секунды

Систола желудочков 0,3 секунды

Диастола желудочков 0,5 секунды