Опухолеподобные и опухолевые образования женской половой системы. Классификация. Тактика ведения.

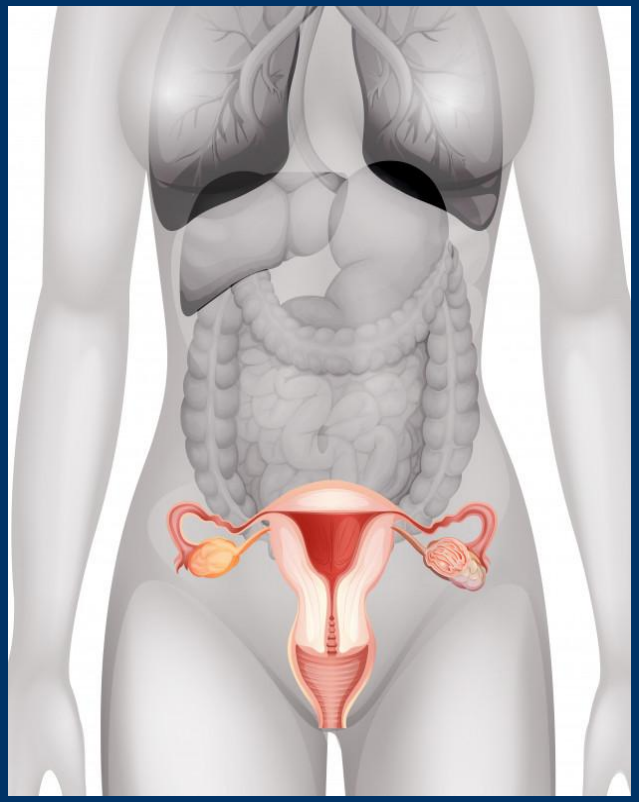

Выполнил: студент 5 курса,
9 группы лечебного
факультета Радин Н. Б.

Что входит в данную тему?

- Доброкачественные опухоли и опухолевидные образования(Киста, кистома, фиброма, миома).
- Злокачественные опухоли женских половых органов (рак, саркома).

Актуальность темы

Под ред. А.Д. Каприна, В.В. Старинского, Г.В. Петровой Злокачественные новообразования в России в 2015 году (заболеваемость и смертность) М.: МНИОИ им. П.А. Герцена филиал ФГБУ «НМИРЦ» Минздрава России, 2017. илл. 250 с.

Тело матки – 7,7%
Яичники – 4,4%
Шейка матки – 5,2%

Давайте вспомним!

Отличия доброкачественных и злокачественных опухолей

Признаки опухоли	Доброкачественные опухоли	Злокачественные опухоли
Характер роста: в плотных тканях В трубчатых и полых органах	Экспансивный. Граница с неизмененной тканью четкая; окружающая ткань может быть сдавлена. Экзофитный (направленный в просвет органа)	Инвазивный (инфильтрирующий). Граница с неизмененной тканью неопределенная, ткань может быть разрушена Эндофитный (направленный в толщу стенки органа и за преде-лы стенки). Часто встречается язвенно-инфильтративный рост.
Темп роста	Медленный	Быстрый
Метастазы	Отсутствуют	Часто развиваются
Гистологические признаки: - тканевая атипия - степень гистологической дифференцировки - клеточный атипизм и полиморфизм - повышенная митотическая активность клеток - наличие зон некроза	Имеется Высокая, часто соответствует норме Отсутствует Обычно отсутствует Как правило отсутствует	Имеется Различная Имеется Часто имеется Нередко встречаются

Давайте вспомним!

Этиология.

- Ведущую роль в развитии новообразований половых органов отводят гормональным нарушениям.
- Наследственная предрасположенность.
- Заражение онкогенными штаммами вируса папилломы человека.(Причина 95% случаев рака шейки матки)
- Сахарный диабет
- Поликистоз яичников
- Травмы половых органов.
- Инфекции, передающиеся половым путем (ИППП)(вирус герпеса, хламидиоз.)
- Поздний климакс.
- Воздействие радиации.

Классификация:

- Выдляют:
  - По свойствам:
- Доброкачественные образования
- Злокачественные образования
- Опухолеподобные образования
  - По локализации:
- Опухоли вульвы
- Опухоли влагалища
- Опухоли шейки матки
- Опухоли тела матки
- Опухоли яичников
  - По происхождению:
- Кистома
- Миома
- Фиброма
- Рак
- Саркома
  - По гормон зависимости:
- Гормонозависимые
- Гормононезависимые

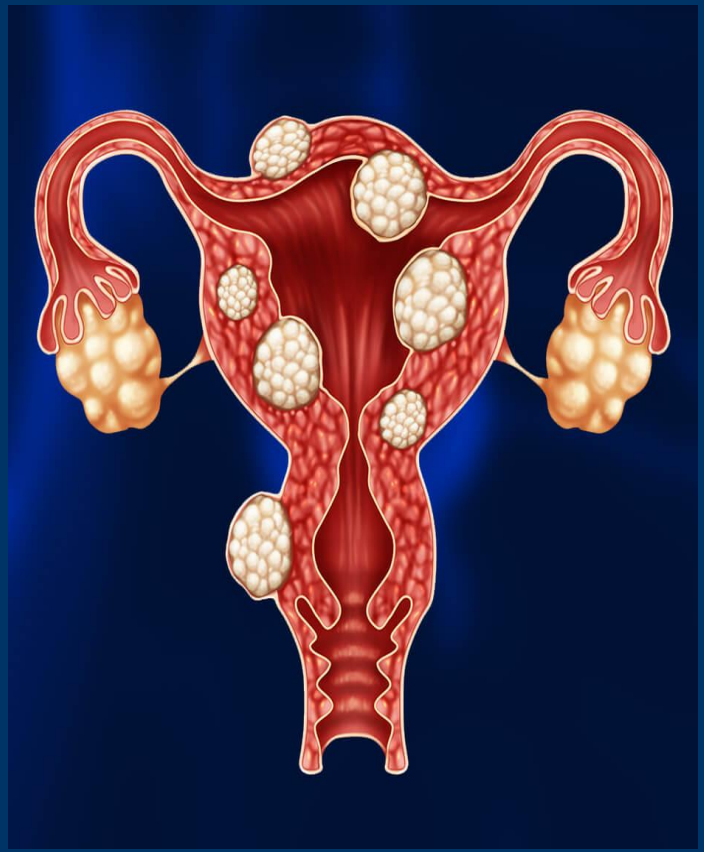

Диагностика

Опрос (гинекологический анамнез+жалобы)
Инструментальное иследование

- осмотр в зеркалах
- бимануальное обследование
- кольпоскопия
- Гистероскопия
- УЗИ
- МРТ

NB! Соблюдение принципа “от простого к сложному”!

Лабораторные анализы:

- Биопсия
- Онкоцитология
- Тесты на онкомаркеры
- Определение уровня гормонов
- ПЦР-диагностика

Диагностика

Пиометра при раке тела матки

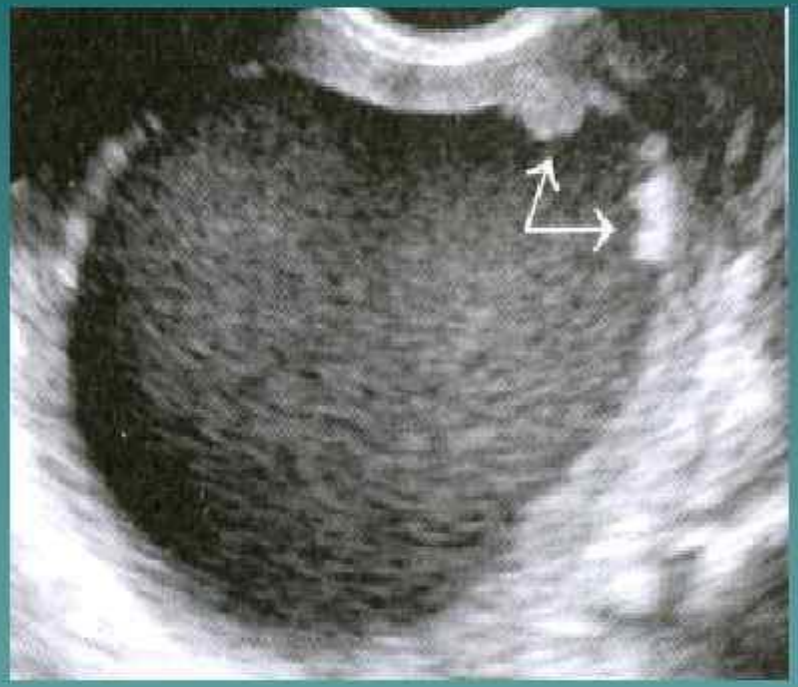

Трансвагинальное сканирование злокачественной опухоли в стадии некротического распада

Определяется значительное расширение полости матки, заполненной гомогенной взвесью и гиперэхогенными пристеночными включениями – собственно опухолевая ткань (стрелки)

Present5.com

Диагностика

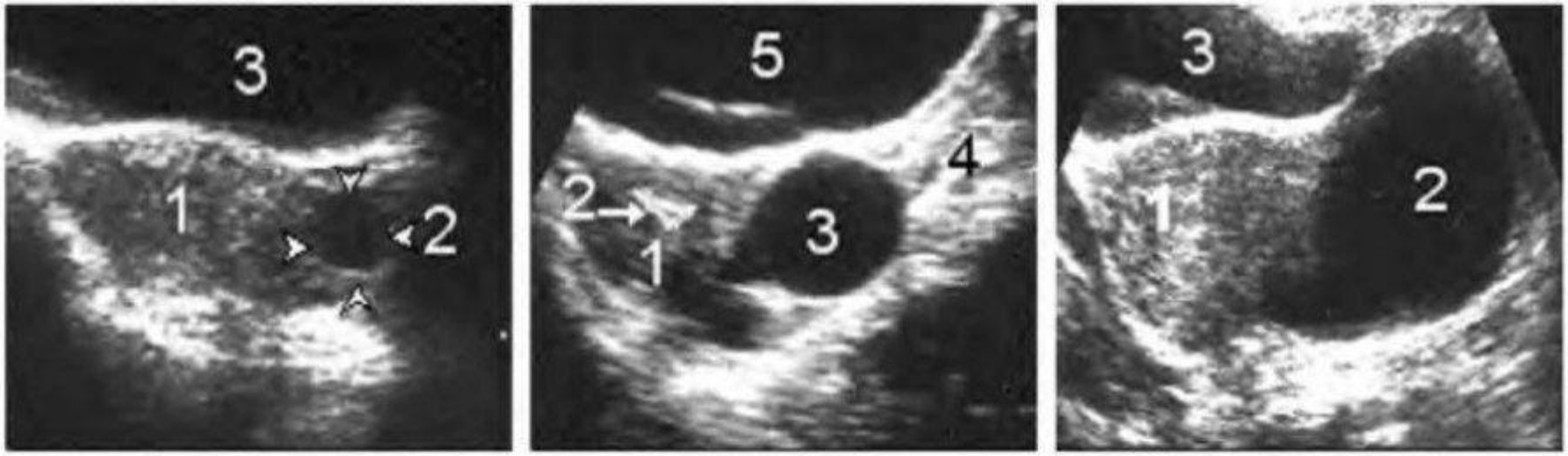

а б в

Рис. 538. Кисты шейки матки: **а** - *1* - матка; *2* - киста шейки матки; *3* - мочевой пузырь; ***б*** - *1* - матка; *2* - внутриматочный контрацептив; *3* - киста шейки матки; *4* - влагалище; *5* - мочевой пузырь; ***в*** - *1* - матка; *2* - большая киста, родившаяся во влагалище; *3* - мочевой пузырь

Тактика ведения.

Лечение гормоннезависимых опухолей и опухолеподобных образований

Тактика ведения

Лечение гормонозависимых опухолей

- Низкий риск метастазирования, небольшие размеры (мене 5 см) – подбор гормонального препарата-динамическое наблюдение.
- Положительный отклие-продолжение лечения+динамическое наблюдение.
- Большие размеры (боле 5 см), риск метастазирования, отсутствие отклика на гормонотерапию – хирургическое лечение.

Спасибо за внимание!