Нервная система 2

Колледж
фармация
вечер

Prosencephalon
Передний мозг

Telencephalon
Конечный мозг

Diencephalon
Промежуточный мозг

Thalamencephalon

Hypothalamus

Thalamus

Epithalamus

Metathalamus



ПРОМЕЖУТОЧНЫЙ МОЗГ

Таламический мозг

Таламус
Эпиталамус
Метаталамус

Гипоталамус

Сосочковые тела
Серый бугор с воронкой
Гипофиз
Зрительный перекрест

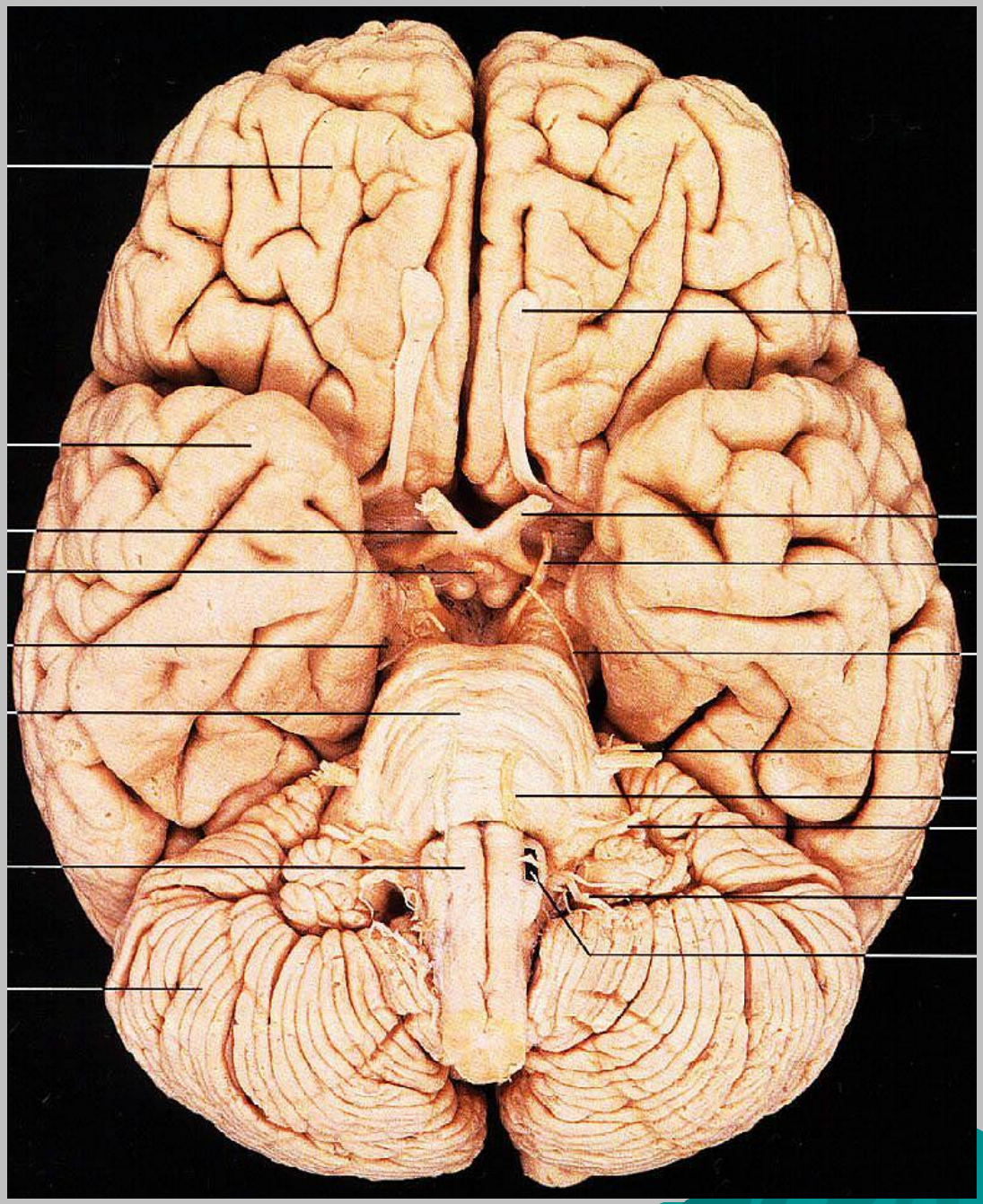

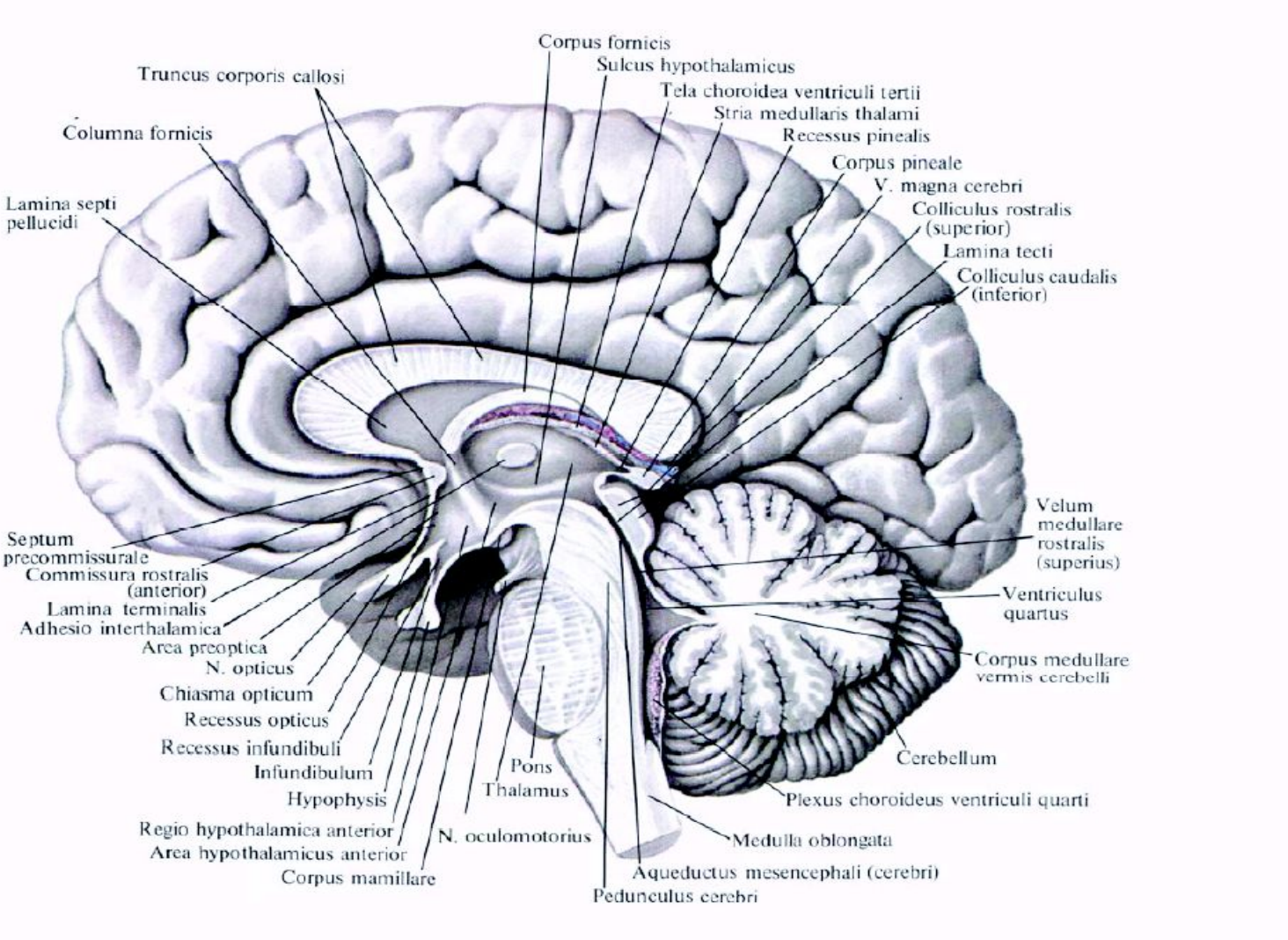

Границей между таламическим мозгом и гипоталамусом на сагиттальном срезе является <u>гипоталамическая борозда</u>, идущая по боковой стенке III желудочка к межжелудочковому отверстию.

Таламический мозг

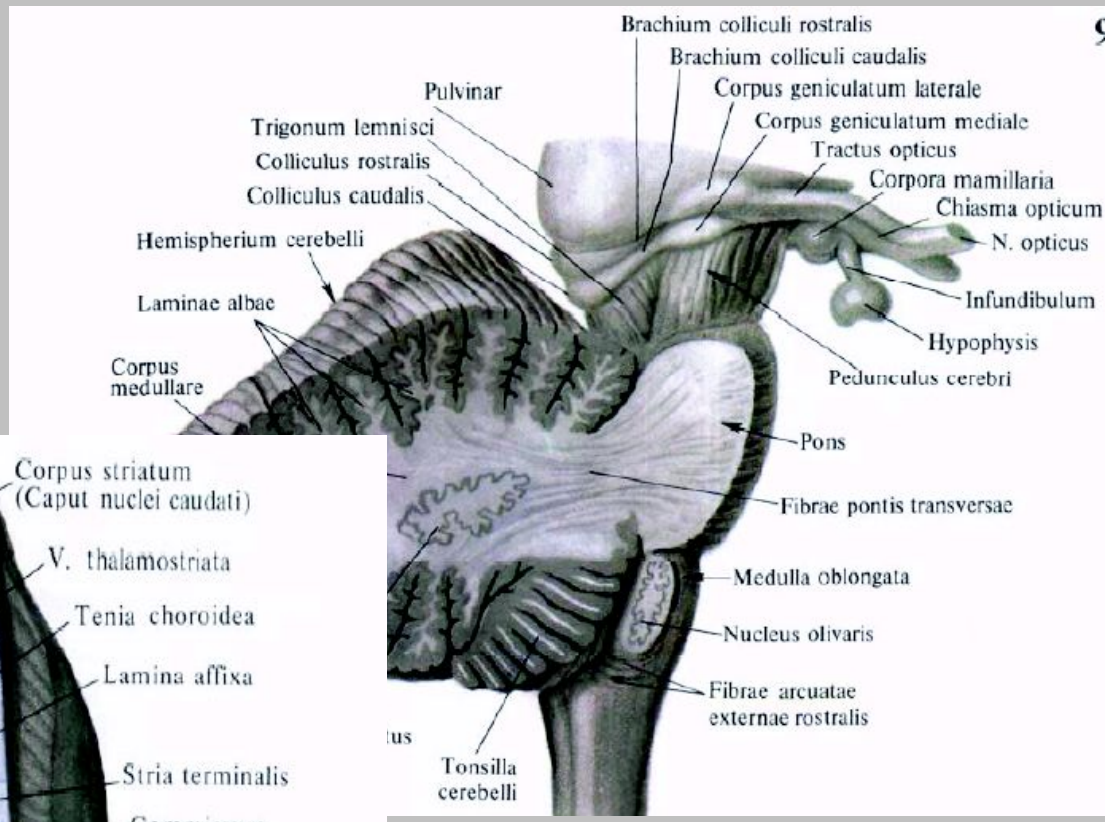

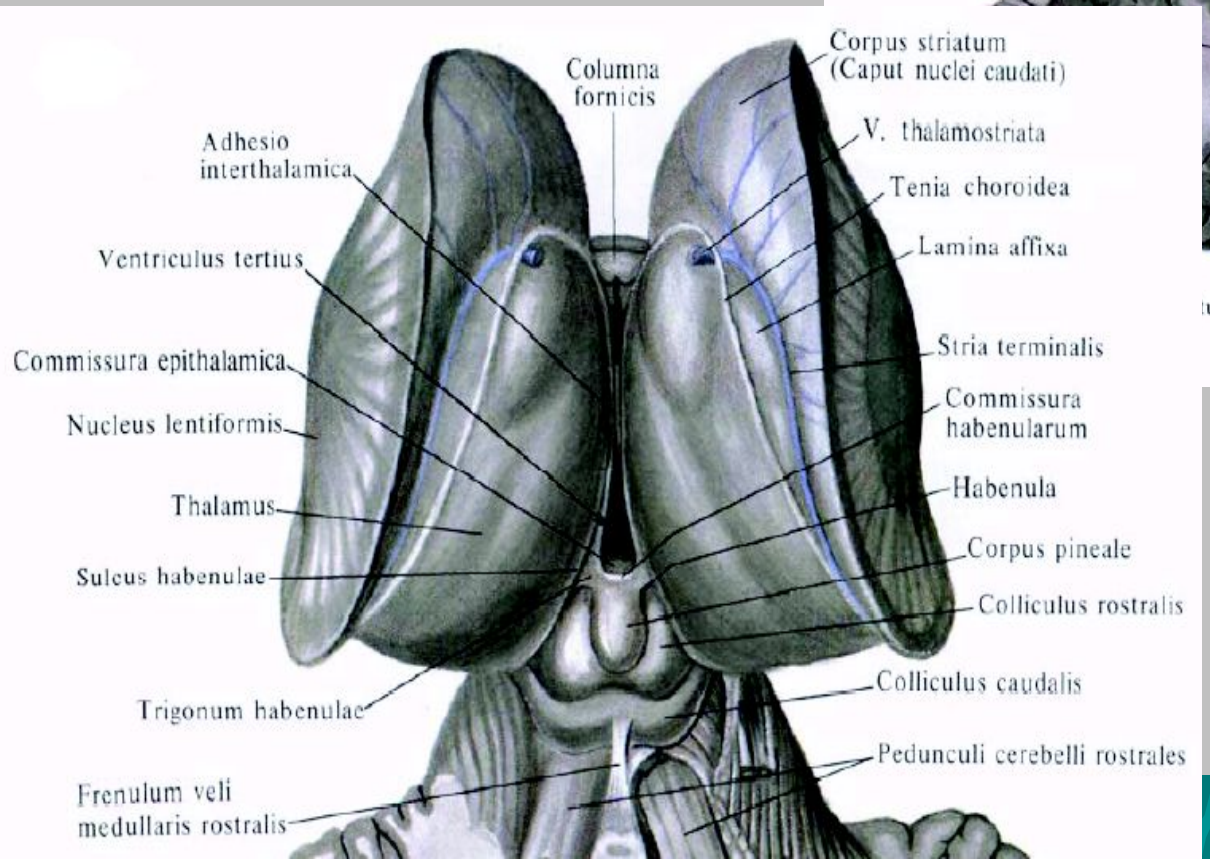

Таламус

Краткое определение функционального значения таламуса

Коллектор чувствительных путей.

Центр всех видов чувствительности (без всяких исключений).

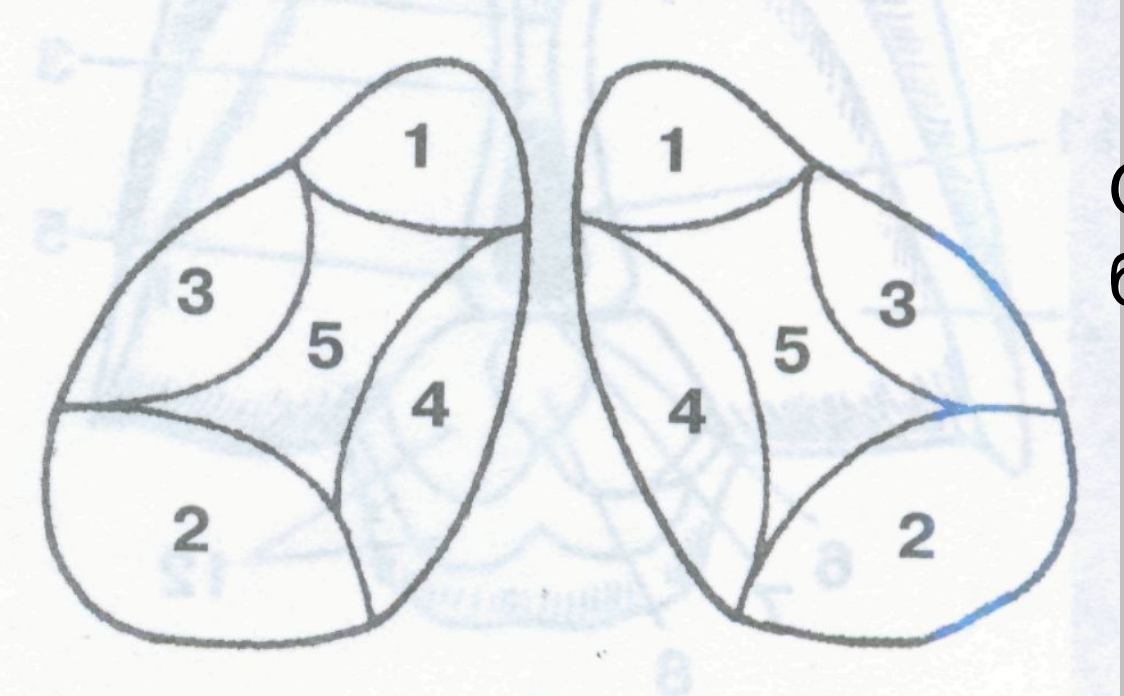

От 40 до 98 и более ядер (150)

- 1. Передняя группа ядер.
- 2. Задняя группа ядер.
- 3. Вентролатеральная группа ядер.
- 4. Медиальная группа ядер.
- 5. Центральная группа ядер.

Передняя группа ядер таламуса

Являются обонятельными, вкусовыми и вегетативными центрами.

Задняя группа ядер таламуса

В подушке таламуса находятся подкорковые зрительные центры, являющиеся IV нейронами проводящего пути органа зрения.

Вентролатеральная группа ядер

Это центры общей чувствительности (болевой, температурной и тактильной).

- Здесь находятся III нейроны специфических чувствительных путей.
- На этих ядрах заканчиваются волокна медиальной петли, спинномозговой петли и тройничной петли.

Медиальная группа ядер

Это чувствительные ядра экстрапирамидной системы.

- Эти ядра дают проекцию в моторную зону коры и связаны с базальными ядрами полушарий большого мозга.

Центральная группа ядер

Здесь находятся подкорковые слуховые и вестибулярные центры.

Они связаны с соответствующими проводящими путями.

Гипоталамус

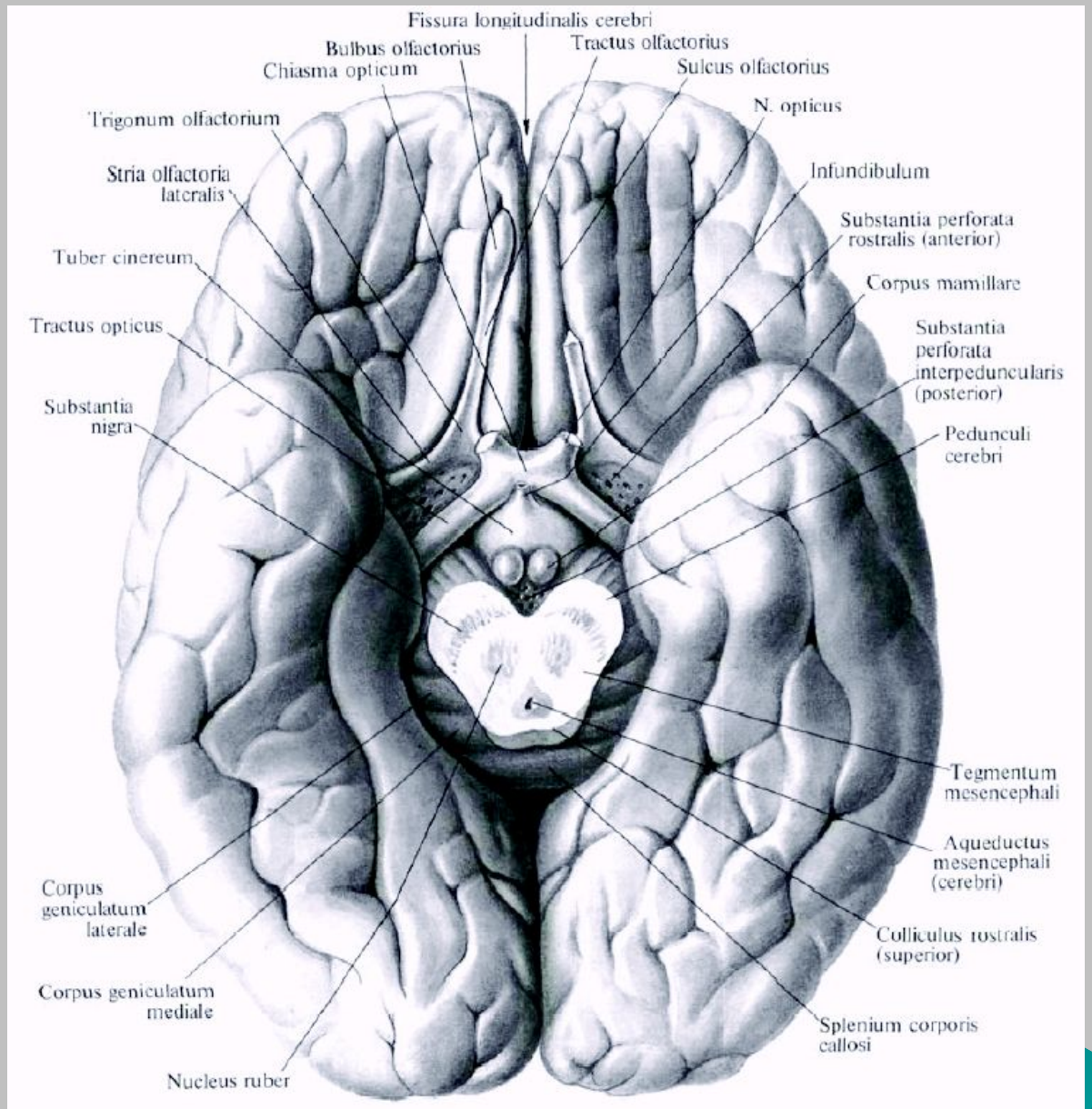

Гипоталамус включает в себя зрительный перекрест, серый бугор с воронкой, сосцевидные тела.

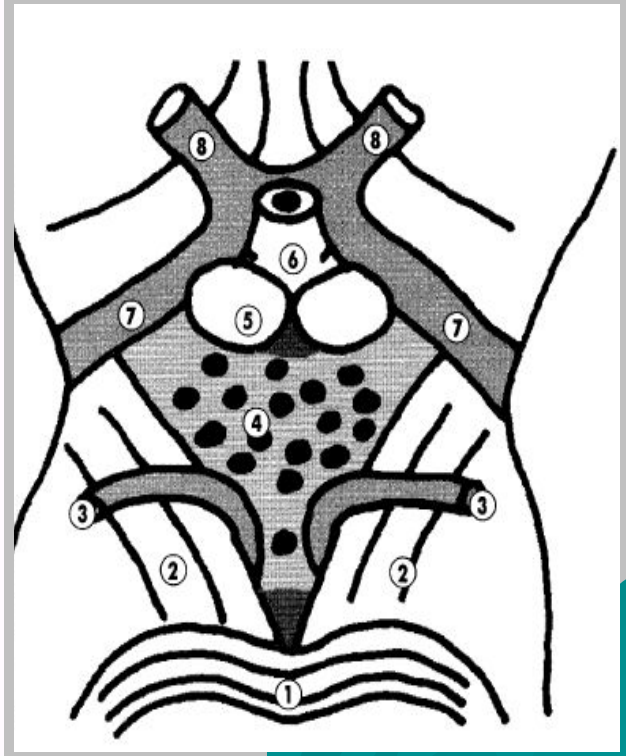

В целом гипоталамус представляет собой компактное скопление ядер серого вещества.

Всего по разным данным насчитывается от 30 до 48 и даже более ядер.

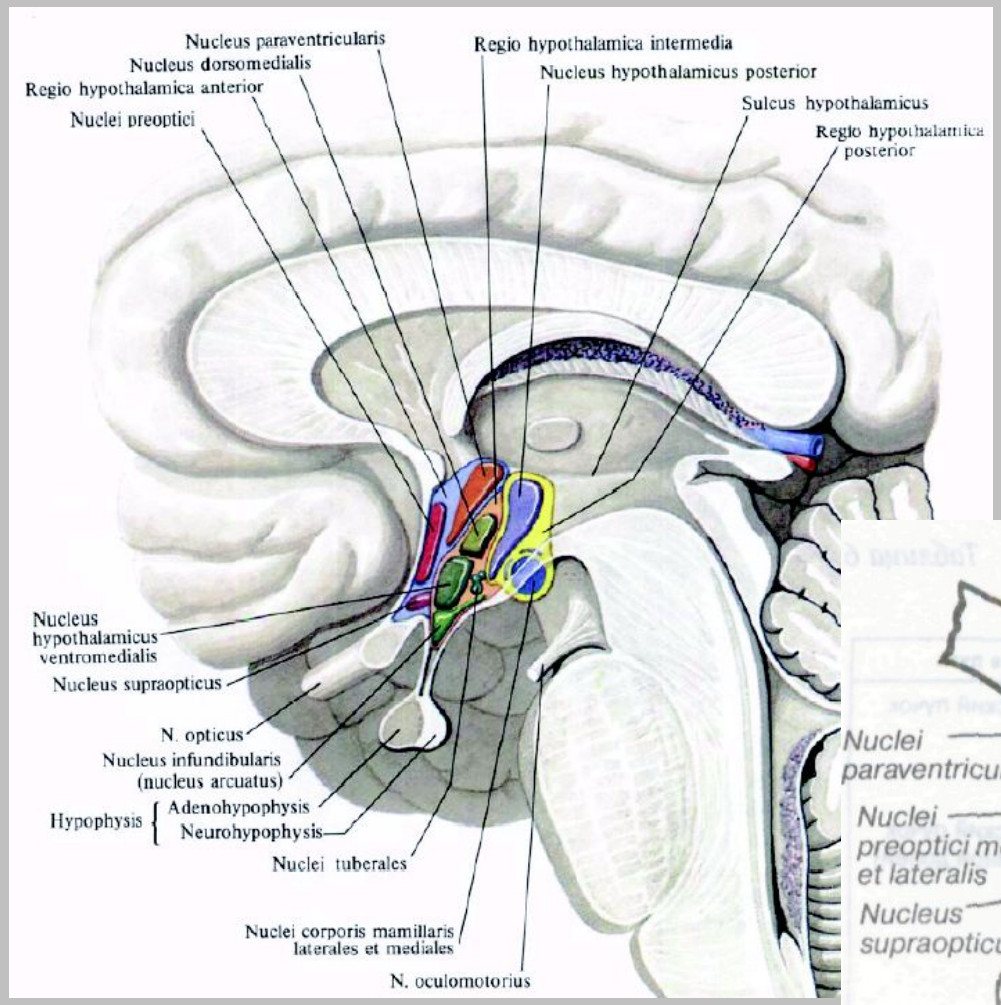

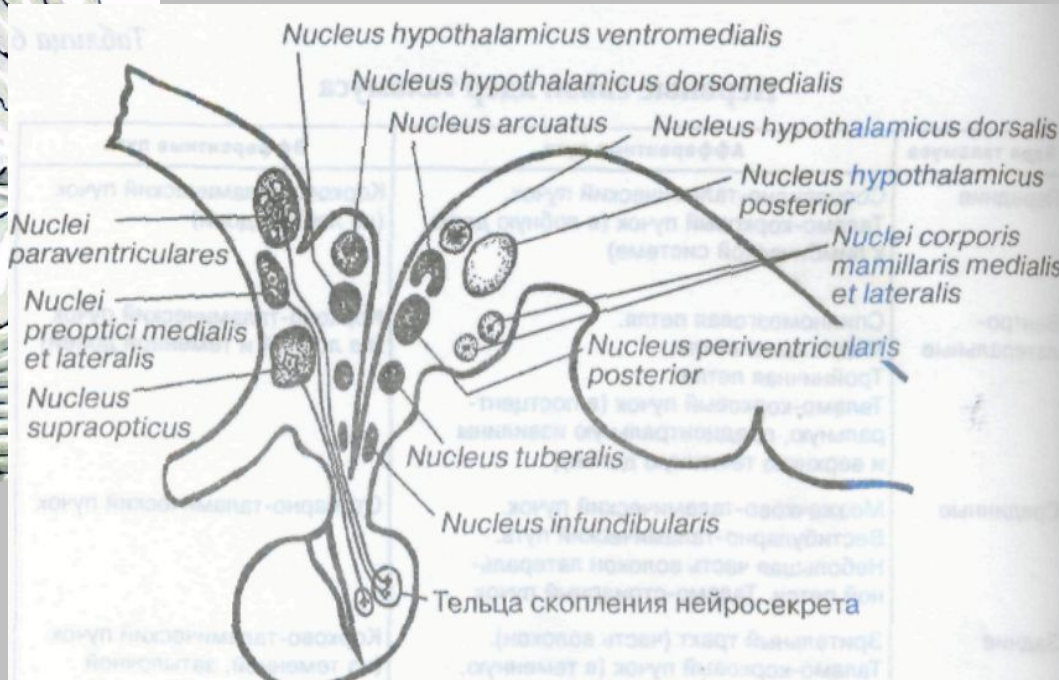

Если кратко обозначить функциональное значение гипоталамуса в целом, то это обеспечение интеграции и управление различными процессами внутренней среды организма.

А также можно сказать, что гипоталамус это «вегетативный мозг» или же «висцеральный мозг».

Ретикулярная формация

Этот термин был предложен в **1855** году Отто Дейтерсом (1834-1863) – немецким анатомом и гистологом.

Клетки ретикулярной формации имеют слабоветвящиеся дендриты и значительно разветвлённые аксоны.

Аксоны делятся на восходящие и нисходящие ветви, благодаря чему устанавливаются взаимосвязи с различными отделами ЦНС.

Аксоны образуют большое количество коллатералей.

Клетки ретикулярной формации образуют скопления – ядра.

Впервые ядра ретикулярной формации описал:

Владимир Михайлович Бехтерев (1857-1927) – советский психоневролог и физиолог.

Последующими исследованиями было установлено, что в ретикулярной формации насчитывается до 100 ядер.

Даже возбуждение небольшой части ретикулярной формации вовлекает в процесс всю её, что приводит к активизации практически всей коры полушарий большого мозга.

Такая функциональная взаимосвязь обеспечивает такие физиологические состояния: смена сна и бодрствования, сохранения сознания.

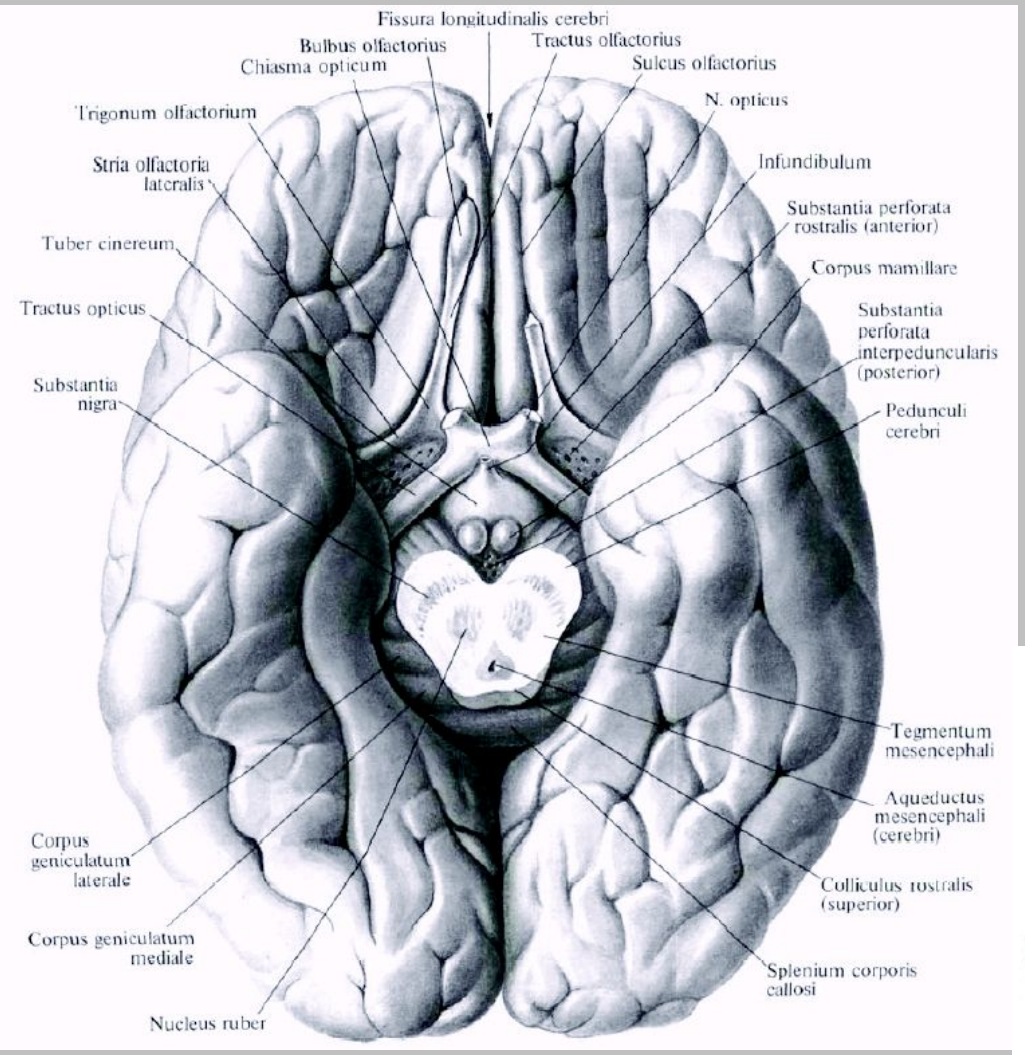
Fissura longitudinalis cerebri
Bulbus olfactorius
Chiasma opticum
Tractus olfactorius
Sulcus olfactorius
N. opticus
Trigonum olfactorium
Stria olfactoria lateralis
Infundibulum
Substantia perforata rostralis (anterior)
Tuber cinereum
Corpus mamillare
Tractus opticus
Substantia perforata interpeduncularis (posterior)
Substantia nigra
Pedunculi cerebri
Tegmentum mesencephali
Aqueductus mesencephali (cerebri)
Corpus geniculatum laterale
Colliculus rostralis (superior)
Corpus geniculatum mediale
Splenium corporis callosi
Nucleus ruber

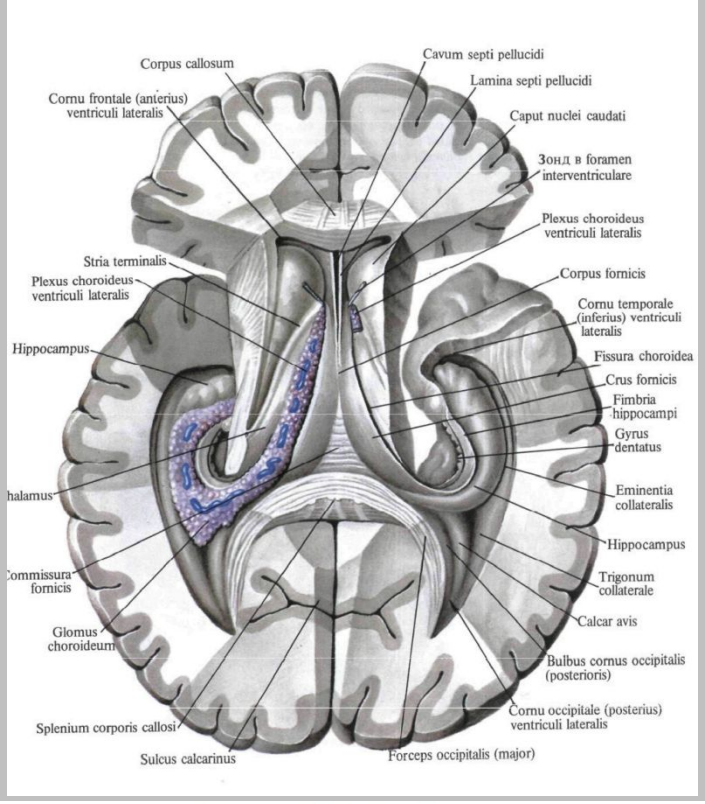
Corpus callosum
Cavum septi pellucidi
Lamina septi pellucidi
Cornu frontale (anterius) ventriculi lateralis
Caput nuclei caudati
Зонд в foramen interventriculare
Plexus choroideus ventriculi lateralis
Stria terminalis
Plexus choroideus ventriculi lateralis
Corpus fornicis
Cornu temporale (inferius) ventriculi lateralis
Hippocampus
Fissura choroidea
Crus fornicis
Fimbria hippocampi
Gyrus dentatus
halamus
Eminentia collateralis
Hippocampus
Commissura fornicis
Trigonum collaterale
Calcar avis
Glomus choroideum
Bulbus cornus occipitalis (posterioris)
Splenium corporis callosi
Cornu occipitale (posterius) ventriculi lateralis
Sulcus calcarinus
Forceps occipitalis (major)

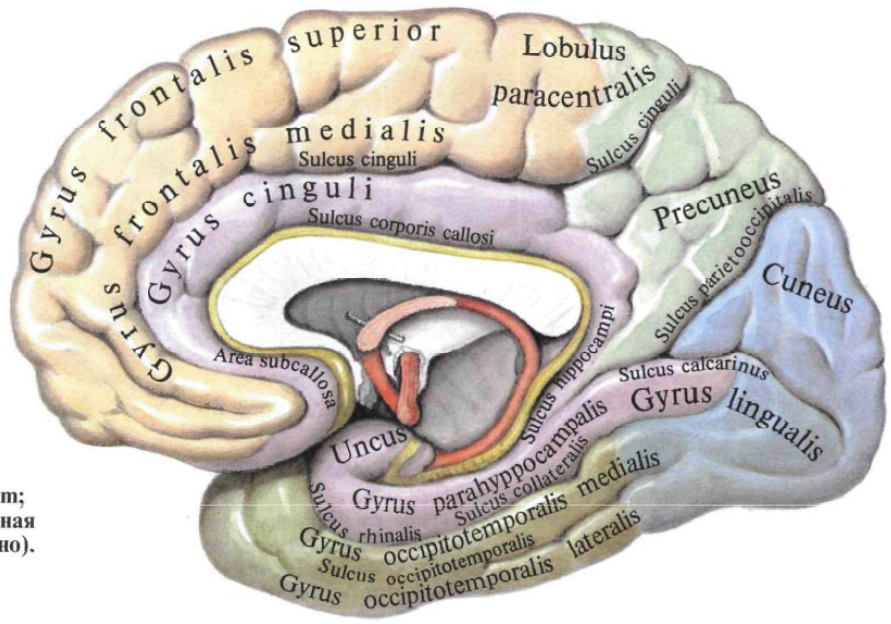
Gyrus frontalis superior
Lobulus paracentralis
Sulcus cinguli
Gyrus frontalis medialis
Sulcus cinguli
Gyrus cinguli
Sulcus corporis callosi
Precuneus
Sulcus parietooccipitalis
Cuneus
Gyrus
Area subcallosa
Sulcus hippocampi
Sulcus calcarinus
Gyrus lingualis
Uncus
Gyrus parahyppocampalis
Sulcus collateralis
Sulcus rhinalis
Gyrus occipitotemporalis medialis
Gyrus occipitotemporalis
Sulcus occipitotemporalis
Gyrus occipitotemporalis lateralis

um;
ьная
ино).

Функциональное значение лимбической системы

- Регулирует деятельность внутренних органов (сердечный ритм, дыхательные движения, сосудистый тонус, изменение перистальтики и т. д.). При этом эти процессы могут идти как со знаком «+», так и со знаком «–».
- Формирование эмоций (страх, гнев, ярость, агрессия, эмоции удовольствия).
- Участие в формировании памяти.

Конечный мозг

- Кора полушарий (плащ).
- Базальные ядра.
- Белое вещество.

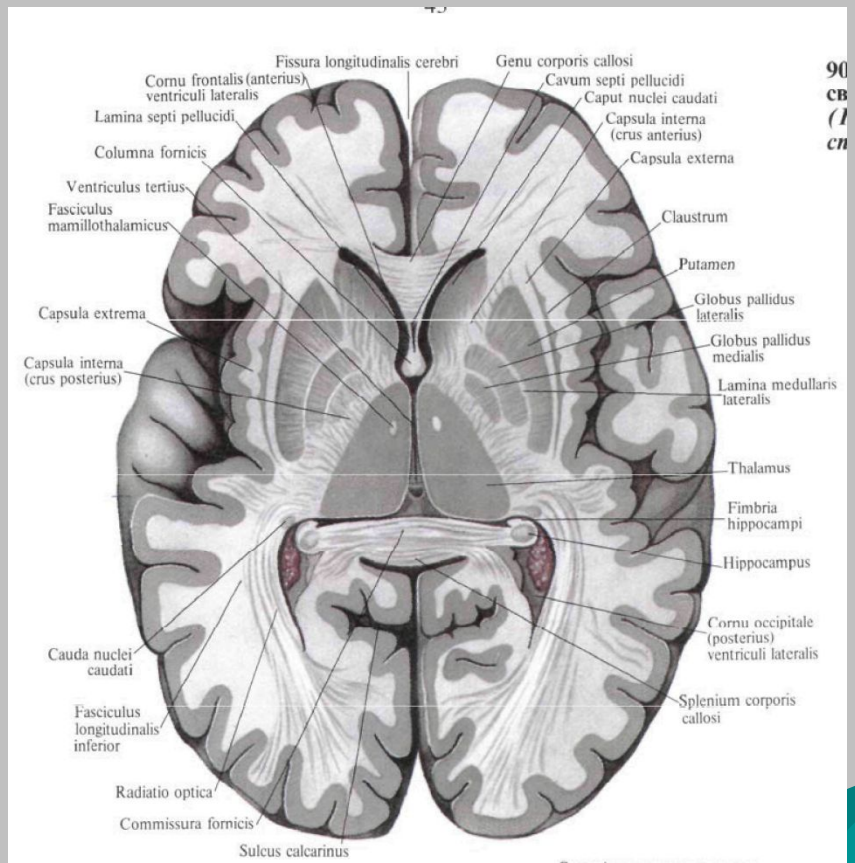

Анализаторы

<u>Анализатор</u> <u>состоит из:</u>

- Рецепторного поля, воспринимающего раздражение и трансформирующего его в нервный импульс.
- Проводящих нервный импульс трактов.
- Корковых концов или мозговых центров.

Функции мозговых центров

- Разложить на отдельные, более простые компоненты информацию, поступающую из внешней и внутренней среды организма, то есть произвести её анализ.
- Произвести синтез нервных импульсов, возникающих в ответ на раздражения для того, чтобы сформировать ответную реакцию.

Мозговой центр состоит из:

- «Ядра» — представляет собой место скопления (концентрации) нейронов. Является точной проекцией в коре головного мозга периферического рецептора. Оно является основой, на которой осуществляется высший анализ и синтез.
- «Рассеянные элементы». Они расположены по периферии ядра мозгового центра, либо даже значительно отдалены от него. В них происходит более простой анализ и синтез полученной информации. Они даже могут компенсировать утраченные функции при повреждении «ядра».

Анализаторы подразделяются на **анализаторы I сигнальной системы**, обеспечивающие конкретно-наглядное мышление, то есть комплексы ощущений и **анализаторы II сигнальной системы**, обеспечивающие абстрактное мышление, которое основано на речи, то есть словесное мышление.

Анализаторы I сигнальной системы

Анализаторы внешнего мира

1. **Слуховой анализатор.** Корковый конец этого анализатора располагается в глубине латеральной борозды в средней части верхней поверхности верхней височной извилины (соответствует поперечным височным извилинам — извилины Гешля). К нервным клеткам, составляющим «ядро» этого анализатора подходят проводящие пути, несущие нервные импульсы с рецепторов органа слуха как справа, так и слева.

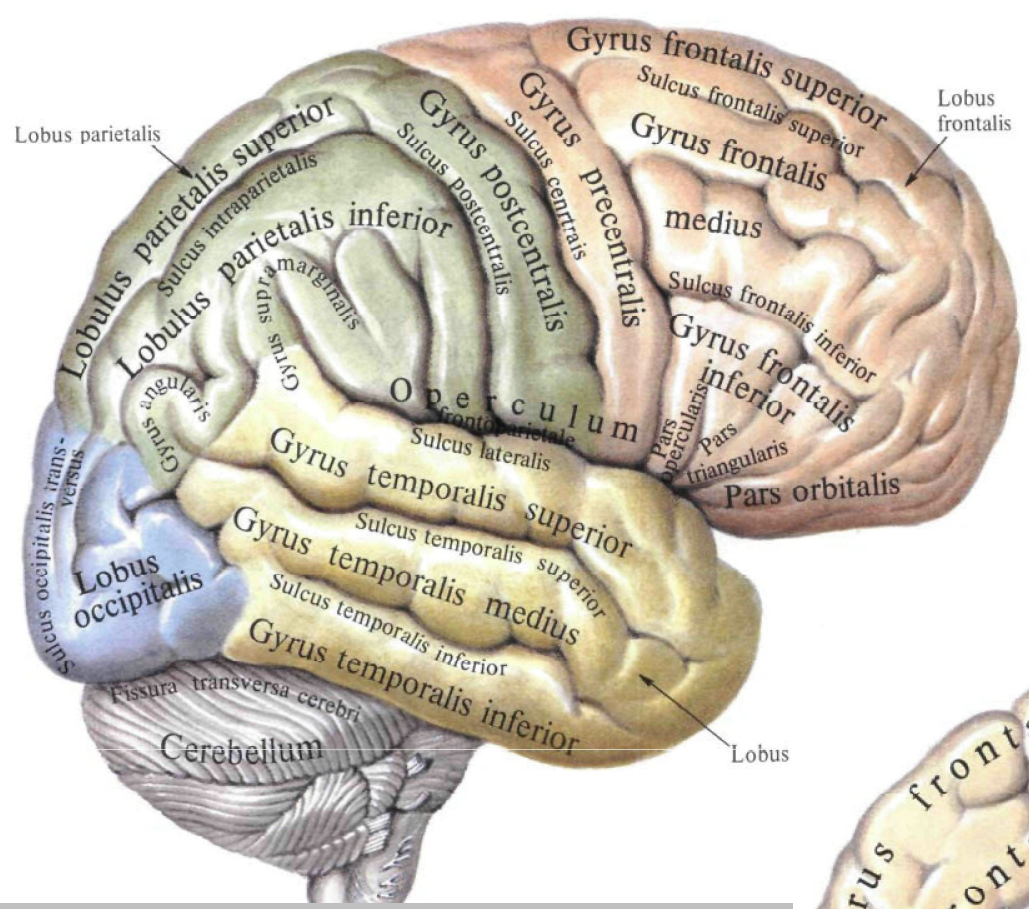
Gyrus frontalis superior
Sulcus frontalis superior
Lobus frontalis
Lobus parietalis
Lobulus parietalis superior
Sulcus intraparietalis
Gyrus postcentralis
Sulcus postcentralis
Sulcus centralis
Gyrus precentralis
Gyrus frontalis medius
Lobulus parietalis inferior
Gyrus supramarginalis
Sulcus frontalis inferior
Gyrus frontalis inferior
Gyrus angularis
Operculum
Sulcus frontoparietale
Pars opercularis
Pars triangularis
Sulcus lateralis
Pars orbitalis
Gyrus temporalis superior
Sulcus temporalis superior
Sulcus occipitalis transversus
Lobus occipitalis
Gyrus temporalis medius
Sulcus temporalis inferior
Gyrus temporalis inferior
Fissura transversa cerebri
Cerebellum
Lobus

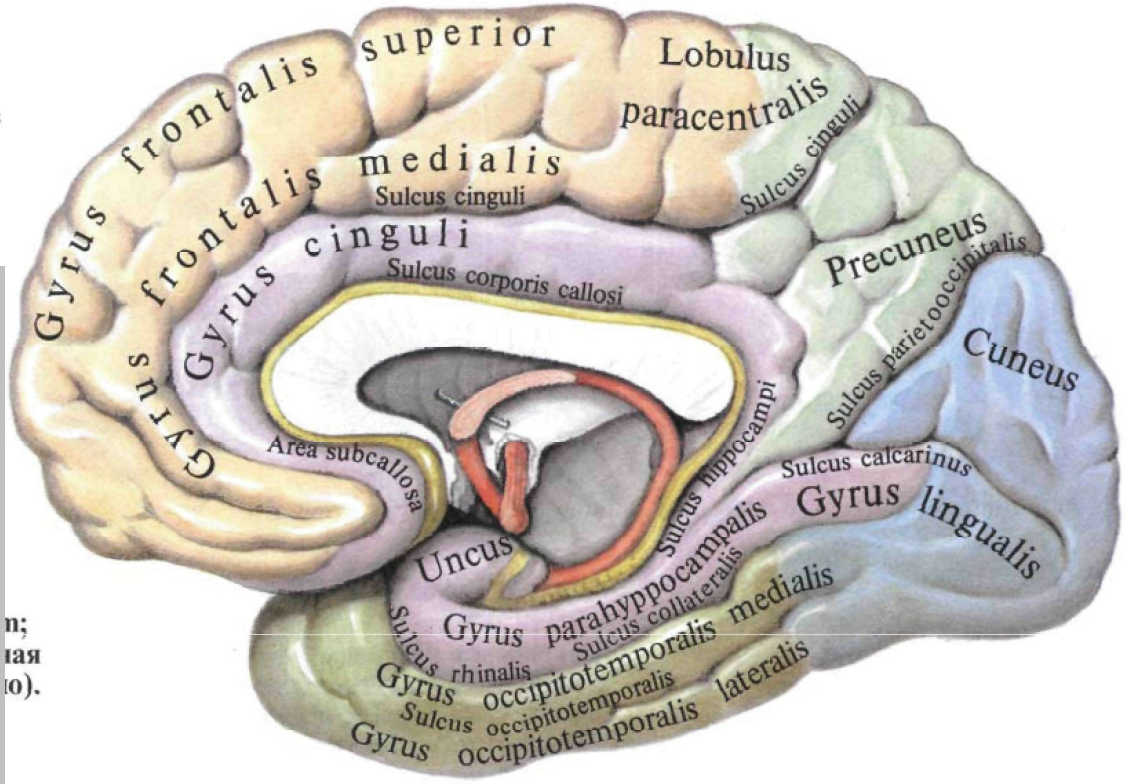
Gyrus frontalis superior
Lobulus paracentralis
Sulcus cinguli
Gyrus frontalis medialis
Sulcus cinguli
Gyrus cinguli
Sulcus corporis callosi
Precuneus
Sulcus parietooccipitalis
Cuneus
Gyrus frontalis
Area subcallosa
Sulcus hippocampi
Sulcus calcarinus
Gyrus lingualis
Uncus
Gyrus parahyppocampalis
Sulcus collateralis
Sulcus rhinalis
Gyrus occipitotemporalis medialis
Gyrus occipitotemporalis
Sulcus occipitotemporalis
Gyrus occipitotemporalis lateralis

n;
ная
ю).

2. **Зрительный анализатор.** Ядро зрительного анализатора располагается на медиальной поверхности затылочной доли по бокам шпорной борозды. Ядро зрительного анализатора каждого полушария связано с сетчаткой обоих глаз.

3. **Обонятельный анализатор.** Ядро этого анализатора находится в области крючка парагиппокампальной извилины и гиппокампе.

4. **Вкусовой анализатор.** Ядро этого анализатора спроецировано в область крючка парагиппокампальной извилины. (по другим данным имеются представительства в островке и нижних отделах постцентральной извилины).

5. Кожный анализатор (общей чувствительности). Ядро его спроецировано в область постцентральной извилины и верхней теменной дольки. Сюда стекается сенсорная информация, возникающая вследствие действия болевых, температурных, тактильных (прикосновение, давление) раздражений.

Анализаторы раздражений из внутренней среды организма

1. **Двигательный анализатор проприоцептивных раздражений.** Ядро этого анализатора располагается в предцентральной извилине и парацентральной дольке, а также коре постцентральной извилины.

2. Двигательный анализатор целенаправленных сложных профессиональных движений или анализатор практической деятельности (центр праксии: praxis — практика).

Ядро этого анализатора строго ассиметрично, то есть располагается у правшей в левом полушарии, а у левшей в правом.

Центр праксии расположен в надкраевой извилине (в нижней теменной дольке).

3. **Двигательный анализатор, имеющий отношение к сочетанному повороту головы и глаз.** Ядро этого анализатора располагается в заднем отделе средней лобной извилины.

4. **Статистический (вестибулярный) анализатор.** Ядро этого анализатора расположено в области средней и нижней височной извилины.

5. **Анализатор импульсов, идущих от внутренних органов.** Ядро его локализовано в нижних отделах пред- и постцентральной извилин.

Анализаторы II сигнальной системы

1. **Двигательный анализатор артикуляции речи (речедвигательный анализатор).** Ядро его расположено в заднем отделе нижней лобной извилины. Описан был в 1861 году Полем Брока (1824-1880) — французским антропологом и хирургом. Поэтому используется название центр Брока.

2. Слуховой анализатор устной речи. Ядро этого анализатора располагается на верхней поверхности заднего отдела верхней височной извилины. Описано было в 1874 году немецким неврологом и психиатром Карлом Вернике (1848-1905) в связи, с чем используется название центр Вернике.

3. **Двигательный анализатор письменной речи.** Ядро этого анализатора расположено в заднем отделе средней лобной извилины. Оно связано с центром праксии, а также с ядрами анализаторов управляющих движениями верхней конечности и обеспечивающих сочетанный поворот головы и глаз.

4. **Зрительный анализатор письменной речи.** Ядро этого анализатора расположено в угловой извилине (нижняя теменная долька).