МЕДУЛЛОБЛАСТОМА

Корнеева Мария Игоревна
Педиатрический факультет 2.6.01В
Кафедра гематологии, онкологии и лучевой терапии педиатрического факультета
Российский Национальный Исследовательский Медицинский Университет им. Н. И. Пирогова
Москва 2019 год

Медуллобластома

Нейроэпителиальные опухоли эмбрионального типа, IV степени злокачественности, которые выявляются преимущественно у детей и характеризуются агрессивным течением, быстрым метастазированием и частым рецидивированием

Эпидемиология

- Относительная частота в структуре опухолей - 20%
- 0,5-0,7 случаев на 100 000 детского населения
- Возрастные пики: 3-5 лет, 8-10 лет; третья и четвертая декада жизни (крайне редко)
- Соотношение М:Ж 1,7-1,1 (Зависит от генотипа опухоли)

Этиология и патогенез

- Достоверные этиологический факторы не известны
- Мутации структурных и регуляторных генов: *изменения путей сигнальной активации и пролиферации эмбриональных клеток и их дифференцировки, активация онкогенов и подавление генов-супрессоров*

Морфология

- Округлое, кистозно-солидное образование с четкими контурами
- Инвазивный рост (инфильтрация и прорастание окружающих структур)
- Выраженный масс-эффект (оттеснение ствола и мозжечка)

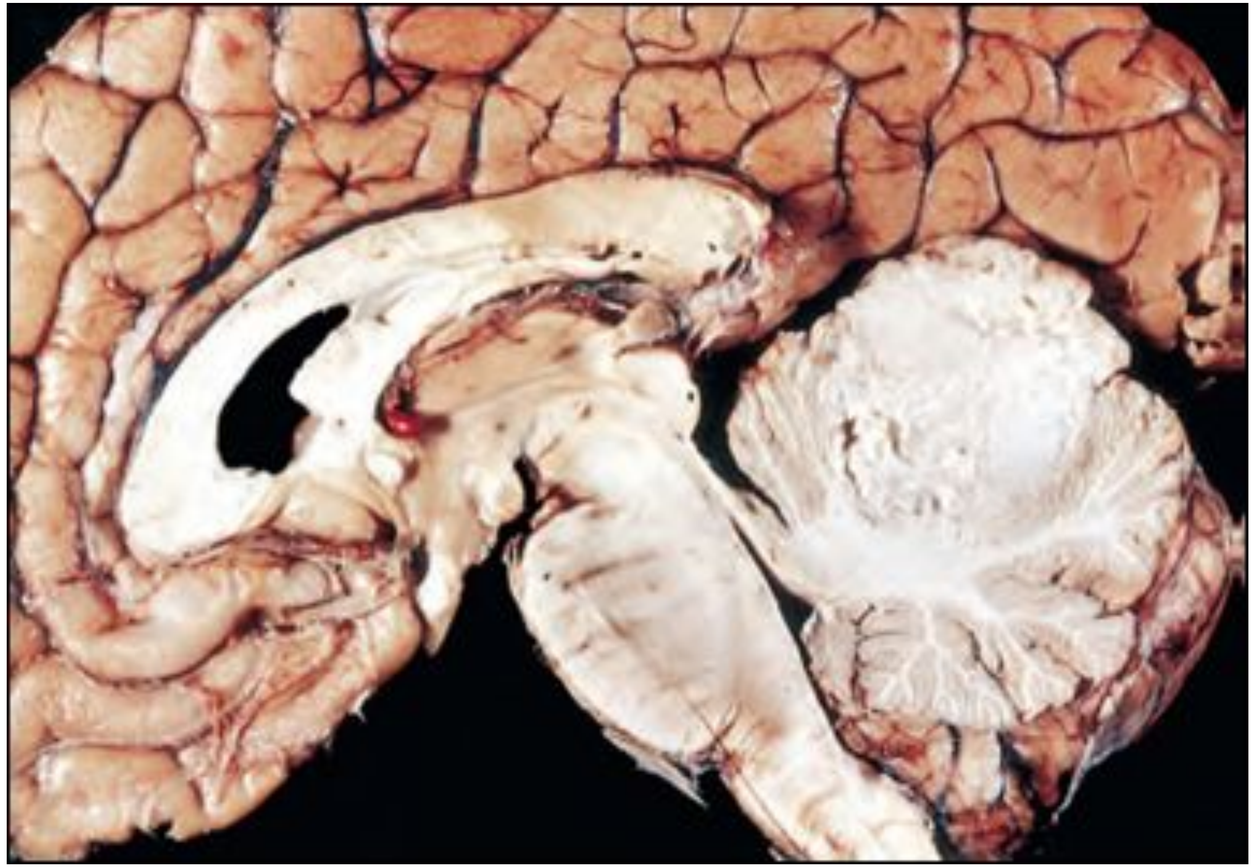

Типичная локализация

- Опухоль средней линии
- Область червя мозжечка
- IV желудочек, иногда врастая в ствол мозга
- Нижний мозговой парус

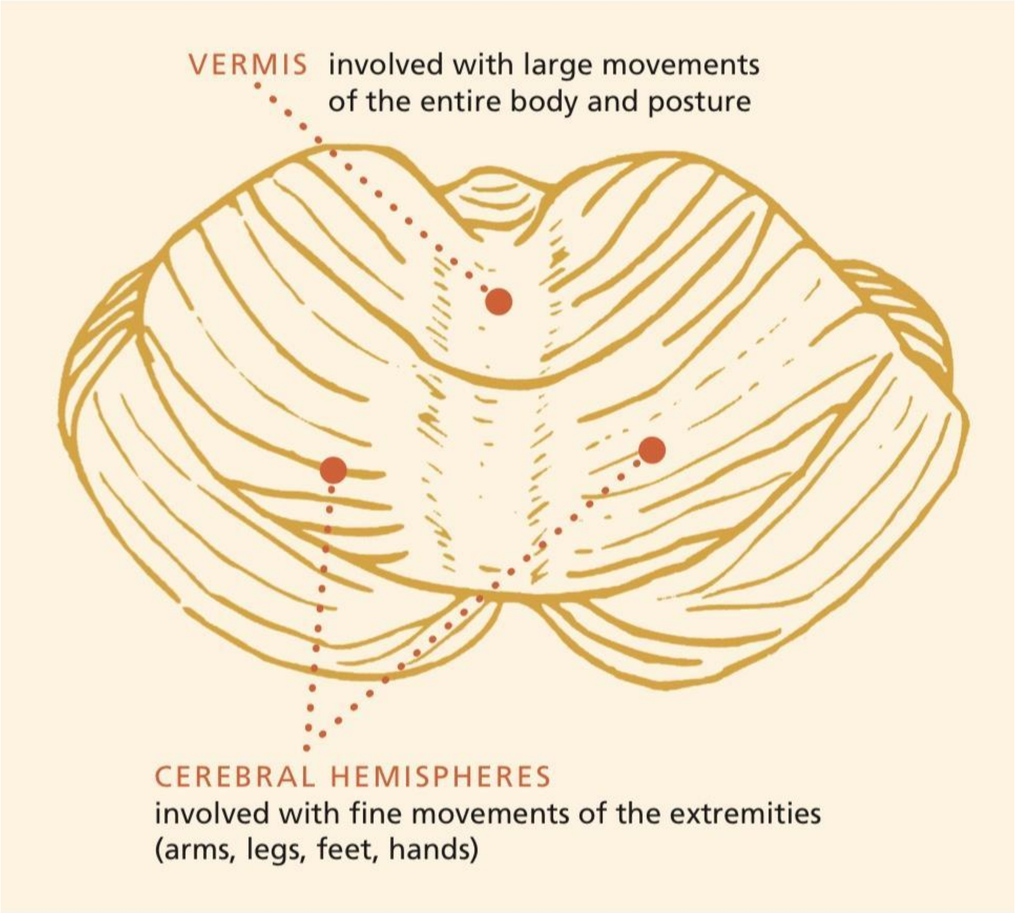

Cerebellum

Пути метастазирования

- Ликворные пути (оболочки головного и спинного мозга) - 60% случаев
- Прорастание и инфильтрация дна четвёртого желудочка
- Масс-эффект: оттеснение червя мозжечка через тенториальное отверстие, миндалин мозжечка - через большое затылочное отверстие

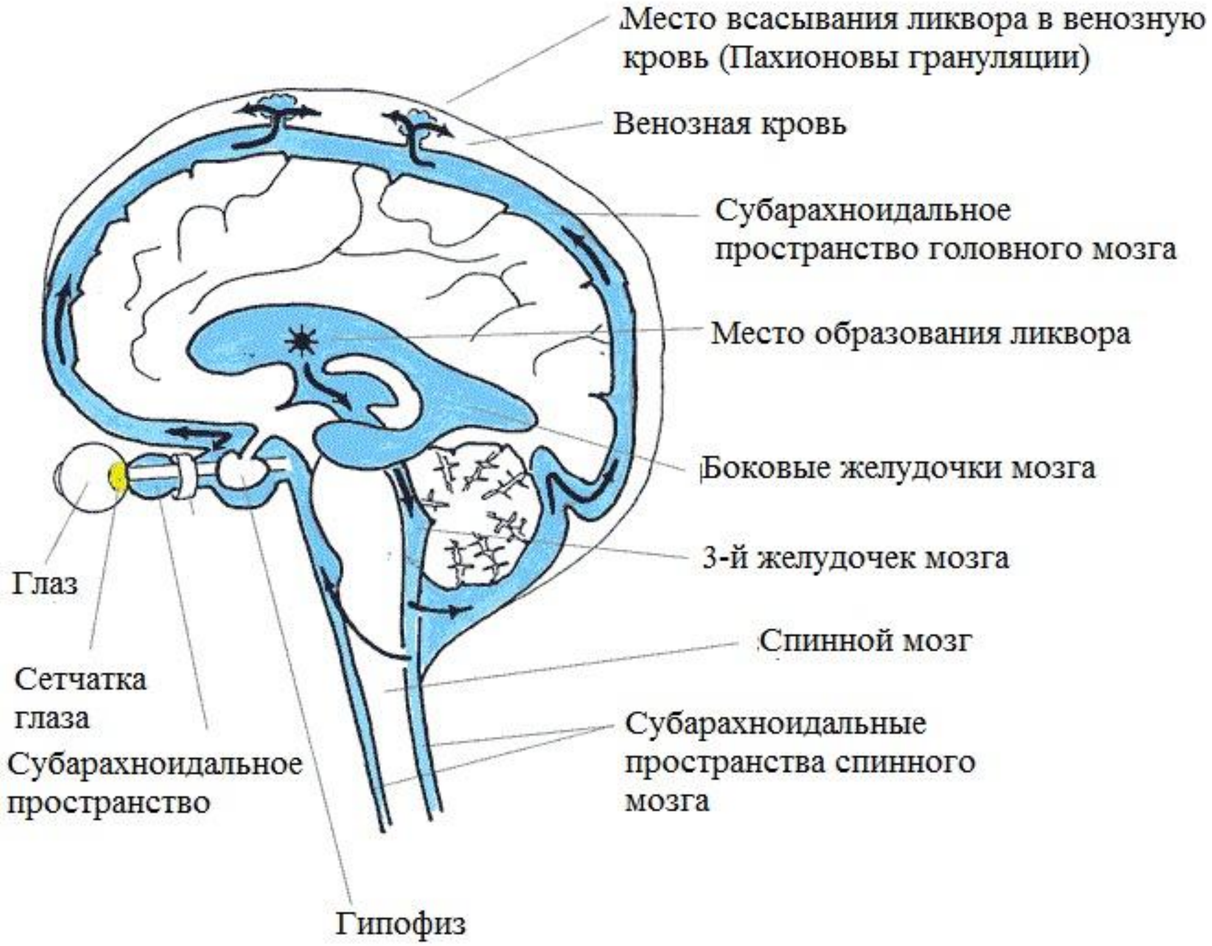

Клиническая картина

- *Интервал между появлением симптомов до момента диагностики: 3-6 месяцев*
- *На момент диагностики диагноза 40% детей имеют метастатическое, бессимптомное распространение по ликворным путям*
- **Трудности диагностики у детей грудного возраста** (макроцефалия, задержка развития, вялость, тошнота, рвота, потеря приобретённых навыков)
- **Классическая триада у более старших детей:** головная боль, вялость, рвота (как правило, без предшествующей тошноты) - симптомы повышения ВЧД
- **В зависимости от локализации и размера опухоли:** мозжечковая атаксия, нарушения зрения, двигательные расстройства, нарушение когнитивной сферы, расстройства дыхательного центра, эндокринной и сердечной

Диагностика

- Полное клиническое обследование: неврологическое, офтальмологическое, ЛОР-обследование - до операции, 8 сутки после операции
- МРТ головного мозга с контрастным усилением - до операции, в первые 24-72 после операции (+ МРТ спинного мозга)
- Проведение гистологического и молекулярно-генетического исследования опухоли
- Цитологическое исследование ликвора, МРТ головного и спинного мозга на 10-14 день после операции (непосредственно перед лучевой терапией)

МР-визуализация

Кистозно-солидное образование - медуллобластома в IV желудочке со слабо-выраженным перифокальным отеком. Кистозные полости и петрификаты не характерны.

Гидроцефалия - расширение боковых желудочков, сопровождающееся перивентрикулярным пропитыванием ликвора с развитием глиоза (757 рис.) Грыжа мозжечковых миндалин в большое затылочное отверстие и гидроцефалия (758 рис.) Метастазы в мягкую мозговую оболочку (759 рис.)

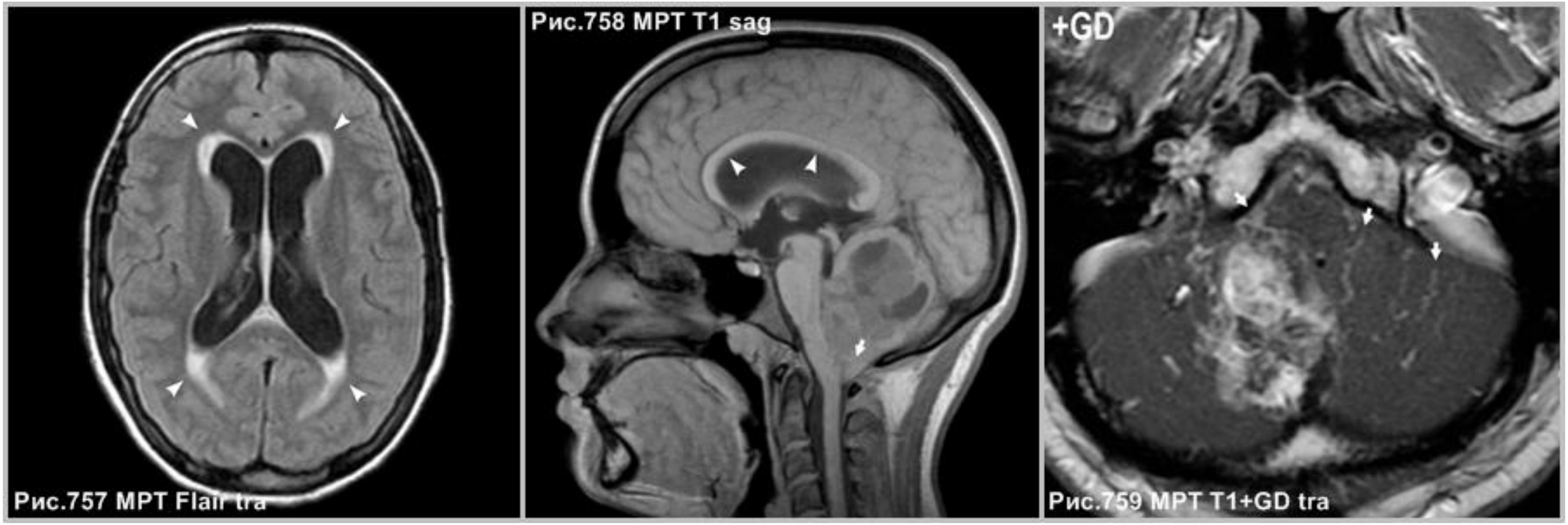

В 90% случаев контрастное усиление выраженное и гетерогенное (760-762 рис.)

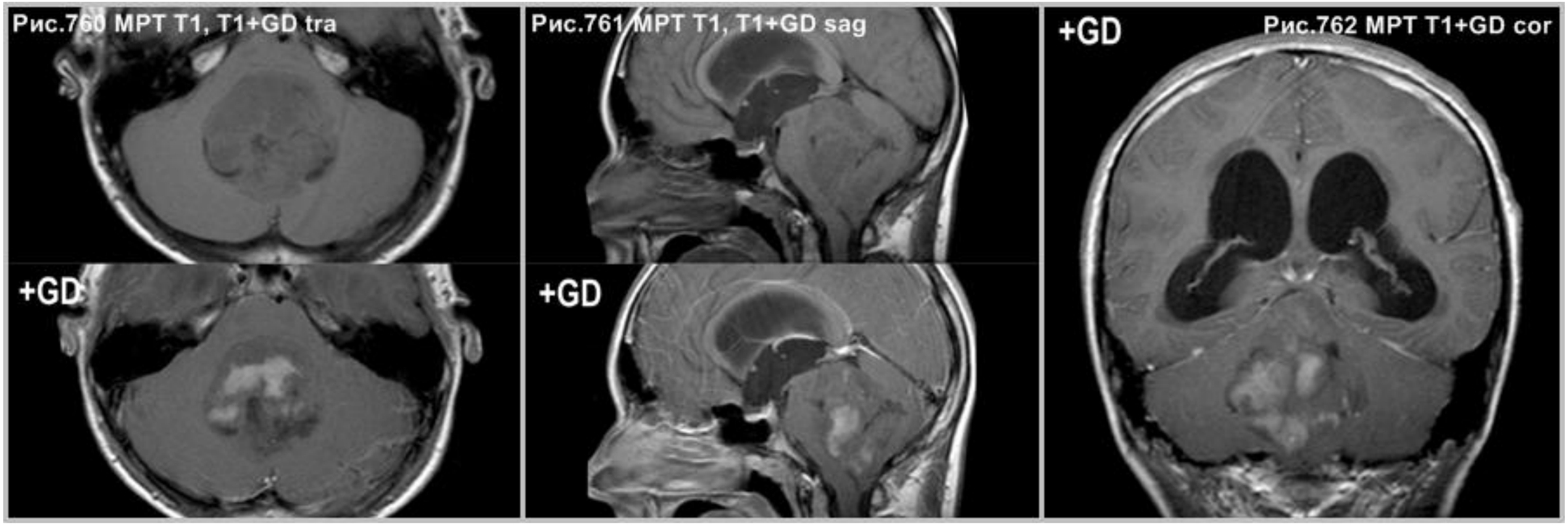

МР-визуализация: дифференциальная диагностика

Эпендимома: имеет ячеистую структуру, распространяется через отверстия Люшка и Мажанди в субарахноидальное пространство (766-768 рис.), интенсивно копит контраст (768 рис.)

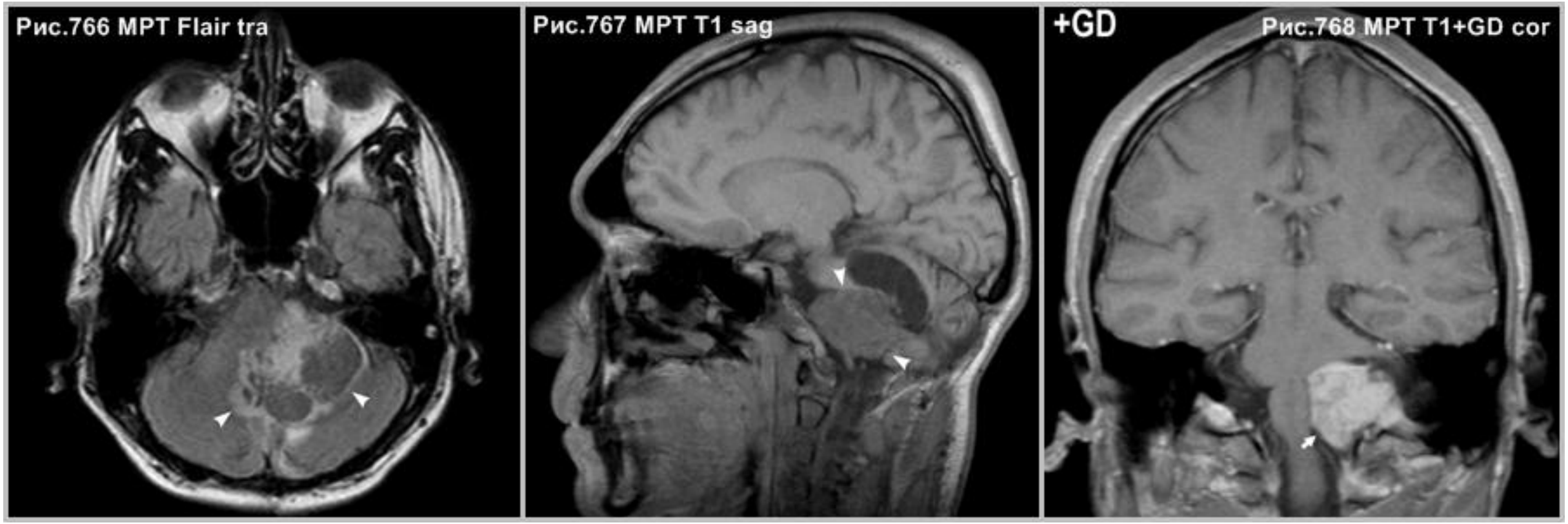

Хориоидпапиллома: располагается в боковых желудочках, не инвазирует их, обуславливает неокклюзионную гидроцефалию за счёт гиперпродукции ликвора. Солидное образование, связанное с сосудистым сплетением

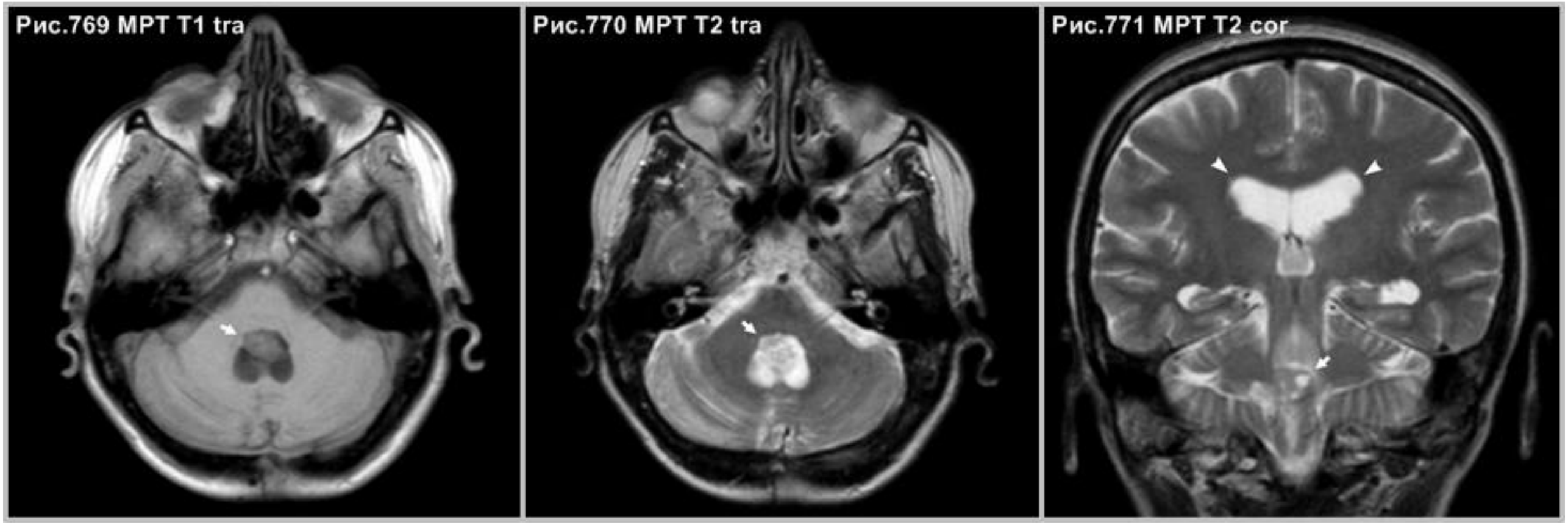

Метастаз: если речь идёт о единичном образовании мозжечка у детей старшего возраста. Выраженный перифокальный отек, нечеткие контуры без усиления, с усилением - гомогенное накопление, более четкие границы.

На рисунке: метастаз в мозжечок, инвазия в чешую затылочной кости (772 рис.), масс-эффект давления IV желудочка (773 рис.), грыжа миндалин мозжечка (773 рис.)

Стадирование по системе Chang

	Размер и распространенность опухоли
T1	Диаметер <3 см, опухоль ограниченна мозжечком, крышей IV желудочка или полушариями мозжечка
T2	Диаметер > 3 см., опухоль проникает в соседние структуры или частично заполняет IV желудочек
T3a	Опухоль прорастает в соседние структуры или заполняет IV желудочек целиком, распространяется по Сильвиеву водопроводу, отверстия Мажанди и Люшка, гидроцефалия
T3b	Опухоль заполняет IV желудочек целиком и инфильтрирует ствол мозга и/или ножки IV желудочка
T4	Распространяется по водопроводу до среднего мозга, до III желудочка или вплоть до верхних отделов спинного мозга
M0	Признаки метастазирования отсутствуют
M1	Опухолевые клетки в ликворе
M2	Макроскопические признаки метастазирования мозжечка и/или большого мозга
M3 **M4**	Метастатические признаки метастазирования в субарахноидальное пространство спинного мозга; Метастазы вне ЦНС

Современная классификация (ВОЗ 2016)

- МБ генетически идентифицированная: WNT, SHH с мутацией в гене TP53, медуллобластома 3 и 4 групп (не-WNT, не-SHH)

- Медуллобластома, гистологически идентифицированная:

- классическая (80%)

- десмопластическая/нодулярная

- МБ с экстенсивной нодулярностью

- МБ без дополнительных уточнений

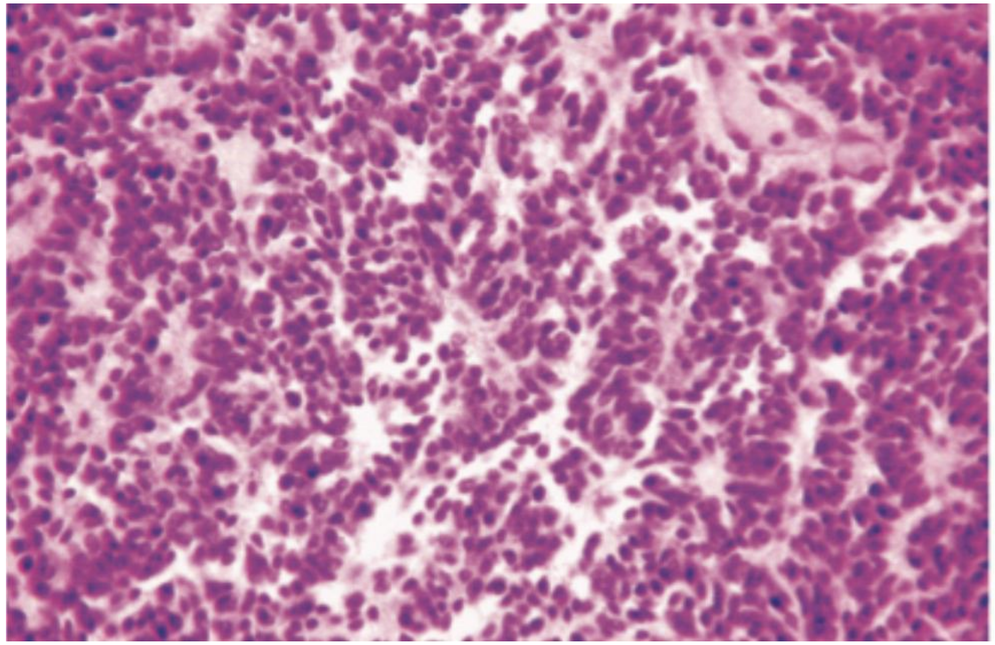

МБ классического типа: псевдоним и истинные розетки, коллонарный вид

Группы риска

Группы риска	WNT	SHH	Group 3	Group 4
Низкий риск	Младше 16 лет			Моносомия 11 и отсутствие метастазов
Стандартный риск		TP53 дикий тип, отсутствие амплификации NMYC, отсутствие метастазов	Отсутствие амплификации MYC, и отсутствие метастазов	Отсутствие моносомик 11 и метастазов
Высокий риск		TP3, отсутствие амплификации NMYC, отсутствие метастазов		Наличие метастазов
Очень высокий риск		Мутация в гене TP53 (независимо от наличия метастазов)	Наличие метастазов	
Неизвестный риск	Наличие метастазов		MYC амплификация с отсутствием метастазов	Выраженная анаплазия

Принципы терапии

- Хирургическое удаление
- Лучевая терапия
- Химиотерапия

Современный уровень диагностики, совершенствование методик нейроонкологических вмешательств, методов лучевого и медикаментозного лечения позволили достичь безрецидивной 5 летней выживаемости более чем у 80% пациентов!

Нейроонкологическая помощь

Хирургическое лечение опухолей головного мозга должно проводиться в специализированном нейроонкологическом стационаре!

Экстренная неспециализированная - только по витальным показаниям

- Декомпрессионная трепанация черепа
- Дренирование ликворосодержащих пространств (ликворошунтирование)
- Дренирование опухолевых кист (резервуар Оммайя)

Лучевая терапия

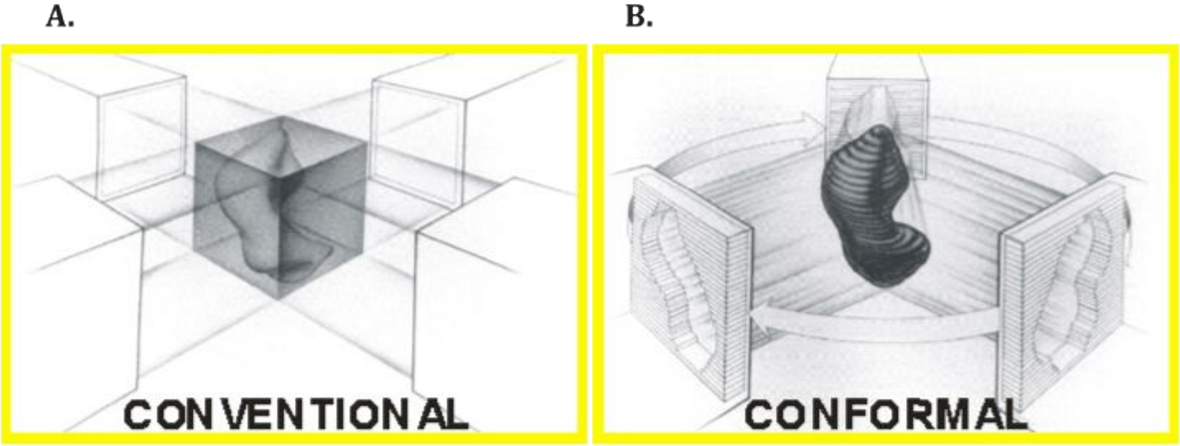

- Дети старше трёх лет
- Методика 3D IMRT, 4D Томотерапия
- Конвенциальное краниоспинальное облучение (не позднее 28 дня после операции)
- Цель - усиление локального и системного контроля в пределах ЦНС
- Конвенциальная доза 23,4-36 Гр; режим фракционирования: 1,8 Гр, 5 раз в неделю и облучение ЗЧЯ в дозе 1,8 Гр, 5 раз в неделю до достижения дозы 54,0-56,0 Гр

3D-IMRT

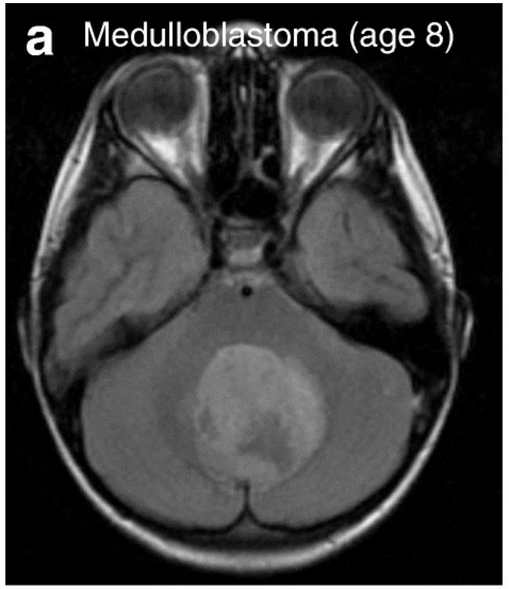
a
Medulloblastoma (age 8)

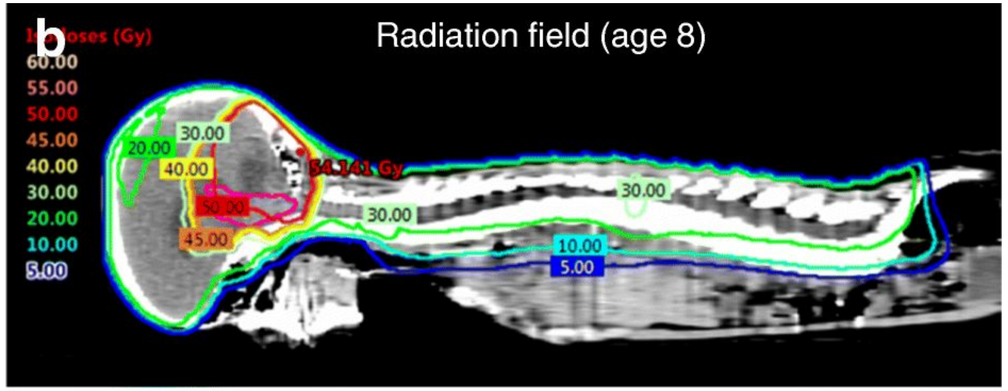
b
Radiation field (age 8)
60.00
55.00
50.00
45.00
40.00
30.00
20.00
10.00
5.00
30.00
20.00
40.00
54.141 Gy
50.00
45.00
30.00
30.00
10.00
5.00

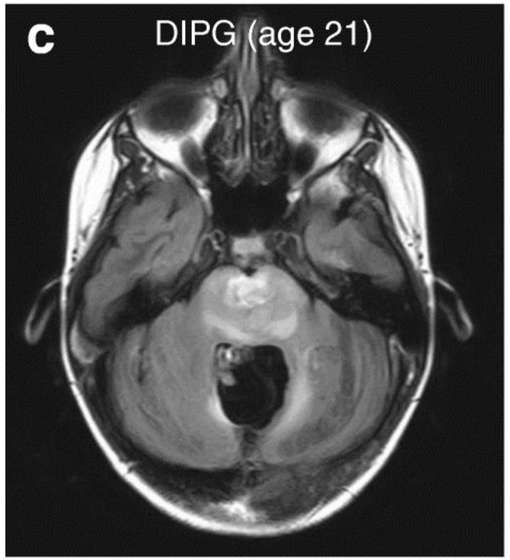
c
DIPG (age 21)

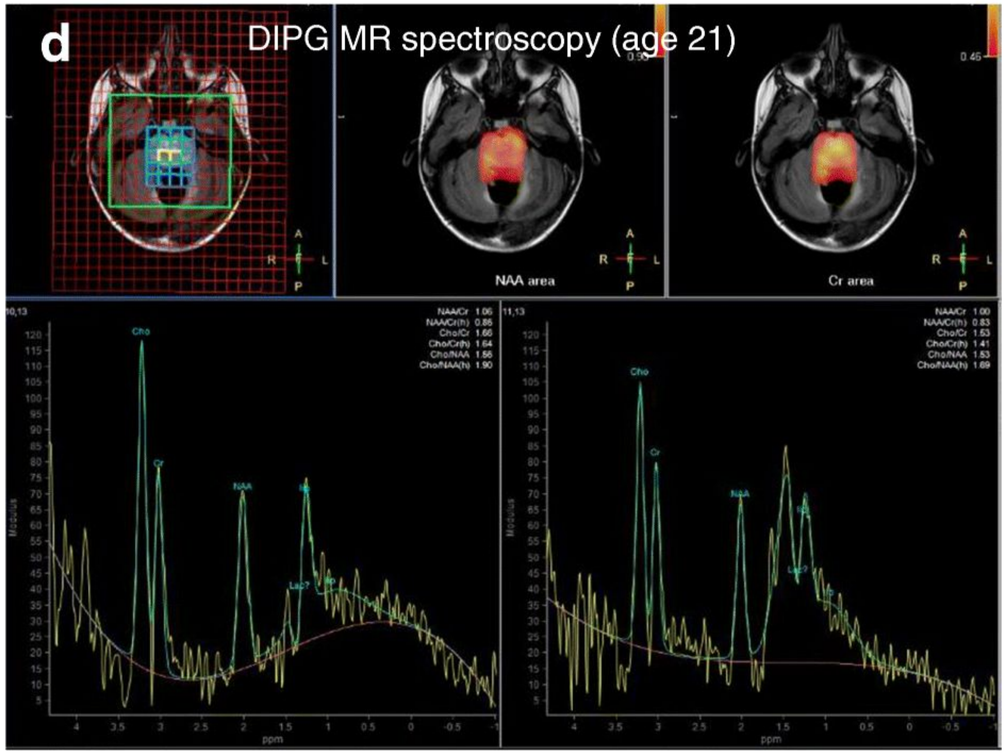
d
DIPG MR spectroscopy (age 21)
NAA area
Cr area
Cho
Cr
NAA
ppm

Химиотерапевтический лечение

- Во время облучения: Винкристин 1 раз в неделю - 1,5 мг/м2 (максимум 2 мг) вв/стр.

- Поддерживающая терапия: через 4-6 недель после облучения. Винкристин + Цисплатин + Ломустин (8 блоков, новый блок на каждый 42 день предыдущего)

- Режимы и их модификации зависят от возраста пациента, гематологической и невротической токсичности, состояния слуха и соматического состояния пациента в целом.

Осложнения

- Неврологический дефицит, нарушения психики обусловленные, как опухолевым процессом, так и агрессивной терапией
- Эндокринные нарушения
- Снижение слуха и зрения
- Отставание в физическом и умственном развитии

Контроль после комплексного лечения

- МРТ головного и спинного мозга и консультация онколога: 4 раза в течение 2-х лет, далее 2 раза в год в течение 3-х лет, затем раз в 1 год
- Невролог, ЛОР-врач - 1 раз в год в течение 3-х лет
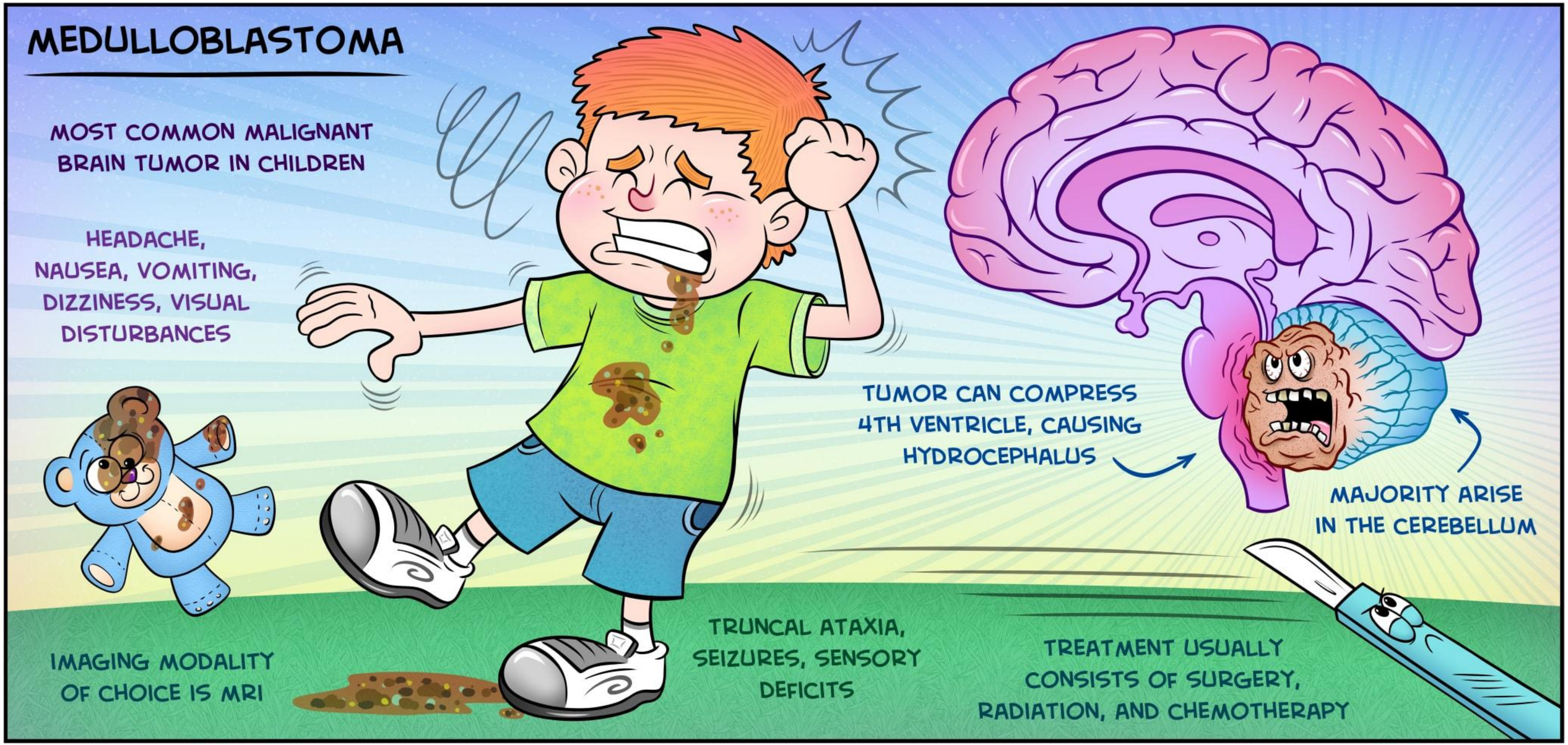
Спасибо за внимание!!!