ФГБОУ ВО БГМУ Минздрава России
КАФЕДРА ФАКУЛЬТЕТСКОЙ ТЕРАПИИ

Лекция:

ИБС: ИНФАРКТ МИОКАРДА

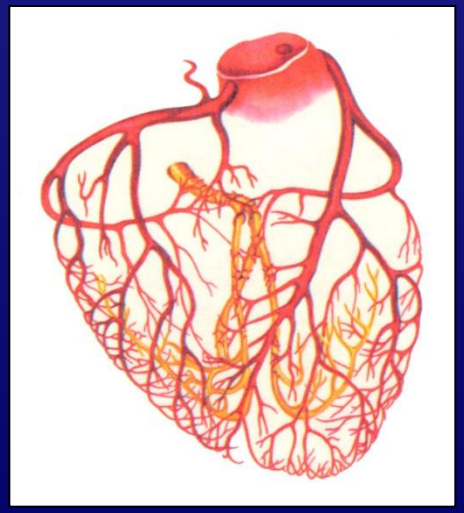

УФА-2020

Актуальность

- Сердечно-сосудистые заболевания (ССЗ) являются **ведущей причиной** смертности в индустриально развитых странах. Ожидается, что к 2020 г. они займут первое место в структуре смертности в развивающихся странах.
- Среди ССЗ чаще всего встречается **ишемическая болезнь сердца** (ИБС), которая характеризуется высокой частотой осложнений, в том числе смерти.
- Клинические проявления ИБС включают в себя «немую» ишемию, стабильную стенокардию, нестабильную стенокардию, **инфаркт миокарда** (ИМ), сердечную недостаточность и внезапную смерть.

Острый коронарный синдром

Включает в себя:

- **ОИМ,**
- **ИМ с подъемом сегмента ST,**
- **ИМ без подъема сегмента ST**,
- ИМ диагностированный по изменениям ферментов, по другим биомаркерам, по поздним ЭКГ признакам,
- **нестабильную стенокардию (НС):** прогрессирующая стенокардия, впервые возникшая стенокардия, стенокардия покоя.

ПАТОГЕНЕЗ

- **НС и ИМ** являются разными клиническими проявлениями единого патофизиологического процесса – **тромбоза** различной степени выраженности **над надрывом** атеросклеротической бляшки или **эрозией** эндотелия коронарной артерии и последующих дистальных **тромбоэмболий**

Терминология

- **ОКС** с подъемом сегмента ST на ЭКГ чаще приводит к появлению признаков некроза миокарда:

- повышение уровней биомаркеров

- появление зубцов Q на ЭКГ

Таким образом, ОКС **с подъемом сегмента ST на ЭКГ** **прогностически более неблагоприятен**, т.к. является следствием окклюзирующего тромбоза коронарной артерии

ОПРЕДЕЛЕНИЕ ИМ

Инфаркт миокарда – ишемический некроз миокарда, обусловленный острой недостаточностью коронарного кровотока

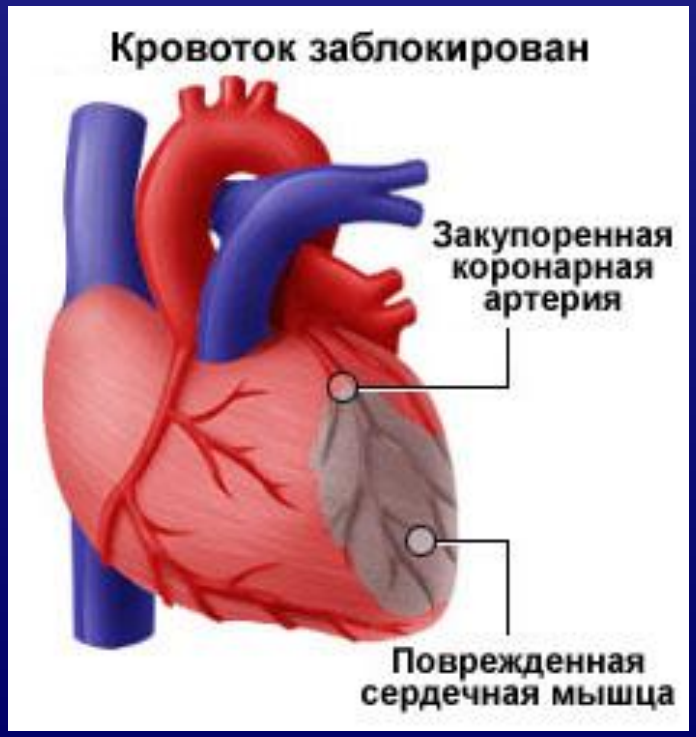

ИСТОРИЧЕСКАЯ СПРАВКА

1.В 1909 году на I съезде российских терапевтов В.П.Образцов и Н.Д.Стражеско впервые дали классическое описание инфаркта миокарда:

status anginosus, asthmaticus, gastralgicus

2. С 20-30 –х годов – бурный рост частоты ИМ

2. Пик летальности к концу 60-х годов

3. 2000-е годы - совершенствование профилактики и методов лечения → снижение летальности

.

ЭПИДЕМИОЛОГИЯ

- **Распространенность ИМ** – 5 случаев на 1000 мужчин и 1 случай на 1000 женщин
- **Преобладающий возраст** – 40-70 лет
- **Преобладающий пол** – мужской, особенно в молодом и среднем возрасте
- **Чаще болеют горожане** в индустриально развитых странах

ЭТИОЛОГИЯ ИМ

1. **Тромбоз коронарных артерий** на фоне стенозирующего атеросклероза – у 95-97%
2. **Резкий спазм коронарных артерий** в результате нейрогуморальных нарушений – у 5%
3. Реже (у1%)– тромбоэмболии коронарных артерий, артериты, травмы, аортальные пороки сердца и др.

ПАТОГЕНЕЗ

В основе развития ИМ лежит **триада**: разрыв атеросклеротической бляшки, тромбоз, вазоконстрикция.

Чаще всего ИМ наступает при внезапном уменьшении коронарного кровотока вследствие **тромботической окклюзии коронарной артерии**, просвет которой сужен предшествующим процессом (чаще атеросклеротическим).

ПАТОГЕНЕЗ ИНФАРКТА МИОКАРДА

Прекращение притока крови к миокарду → необратимая ишемия → нарушение микроциркуляции, тканевая гипоксия, накопление продуктов обмена (ПОЛ) → очаговое **повреждение** и **гибель (некроз)** клеток сердечной мышцы (кардиомиоцитов) → снижение ударного и минутного объемов крови → **кардиогенный шок, отек легких** → тяжелые нарушения ритма и проводимости сердца → фибрилляция или асистолия желудочков

ПАТАНАТОМИЯ ИМ

1. **Атеросклероз коронарных артерий** (более 50% просвета), чаще – нисходящей ветви левой коронарной артерии
2. **Некроз миокарда** макроскопически проявляется через 4-6 часов после окклюзии. Гистохимически выявляются **зоны повреждения и ишемии**
3. Некротизированный миокард заменяется **соединительной тканью** в течение 3-4 недель, а через 2-3 месяцев формируется **плотный рубец**

КЛАССИФИКАЦИЯ ИМ

1. **Глубина и обширность некроза** (по данным ЭКГ)

1.1. Инфаркт миокарда с зубцом Q:

- крупноочаговый трансмуральный (с патологическим зубцом QS)
- крупноочаговый нетрансмуральный (с патологическим зубцом Q)

КЛАССИФИКАЦИЯ ИМ

1.2. Инфаркт миокарда без зубца Q (мелкоочаговый):

- субэндокардиальный;
- интрамуральный.

КЛАССИФИКАЦИЯ ИМ

2. По локализации:

- ИМ передней стенки левого желудочка (переднеперегородочный, передневерхушечный, переднебоковой, высокий передний, распространенный передний)
- ИМ задней стенки левого желудочка (нижний или заднедиафрагмальный, заднебазальный)
- правого желудочка (редко)

3. По течению:

- первичный
- с затяжным течением (до недели и более болевые приступы, замедленные процессы репарации)
- рецидивирующий (новые участки некроза появляются в сроки от 72 часа до 4 недель после развития ИМ; в первые 72 часа – расширение зоны некроза)
- повторный (развивающийся в сроки более 4 недель от начала первого ИМ)

КЛИНИКА ИМ

Выделяют 5 периодов:

1. Продромальный
2. Острейший
3. Острый
4. Подострый
5. Постинфарктный

1. ПРОДРОМАЛЬНЫЙ ПЕРИОД

Характерны:

- **прогрессирующая стенокардия** напряжения – наиболее часто
- **впервые возникшая стенокардия**, в том числе после длительного периода отсутствия, после ИМ, АКШ
- **появление стенокардии покоя**
- **появление нарушений ритма (пароксизм ФП) и проводимости сердца (ПБЛНПГ)**, нарастание СН, общей слабости (безболевой вариант)

Продолжительность – от 30 минут до 4 недель.

Больные подлежат госпитализации !

Морфологические изменения атеросклеротической бляшки:

- разрывы и распад бляшки
- формирование тромбов на ее поверхности
- кровоизлияния в бляшку
- спазм артерии в области бляшки

Принципы лечения больных при нестабильной стенокардии – те же, что при ИМ

2. ОСТРЕЙШИЙ ПЕРИОД ИМ:

Это время между возникновением ишемии миокарда и появлением признаков его некроза (от 30 минут до 2 часов)

Провоцируют развитие ИМ: интенсивная физическая, нагрузка, стрессы, оперативное вмешательство, травма, перегревание или переохлаждение, гипогликемия у больных СД, переедание, половой акт

При раннем тромболизисе (в первые 2-3 часа от начала приступа)
в острейшем периоде ИМ возможно обратное развитие ИМ!

КЛИНИЧЕСКИЕ ВАРИАНТЫ ОСТРЕЙШЕГО ПЕРИОДА ИМ:

ТИПИЧНЫЙ:

1. Ангинозный **status anginosus**

АТИПИЧНЫЕ:

2. Астматический **status asthmaticus**
3. Гастралгический (абдоминальный) **status gastralgicus**
4. Аритмический
5. Цереброваскулярный
6. Малосимптомный (безболевой)
7. С атипичной локализацией боли

АНГИНОЗНЫЙ ВАРИАНТ НАЧАЛА ИМ status anginosus - у 70-95%

ХАРАКТЕРНО (в отличие от стенокардии):

- боли интенсивные - “жгучие”, “кинжальные”
- обширной локализации - в области грудины и сердца, всей передней поверхности грудной клетки
- продолжительные - более 30 минут до 1-2 суток
- с широкой иррадиацией - в левую руку, плечо, шею, межлопаточную область,
- не проходящие от приема нитроглицерина
- больной не “замирает” , а мечется, возбужден

ОБЪЕКТИВНО ПРИ status anginosus **:**

1. Бледность, повышенная влажность кожи, цианоз губ, носа
2. Одышка
3. Тахикардия до 100 и более в минуту
4. Систолический “мышечный” шум на верхушке
4. Может быть небольшое ↑ АД, а затем ↓ из-за СН
5. Тоны сердца глухие, аритмичные
6. Ритм галопа (из-за патологического III тона)

АСТМАТИЧЕСКИЙ ВАРИАНТ НАЧАЛА ИМ status asthmaticus - у 20%

ХАРАКТЕРНО:

- приступ сердечной астмы или отека легких из-за острой левожелудочковой недостаточности
- боли незначительны
- чаще встречается у пожилых больных, преимущественно при повторных ИМ

ГАСТРАЛГИЧЕСКИЙ ВАРИАНТ НАЧАЛА ИМ
status gastralgicus – у 1-10 %

ХАРАКТЕРНО:

- боли в верхних отделах живота, иррадиирующие на грудную клетку
- диспепсические явления (тошнота, рвота, икота)
- вздутие живота из-за пареза желудка и кишечника
- чаще встречается при задне-диафрагмальной локализации ИМ

ОБЪЕКТИВНО ПРИ status gastralgicus:

1.Напряжение и болезненность брюшной стенки

2. Высокое стояние диафрагмы

3. Вздутие живота, отсутствие перистальтики

4. Возникновение острых эрозий и язв желудка с кровотечениями

5. На 2-3 сутки возможно развитие тромбоза мезентериальных сосудов и перитонита

АРИТМИЧЕСКИЙ ВАРИАНТ НАЧАЛА ИМ - у 2%

ХАРАКТЕРНО:

- в клинике превалируют нарушения сердечного ритма и проводимости –пароксизмальная наджелудочковая и желудочковая тахикардия, полная АВ- блокада, ПБЛНПГ, реже - другие
- боли не выражены
- АД ↓, вплоть до аритмогенного шока
- возможны признаки ишемии головного мозга (синдром Морганьи-Адамса-Стокса)

ЦЕРЕБРАЛЬНЫЙ ВАРИАНТ НАЧАЛА ИМ - у 1%

ХАРАКТЕРНЫ:

- в клинике превалируют симптомы нарушения мозгового кровообращения (обморок, головокружения, тошнота, рвота)
- реже – очаговая неврологическая симптоматика
- возможно сочетание инфаркта и инсульта
- боли не выражены, их ослабляет ишемия мозга

БЕССИМПТОМНЫЙ ВАРИАНТ НАЧАЛА ИМ - у 0,9-25%

ХАРАКТЕРНО:

- протекает “под маской” радикулита, общего недомогания, внезапной резкой слабости, серии обычных приступов стенокардии
- часто выявляется ретроспективно по ЭКГ
- может возникнуть во время операции под наркозом

С АТИПИЧНОЙ ЛОКАЛИЗАЦИЕЙ БОЛИ

ХАРАКТЕРНО:

- боли локализуются в правой половине грудной клетки, правой руке, в позвоночнике и т.д.

ОСЛОЖНЕНИЯ ОСТРЕЙШЕГО ПЕРИОДА ИМ:

1. Тяжелые нарушения сердечного ритма (фибрилляция желудочков)
2. Острая сердечная недостаточность

Возможен летальный исход!

3. ОСТРЫЙ ПЕРИОД ИМ:

1.Характеризуется формированием очага некроза и миомаляции, началом репаративных процессов
2.Опасен тяжелыми осложнениями
3.Продолжительность – до 10 дней

В ОСТРОМ ПЕРИОДЕ ИМ:

1. Боли стихают
2. Сохраняются тахикардия, приглушенность тонов сердца, при переднем трансмуральном инфаркте – шум трения перикарда
3. АД снижено
4. Развивается **резорбционно-некротический синдром** – повышение температуры тела, лейкоцитоз крови, ↑ СОЭ, появление б/х признаков воспаления и маркеров некроза миокарда

ОСЛОЖНЕНИЯ ОСТРОГО ПЕРИОДА ИМ:

1. Нарушения ритма и проводимости (пароксизмальная тахикардия, АВ- блокада, мерцание и трепетание предсердий, фибрилляция желудочков, желудочковая экстрасистолия, частые и ранние экстрасистолы - угроза фибрилляции желудочков)
2. Шок кардиогенный, аритмический, рефлекторный
3. Отек легких вследствие острой СН
4. Острая аневризма сердца
5. Разрывы сердца
6. Асептический перикардит
7. Тромбоэмболические осложнения
8. Парез желудка и кишечника, ДВС-синдром
9. Эрозивный гастрит с желудочным кровотечением

4. ПОДОСТРЫЙ ПЕРИОД ИМ:

Продолжительность – с 10-го дня до конца 4-8 недели от начала заболевания

Происходит организация рубца

Клинически – уменьшаются признаки СН и резорбционно-некротического синдрома

ОСЛОЖНЕНИЯ ПОДОСТРОГО ПЕРИОДА ИМ:

1. Ранняя постинфарктная стенокардия (первые 14 дней ИМ)
2. Тромбоэндокардит с тромбоэмболиями
3. Постинфарктный синдром Дресслера (перикардит, пневмонит, плеврит) - на 2-6 неделе
4. Хроническая левожелудочковая недостаточность
5. Формирование хронической аневризмы сердца
6. Неврозоподобные состояния

5.ПОСТИНФАРКТНЫЙ ПЕРИОД

Увеличивается плотность рубца

Миокард адаптируется к новым условиям функционирования

Продолжительность – 2-6 месяцев с момента образования рубца

ОСЛОЖНЕНИЯ ПОСТИНФАРКТНОГО ПЕРИОДА ИМ:

1. Хроническая аневризма сердца
2. Хроническая сердечная недостаточность
3. Нарушения ритма сердца

Причина смерти больных при ИМ в первые 2 часа - первичная фибрилляция желудочков (70%), остальные причины – кардиогенный шок, разрывы миокарда, вторичная фибрилляция и т.д.

Не всегда своевременна помощь!

Рефлекторный шок – сосудистый коллапс из-за перераздражения болевых рецепторов, купирование болевого синдрома устраняет шок

Аритмический шок - обусловлен тяжелыми нарушениями ритма или проводимости, АД нормализуется при купировании аритмии

ЛАБОРАТОРНАЯ ДИАГНОСТИКА ИМ

1. **ОАК** – в первые часы ИМ – нейтрофильный лейкоцитоз до 10-20 тыс. при N СОЭ, к концу 1-ой недели Л ↓ , а СОЭ ↑ (**симптом ножниц**)
2. **Повышение активности ферментов и специфических белков** в сыворотке крови вследствие их выброса из поврежденного миокарда

К биохимическим признакам воспаления относятся повышение в крови **фибриногена, серомукоида, сиаловых кислот, гаптоглобина, α2-глобулина, γ-глобулина, появление С-реактивного белка.**

БИОХИМИЧЕСКИЕ МАРКЕРЫ НЕКРОЗА МИОКАРДА

1. **Тропонины Т и I** – ↑ через 2-3 часа в 300-400 раз, нормализация через 10-14 дней
2. **Миоглобин** – ↑ через 2 часа, max через 4 часа (в норме 80 мкг/л, ↑ в 3 раза и более)
3. **Креатининфосфокиназа** (КФК – МВ-фракция) – ↑ ее массы через 4-8 часов от начала ИМ, max к концу 1 суток, нормализация через 4 дня
4. **Аминотрансферазы** (АСТ) – ↑ через 6-12 часов, max к концу 2 суток, нормализация через 5 дней
5. **Лактатдегидрогеназа** ($ЛДГ_{1-2}$) – ↑ через 1-2 суток, max на 3-6 день, нормализация через 2 недели

ЭКГ- ДИАГНОСТИКА ИМ с зубцом Q (крупноочагового или трансмурального)

1. В острейшем периоде – выявляется монофазная кривая (подъем сегмента ST),зубца Q (QS) еще нет
2. В остром периоде – появляется патологический зубец Q (QS) (зона некроза), подъем сегмента ST (зона повреждения) – монофазная кривая (симптом крыши), которая со 2-3 дня лечения снижается к изолинии с формированием отрицательного коронарного зубца Т (зона ишемии)
3. В подостром периоде – сегмент ST чаще на изолинии, уменьшение отрицательного зубца Т
4. В постинфарктном периоде - зубец Q сохраняется пожизненно, отрицательный зубец Т уменьшается, может стать сглаженным или слабо положительным

ТОПИЧЕСКАЯ ДИАГНОСТИКА ИМ ПО ЭКГ

Передняя стенка ЛЖ – I, aVL, II, V1-2

Перегородочная область– V 3

Верхушечная область – V4

Боковая область ЛЖ – V 5-6

Нижняя стенка (задне-диафрагмальная область) – III, aVF, II

Распространенный ИМ по всей передней стенке - I, aVL, II, V1-6

Базальные отделы задней стенки - V7-V9

ТОПИЧЕСКАЯ ДИАГНОСТИКА ИМ ПО ЭКГ

Отведения по НЭБУ:

Д (dorsalis) – боковая и задняя стенка

А (anterior) – передняя стенка левого желудочка

I (inferior) – нижнебоковая стенка

ЭКГ- ДИАГНОСТИКА ИМ без зубца Q (мелкоочагового ИМ)

Признаки:

- отсутствие патологического зубца Q
- депрессия ST или подъем **ST**
- отрицательный зубец **T**

ЭХО-КГ ДИАГНОСТИКА ИМ

- Нарушение локальной сократимости в виде **зон гипокинезии или акинезии** в области ИМ
- Снижение фракции выброса менее 35-40%
- Развитие аневризмы
- Эхо-позитивные образования в полости ЛЖ (тромбы)
- Разрывы сосочковых, папиллярных мышц

Критерии ОИМ

- Типичное повышение и снижение **биохимических маркеров некроза миокарда (сердечные тропонины, МВ-масса КФК)** в сочетании с одним из следующих признаков:

- **клиническая картина** ОКС
- появление **патологических зубцов Q** на ЭКГ
- возникновение **подъема или депрессии сегмента ST, блокады ЛНПГ**
- признаки **нарушения локальной сократимости** на ЭХО-КГ

- Признаки ОИМ на патологоанатомическом вскрытии

ПРИНЦИПЫ ЛЕЧЕНИЯ ИМ

1. Организация специализированных кардиобригад с/п. Квалифицированная помощь оказывается на месте
2. Ранняя госпитализация больных
3. Создание палат интенсивной терапии с монитором, дефибриллятором, кардиостимулятором) для наблюдения за больными ИМ 3-5 суток
4. Система реабилитации больных с ИМ

1. КУПИРОВАНИЕ БОЛИ

1. Ненаркотические анальгетики – анальгин 50% 2 мл + димедрол 1% 1-2 мл в/в или баралгин 5,0 мл (на догоспитальном этапе)
2. Трамадол (трамал) 1-2 мл в/в или в/м
3. **Наркотические анальгетики (!)** – **морфин** 1% 1 мл, промедол 1% 1-2 мл в вену на 20 мл физ. раствора; трамадол 1-2 мл в/в или в/м
4. Нейролептоанальгезия – нейролептик дроперидол 0,25% 1-2 мл + фентанил 0,005% 1-2 мл в/в или в/м
5. Наркоз закиси азота с кислородом в соотношении 3:1, затем 1:1

Седативная терапия: диазепам 0,5% 2 мл, феназепам 0,1 и 0,3% 1 мл в/в струйно медленно или в/м

2. РАННИЙ ТРОМБОЛИЗИС

Оптимальное применение - в первые 2 часа, но *не позднее 6-8 часов* с момента развития ИМ с з.Q или ОКС со стойким подъемом с.ST

Противопоказания – инсульт, желудочные кровотечения, расслаивающая аневризма аорты, предшествующие хирургические операции

Признаки эффективности тромболизиса: уход боли, быстрое снижение ST, улучшение состояния

ТРОМБОЛИТИКИ

1. **Тканевой активатор плазминогена (альтеплаза, актилизе)-** 100 мг в/в
2. **Пуролаза** 2млн. МЕ болюсно, затем 6 млн. МЕ в/в капельно в 100мл физ.р-ра
3. **Стрептокиназа** – 1,5 млн МЕ в/в капельно в 150 мл физ.р-ра
4. **Тенектеплаза (метализе)** – 30-50 мг в/в болюсно в зависимости от массы тела

3.АНТИКОАГУЛЯНТНАЯ ТЕРАПИЯ

Гепарин в/в струйно вводится 5000 ЕД гепарина, далее- в течение 1-2 суток **капельно** по 12-18 ЕД/кг в час (контроль АЧТВ 50-70 с), при стабилизации состояния - по 5000 ЕД 4 раза в день п/к 5-7 дней

Эноксапарин (клексан) по 100 МЕ/кг (1мг/кг) 2 раза в день п/к 3-8 суток

Надропарин (фраксипарин) (низкомолекулярный гепарин) по 0,3 – 0,6 мл 2 раза в день п/к (при ИМ без з.Q) 5-8 суток

Фондапаринукс (арикстра) – р-р по 2,5 мг в/в 1-й день, далее п/к 1 раз в сутки до 8-х суток

Контроль – АЧТВ должно быть в 1,5 – 2 раза больше нормы

4. АНТИАГРЕГАНТЫ

Ацетилсалициловая кислота (аспирин) – начальная доза 250-500 мг внутрь (разжевать), поддерживающая доза 75 – 150 мг 1 раз в сутки внутрь

Клопидогрел (плавикс) – начальная доза 300 мг, поддерживающая доза 75 мг 1 раз в сутки внутрь

Или **тикагрелор** (брилинта) - начальная доза 180 мг, далее по 90 мг 2 раза в сутки

Или **прасугрел** (эффиент) – нагрузочная доза 60 мг, далее 10 мг 1 раз в сутки,

5. УЛУЧШЕНИЕ КОРОНАРНОГО КРОВОТОКА

1. **Нитраты: нитроглицерин, изосорбида динитрат** в/в капельно (только при САД более 90 мм.рт.ст.) в течение 1-2 суток ИМ
2. Далее в таб. со 2-х суток (изокет, нитросорбид, моночинкве и др.)

6. СНИЖЕНИЕ ПОТРЕБНОСТИ МИОКАРДА В КИСЛОРОДЕ, ОГРАНИЧЕНИЕ ЗОНЫ НЕКРОЗА

1. **β – блокаторы (селективные)** при упорных ангинозных болях, для ↓ тахикардии, опасных нарушений ритма, снижения повышенного АД:

метопролол в/в струйно 1-2 раза**,** потом – внутрь в табл.**,**

эсмолол в/в капельно**,**

бисопролол, небивалол внутрь в таблетках

7. ПРОФИЛАКТИКА РЕМОДЕЛИРОВАНИЯ МИОКАРДА И ХСН

1. **Ингибиторы АПФ (эналаприл, лизиноприл, периндоприл, зофиноприл и др.)** – со 2-3 дня заболевания после стабилизации гемодинамики (САД не менее 100мм рт.ст.)
2. При непереносимости ИАПФ – **антагонисты рецепторов ангиотензина II** (**валсартан, лосартан** и др.)

8. ГИПОЛИПИДЕМИЧЕКАЯ ТЕРАПИЯ

- **Статины (симвастатин, аторвастатин, розувастатин и др.)** – с первых дней ИМ. Целевые уровни липидов для больных ИМ: ОХС менее 4,0 ммоль/л, ЛПНП менее 1,8 ммоль/л

9.МЕТАБОЛИЧЕСКИЕ ПРЕПАРАТЫ

Препараты калия (глюкозо-инсулино-калиево-магниевая смесь, панангин), фосфокреатин (неотон) в/в капельно

Триметазидин (предуктал МВ) по 35 мг 2 раза в сутки внутрь

ЛЕЧЕНИЕ КАРДИОГЕННОГО ШОКА

1. Обезболивающие препараты
2. Для поддержания АД: ***вазопрессоры*** - **допамин** (симпатомиметик, стимулятор β-1 рецепторов сердца и α-рецепторов сосудов)

   Для уменьшения преднагрузки и признаках отека легких: ***периферические вазодилататоры*** (**нитраты, натрия нитропруссид**)
3. Для улучшения микроциркуляции при отсутствии застоя в легких: плазмозаменители (**реополиглюкин, альбумин, солевые растворы**)
4. **Гидрокарбонат натрия** в/в капельно

Отёк лёгких. Острая левожелудочковая недостаточность

- *Ингаляции кислорода со скоростью 4-8 л/мин через носовой катетер*
- *Седатация больного* – **морфин** 1мл, **промедол** 1% 2мл
- *Уменьшение ОЦК, обезвоживание лёгочной паренхимы* – **мочегонные - лазикс (фуросемид)** 40-120мг в/в стр
- *Периферическая вазодилатация* –**нитраты** (нитроглицерин под язык и в/в), ганглиоблокаторы (арфонад, пентамин при высоком и нормальном АД)

Отёк лёгких. Острая левожелудочковая недостаточность

- При ОЛ на фоне низкого АД- обязательно введение инотропных и вазопрессорных средств: **добутамин** 2,5-15мкг/кг/мин или **допамин** 2,5-20мкг/кг/мин и только при возрастании АД выше 90мм.рт.ст. допустимо использование нитратов

Нельзя использовать сердечные гликозиды!

ЛЕЧЕНИЕ НАРУШЕНИЙ РИТМА СЕРДЦА

Лидокаин 100-150 мг в вену при желудочковой экстрасистолии

Новокаинамид 5 мл 10% р-ра в/в медленно в 15 мл физ р-ра (может быть падение АД – обязательный контроль!)

Амиодарон (кордарон) 300-600 мг в/в

В-адреноблокаторы в/в

Дефибрилляция электрическая

При **брадиартимиях**, АВ- блокаде – **атропин**, ГКС, ЭКС

ХИРУРГИЧЕСКОЕ ЛЕЧЕНИЕ

- Проведение экстренной коронароангиографии с выполнением ЧКВ (стентирование или АКШ)

РЕАБИЛИТАЦИЯ БОЛЬНЫХ

ЛФК – после купирования болевого приступа

При неосложненных ИМ 3-х недельная программа, при осложненных – 5- недельная

К концу 1 недели – сидит на кровати

На 10-11 день – ходит до туалета

К концу 2 недели – ходит 100-200 м

К концу 3 недели ходит пролет лестницы

Затем – санаторий “Зеленая роща”, наблюдение у кардиолога поликлиники

Вторичная профилактика ИМ: антиагреганты, β-блокаторы, статины и омега-3-полиненасыщенные жирные кислоты, ИАПФ, нитраты и пр.