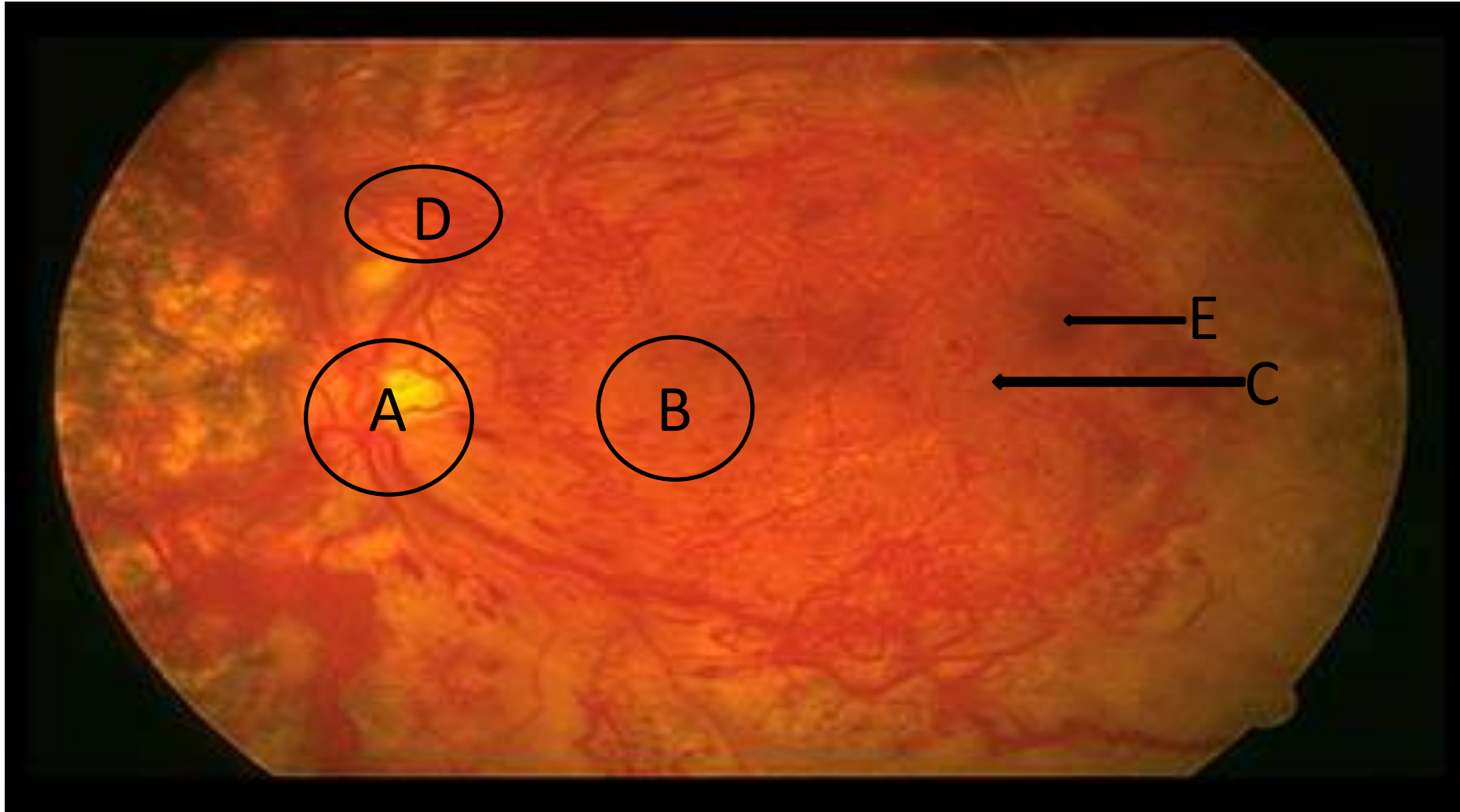


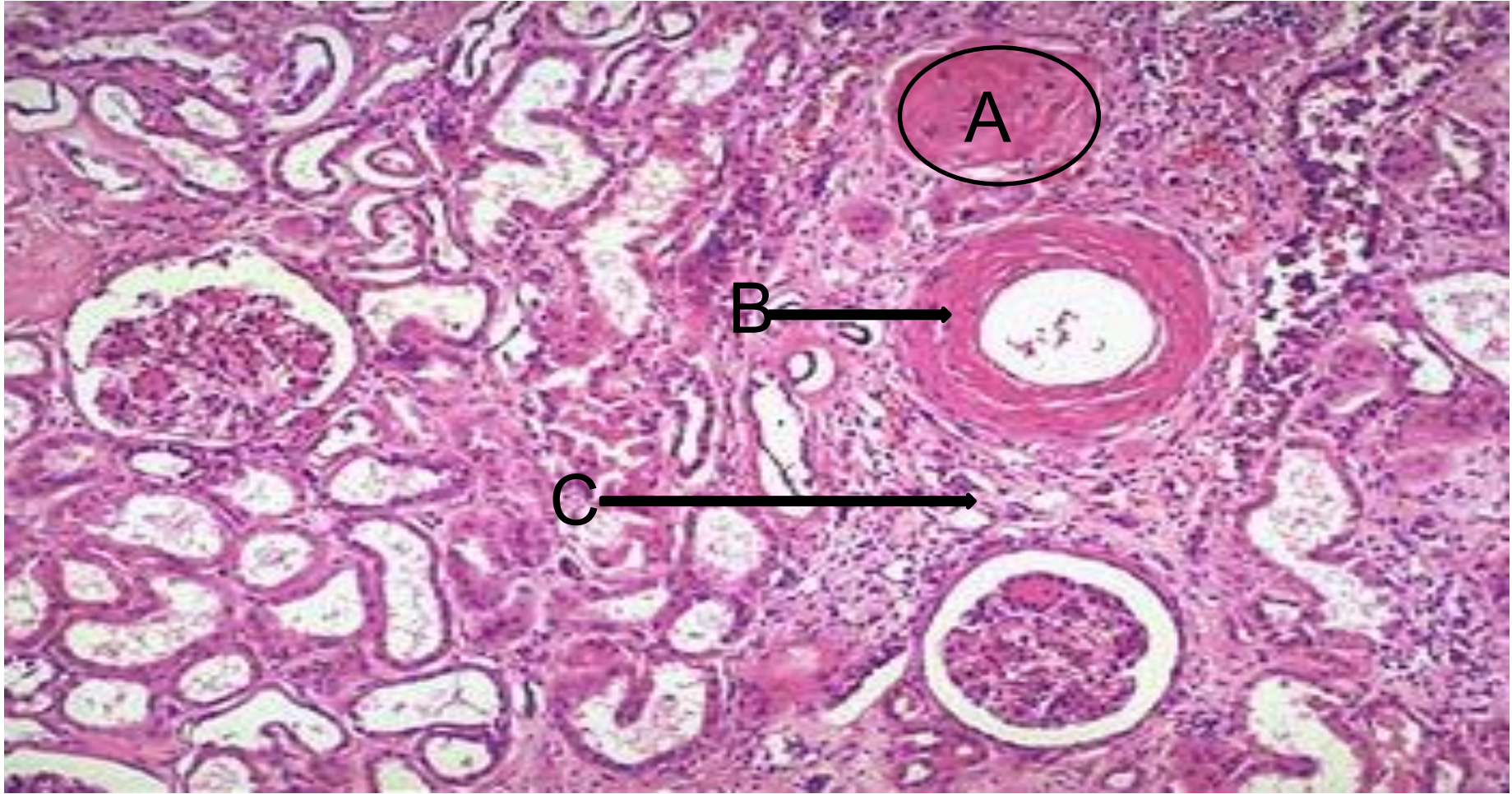
Модуль: «Эндокринді жүйе»

Тема №28: Қантты диабет.
Диабеттік фетопатия

Диабет кезіндегі ретинопатия



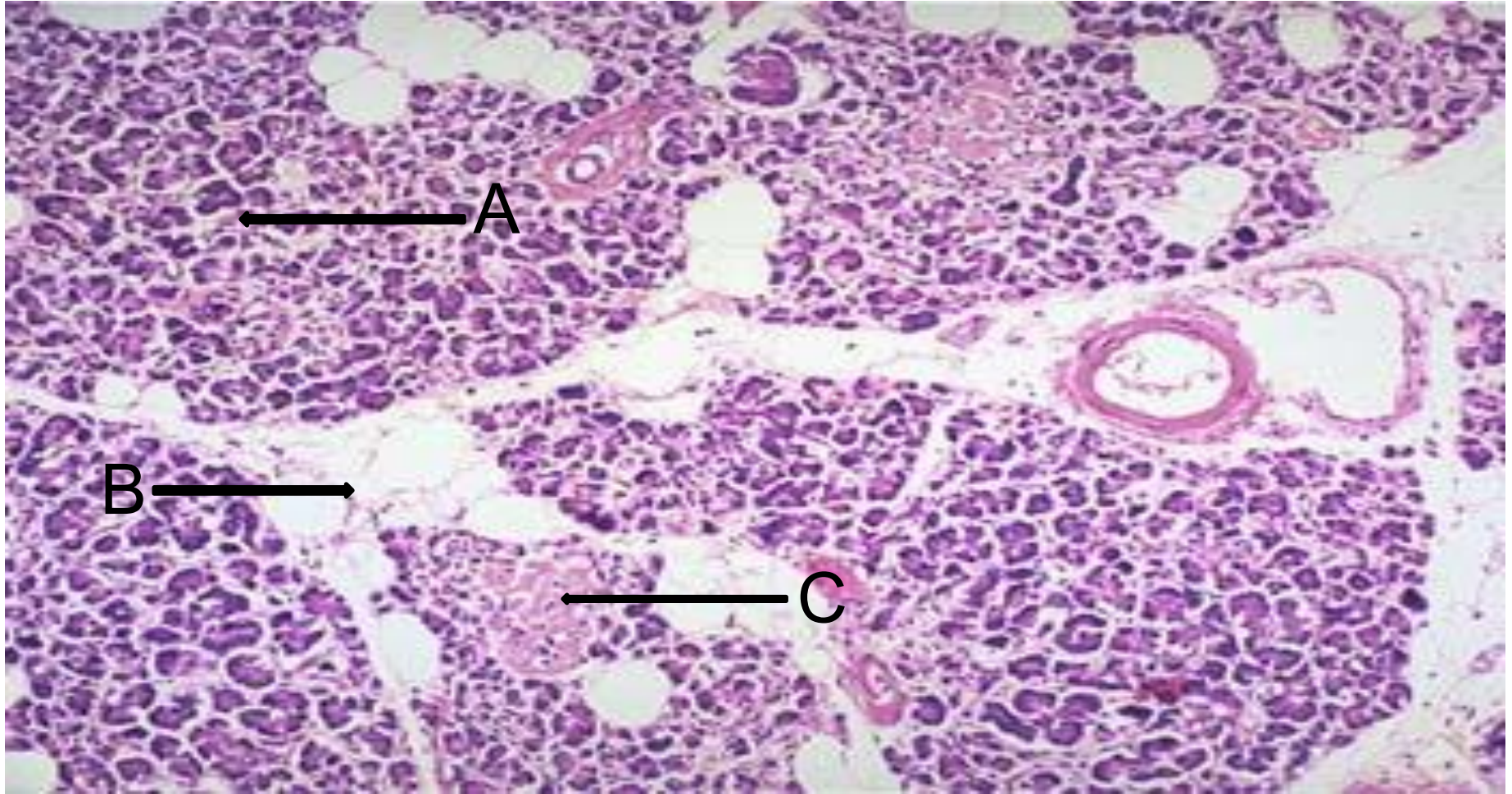
А-оптикалық жүйке; В-макула; С-ісіну аймағы;
D-неоваскуляризация; E-геморрагиялық
ошақтар



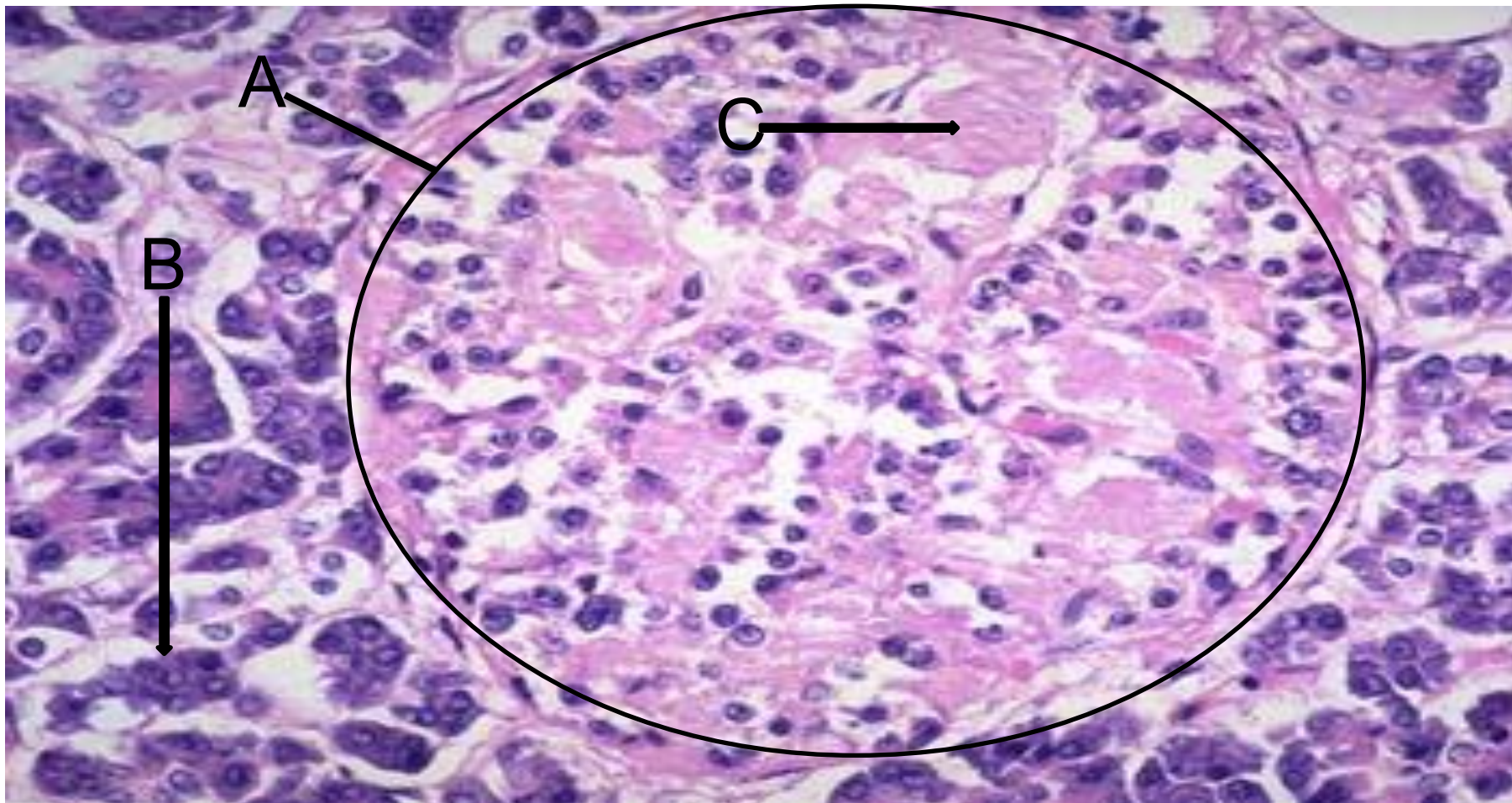
А-гиалинделген шумақтар; В-қантамыр қабырғасының қалыңдауы; С-интерстициалды фиброз

Диабеттің нефропатиясы

Ұйқы безі, инсулин тәуелсіз диабет



А-панкреатикалық ацинустар; В-стромалық май; С-аралша.



А-аралша; В-панкреатикалық ацинустар; С-амилоид.

Үйкір бөзі инсулин таусыс диабет