

Пузырные дерматозы

- Эта группа заболеваний кожи, различных по патогенезу, клинике, лечению и прогнозу, объединяется первичным элементом в виде пузыря. Наряду с дерматозами, относительно часто встречающимися в практике дерматолога (герпетиформный дерматит Дюринга, обыкновенная, или вульгарная, пузырчатка). Пузыри при этих дерматозах обычно являются мономорфным признаком, реже сочетаются с другими первичными элементами (дерматит Дюринга).

Пузырчатка

- хроническое аутоиммунное заболевание кожи, проявляющееся образованием интраэпидермальных пузырей вследствие акантолиза.
- Акантолиз - дегенеративное изменение шиповатого слоя эпидермиса, проявляющееся разрушением межклеточных мостиков, потерей клетками большей части цитоплазмы и морфологическими изменениями ядер; приводит к образованию пузырей.

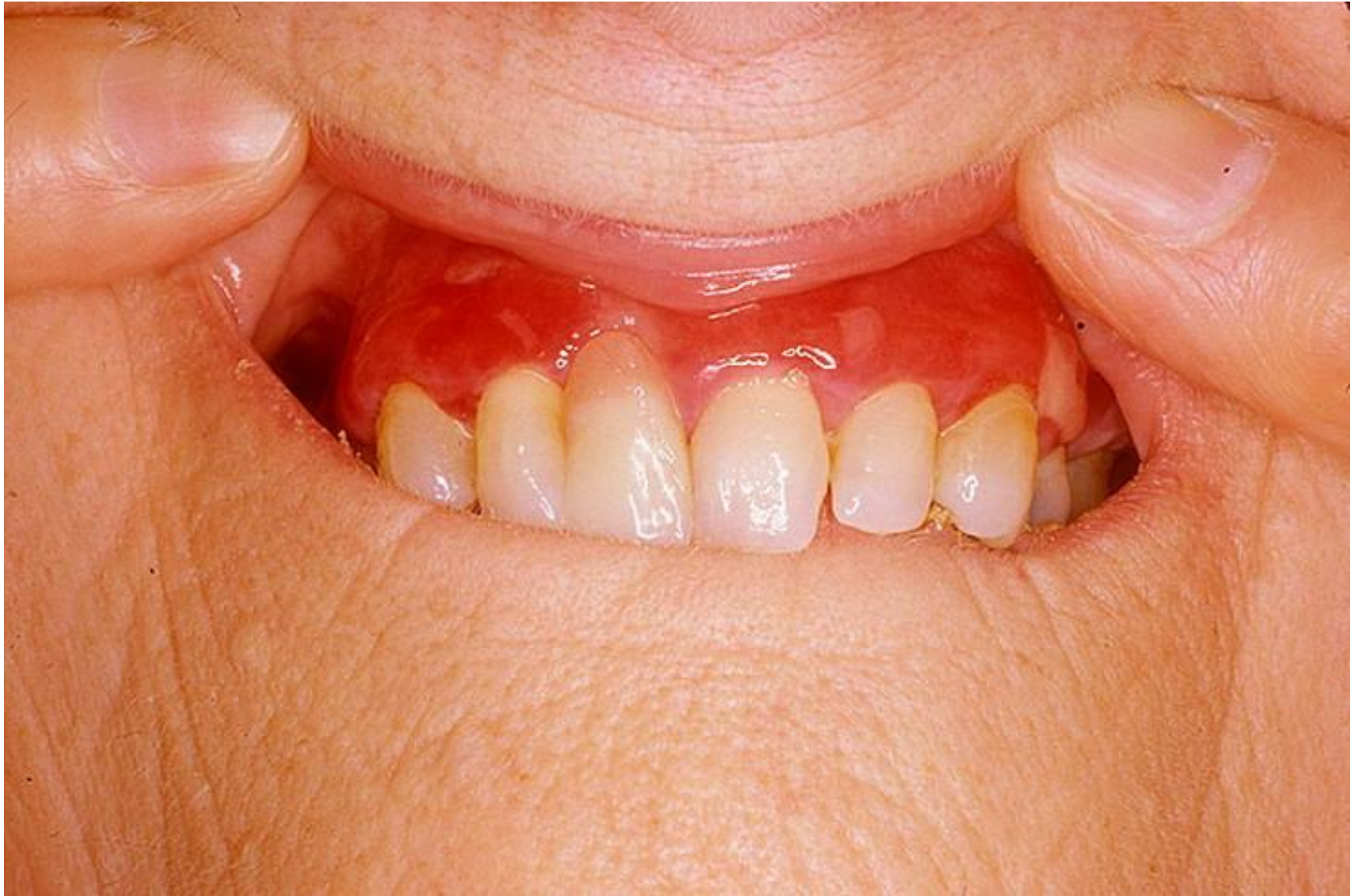- Вульгарная базального
 - Вегетирующая
 - Эритематозная (себорейная)
 - Листовидная слоя
 - Бразильская (разновидность листовидной)
- акантолиз
- слоя
- акантолиз
- зернистого
-
- The diagram uses blue brackets to group the types of acanthosis. A large bracket on the right side groups the first three items: 'Вульгарная базального', 'Вегетирующая', and 'Эритематозная (себорейная)'. A smaller bracket on the right side groups the last two items: 'Листовидная' and 'Бразильская (разновидность листовидной)'. The text 'акантолиз' is positioned to the right of the first group, 'слоя' is to the right of the second group, and 'акантолиз' and 'зернистого' are positioned to the right of the third group.

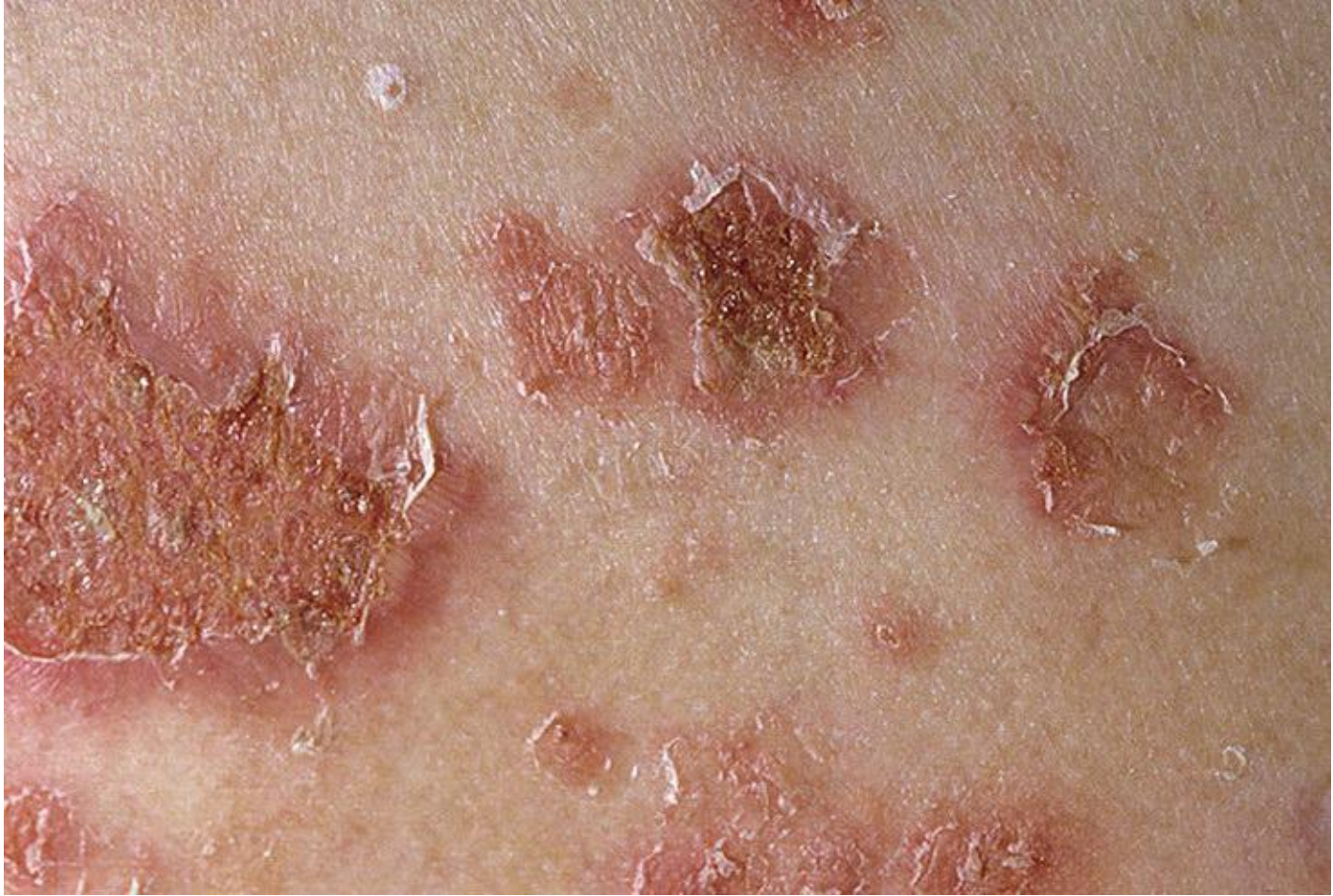Пузырчатка вульгарная

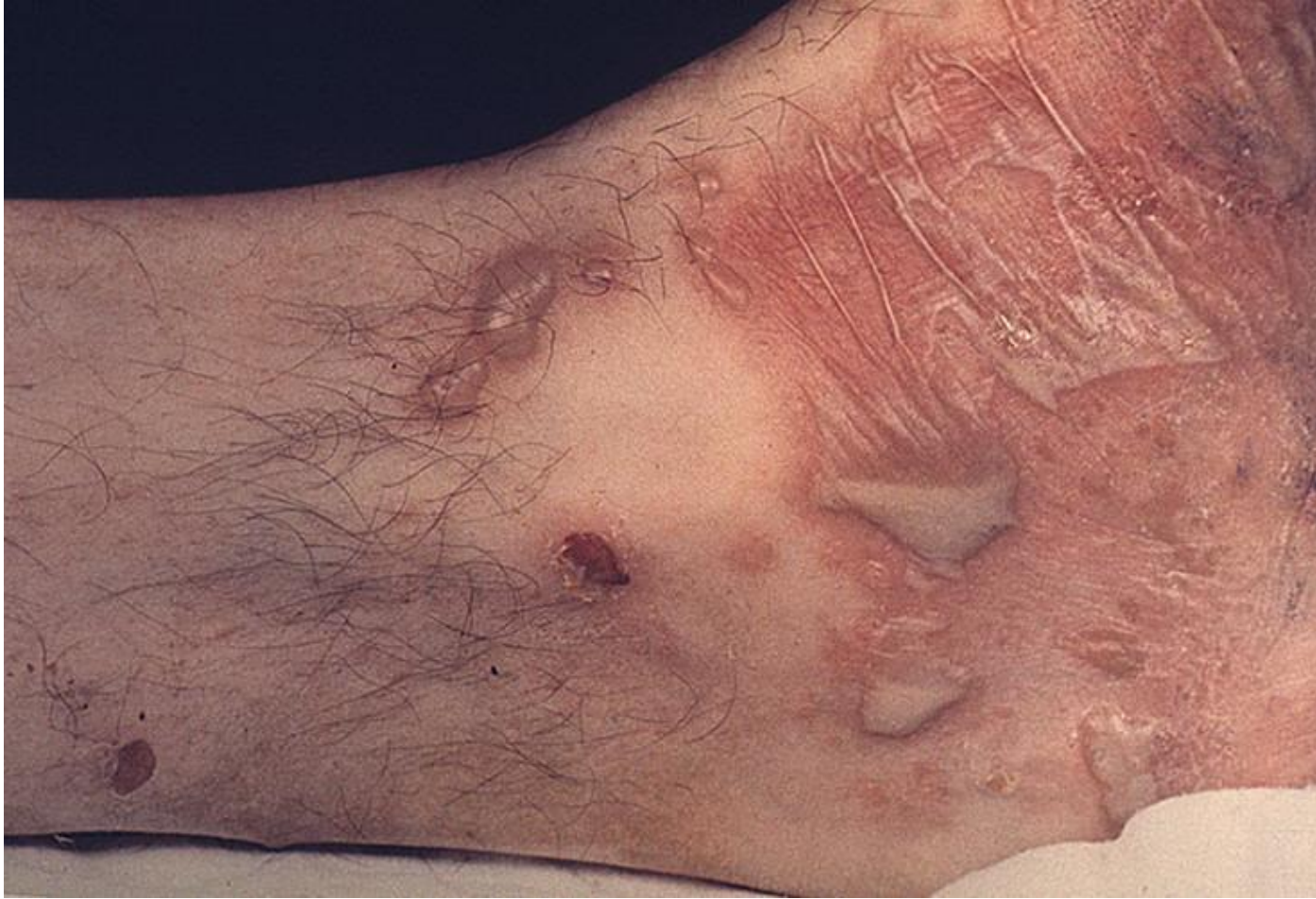- **Этиология.**

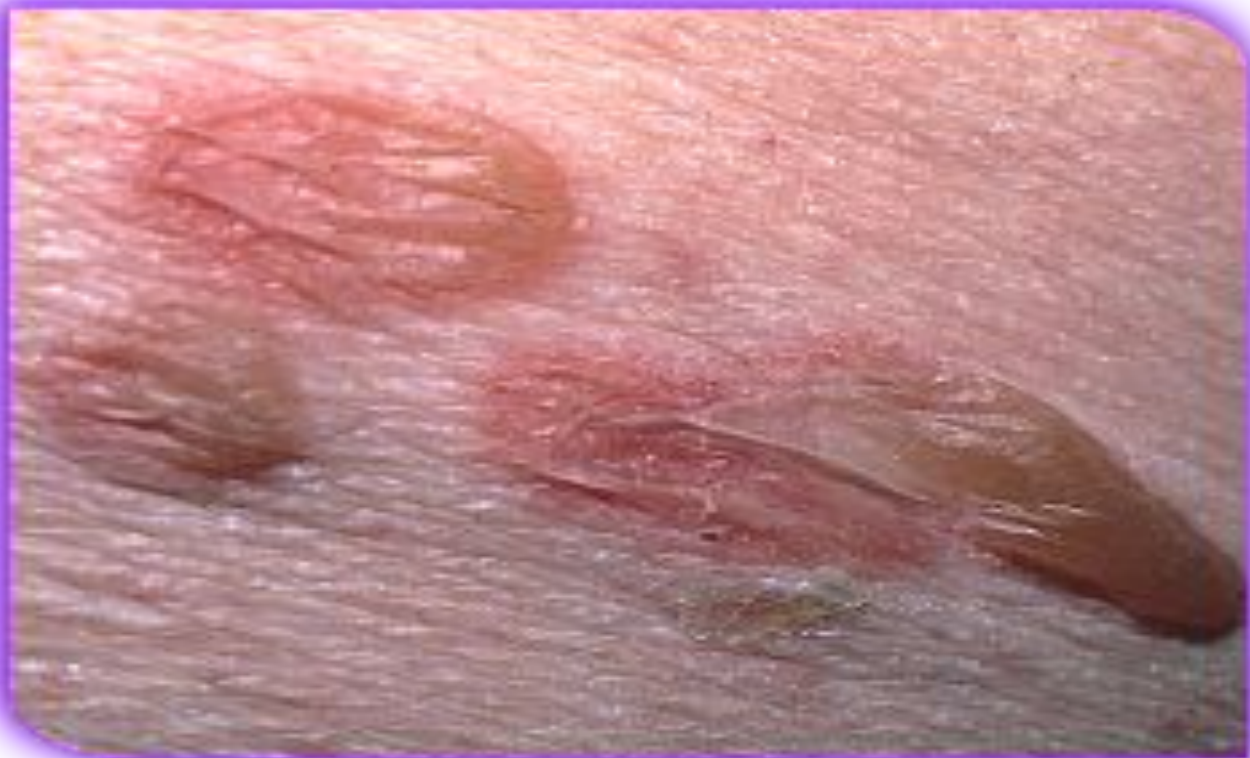обнаруживают циркулирующие антитела типа IgG, имеющие сродство к межклеточному веществу шиповатого слоя эпидермиса и мембранным антигенам шиповатых эпителиоцитов. Количество антител коррелирует с тяжестью болезни.

Иммунные изменения лежат в основе развития акантолиза. Активное участие в этом процессе принадлежит также клеточным цитотоксическим реакциям, нарушению баланса в калликреин-кининовой системе, участию лимфокиноподобных веществ, эйкозаноидов, эндопротеиназ и их ингибиторов.

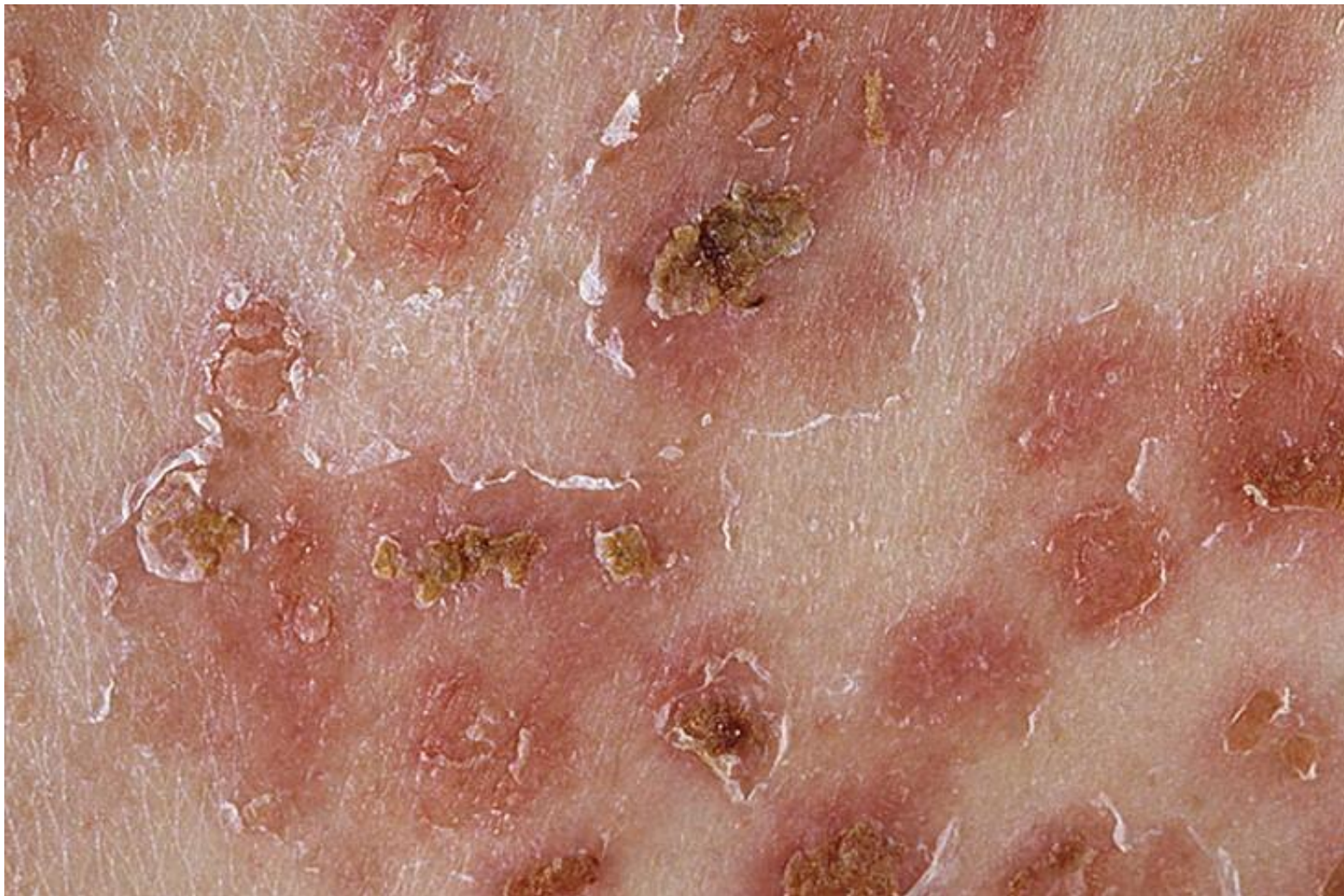

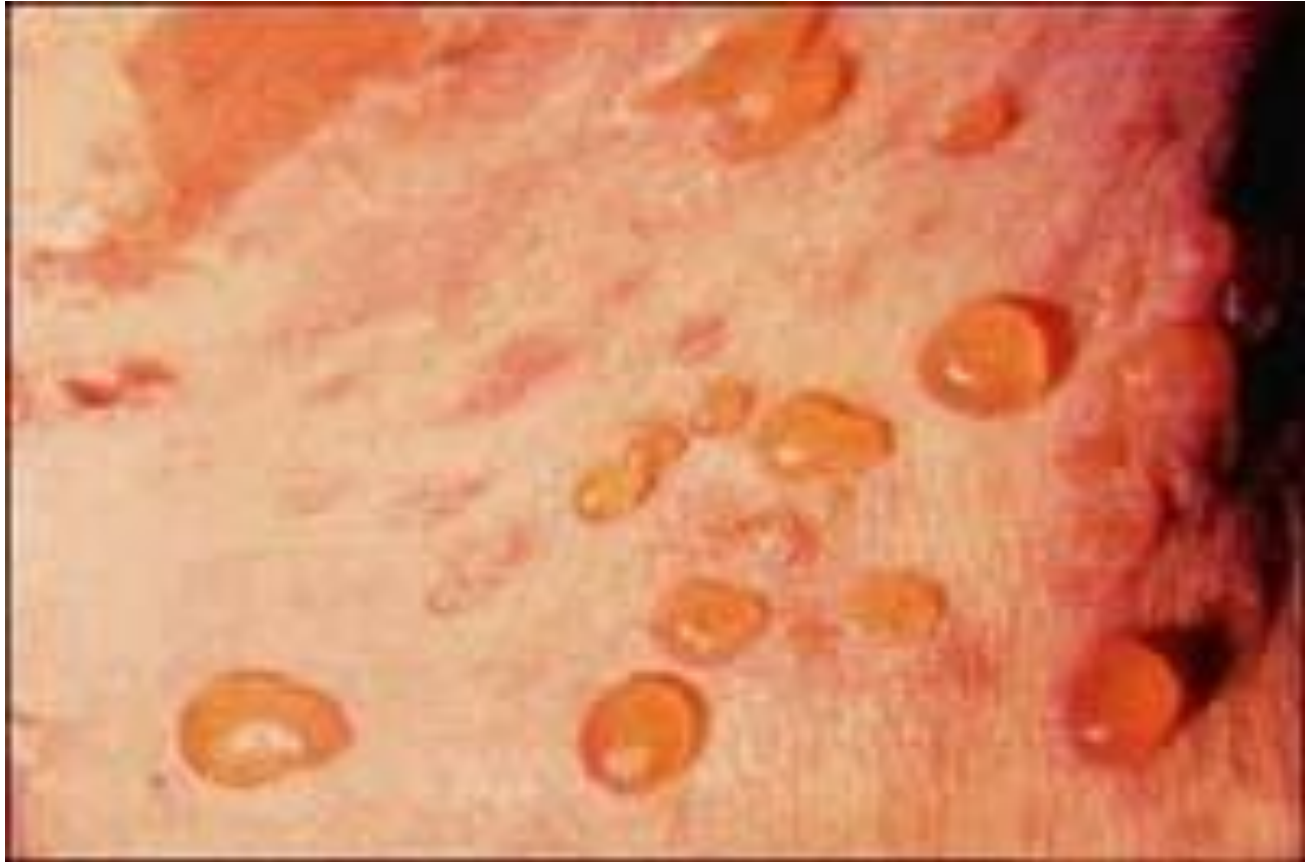




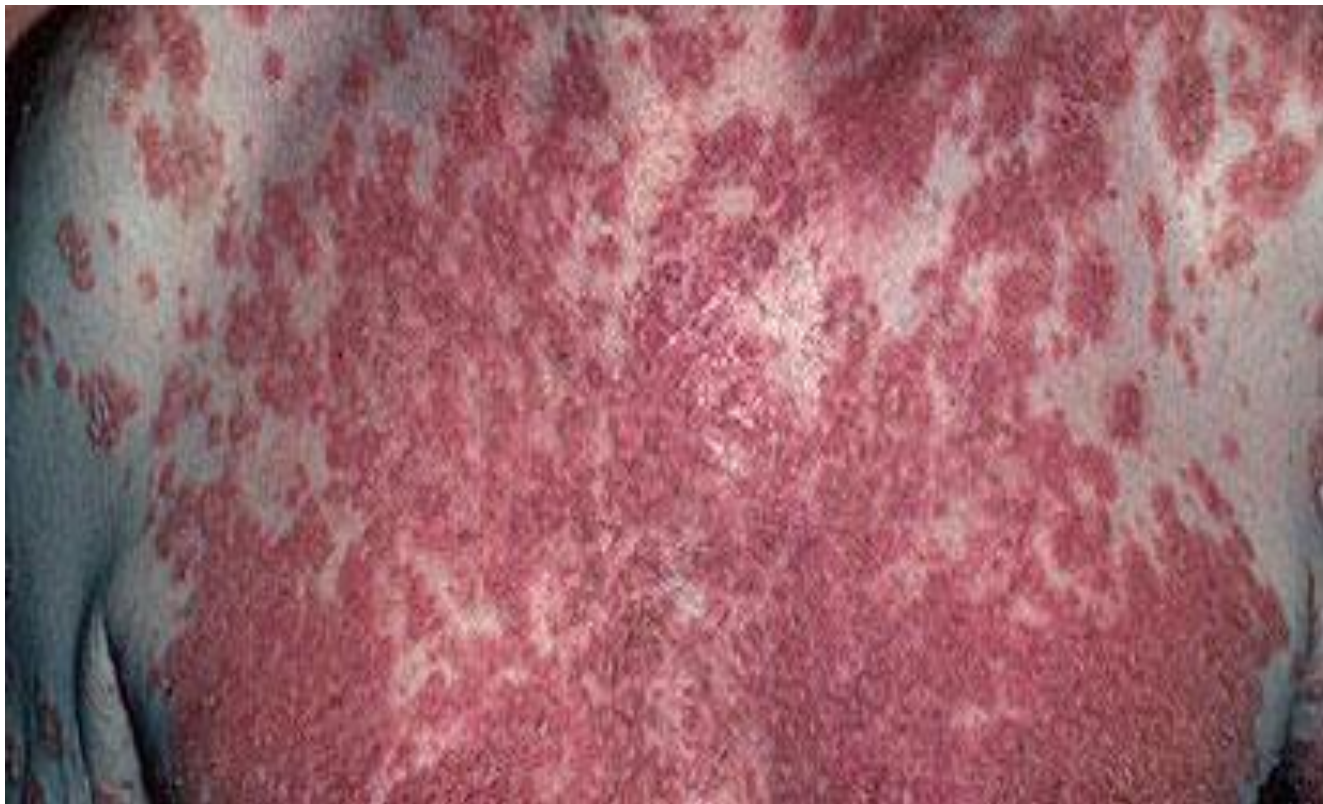


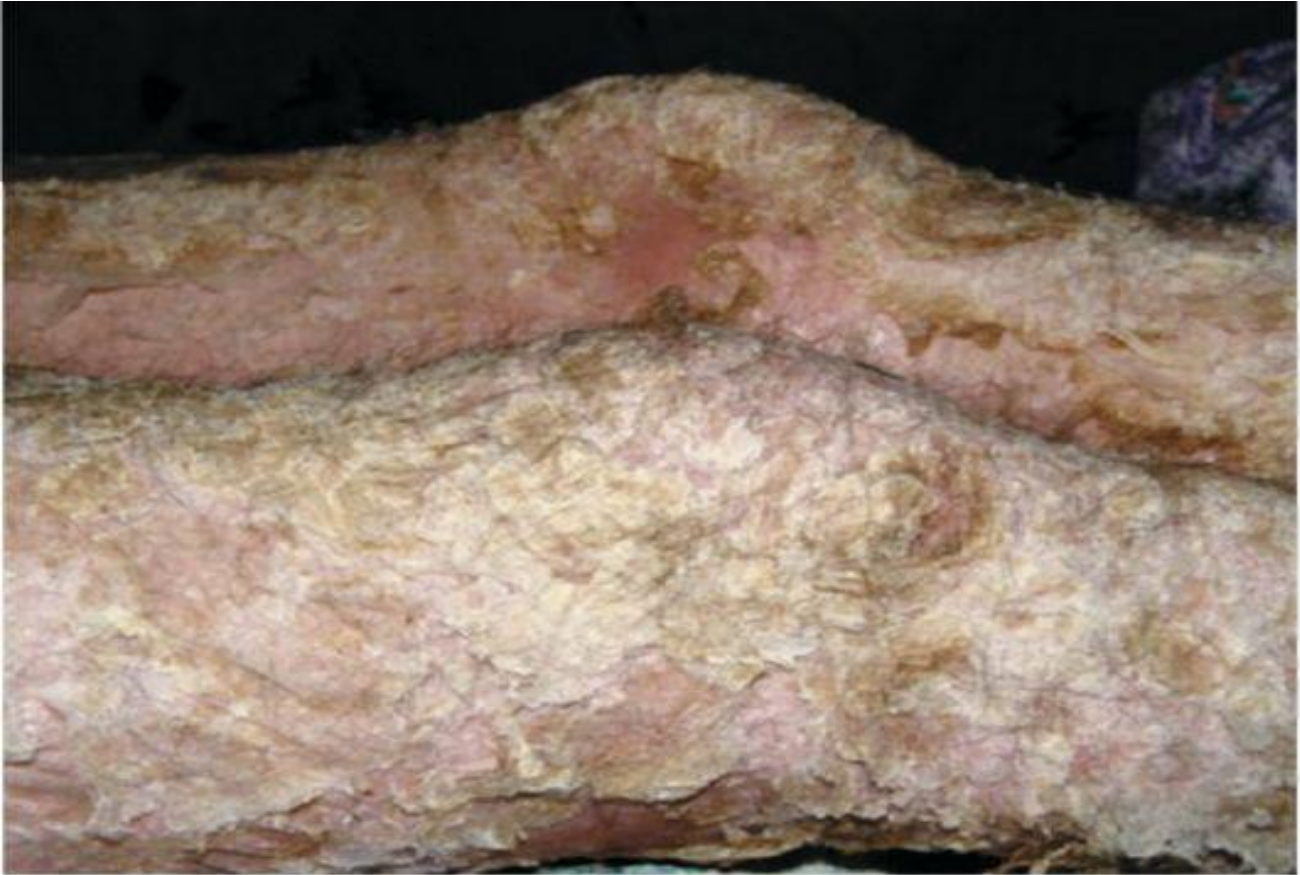Пузырчатка вегетирующая



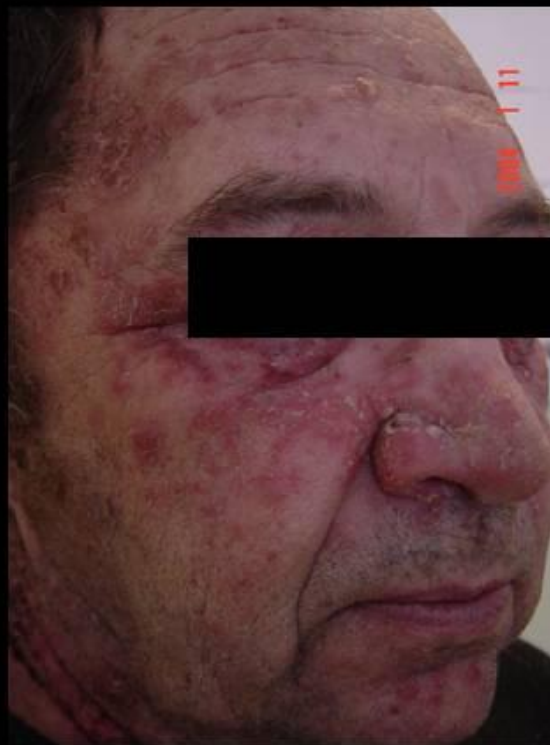

Листовидная пузырчатка

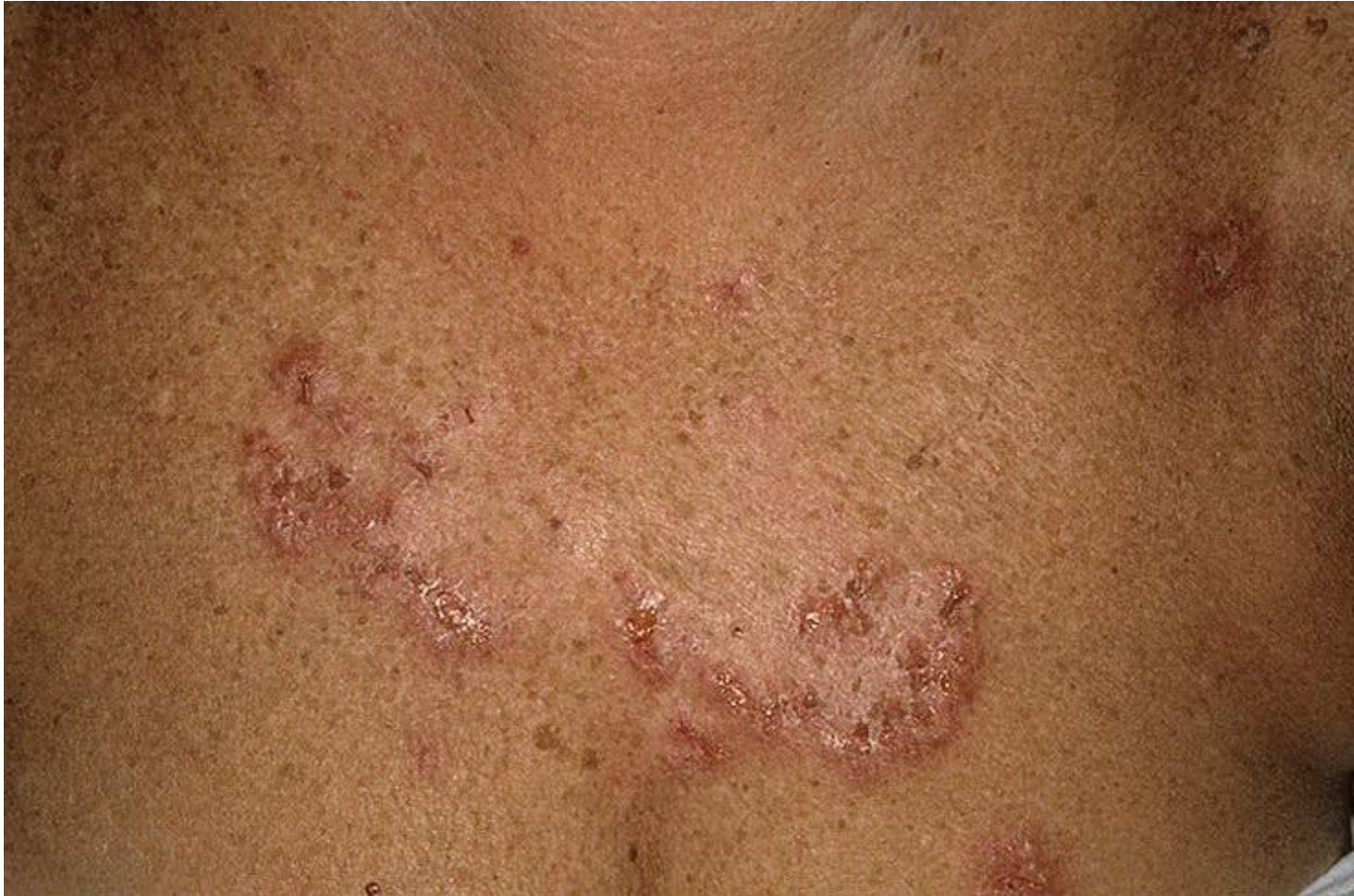


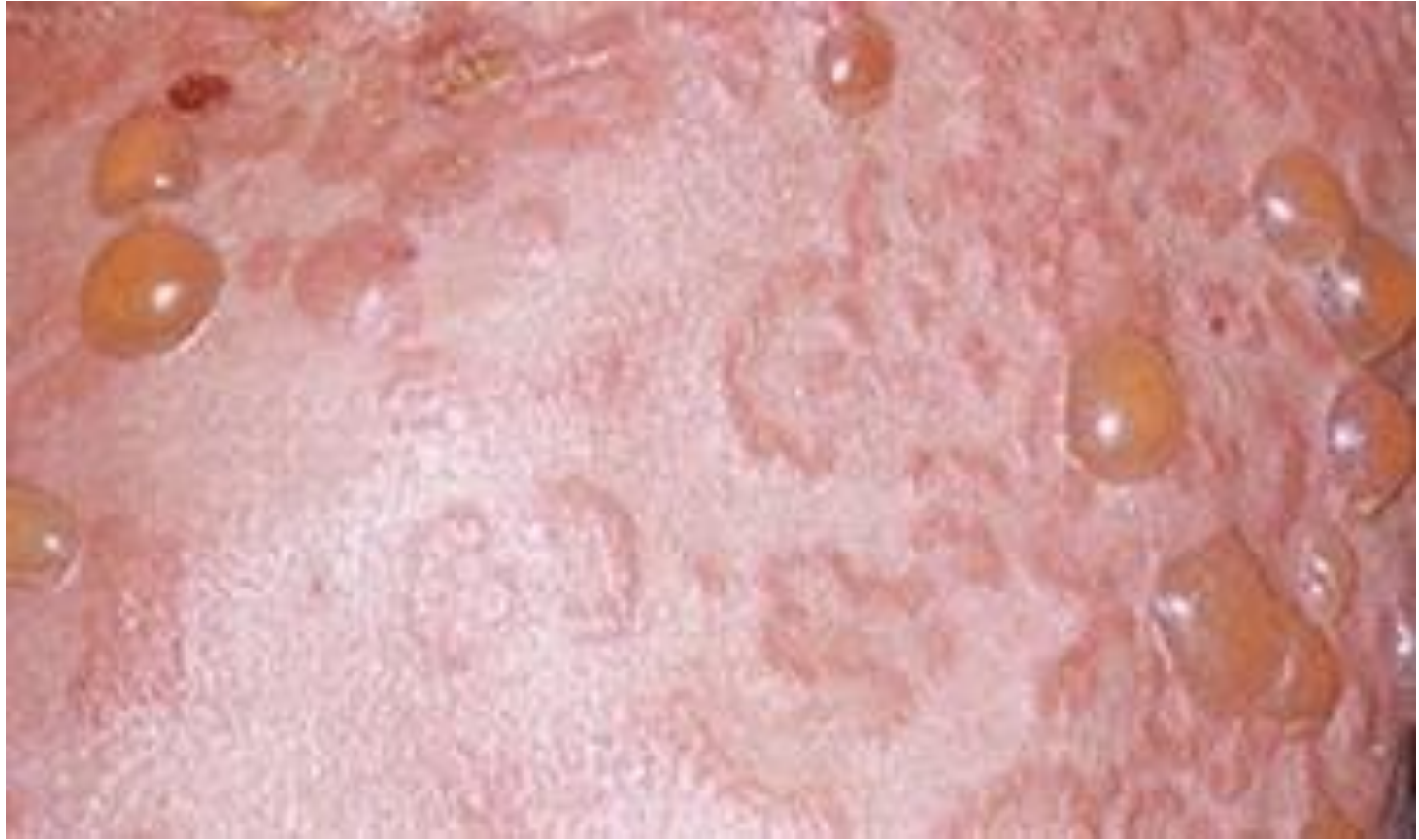
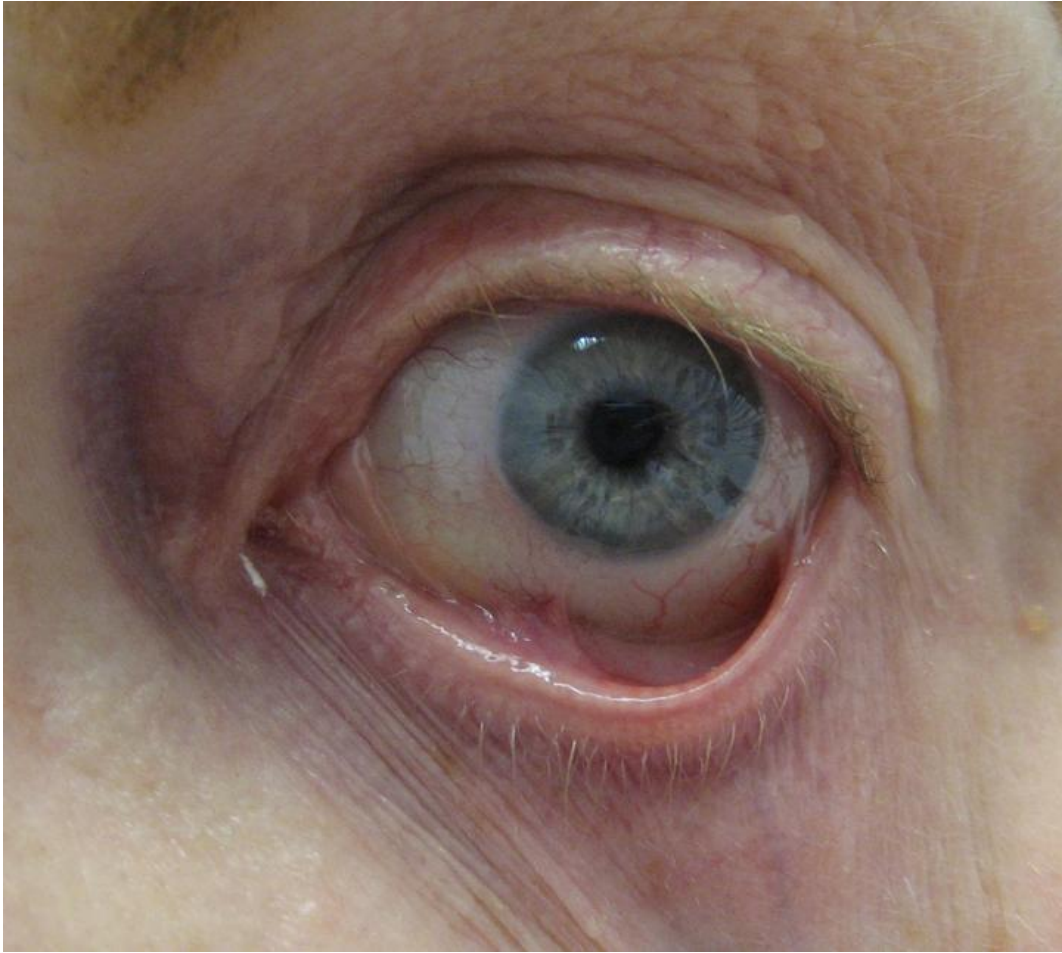
Себорейная пузырьчатка



Себорейная (эритематозная) пузырьчатка

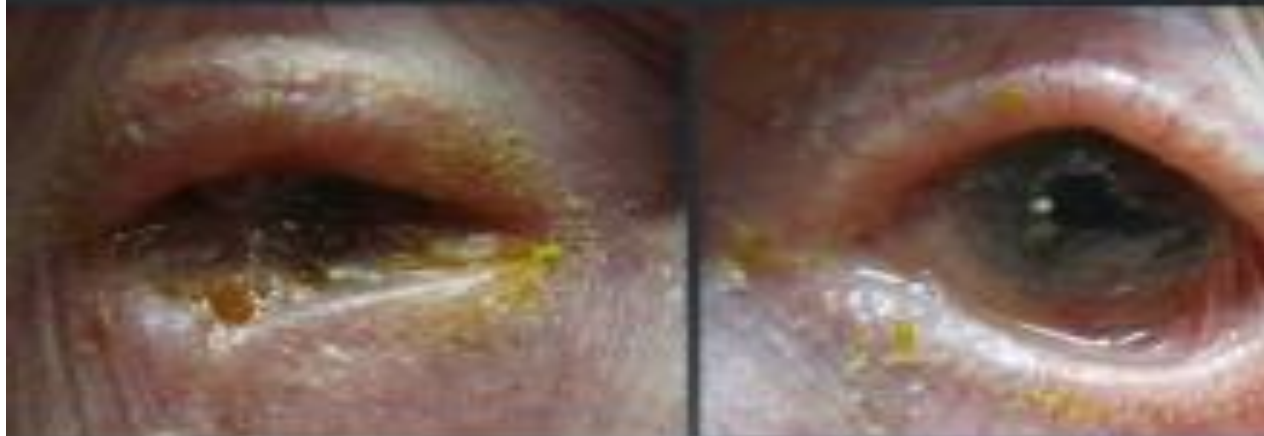





Финальная стадия

пациентки с течением ГРП более 10 лет, несмотря на прием
кортикостероидов с преднизолоном, локальную терапию дексаметазоном
и заменителями слезы, прогрессирование заболевания привело к
полной перфорации, потребовавшей энуклеации глазного яблока
и значительное снижение зрения до 0,01 на втором глазу

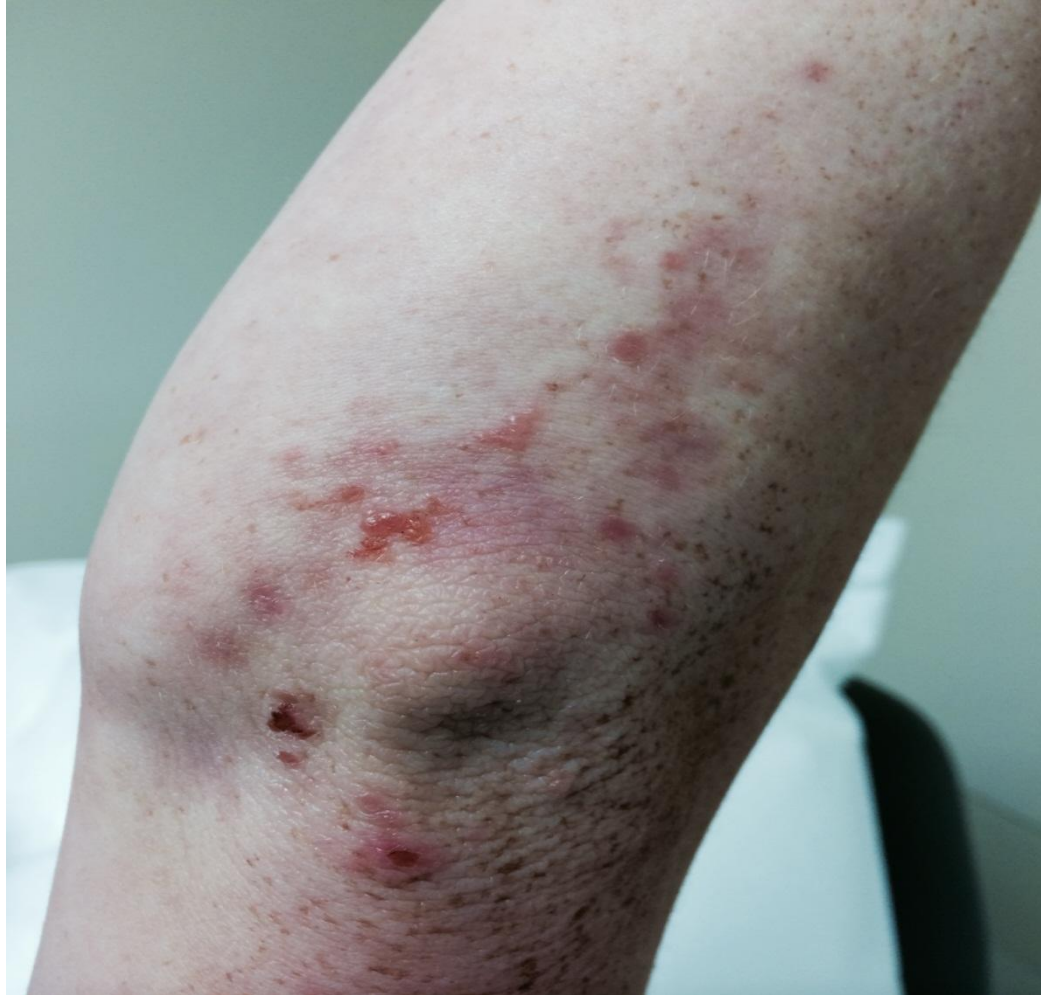

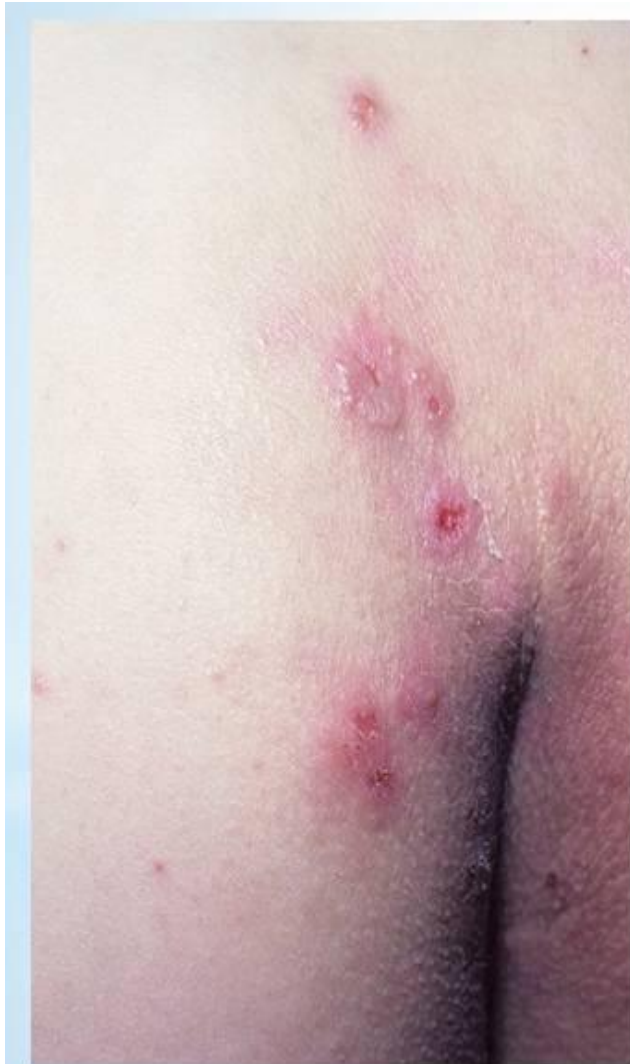темно: тяжелое поражение слизистой оболочки рта и пищевода

www.organum-visual.ru Дроздова Е.А., РООФ-3

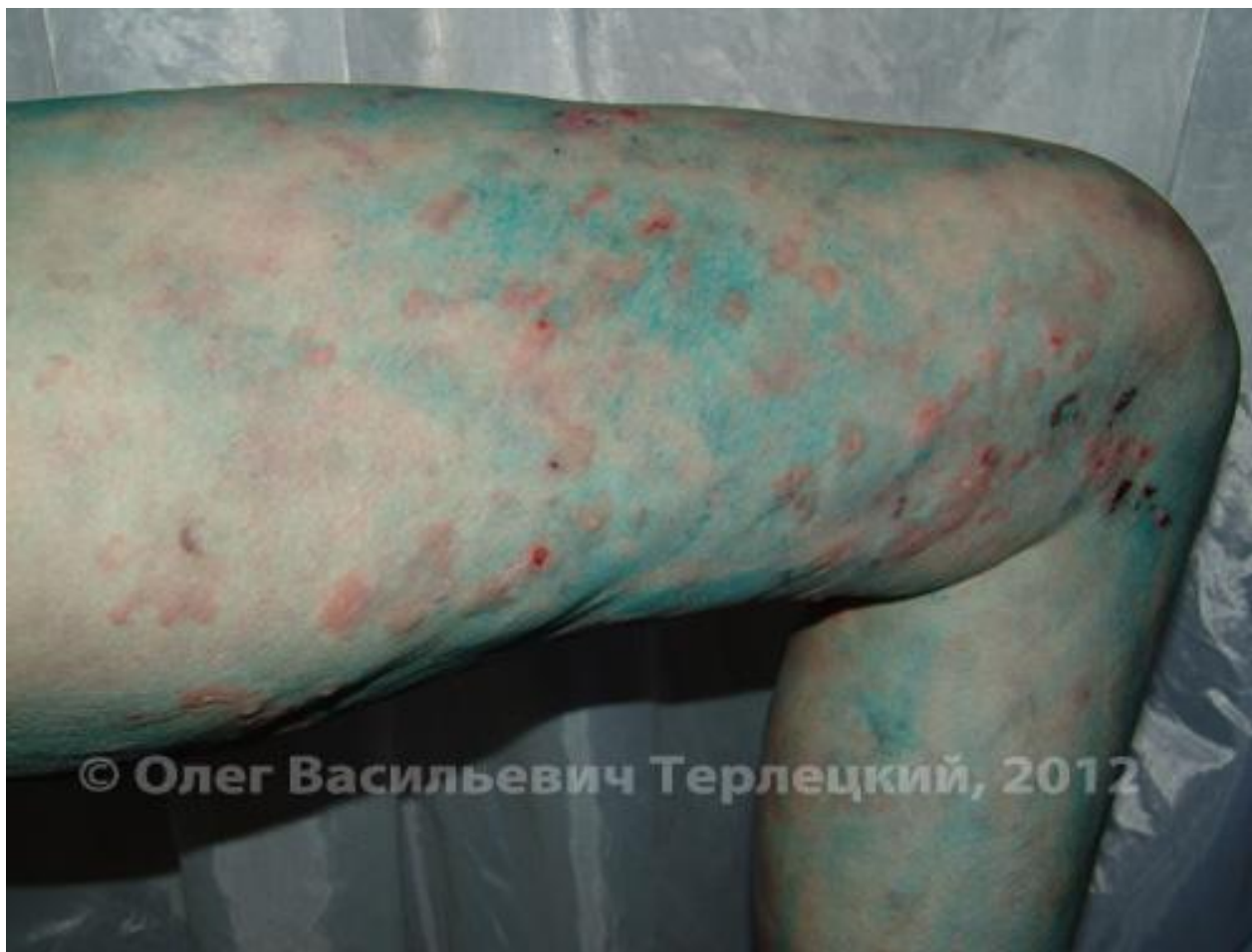Герпетиформный дерматит (болезнь Дюринга)

- Хроническое аутоиммунное заболевание, проявляющееся герпетиформной сыпью и сильнейшим зудом или жжением.
- Этиология: 1) повышенная чувствительность к глютену (белок злаков)
- 2) повышенная чувствительность к йоду
- 3) нарушения ЖКТ
- 4) неизвестной этиологии





*** Наиболее типичное расположение дерматита Дюринга: локти, разгибательные поверхности предплечий, в 1/3 случаев элементы возникают на лице и шее, реже поражаются ягодицы, колени, крестец, затылок. Жжение и зуд бывают настолько сильными, что расчесывание нередко маскирует первичные высыпания.**



© Олег Васильевич Терлецкий, 2012



