Российский Университет Дружбы Народов
Медицинский факультет
Кафедра травматологии и ортопедии

Билет 6

*Выполнил:*Галеб Эйсса
Преподователь:абдулхабиров магомед абдулхабирович

Москва, 2021 г.

АФО костной системы у детей

Кости мягкие
Легко деформируются
Переломы по типу «зеленой веточки»
Богаты водой
Мало минеральных веществ
Много органических веществ
хрящевые зоны роста

Эти особенности приводят к тому, что у детей появляются особые виды переломов, практически не встречающиеся у взрослых:

- надлом или перелом по типу «зеленой ветки» — перелом не «завершается», на противоположной участку перелома стороне кости надкостница остается целой

- поднадкостничный перелом — сломанная кость остается покрытой неповрежденной надкостницей;

- эпифизиолизы, остеоэпифизиолизы, метаэпифизиолизы — разрывы по линии хряща зоны роста (механизм этой травмы соответствует механизму вывиха у взрослых, и клиническая картина часто похожа) с отрывом эпифиза от метафиза (губчатого вещества между эпифизом и диафизом) или с частью метафиза (зависит от анатомического строения конкретной кости);

- апофизиолизы — отрыв по ростковой зоне внесуставного «выступа» кости — апофиза, к которому крепятся мышцы.

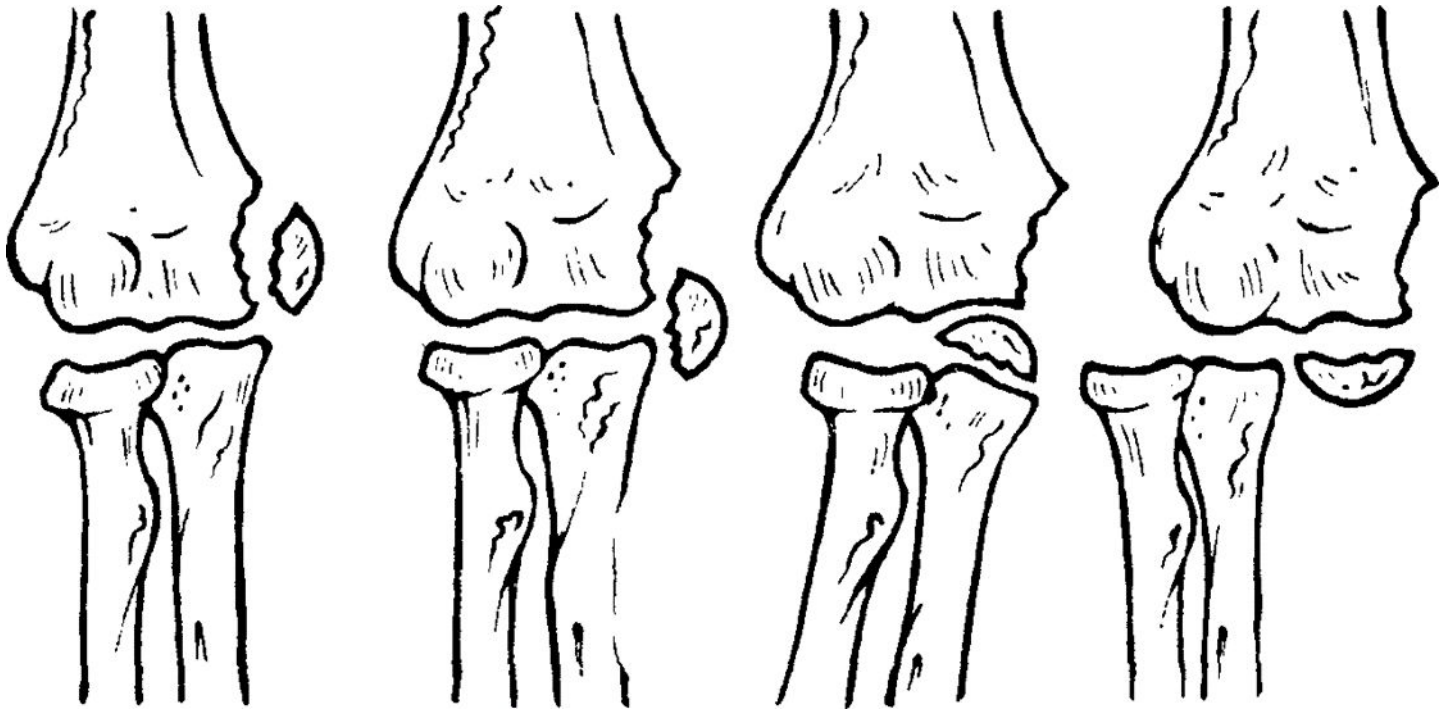

ЛЕЧЕНИЕ

Консервативный метод:
ведущий принцип лечения переломов костей у детей.
репозиция с последующей иммобилизацией сегмента конечности.
Репозициию производят под общим или местным обезболиванием.
Скелетное вытяжение в детской практике применяется редко и требует соблюдения условий – пациент должен быть старше двух – трех лет.

Особые требования в детской травматологии предъявляют к иммобилизирующим повязкам. Гипсовые повязки, наложенные со всей аккуратностью и правильностью техники могут вызывать у малышей нарушение сна, аппетита, повышать лабильность эмоционального фона, так как такая повязка физически будет мешать ребенку за счет своей тяжести.

В настоящее время в детской травматологии отдается предпочтение синтетическим материалам, так как они обладают прочностью, пластичностью, гипоаллергенностью, гигиеничностью и, что главное, легкостью.
(Справа на картинке один из представителей - термопластичный синтетический бинт из эластичного полиэфирного материала)

Хирургическое лечение

Операции для фиксации костных отломков у детей применяются ***редко***.

Показания к оперативному вмешательству следующие:

- внутри- и околосуставные переломы со смещением и ротацией костного фрагмента;
- при диафизарном переломе после двух–трех попыток репозиций сохраняется слишком сильное смещение отломков;
- открытые переломы;
- неправильно сросшиеся переломы с выраженной деформацией кости;
- патологические переломы;
- повреждение магистрального сосуда или нерва;
- межотломковая интерпозиция (между отломками костей оказываются мягкие ткани

Травматические вывихи плеча

Травматическим вывихом называется полное смещение суставных концов костей при котором утрачивается нормальное соприкосновение суставных поверхностей в области сочленения. Вывих наступает вследствие травмы, сопровождающейся разрывом капсулы и связок

клиническая картина

- Локальная боль;
- деформация области сустава
- Резкое нарушение движений в суставе: рука «пружинит» в плечевом суставе и движения конечности невозможны
- Нарушение чувствительности и кровообращения в конечности
- Конечность находится в положении отведения.
- Кожные складки подмышечной ямки располагаются ниже, чем на здоровой стороне (симптом Браента)

Рентгенологическая диагностика

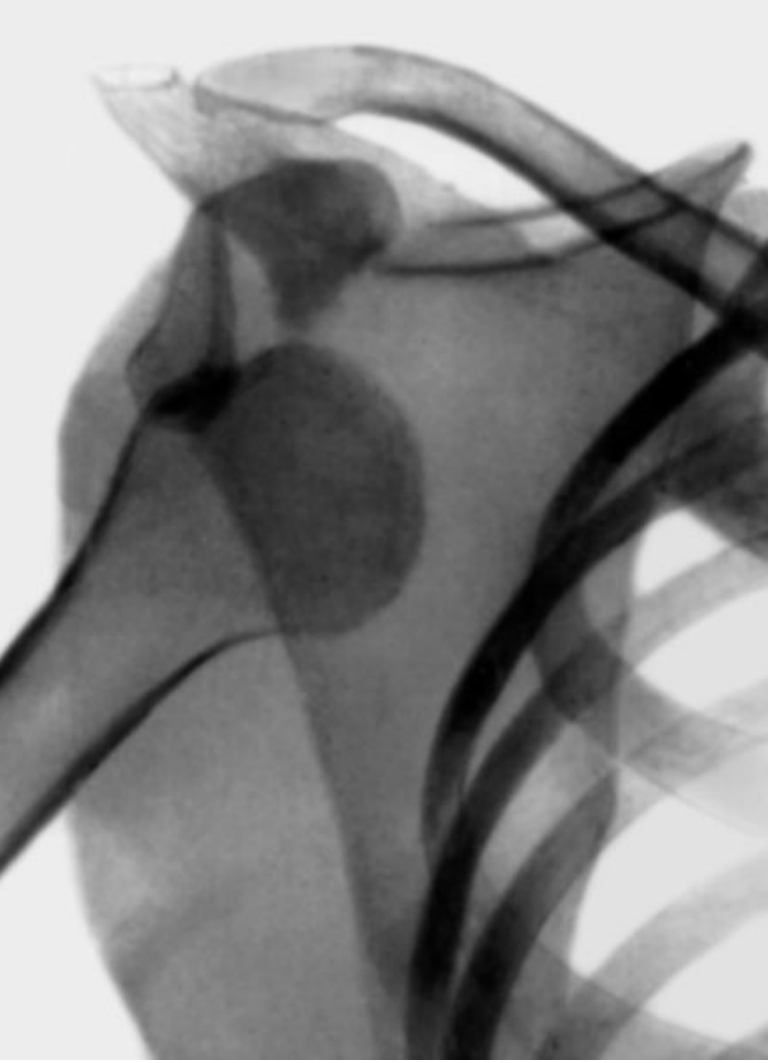

Рентгенограмма
правого плечевого
сустава
(прямая проекция)
при передненижнем
вывихе плеча
с переломом
большого бугорка
плечевой кости.

Рентгенограмма правого
плечевого сустава
(прямая проекция)
при травматическом
вывихе плеча.

Методы вправления Вывихов плеча

Вправление плеча без анестезии неприемлемо.
Обезболивание может быть как общим, так и местным.
Местную анестезию обеспечивают введением в полость сустава
1% раствора прокаина в количестве 20-40 мл.

Существует более 50 способов устранения вывиха плеча. Все их можно разделить

на три группы:
• рычаговые способы;
• физиологические методы, основанные на утомлении мышц вытяжением (тракционные);
• способы, предусматривающие проталкивание головки плечевой кости в полость сустава (толчковые методы).

Способ Кохера

Основана на использовании действия рычага. Последовательно воспроизводят движения, совершённые конечностью при возникновении вывиха, но в обратном порядке. Больного усаживают на стул, помощник удерживает больного полотенцем, 8-образной петлёй, охватывающим повреждённый плечевой сустав в подмышечной впадине. Хирург приводит согнутую в локтевом суставе руку больного, смещает её вниз вдоль оси плеча, производит наружную ротацию и плавно выводит плечо вперёд и к срединной линии (нередко в этот момент происходит вправление). Последнее движение - забрасывание предплечья на здоровое надплечье с ротацией плеча кнутри.

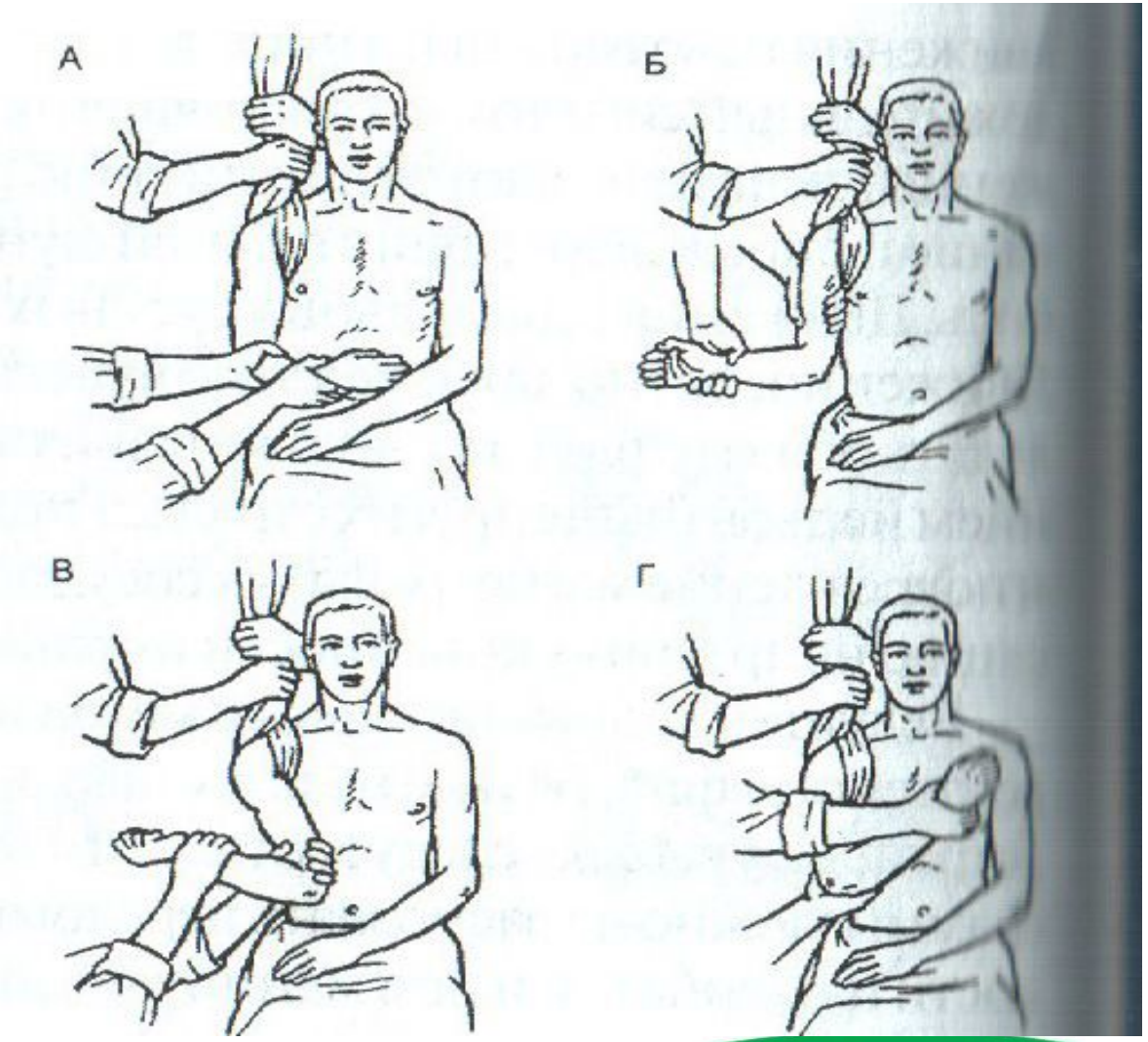

Способ Гиппократа

Больной лежит на полу в горизонтальном положении. Хирург крепко захватывает кисть руки двумя руками и ставит свою ногу в носке в подмышечную впадину (правую ногу при вывихе правого плеча и левую - при вывихе левого плеча), производя сильное постоянное натяжение. Конечность слегка ротирует кнутри так, чтобы головка плеча направлялась в суставную впадину. Во время продолжающегося вытяжения конечность может быть ротирована кнаружи.

Способ Джанелидзе:

Больной в течение 10-20 мин лежит на боку так, чтобы вывихнутая рука свободно свисала вниз. После расслабления мышц хирург захватывает согнутое в локтевом суставе предплечье и надавливает на него ближе к локтю, сочетая давление с небольшими вращательными движениями в плечевом суставе. Приэтом происходит вправление.

После вправления проводят рентгенологический контроль и фиксируют плечевой сустав гипсовой повязкой Дезо на 4 нед. с одновременным назначением физиомеханотерапии (УВЧ, диадинамические токи, затем озокерит, грязевые аппликации, массаж, ЛФК).

При невправимых вывихах - оперативное лечение.

Задача №6

Больной 40 лет поступил с жалобами на боли в правом бедре. Травма на производстве: на правое бедро упал ящик весом 200кг и находился на бедре около 10 минут. Объективно: отечность правого бедра, разлитая боль при пальпации. Пульсация на периферических артериях нижней конечности ослаблена. На R-гр правого бедра костно-травматических повреждений нет. Ваши действия.

Спасибо за внимание