МЫШЦЫ НИЖНЕЙ ЧАСТИ СПИНЫ — ПОЯСНИЧНОЙ ОБЛАСТИ

Поясница (поясничная область) часть тела человека, от копчика до нижней линии рёбер

ВЗАИМОРАСПОЛОЖЕНИЕ МЫШЦ ПОЯСНИЧНОЙ ОБЛАСТИ

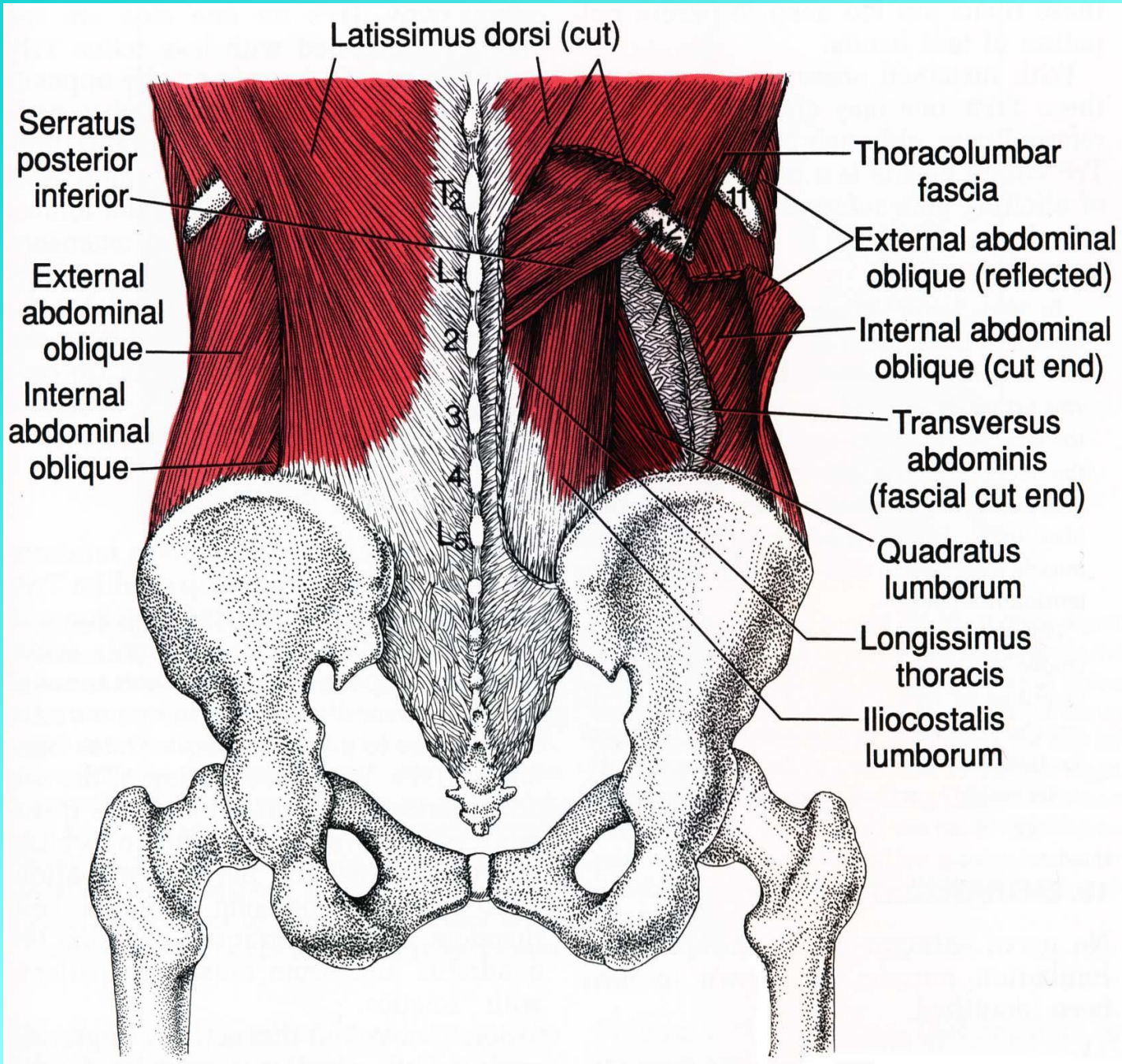

Figure 4.25.

графическое изображение послойного взаиморасположения мышц поясничной области

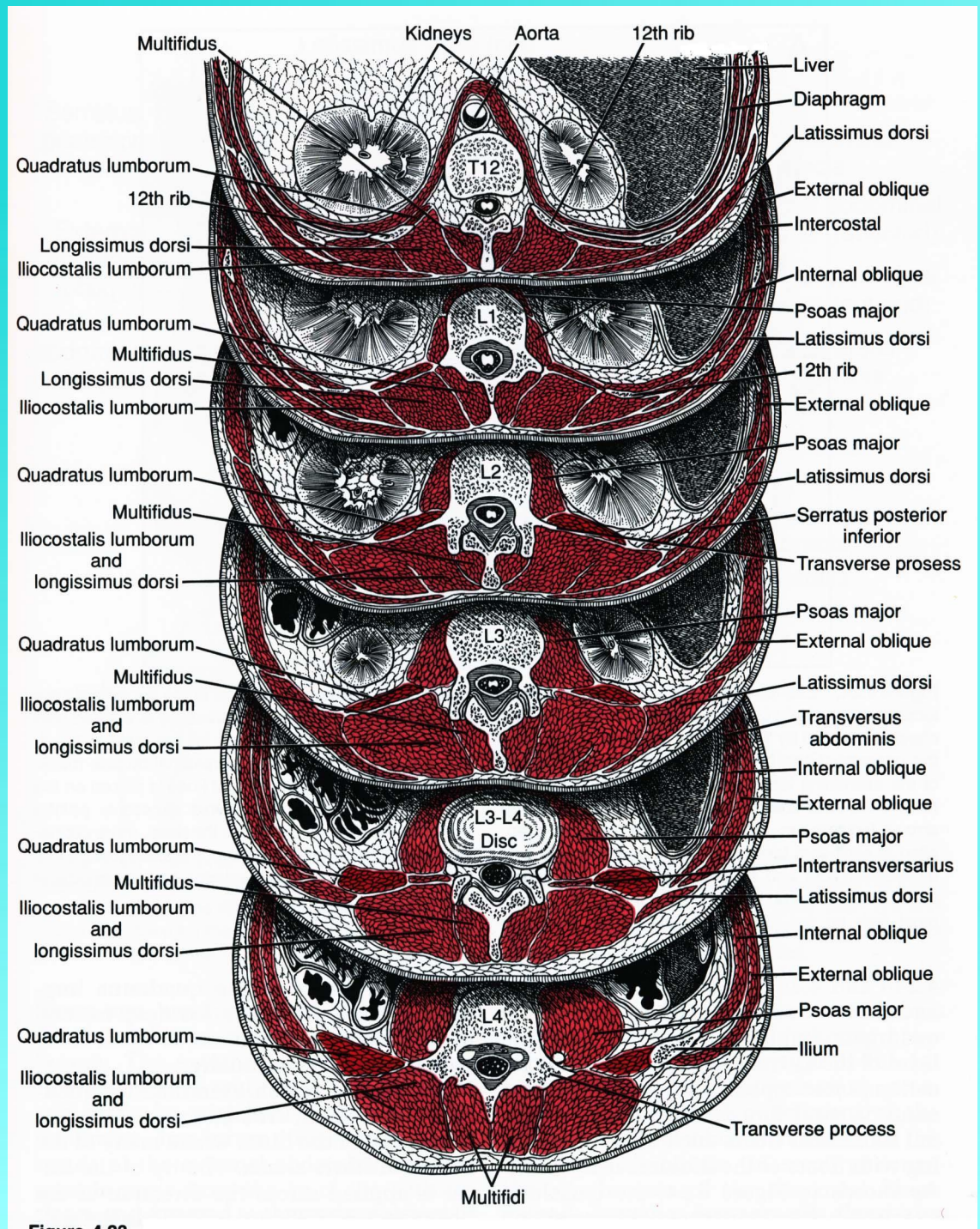

Слабые места мышечного корсета поясничной области

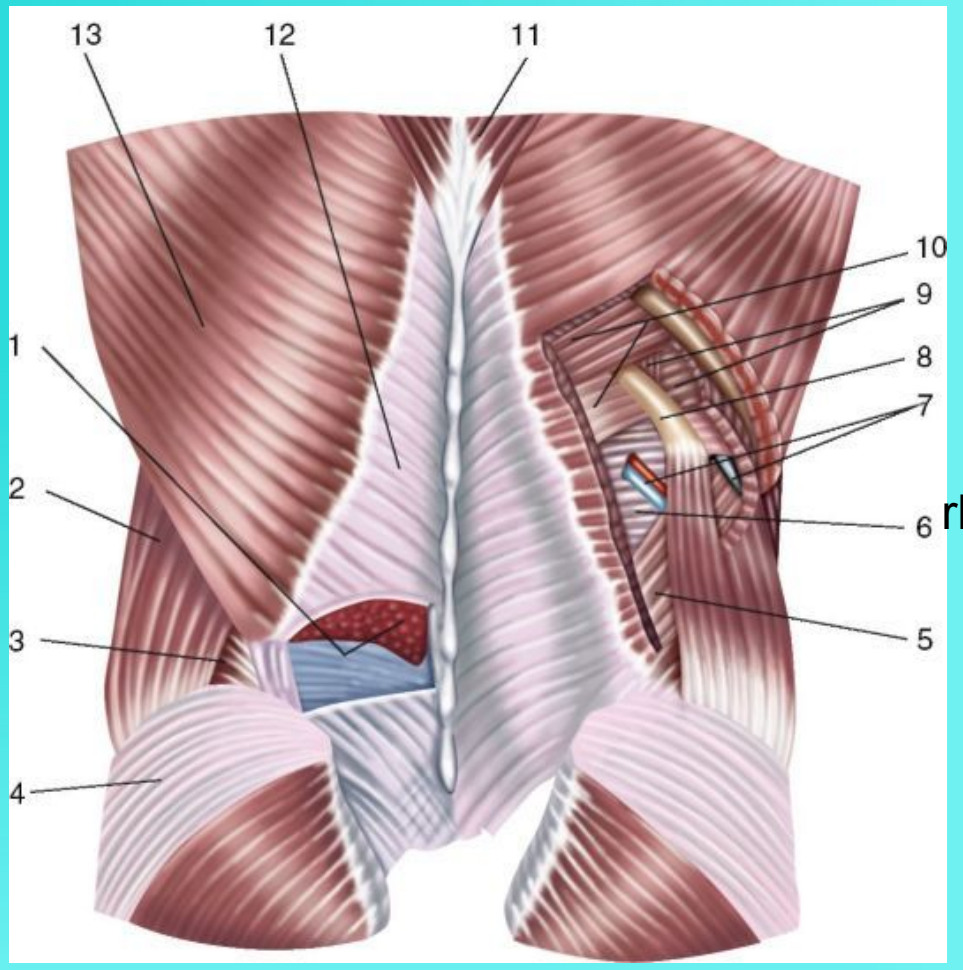

rhombus lumbalis

trigonum lumbalis Petit

Характер положения мышц поясничной области позволяет выделить участки с недостаточно выраженной мышечной прослойкой, где возможно образование поясничной грыжи. К этим участкам относятся: 1) **поясничный треугольник Пти** (trigonum lumbalis Petiti), ограниченный передненижним краем широчайшей мышцы спины, задненижним краем наружной косой мышцы живота и снизу — крылом подвздошной кости; дно треугольника представлено внутренней косой мышцей живота; 2) **поясничный ромб Лесгафта — Грюнфельда** (rhombus lumbalis), образованный сверху нижней задней зубчатой мышцей, снаружи—XII ребром, снутри— выпрямляющей мышцей спины и снизу — внутренней косой мышцей живота; дно ромба представлено поперечной мышцей живота.

БОЛЬ В ПОЯСНИЧНОЙ ОБЛАСТИ

Боль в пояснице может оказывать влияние на позвоночник в целом, а также быть причиной болезненных ощущений, локализующихся в любой области тела, располагающейся выше ног и ниже ребер. Поясничной болью человечество расплачивается за переход к прямохождению.
Поясница связывает между собой нижнюю и верхнюю часть тела, неся при этом огромную нагрузку. По медицинской классификации болезней различают первичный и вторичный болевой синдром, который возникает в поясничной области.

Первичный болевой синдром формируется на фоне дегенеративно-дистрофических патологий позвоночника.
Вторичный болевой синдром может возникать по самым разнообразным причинам. Очень часто причиной болей в поясничной области являются воспаления неинфекционной природы (болезнь Бехтерева, синдром Рейтера). При некоторых патологиях боли в пояснице несут отражённый характер. Это происходит в том случае, когда поражаются органы, находящиеся в области малого таза (гинекологические патологии, почечная колика,болезни кишечника).

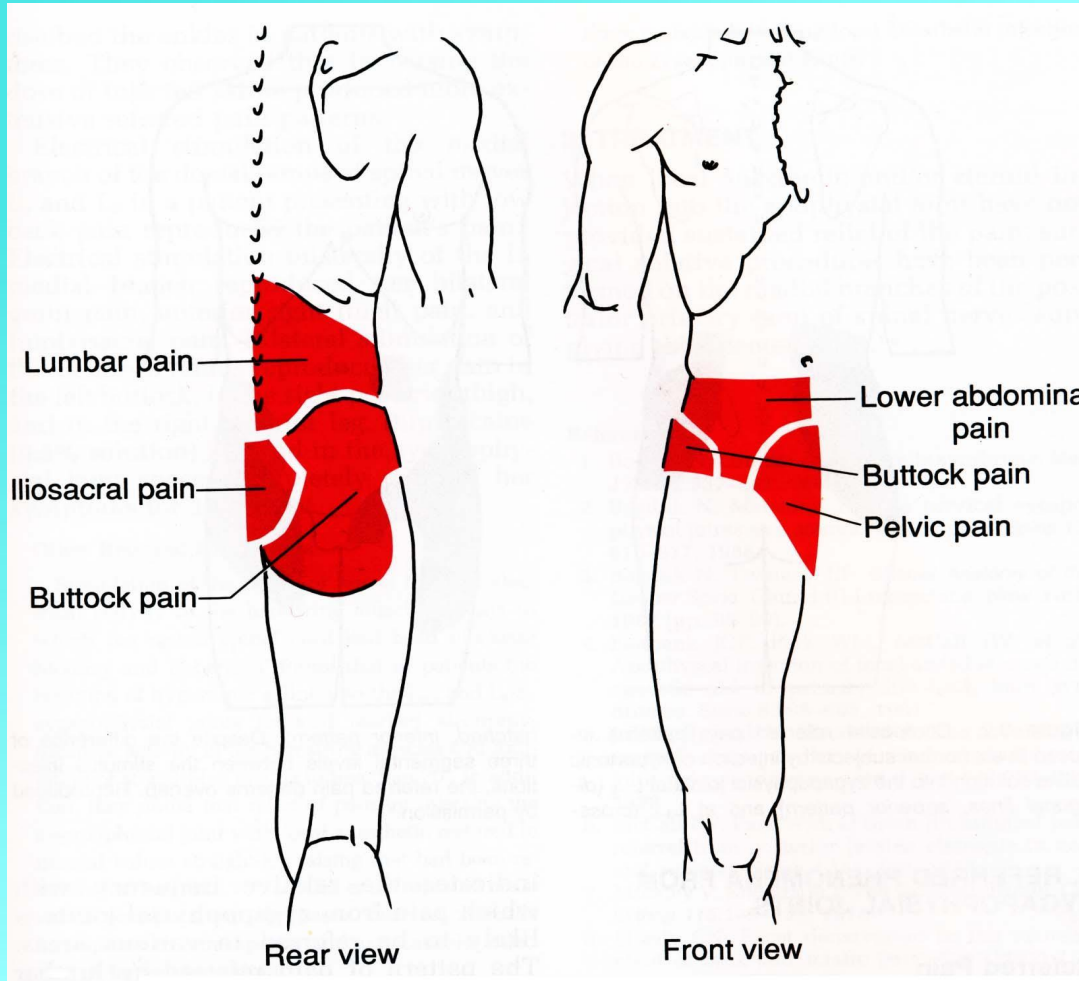

Figure 3.1.

пояснично-крестцовый отдел позвоночника

Наиболее распространенной является боль в пояснице, вызванная изменениями пояснично-крестцового отдела позвоночника. К ним относится остеохондроз, при котором происходит поражение хрящевых и костных тканей, а также спондилоартроз, затрагивающий межпозвонковые или синовиальные суставы, что вызывает классический миофасциальный болевой синдром.

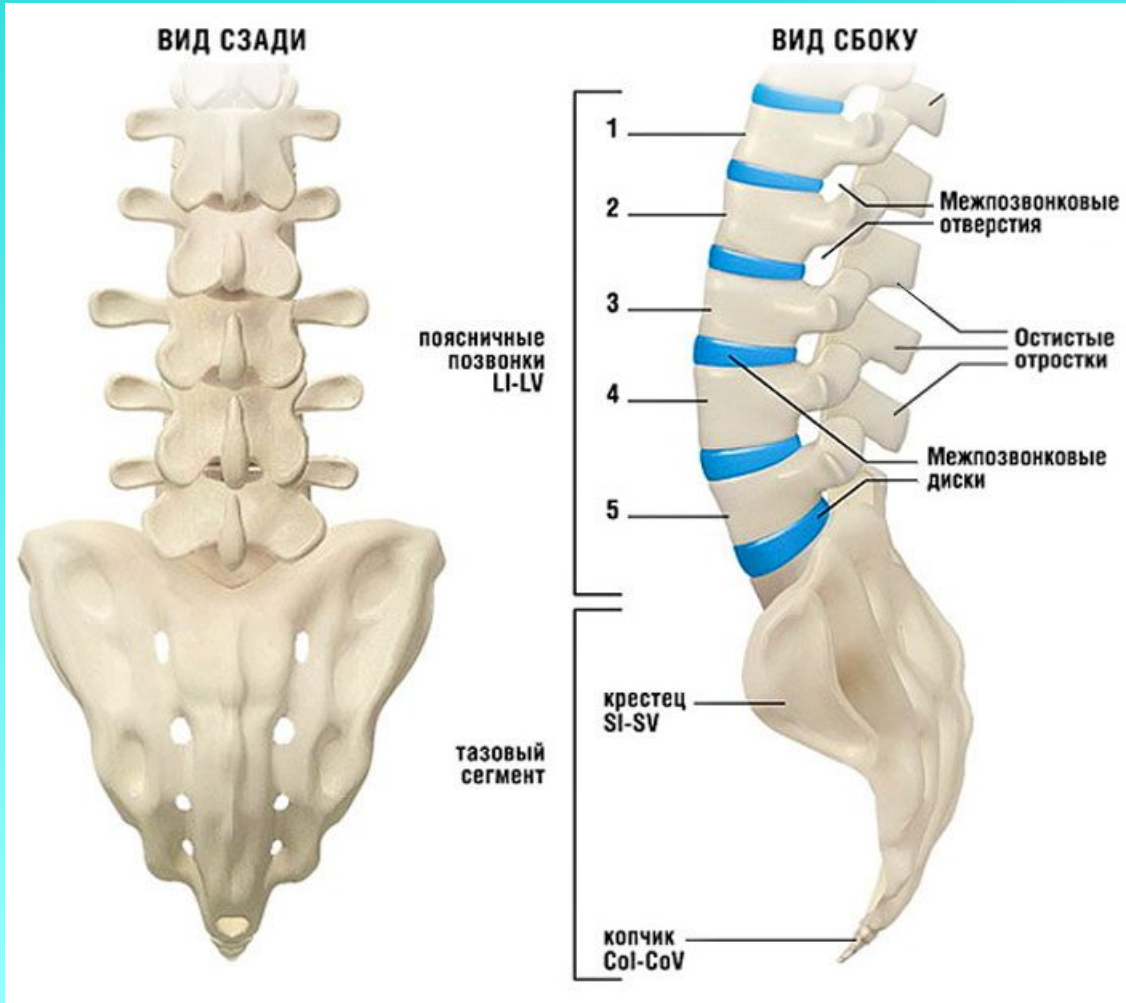

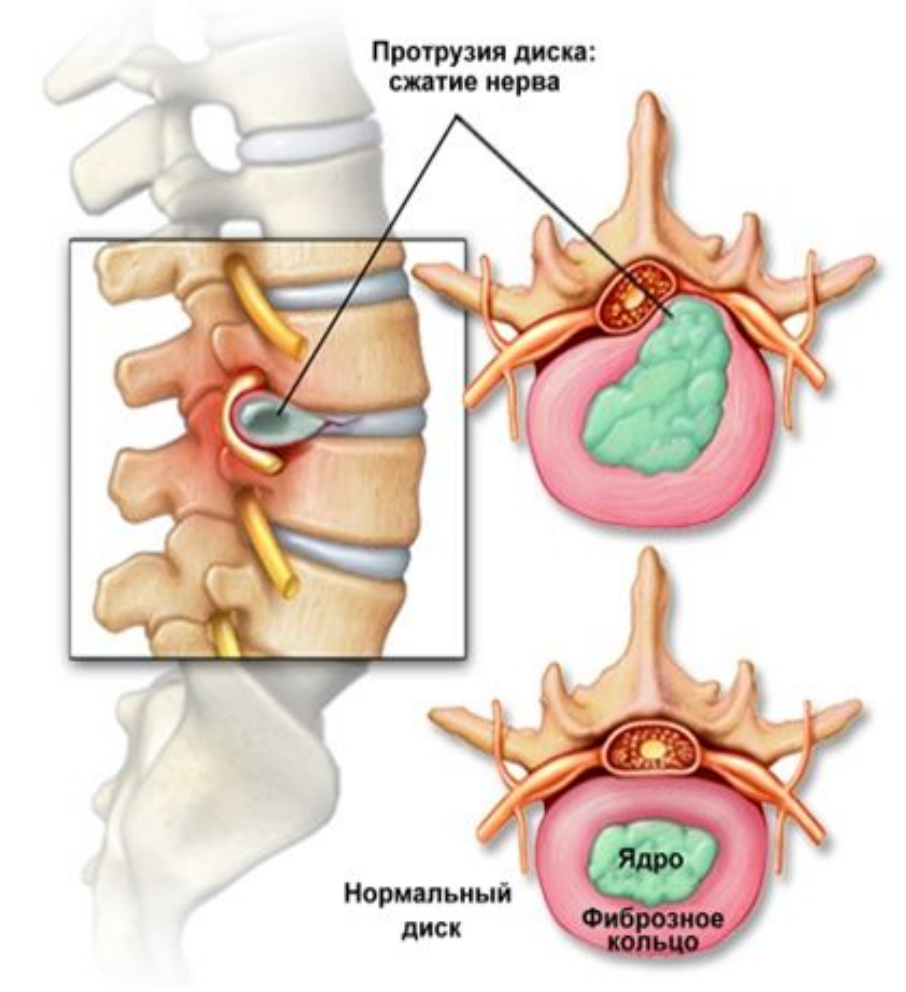

Квадратная мышца поясницы Musculus quadratus lumborum

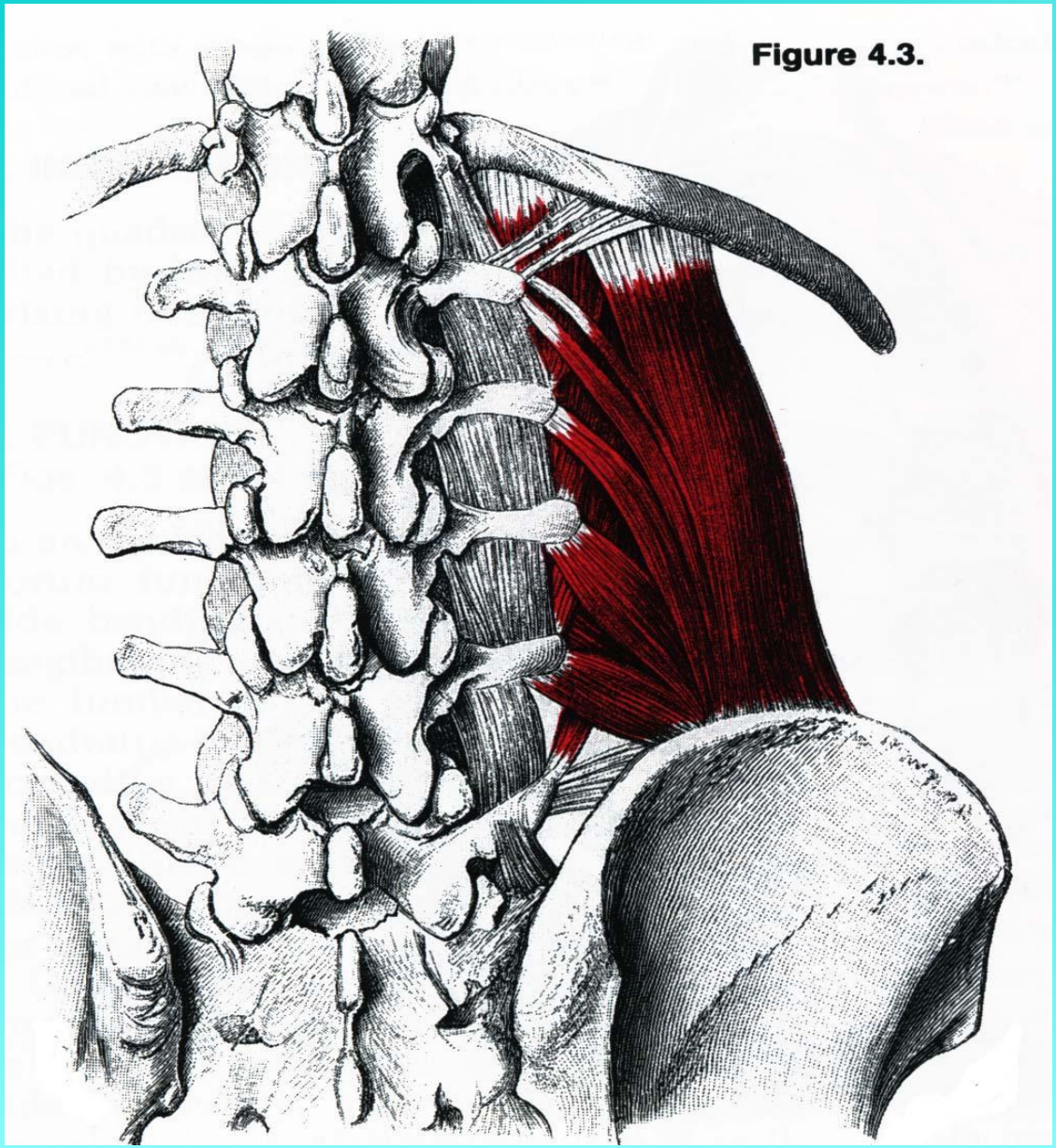

парная,плоская,четырёхугольная мышца
Начинается на гребне подвздошной кости, подвздошно-поясничной связке и на поперечных отростках I-IV поясничных позвонков.
Прикрепляется к нижнему краю XII ребра и к поперечным отросткам I-II поясничных позвонков.

Функция:
При двустороннем сокращении способствует удержанию туловища в вертикальном положении.
При одностороннем сокращении вместе с мышцей, выпрямляющей туловище, и мышцами боковой стенки живота наклоняет позвоночник в свою сторону, тянет вниз XII ребро.

Локализация триггерных точек в квадратной мышце поясницы и распределение вызванных ими болей.

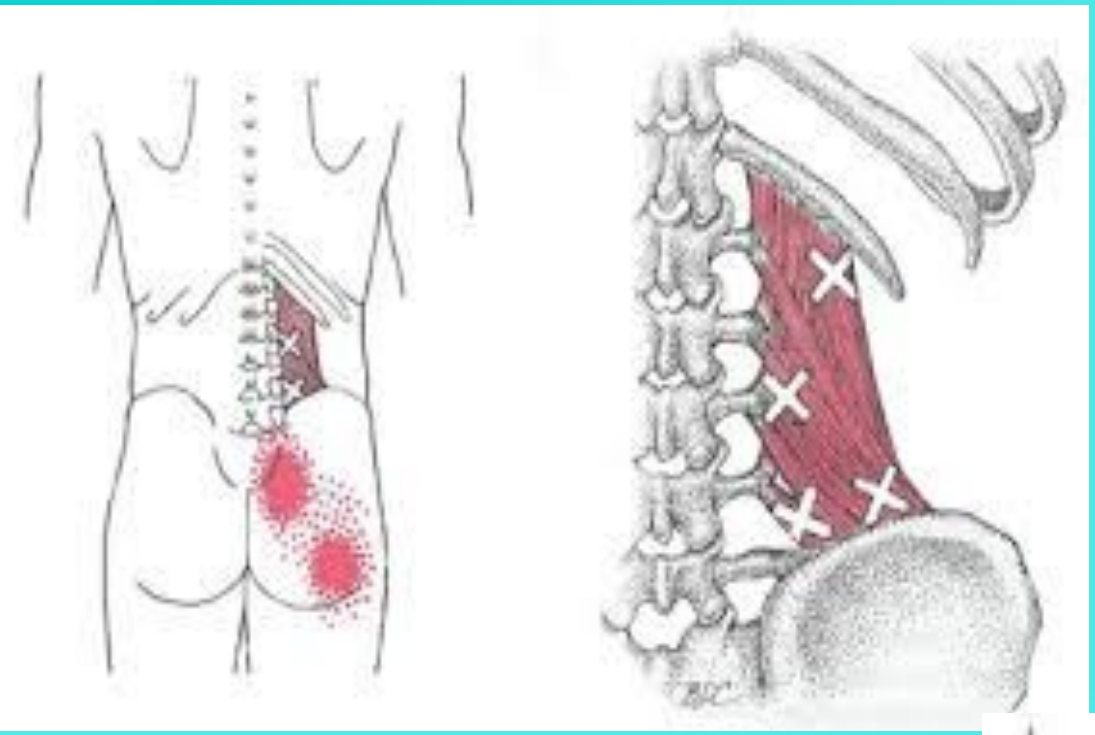

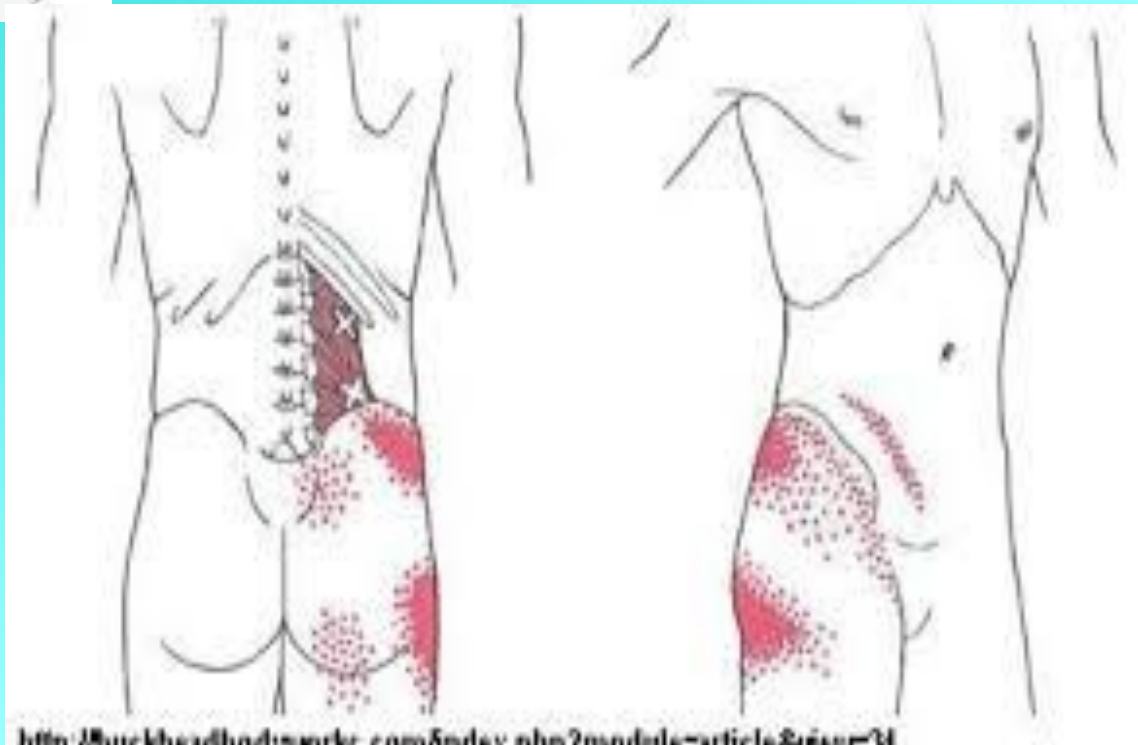

Синдром квадратной мышцы поясницы

Причиной синдрома квадратной мышцы могут быть острые травмы, такие как подъем тяжестей, скручивание туловища при подъеме. Боль также может появиться при длительном нахождении спины в согнутом положении (например, при работе в огороде). Причиной синдрома может быть также разница в длине конечностей (когда одна нога короче другой), которая может быть как врожденной, так и приобретенной. **Но наиболее часто синдром квадратной мышцы возникает вследствие длительных статических нагрузок. Очень характерно в этом случае развитие этого синдрома у людей, которые проводят большую часть времени за компьютером, так как квадратная мышца поясницы является одной из нескольких мышц, которые подвергаются перегрузке при обычном сидении.** Боль, обусловленная квадратной мышцей поясницы обычно ощущается в области гребня подвздошной кости и крестцово-подвздошных сочленений, а также в глубине верхних отделов ягодиц. Боль может также иррадиировать в нижнюю часть ягодицы и в область большого вертела, может также отмечаться в области нижней части спины, в области бедер и ягодиц, в паху, в тазовой области, внизу передней части бедра.

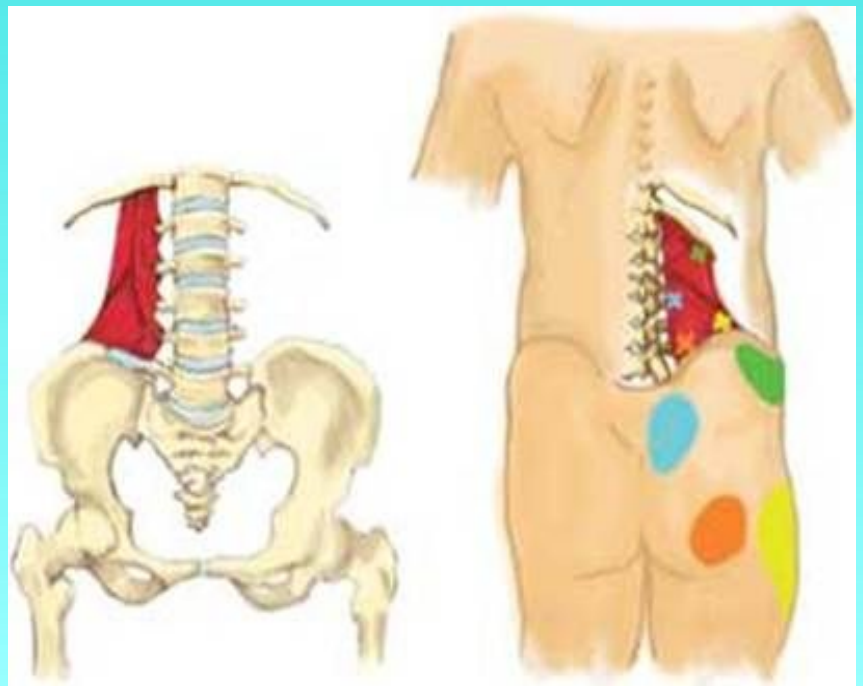

Деформация поясничного отдела позвоночника при укорочении квадратной мышцы поясницы

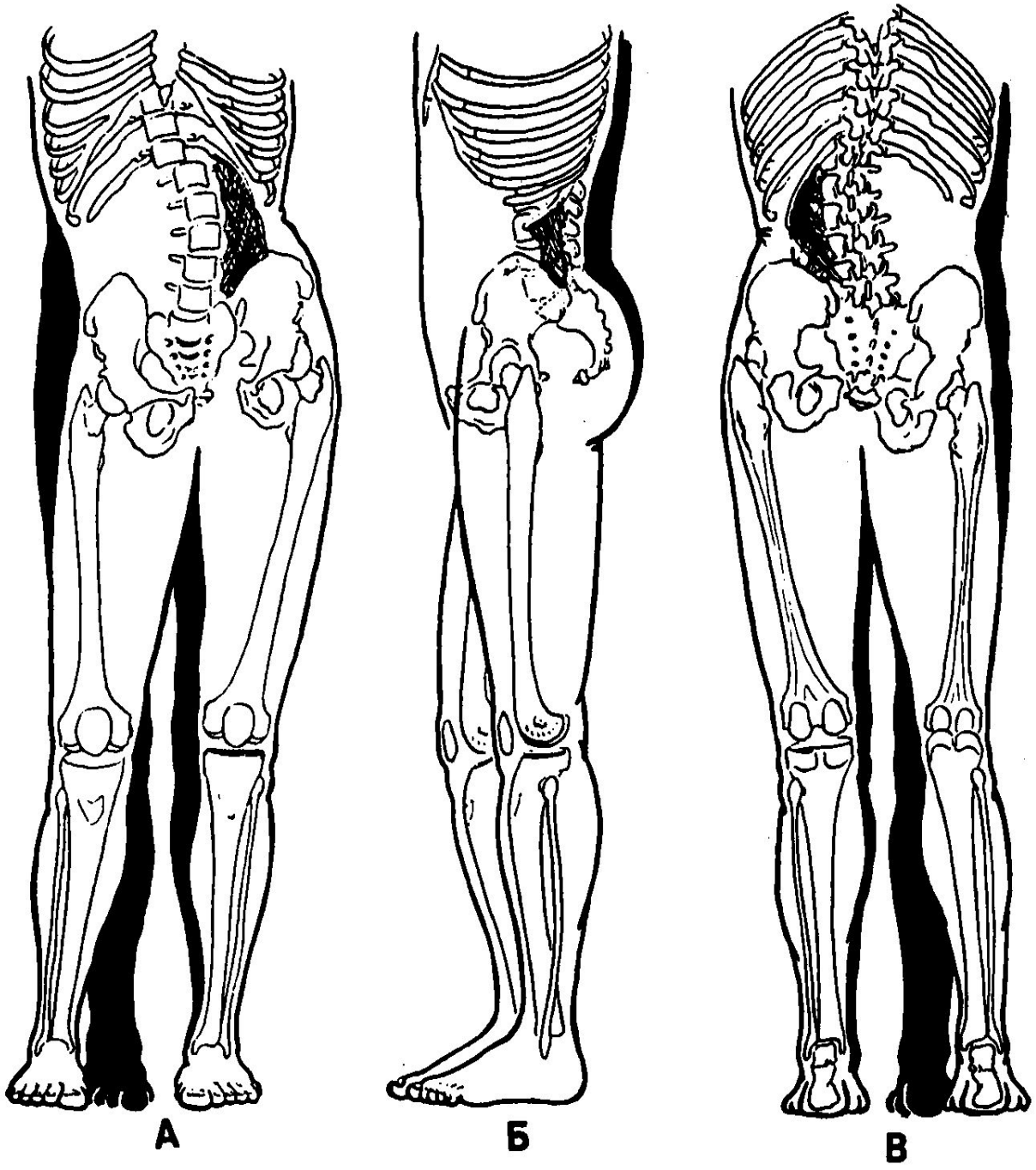

Деформация контуров тела при укорочении квадратной мышцы поясницы

А - вид спереди
Б - вид сбоку
В - вид сзади

Экстензия бедра при укорочении квадратной мышцы поясницы

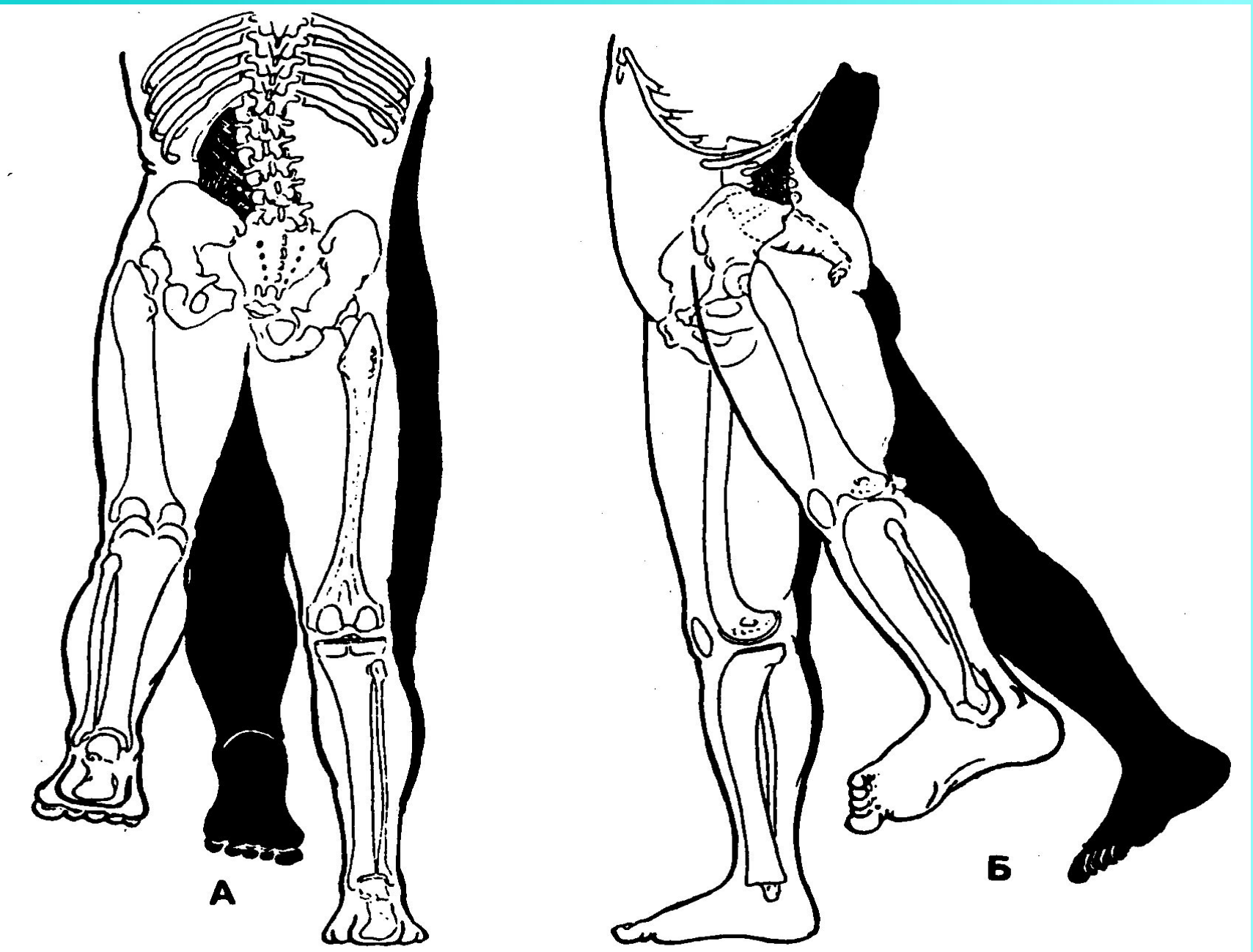

Экстензия бедра при укорочении квадратной мышцы поясницы (опережающее сокращение)
А - вид сзади Б - вид сбоку

Флексия туловища при укорочении квадратной мышцы поясницы

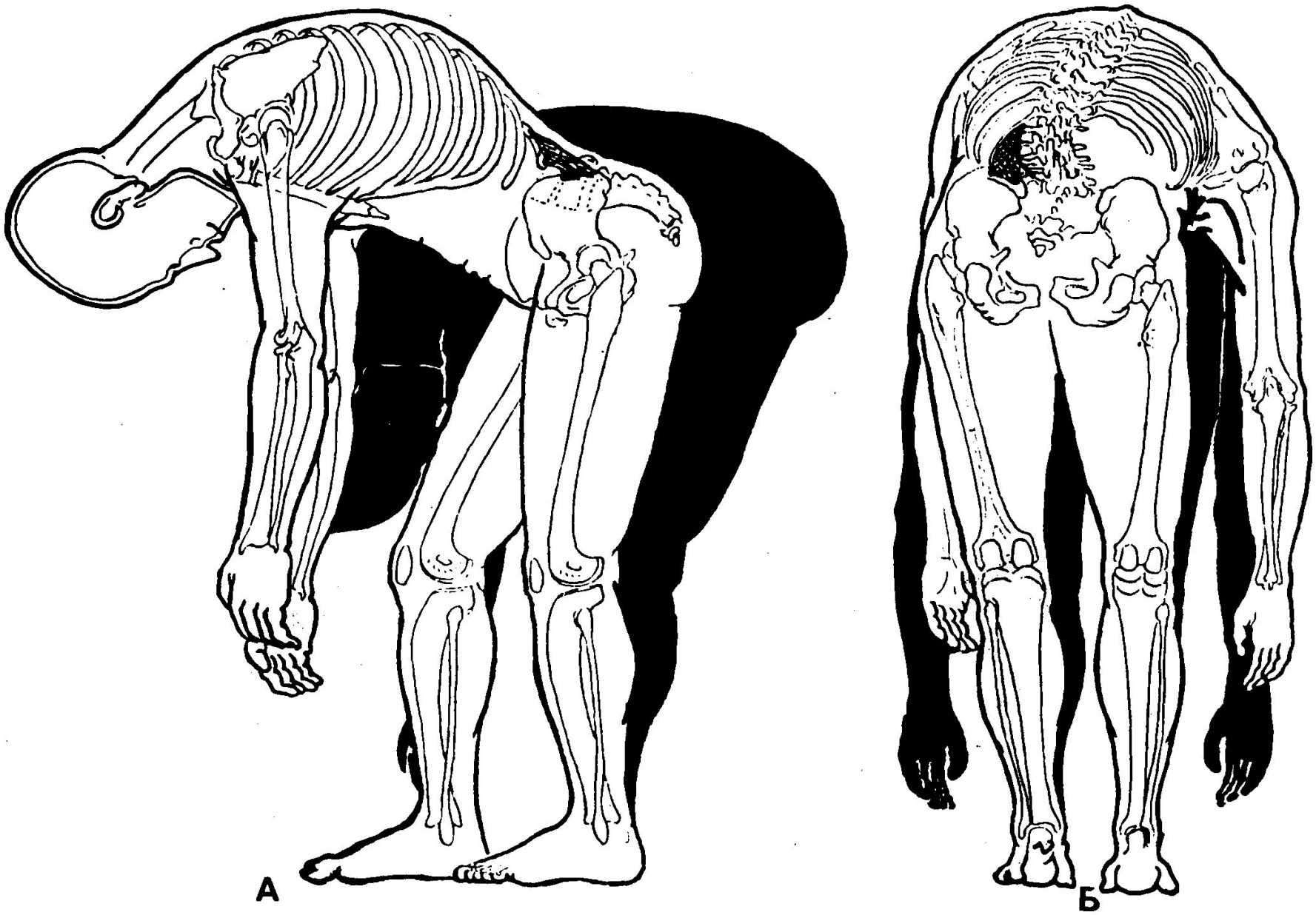

Флексия туловища при укорочении квадратной мышцы поясницы
(опережающее сокращение)
А - вид сбоку Б - вид сзади

Подвздошно-поясничная мышца - Musculus iliopsoas

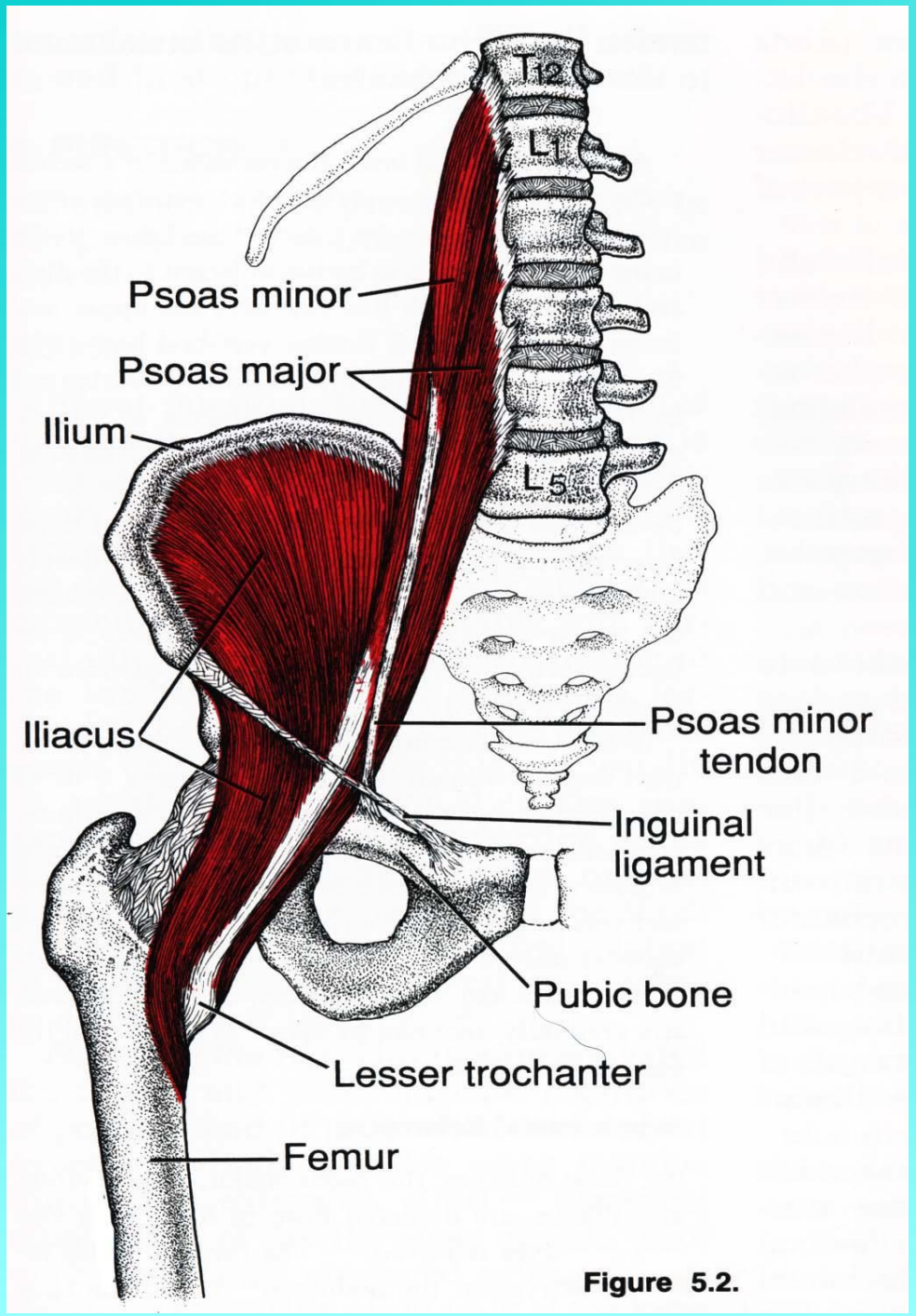

Figure 5.2.

Образуется в результате соединения дистальных мышечных пучков большой поясничной и подвздошной мышц. Мышца из полости таза выходит через мышечную лакуну и, направляясь книзу, проходит по передней поверхности тазобедренного сустава, прикрепляясь тонким коротким сухожилием к малому вертелу бедренной кости.

Функция:
Осуществляет сгибание и супинацию бедра в тазобедренном суставе.
При фиксированной ноге сгибает поясничный отдел позвоночника

Паттерн отраженной боли от триггерных точек подвздошно-поясничной мышцы

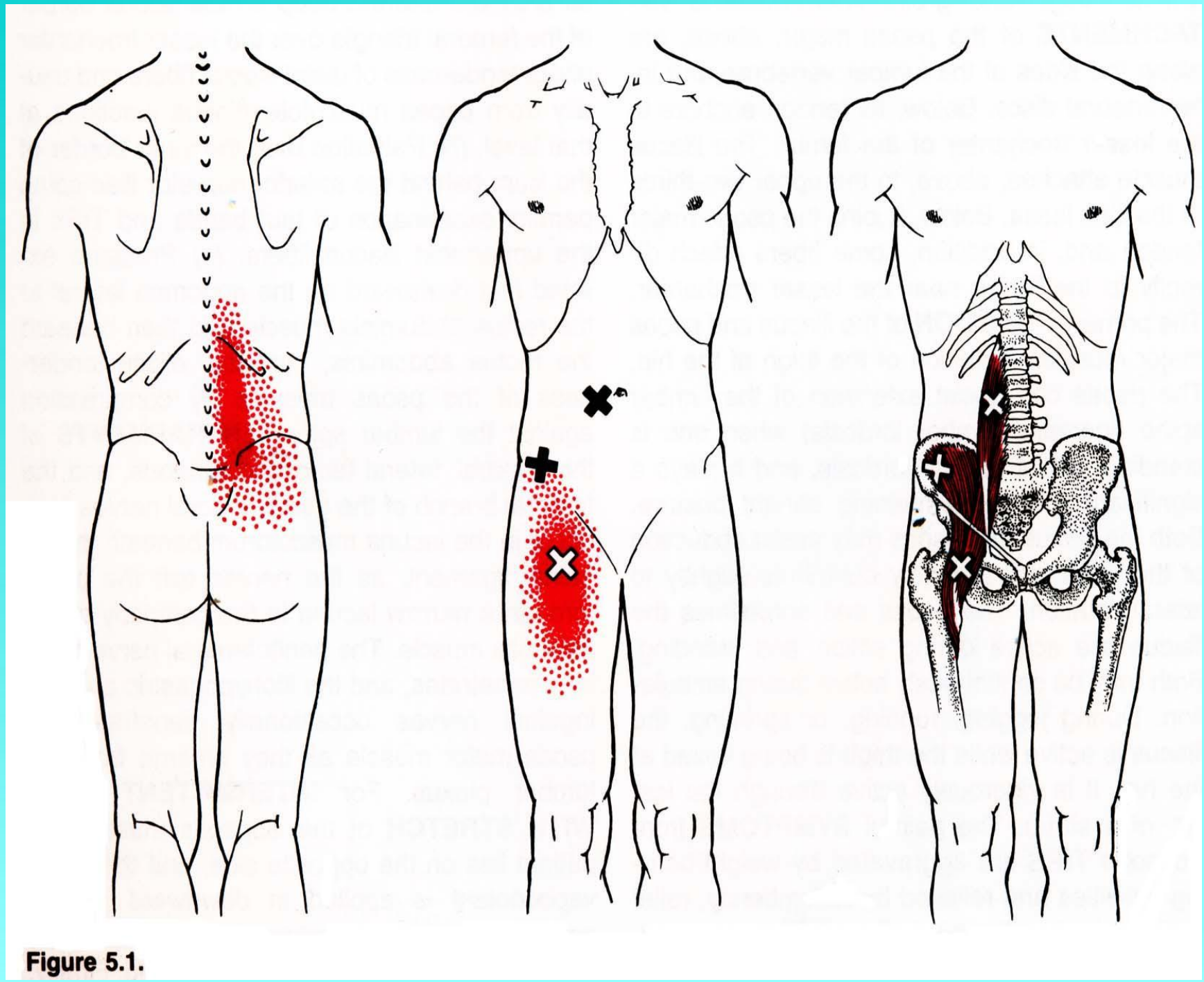

Figure 5.1.

Визуальные критерии нарушения статики у пациента с укорочением подвздошно-поясничной мышцы

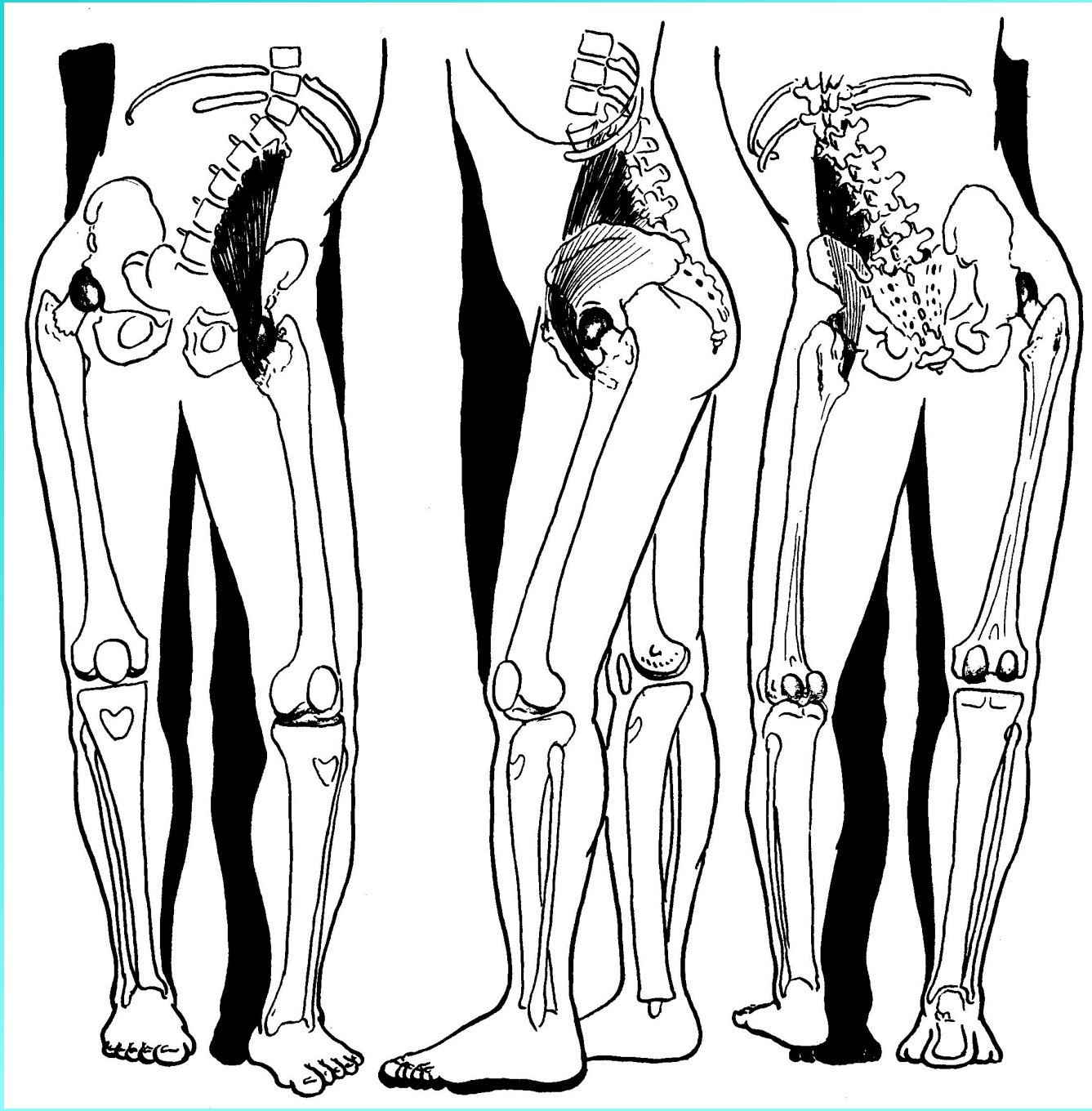

вид спереди вид сбоку вид сзади
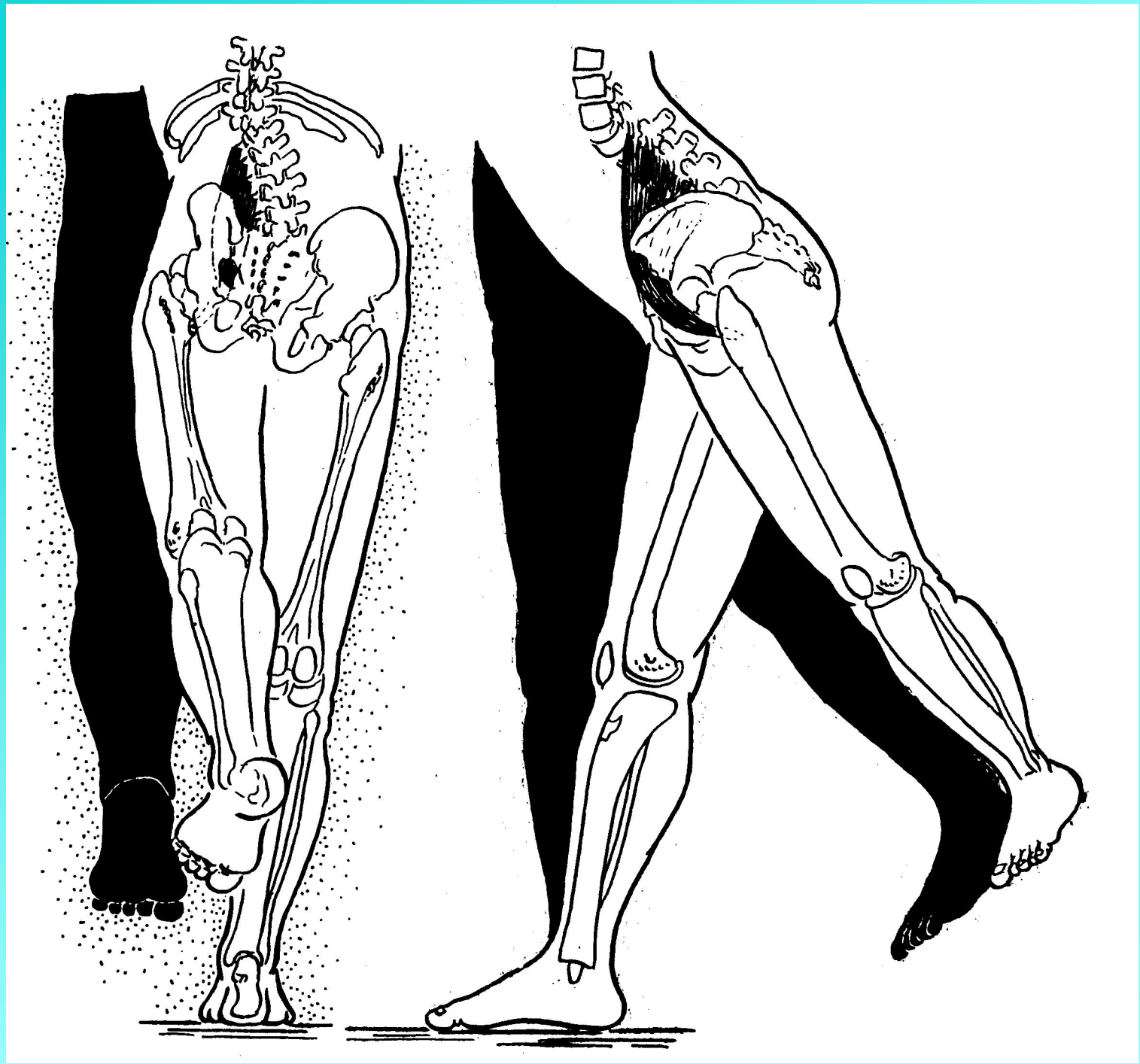
Визуальные критерии нарушения экстензии бедра у пациента с укорочением подвздошно-поясничной мышцы