Толщина слоя **эмали** в различных отделах коронки колеблется от 1,62-1,7 мм на уровне жевательных бугорков моляров до 0,01 мм в области шейки зуба.

Зачаток зуба

1-амелобласты

2- одонтобласты

3- эмаль,

4- дентин

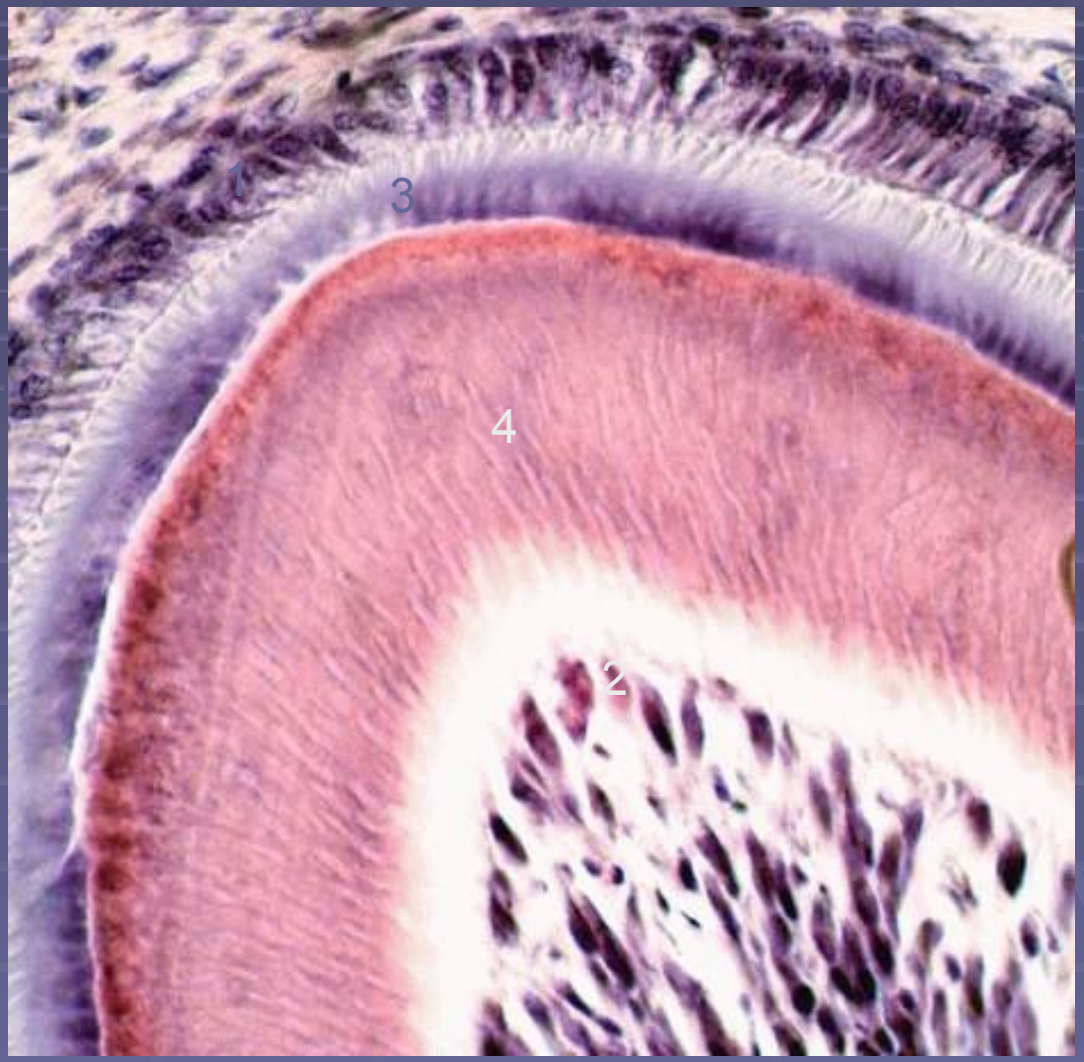

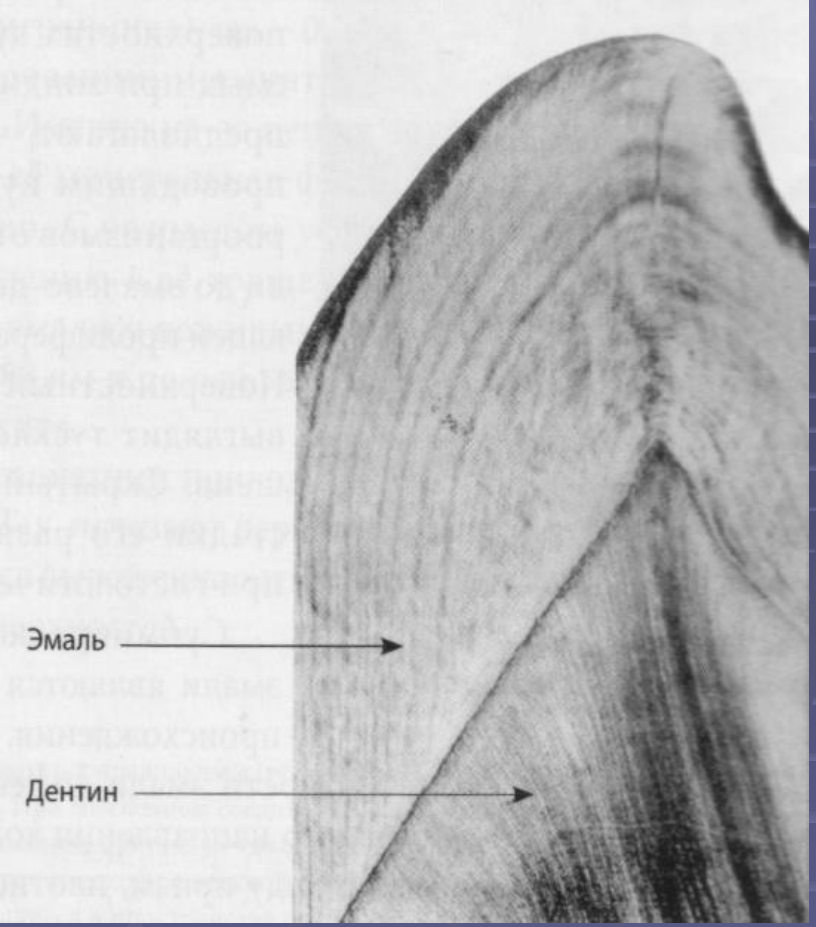

Эмалевая призма - основное структурное образование эмали - кристаллизованные волокна, изогнутые в толще эмали и выпрямляющиеся в ее поверхностном слое. Толщина призм - от 3 до 6 мкм. Эмалевые призмы соединены в пучки (по 10-20), направленные радиально от дентино-эмалевого соединения к наружной поверхности, имеют S-образную изогнутость, что на продольном шлифе выглядит как правильное чередование поперечных (диазоны) и продольных (паразоны) полос.





- **Органическое вещество эмали:**

ламеллы (пластинки) – белковые оболочки призм - проникают в эмаль на значительную глубину;
пучки – проникают в эмаль на меньшую глубину;
веретёна – белковые образования, проникающие в эмаль через дентинно-эмалевое соединение.

С возрастом увеличивается уровень белка в наружном слое эмали и при этом снижается кариесрезистентность твёрдых тканей зуба.

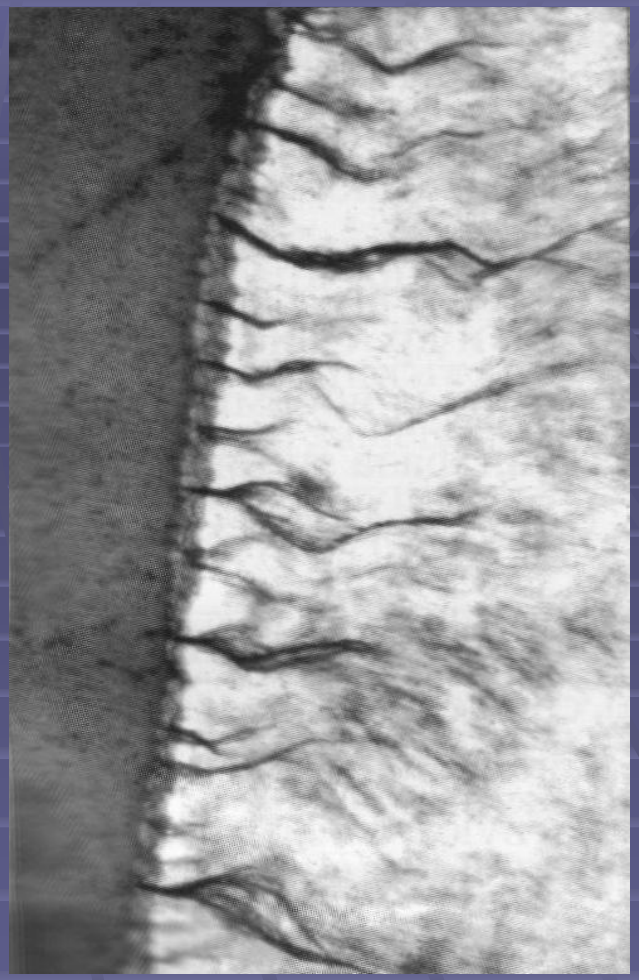

Ламеллы и эмалевые пучки в поляризационном микроскопе

Сканирующаям электронная микроскопия эпоксидного шлифа экватора моляра с частично протравленной эмалью:

1 - дентин;

2 - разграничительная – эмалево-дентинная пластинка

3 - базальный слой эмали;

4 - срединный слой эмали;

5 - пелликула.

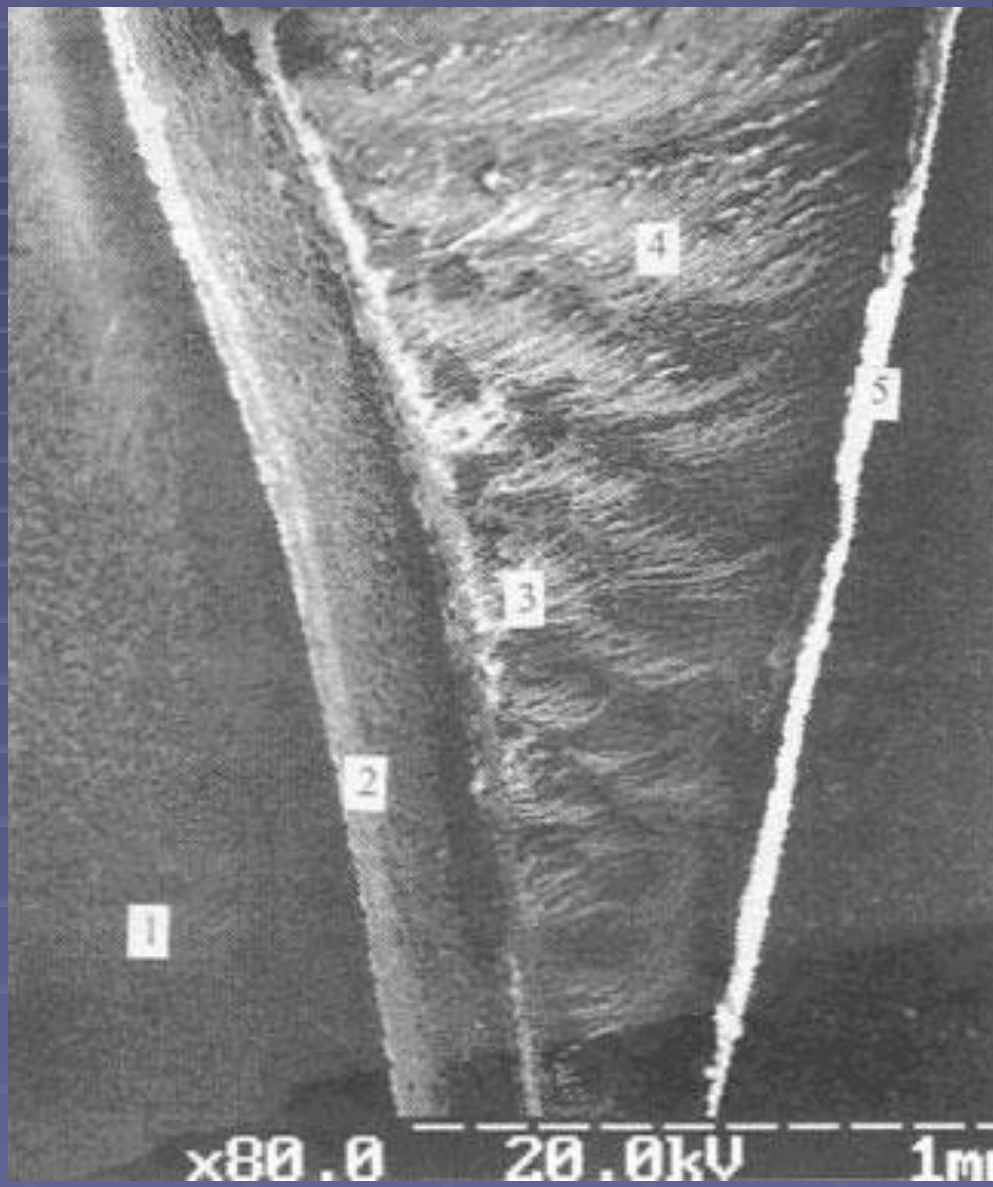

Химический состав эмали зубов:

- Гидроксиапатит — 75,04%
- Карбонапатит — 12,06%
- Хлорапатит — 4,39%
- Фторапатит — 0,66%
- Карбонат кальция — 1,33%
- Карбонат магния —1,62%
- Органические вещества — 1,2%
- Вода — 3,8%

Кроме солей фосфата кальция в составе эмали обнаружены свыше 30 разных элементов. В относительно больших количествах присутствуют ионы Mg^{2+}, Na^{+}, а также Cl^{-}, K^{-}, Zn^{2+}, Fe^{2+}, Sr^{2+}, Pb^{2+}.

Минеральные вещества в эмали распределены неравномерно. Поверхностные более плотные слои содержат меньше воды, карбонатов и больше фтора. Количество неорганических компонентов уменьшается в направлении от поверхности к зоне перехода эмали в дентин

Гидроксиапатит (гидроксилапатит) - основной кристалл мине- рализованных тканей; составляет 95-97% в эмали зуба, 70-75% в дентине и 60-70% в костной ткани. Формула гидроксиапатита - Ca10(PO4)6(OH)2. В этом случае молярное соотношение Ca/P (кальциево-фосфатный коэффициент) равно 1,67

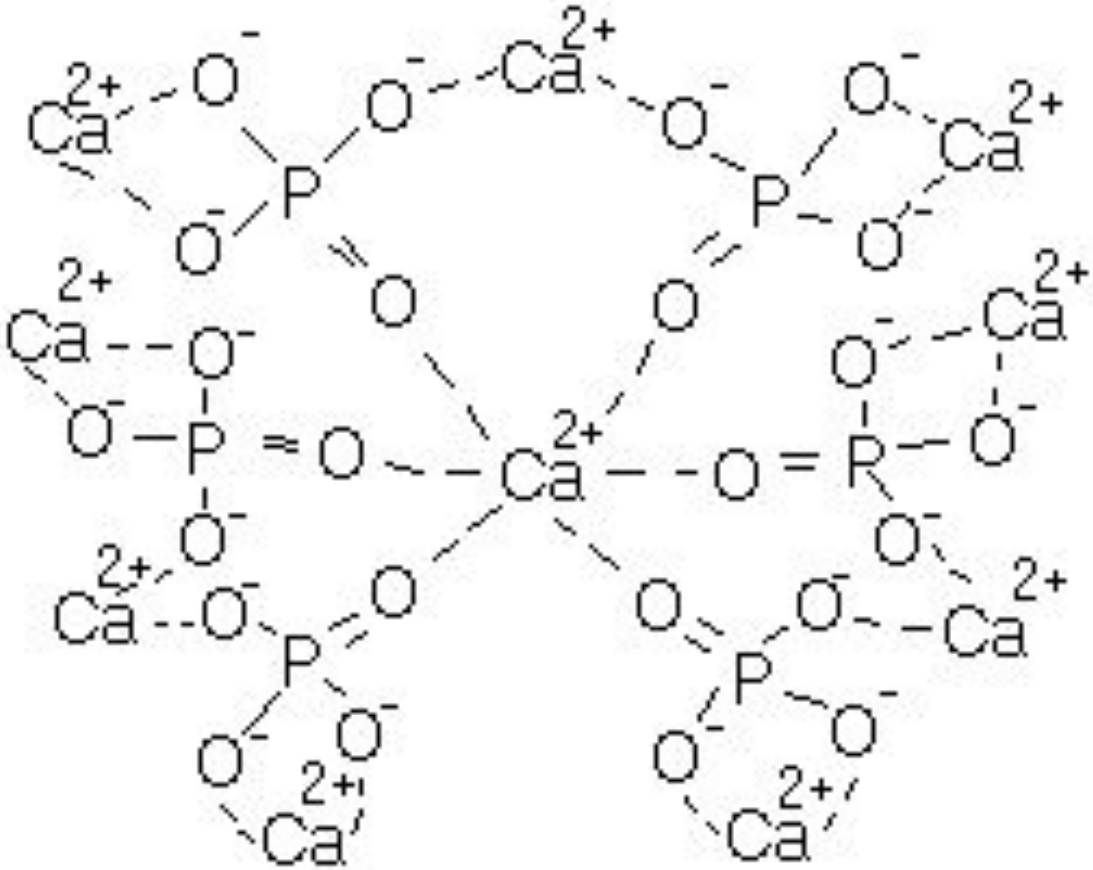

Строение кристалла $Ca_{10}(PO_4)_6(OH)_2$

Hydroxyapatite SP-1 — минерал природного происхождения, ячейка его кристалла включает в себя две молекулы

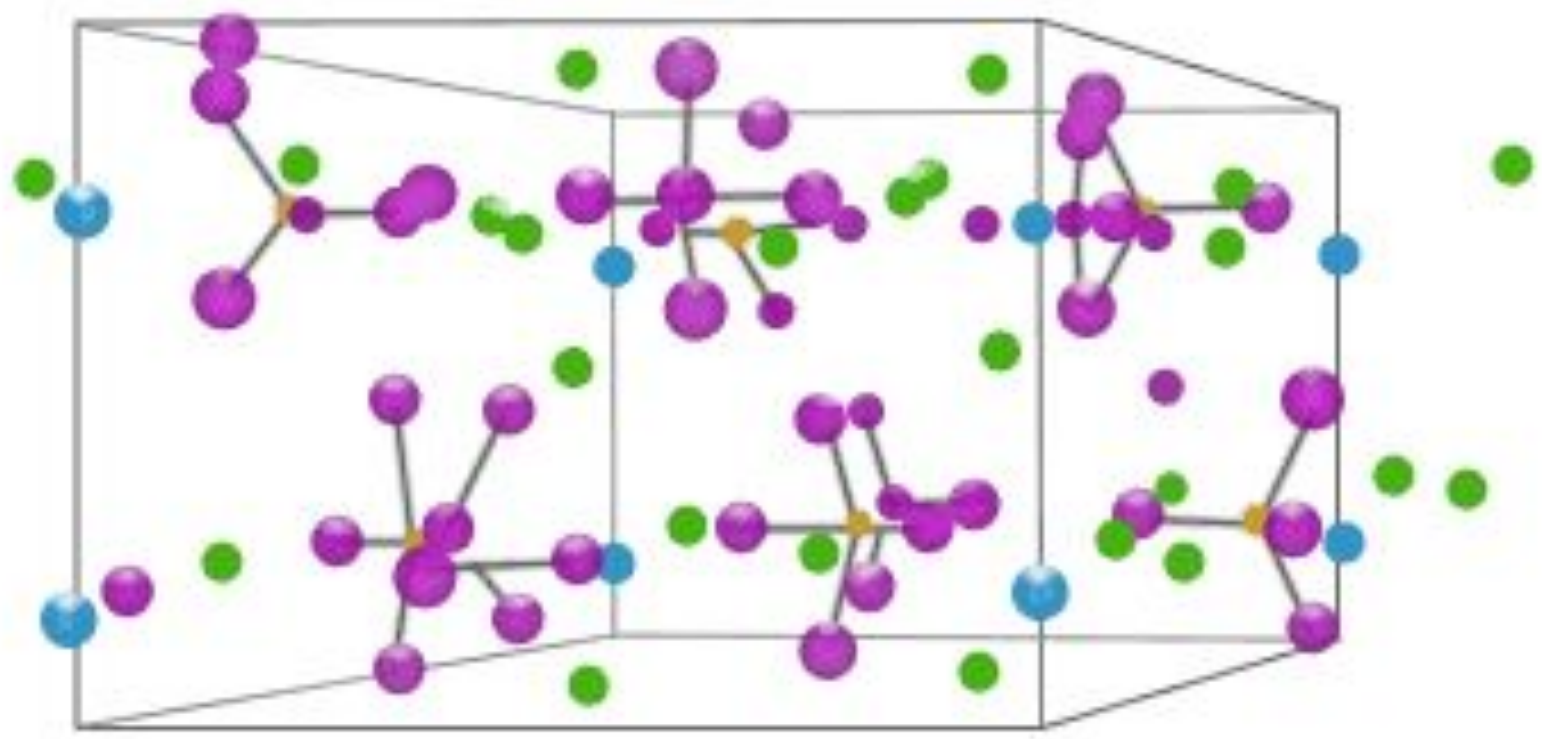

$Ca_{10}(PO_4)_6(OH)_2$

Минерализация эмали:

- Преэруптивная:

- Первичная – образование и рост кристаллов энамелобластами

- Вторичная (созревание эмали)

- Постэруптивная:

- Третичная - происходит после прорезывания зуба, и особенно интенсивно - в течение первого года нахождения коронки зуба в полости рта. Часть неорганических веществ поступает со стороны дентина, но основное их количество поставляет слюна. В связи с этим для полноценной третичной минерализации очень важен минеральный состав и pH слюны.

Элементы кристаллической решётки апатитов могут обмениваться с ионами раствора, окружающего кристалл и изменяться за счёт ионов, находящихся в этом растворе

Замещаемые ионы	Замещающие ионы
PO_4^{3-}	AsO_3^{2-}, HPO_4^{2-}, CO_2
Ca^{2+}	Sr^{2+}, Ba^{2+}, Pb^{2+}, Na^{+}, K^{+}, Mg^{2+}, H_2O
OH^{-}	F^{-}, Cl^{-}, Br^{-}, I^{-}, H_2O
2OH	CO_3^{2-}, O_2^{-}

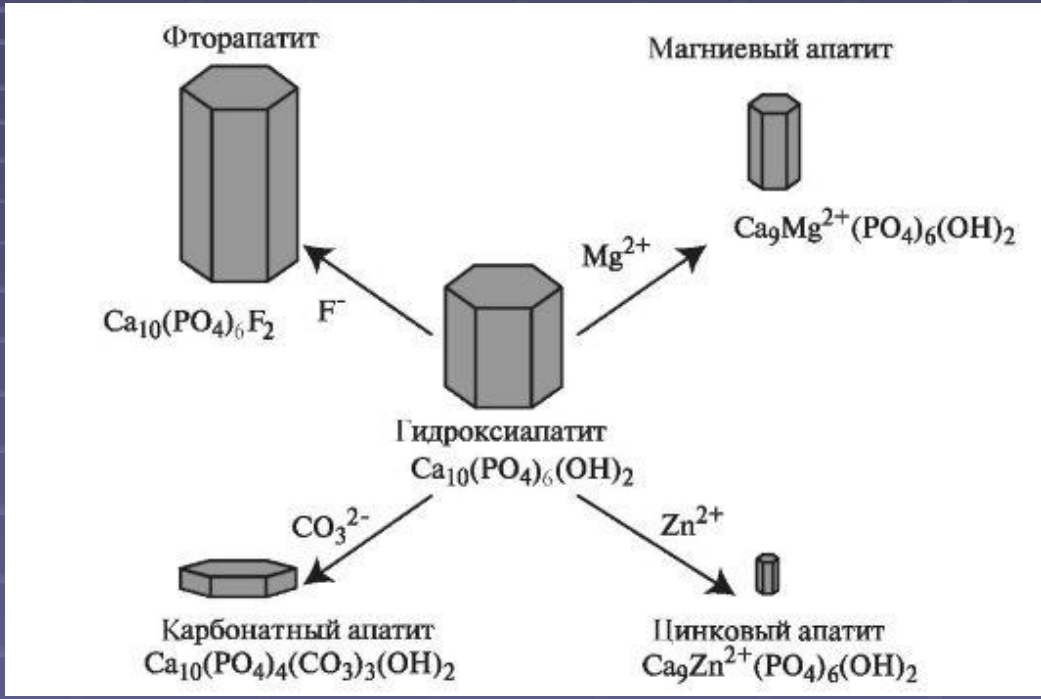

Фторапатиты Ca10(PO4)6F2
наиболее стабильные из всех апатитов.

Дентин (dentinum)

- это грубо-волокнистая соединительная ткань, состоящую из основного вещества, пронизанного дентинными трубочками (канальцами) 1-5 мкм диаметром 15 000 - 75 000 на 1м2 .
- В дентине содержится 70-72% неорганических и 28-30% органических веществ и воды.
- Основу неорганического вещества составляет фосфат кальция (гидроксиапатит), карбонат кальция, и в небольшом количестве фторид кальция, магния, натрия.
- Самый глубокий слой дентина, расположенный на границе с пульпой зуба, называется предентином. Это тонкий слой неминерализованной органической матрицы, которая состоит в основном из коллагеновых белков.

Химический состав дентина:

Основу неорганического вещества дентина составляет

- фосфат кальция (гидроксиапатит),
- карбонат кальция,
- фторид кальция, магния, натрия.

Органическую основу дентина образует

- коллаген,
- мукополисахариды
- жиры.

Различают:

- плащевой
- околопульпарный
- предентин

- Плащевой дентин (поверхностный) – радиальное направление коллагеновых волокон (волокна Корфа)
- Околопульпарный дентин (глубокий) – коллагеновые волокна имеют тангенциальное направление (волокна Эбнера)
- Предентин – необызвествлённый участок коллагеновых волокон и основного вещества, который находится на границе дентина и пульпы.
- Интерглобуллярные пространства – необызвествлённые участки плащевого дентина (больше в корне зуба).

MyShared

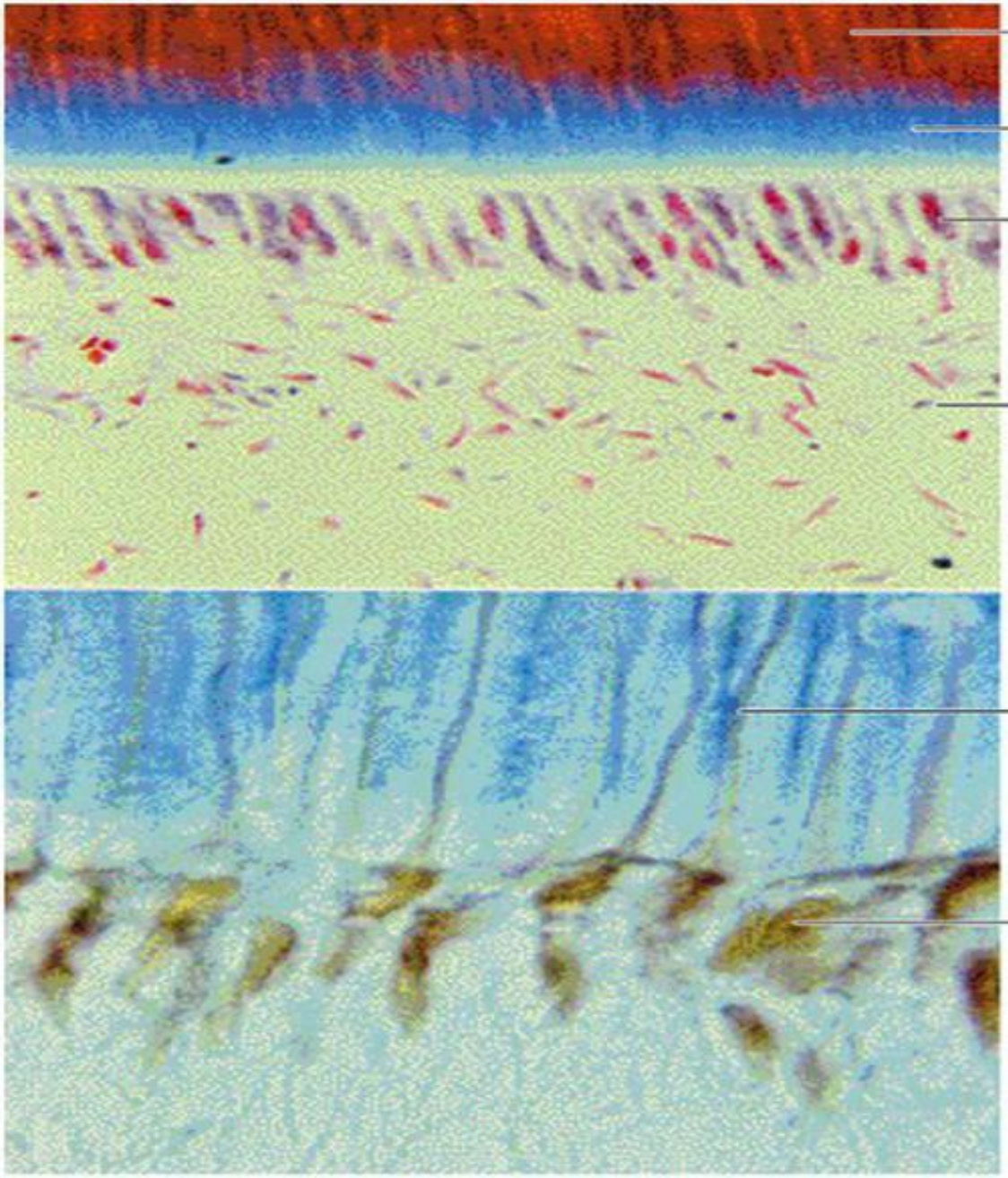
Dentin
Predentin
Odontoblasts
Pulp
Odontoblast process
Odontoblast nucleus

MyShared

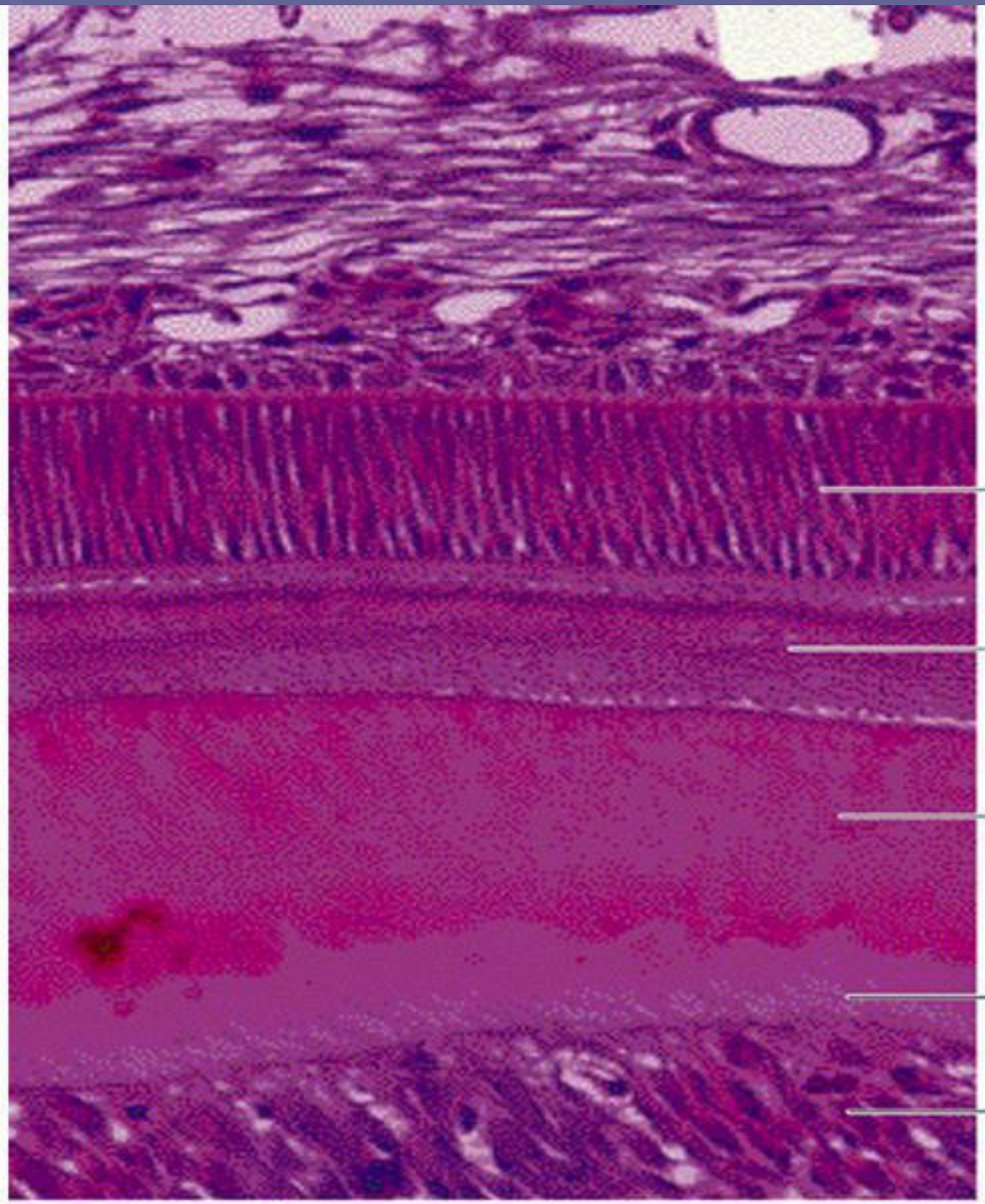

MyShared

Образование дентина

- Первичный дентин — образуется в период формирования твёрдых тканей зуба;
- Вторичный дентин (заместительный) — образуется в процессе жизнедеятельности зуба;
- Третичный дентин (иррегулярный, заместительный, репаративный) — образуется при патологических изменениях;
- Предентин — наименее обызветвлённая часть дентина, прилегающая к пульпе;
- Склерозированный дентин — прозрачный дентин, характеризуется отложением солей кальция в дентинных канальцах;
- Дентикли;
- Конкременты.


ULTR08 7.0 kV X5.00K 3.60µm


20KV X2000
10.0U ORU


20 µm

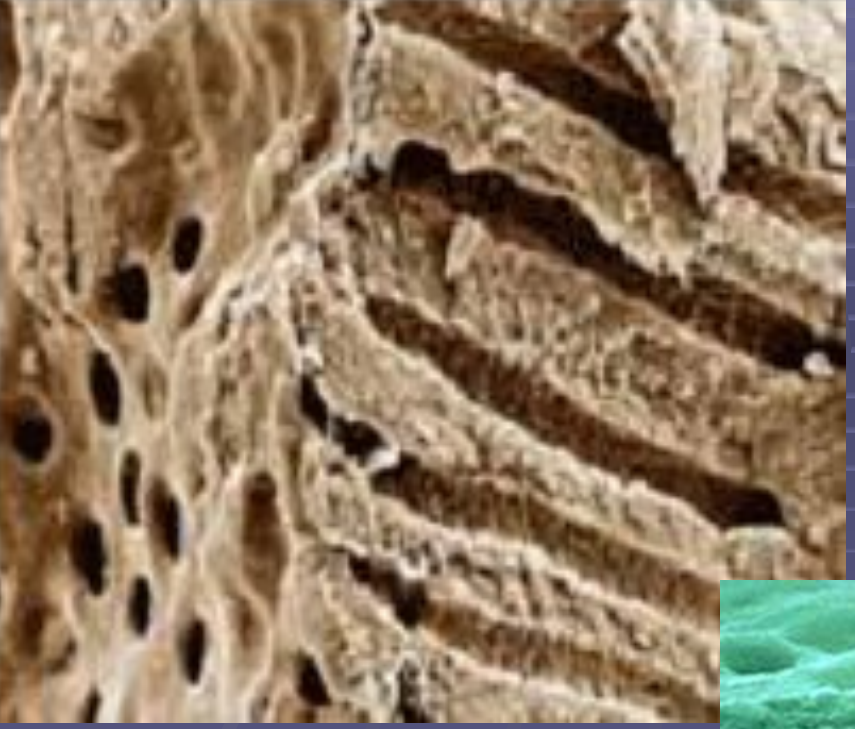

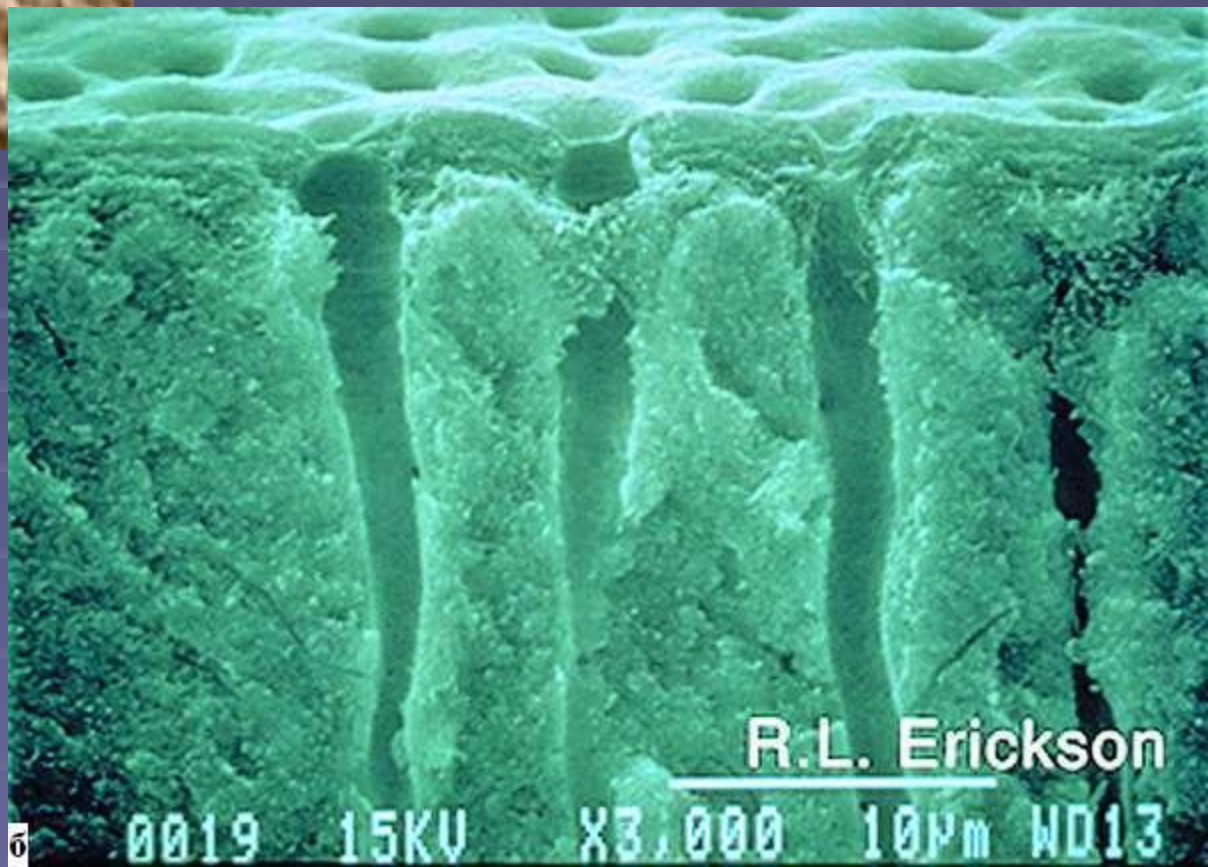
R.L. Erickson
0019 15KV X3,000 10µm WD13



Эмаль и дентин. Шлиф зуба: 1 - эмаль; 2 - цемент; 3 - цементо-эмалевое соединение; 4 - дентин. На вставке: полоски Гунтера-Шрегера (5) и линии Ретциуса (6) в эмали

ЦЕМЕНТ

- Твёрдая ткань, которая покрывает дентин корня.

Химический состав:

1) 65 % – минеральные вещества ($Ca(PO_3)_2$, $CaCO_3$);
2) 23 % – органические вещества (коллагеновые волокна и основное вещество);
3) 12 % – вода.

- Коллагеновые волокна имеют продольную и радиальную ориентацию.

MyShared

Цемент

- Цемент покрывает корень зуба на всём протяжении, по своему строению напоминает грубоволокнистую кость, образуется при обызвествлении структуированных коллагеновых волокон, продуцированных цементобластами (бесклеточный цемент), и цементоцитами (клеточный цемент).
- Различают цемент:

- первичный
- вторичный.

В норме цемент не рассасывается, медленное отложение новых слоёв происходит в течение всей жизни.

Вторичный цемент обеспечивает допрорезывание зуба при физиологическом (возрастном) истирании.

Различают два вида цемента:

- бесклеточный (первичный) – ближе к шейке, образован коллагеновыми волокнами и основным веществом;
- клеточный – на верхушке корня, образован межклеточным веществом и цементоцитами (лежат в лакунах, отростки анастомозируют между собой).

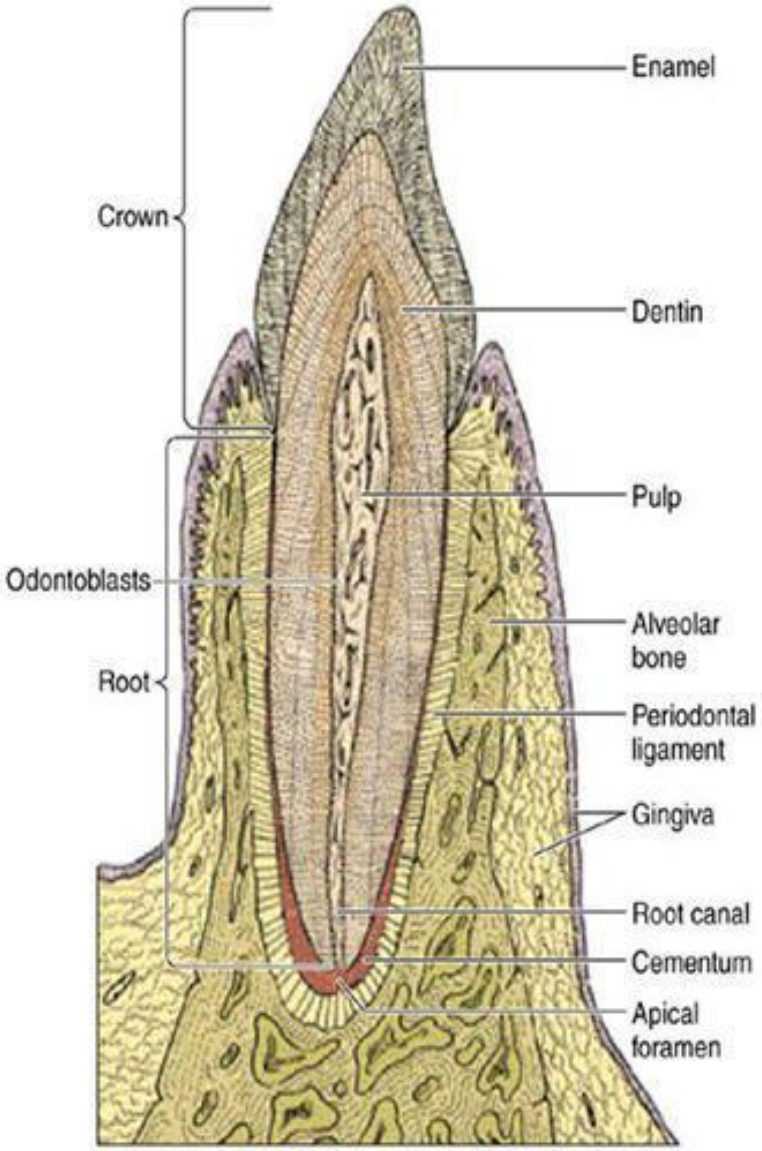

MyShared

- В основном веществе цемента обнаруживаются коллагеновые волокна, идущие в в радиальном направлении, которые с одной стороны соединяются с радиальными волокнами дентина, а с другой — вплетаются в волокна периодонта (прободающие волокна).
- Гиперцементоз - неравномерное избыточное отложение цемента на поверхности корня.

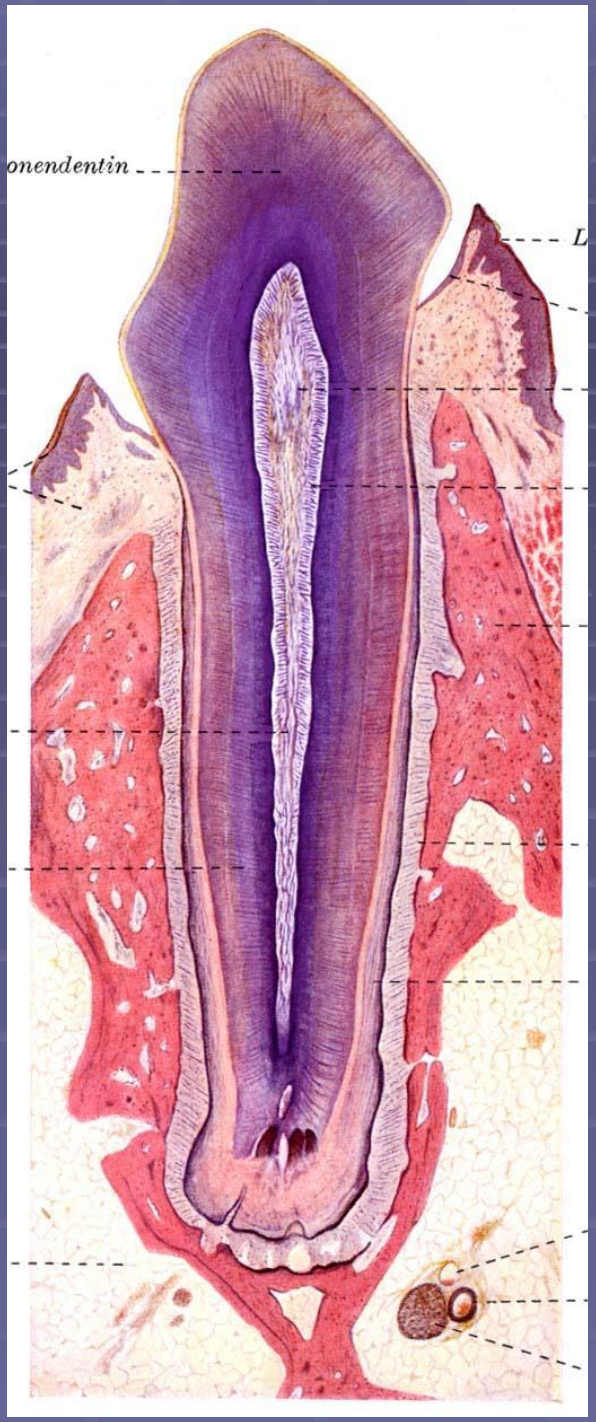
onendentin
L

ПУЛЬПА

- Мягкая ткань, которая заполняет полость зуба и обеспечивает: трофику, иннервацию, иммунную защиту, регенерацию его тканей.

  Строение: рыхлая соединительная ткань (звёздчатые фибробласты, ретикулярные волокна, незрелые коллагеновые волокна и много основного межклеточного вещества. Содержит гемокапилляры, нервные сплетения.

Делится на:

- ***коронковую***
- ***корневую***

MyShared

Гистологически различают 3 слоя пульпы:

- *периферический* – содержит незрелые коллагеновые волокна и тела дентинобластов;
- *промежуточный* – содержит тела предентинобластов и преколагеновые волокна;
  - безклеточная зона Вейля – в коронковой пульпе старых зубов, расположена между дентинобластами и предентинобластами.
- *центральный* – рыхлая соединительная ткань с сосудами, нервными сплетениями.

Мёртвый зуб – это депульпированный зуб.

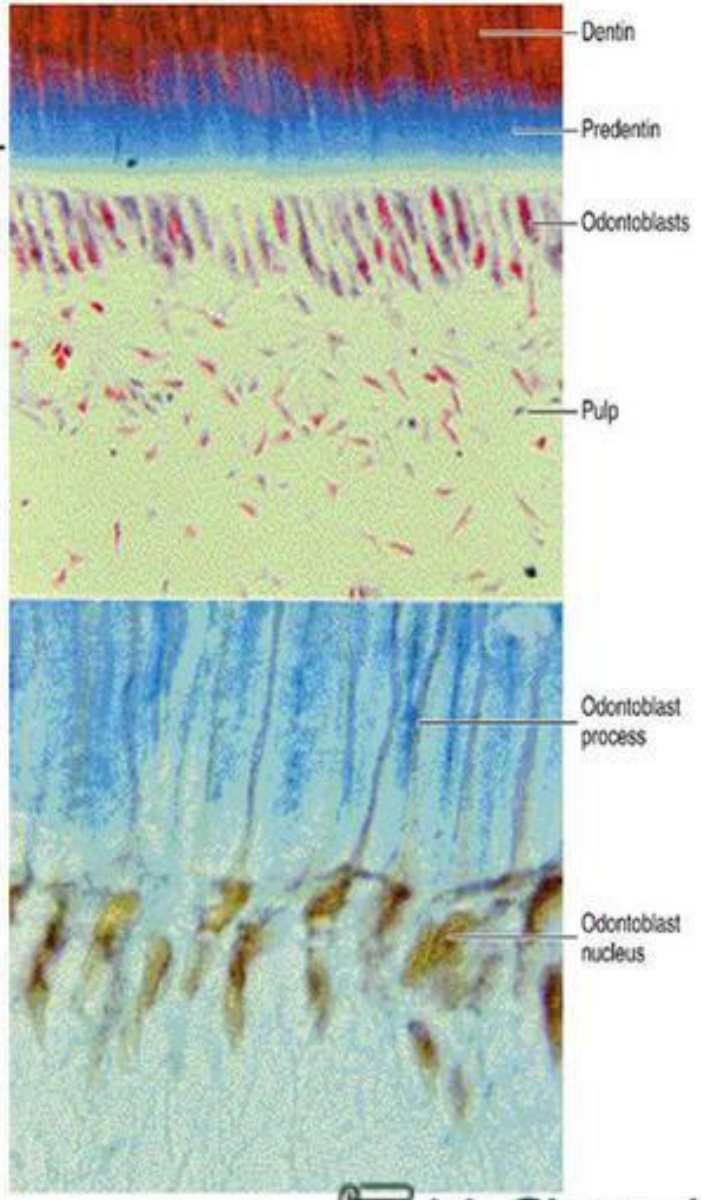

MyShared

Функции пульпы

Пластическая – образование дентина.

Трофическая – питание дентина.

Сенсорная – содержит большое количество нервных окончаний.

Защитная – развитие гуморальных и клеточных иммунных реакций, воспаления.

Репаративная – выработка заместительного дентина.

ПЕРИОДОНТ
(зубная связка)

Плотная соединительная ткань, которая обеспечивает:

- фиксацию зуба в альвеоле челюсти;
- условия для перестройки кости в процессе прорезывания зубов;
- функционирование зубов;
- рецепцию;
- питание пародонта.

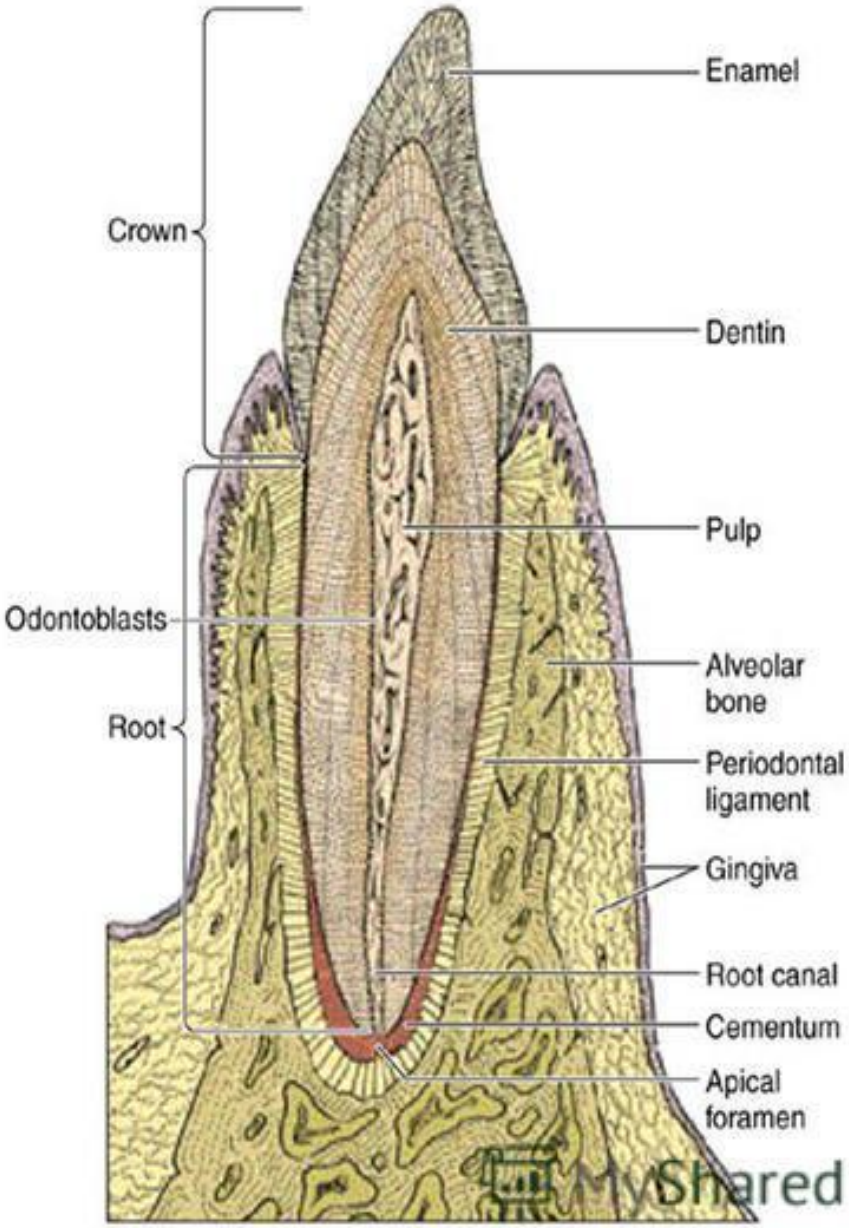

Строение: толстые пучки S-образно расположенных коллагеновых волокон, между которыми – прослойки рыхлой соединительной ткани с сосудами и нервами. Эти структуры постоянно перестраиваются и это создаёт условия для постоянного ортодонтического лечения (исправление аномалий положения зуба).

- ***Прободающие (Шарпеевые) волокна*** – коллагеновые волокна, которые имеют радиальное направление в области шейки зуба и формируют циркулярную зубную связку.
- ***Эпителиальные остатки (островки) Малассе – остатки эпителиального*** влагалища Гертвига эмалевого органа.
- ***Цементикли*** – скопление цемента в периодонте.
- ***Герметизм*** периодонта обеспечивается плотным соединением многослойного плоского эпителия дна дёсневого кармана с кутикулой эмали шейки зуба (при нарушении – ***периодонтит, парадонтит***).

MyShared

ПАРОДОНТ

- это комплекс морфологически и функционально взаимосвязанных структур, которые окружают зуб и удерживают его в альвеолярном отростке.

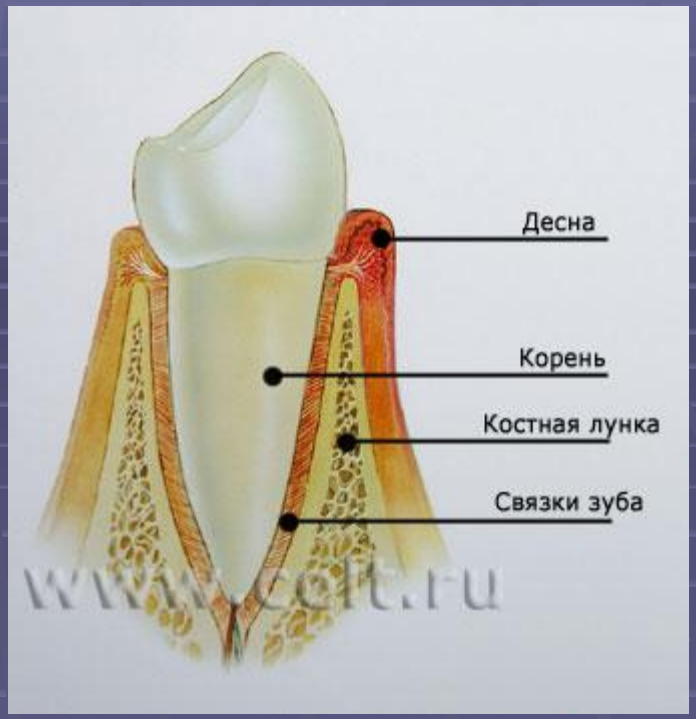

К ним относятся:

- десна,
- костная ткань альвеолы (вместе с надкостницей),
- волокна периодонта,
- цемент корня зуба