Классификация нарушений спинномозгового кровообращения. Диагностика и дифференциальная диагностика.

Подготовила ***Кожевникова Елизавета Аркадьевна***,
студентка 615 группы лечебного факультета

Миелоишемия

- медленно прогрессирующее течение сосудистого поражения спинного мозга различной этиологии.

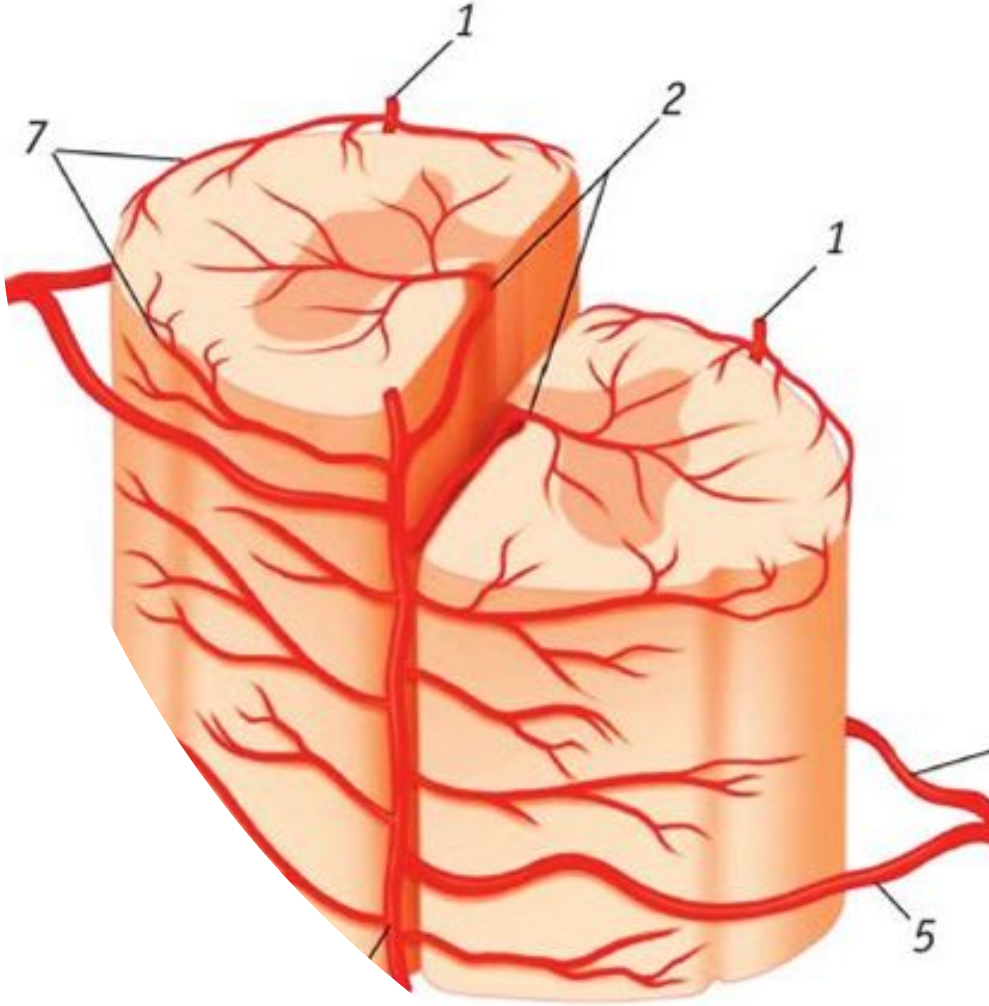

Причины ишемического нарушения СМ кровообращения

1. Патологические изменения сосудов, кровоснабжающих СМ:
   - Врожденные причины (мальформации СМ сосудов, коарктация аорты, гипоплазия сосудов);
   - Приобретенные причины (атеросклероз аорты и ее ветвей, тромбозы и эмболии)
2. Ишемическое поражение СМ при сдавлении сосудов, кровоснабжающих СМ (беременная матка, ЛУ при лимфогранулематозе, туберкулезе);
3. Ятрогенные факторы (радикулотомия со случайным пересечением радикуло-медулярной артерии, инъекционные мероприятия).

Факторы риска развития миелоишемии

Некорректируемые

- Стеноз позвоночного канала;
- Аномалии развития позвоночника;
- Аномалии развития сосудистой системы СМ.

Корректируемые

- Атеросклероз;
- Дислипидемия;
- Артериальная гипертония;
- СД;
- Курение;
- Неадекватные физические и психоэмоциональные перегрузки;
- Нескоординированные и несбалансированные движения.

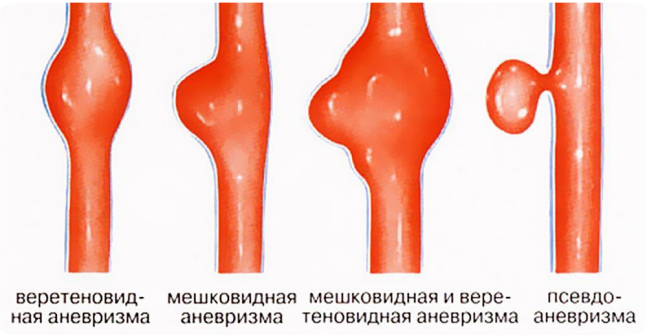

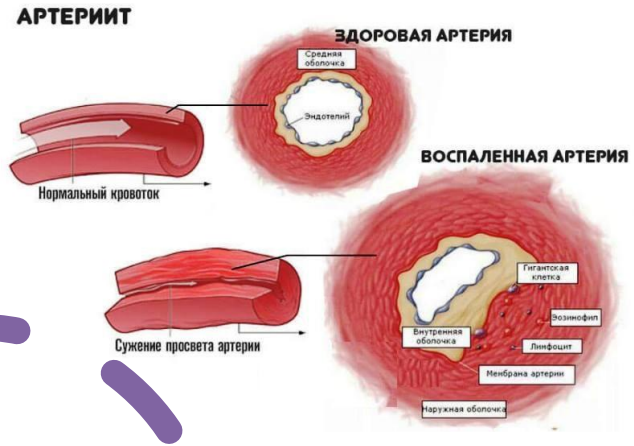

1. Патологические изменения сосудов, кровоснабжающих СМ

- *Врожденные*: гипоплазия сосудов, аневризмы, коарктация аорты;
- *Приобретенные*: атеросклероз, тромбоз, флебит, эмболия, варикоз, артериит, недостаточность кровообращения при СН.

2. Ишемическое поражение СМ при сдавлении сосудов, кровоснабжающих СМ

- Опухоли, увеличенные лимфоузлы грудной и брюшной полости, межпозвонковые грыжи, опухоли, воспалительный инфильтрат, обломки позвонка при его переломе;
- У беременных женщин плод на второй половине беременности сдавливает аорту, что при определенных анатомо-функциональных состояниях может приводить к недостатку кровотока к нижним сегментам СМ.

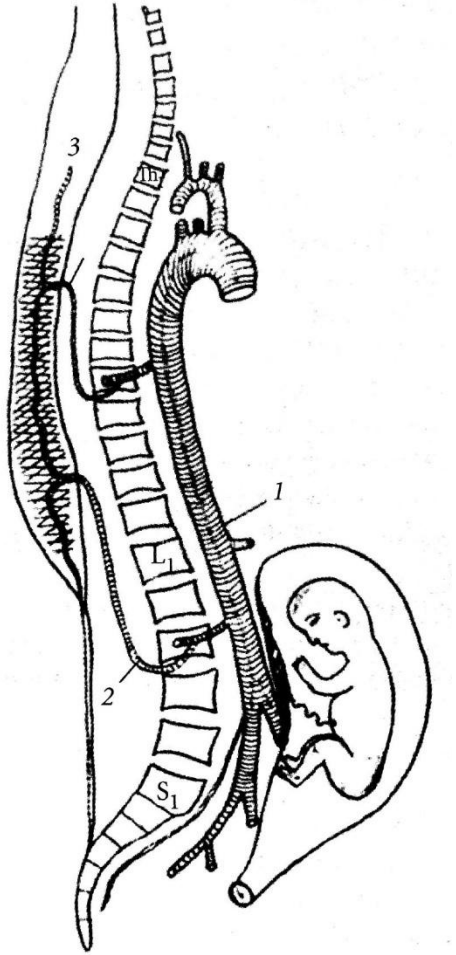

Схема распространенности ишемических изменений спинного мозга от D5 до S4

1 – брюшная аорта; 2 – большая радикуломедуллярная артерия Адамкевича с L3 корешком; 3 – верхняя дополнительная радикуломедуллярная артерия, сопровождающая D8 корешок слева

Скоромец А.А. Сосудистые заболевания спинного мозга: Руководство для врачей / А.А. Скоромец, В.В. Афанасьев, А.П. Скоромец, Т.А.Скоромец; под ред. Проф. А.В. Амелина и Е.Р. Баранцевича. – СПб.: Политехника, 2019. – 341 с.: ил.

3. Влияние ятрогенных факторов

- Осложнения вмешательств на позвоночнике или аорте;
- Диагностические операции (люмбальная пункция), спинномозговая анестезия;
- Локальное введение лекарственных препаратов в позвоночник;
- Мануальная терапия.

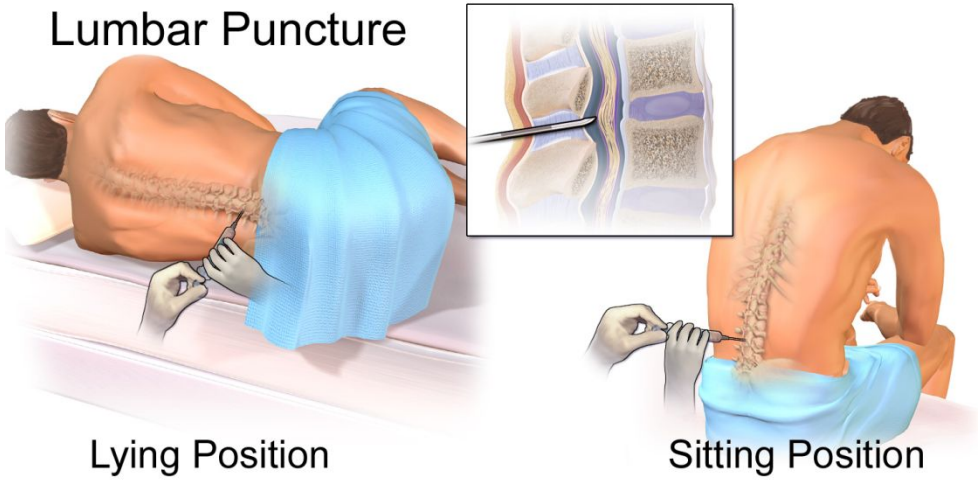

КЛАССИФИКАЦИЯ НАРУШЕНИЙ СПИННОМОЗГОВОГО КРОВООБРАЩЕНИЯ

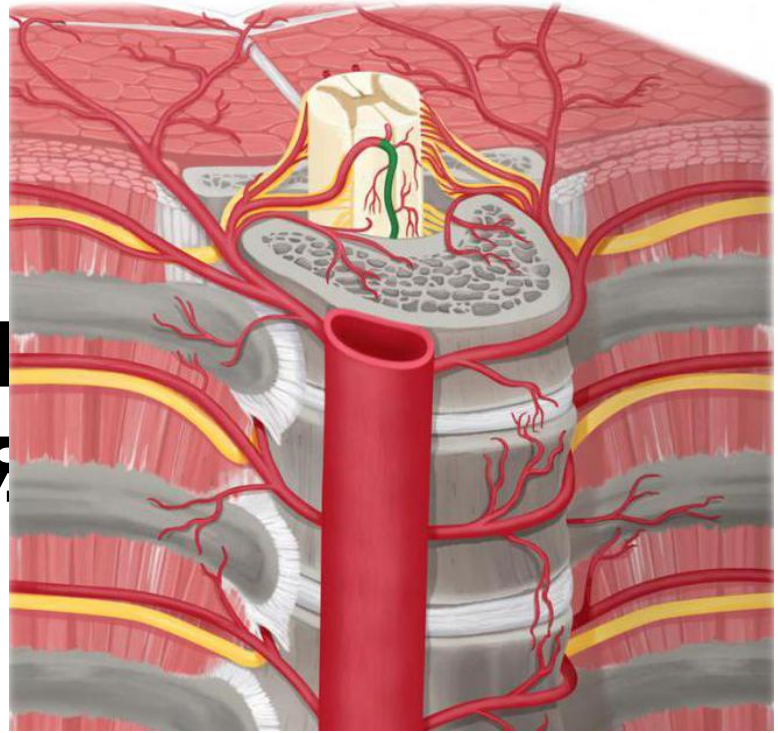

1. Острые, внезапно возникающие

- ишемический спинальный инсульт;
- геморрагический спинальный инсульт;

2. Преходящие (транзиторные) – все симптомы исчезают в течение первых суток от момента их появления:

- Синдром «падающей капли»;
- Синдром Унтерхарншейдта;
- Миелогенная перемежающаяся хромота;
- Каудогенная перемежающаяся хромота;

3. Хронические, длительно протекающие и медленно прогрессирующие:

- Хроническая миелоишемия

ОБЩАЯ КЛИНИЧЕСКАЯ КАРТИНА НАРУШЕНИЯ СПИННОМОЗГОВОГ О КРОВООБРАЩЕНИЯ

Геморрагические инсульты СМ встречаются реже ишемических, развиваются остро или подостро, их клиническая картина менее разнообразна. Особого рассмотрения требует клиническая картина развития ишемического инсульта.

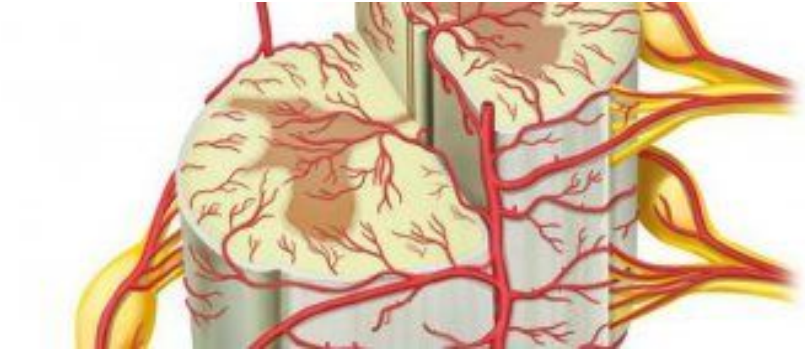

I. Начальные проявления недостаточности кровообращения СМ:

- **Жалобы** на периодическую утомляемость, слабость, чувство зябкости, ползания мурашек, потливость, изменение цвета кожи конечностей, боли по ходу позвоночника с иррадиацией;
- **Ощущения длятся** от 1-2 минут до 2-3 часов, возникают в условиях повышенной потребности мозга в притоке крови к отдельным его областям;
- Необходимые **исследования**: ЭНМГ, дозированная ходьба, приседания.

II. Преходящие нарушения спинномозгового кровообращения

- Остро возникающие симптомы функций СМ в виде парапарезов, плегии с нарушениями чувствительности или без них, расстройствами функций тазовых органов, которые восстанавливаются в течение 24 ч.
- Наиболее типичное проявление - **Миелогенная перемежающаяся хромота** (по Д.К. Богородинскому и А.А. Скоромцу)
- **Клинически**: центральный или вялый парапарез ног с отсутствием глубоких рефлексов и снижением мышечного тонуса. На высоте слабости - оживление коленных и ахилловых рефлексов, появление знака Бабинского.
- **Расстройства чувствительности**: гиперестезия по сегментарному или проводниковому типу, иногда пятнистая гипестезия.
- **Расстройства сфинктеров:** императивные позывы к мочеиспусканию или задержка мочеиспускания и стула.

Патогенез

- Нарушение притока крови к мотонейронам передних рогов спинного мозга. В норме при физической нагрузке сосуды на уровне центров передних рогов СМ расширяются.
- При сужении просвета - кровоток во время нагрузки уменьшается, кровообращение двигательных центров ухудшается и выявляются или усиливаются спинальные симптомы.

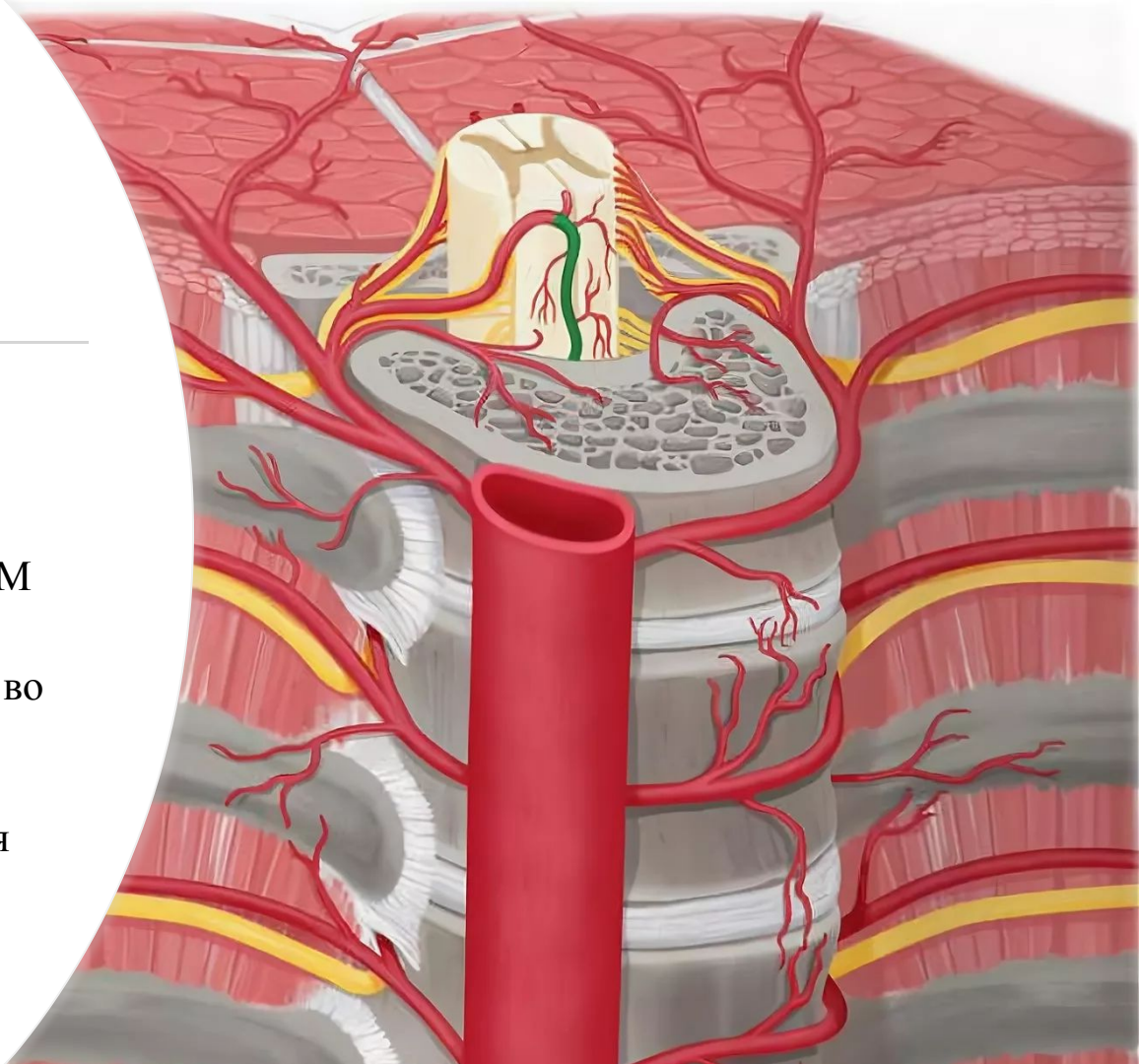

Патогенез

- При дегенеративных изменениях позвоночника и врожденном синостозе происходит **раздражение корешковых артерий** в зоне прохождения их через межпозвонковые отверстия, в результате чего наступают спазм сосудов и преходящее расстройство СМ кровообращения.

Синдром каудогенной перемежающейся хромоты

Этиология: преходящая ишемия корешков конского хвоста.

Клинчески:

- Парестезии, возникающие при ходьбе;
- После непродолжительного отдыха проходят самостоятельно;
- Позже присоединяется слабость в ногах.

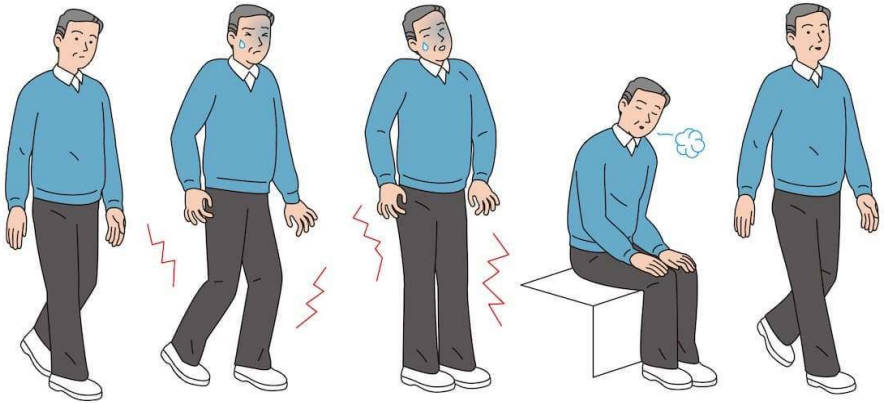

Синдром «падающей капли»

- При резком повороте или запрокидывании головы назад возникает приступ резкой слабости в руках
- Потери сознания нет
- Приступ проходит через несколько минут, сила в конечностях восстанавливается

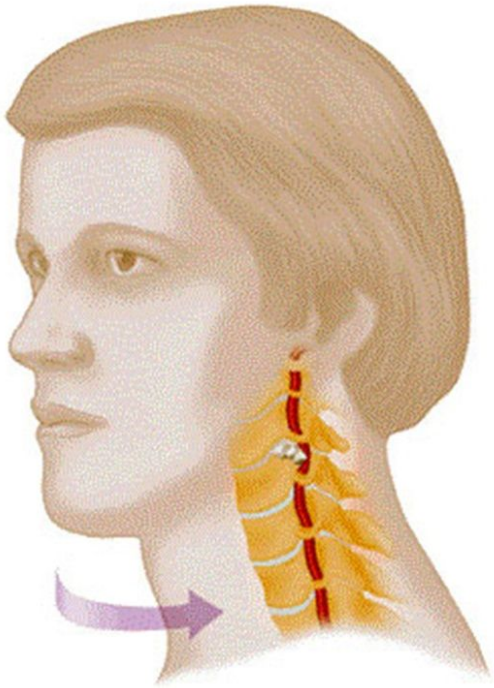

При повороте головы происходит компрессия позвоночной артерии и нарушение кровотока

Синдром Унтерхарншейдта

- Приступы быстро возникающего тетрапареза с *кратковременным выключением сознания*
- Этиология: резкая ишемия ретикулярной формации ствола мозга

III. Хроническое нарушение спинномозгового кровообращения

Субкомпенсированная миелоишемия

- Двигательные расстройства (спастические, атрофические или смешанные парезы) с нарушением функции ходьбы.
- Нестойкие нарушения чувствительности и функции сфинктеров тазовых органов.
- Двигательная способность сохранена в полной мере.

Декомпенсированная миелоишемия

- Спастические, атрофические или смешанные пара- и тетрапарезы.
- Более стойкие расстройства чувствительности и фунций сфинктеров

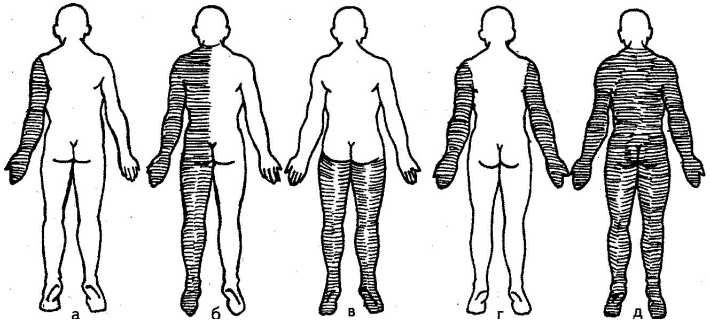

Клиническая картина

Начало заболевания: гипотрофия мышц, появление фасцикуляций как в руках, так и в ногах; скованность или слабость в ногах, парестезии в дистальных отделах НК.

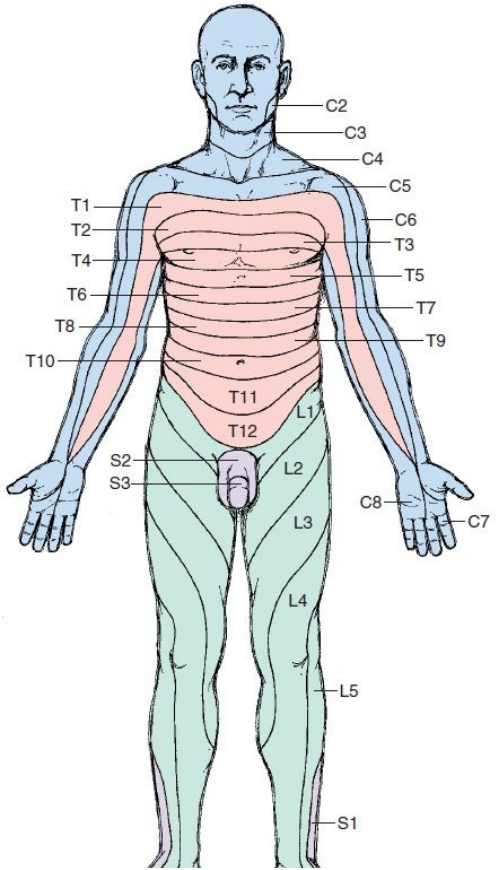

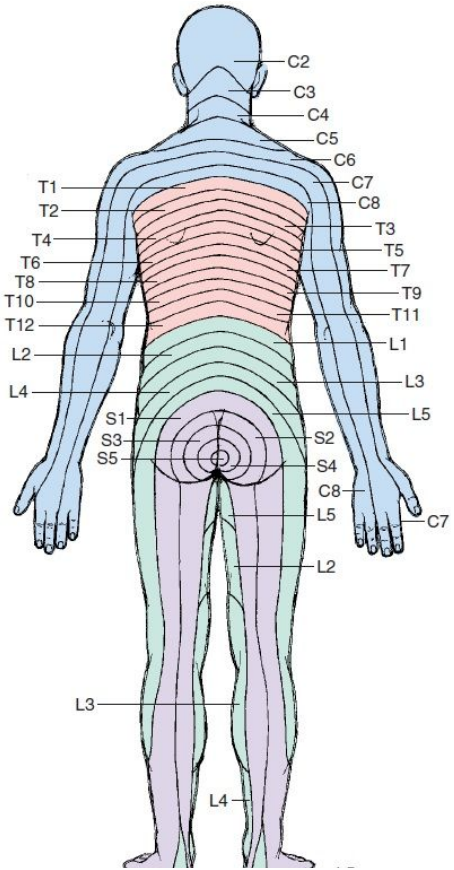

Поражение шейных сегментов СМ

Атрофический парез соответствующих миотомов с арефлексией на руках.

У двух третей пациентов к атрофии мышц плечевого пояса присоединяются аналогичные явления и мыщцах туловища, тазового пояса.

У трети пациентов - повшение глубоких рефлексов и развитие синдрома БАС.

Бульбомиелоишемия: атрофия и фасцикуляторные подергивания мышц языка, мягкого неба, круговой мышцы рта (часто на фоне аномалии Киммерли).

Поражение нижней половины СМ

- Спастический парапарез ног, проводниковый или сегментарный тип расстройства чувствительности, нарушение функции тазовых органов.
- Вначале - перемежающийся характер, затем - необратимые и стойкие изменения.

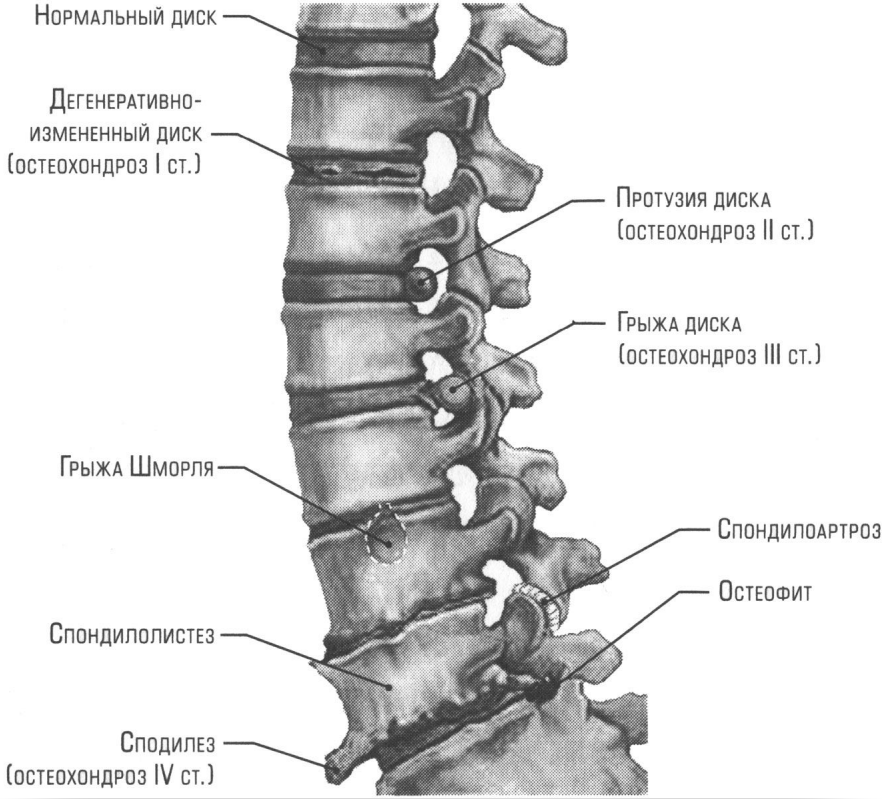

IV. Ишемический спинальный инсульт

- развивается остро (до суток) или подостро (от 2 до 5 суток);
- **Нижняя половина спинного мозга;**
- Имеется *фаза предвестников* (близких и отдаленных микроинсультов):
  - **преходящая слабость нижних или верхних конечностей;**
  - **преходящие парестезии и онемения в зоне дерматома или по спинальному проводниковому типу;**
  - **преходящие нарушения тазовых органов (недержание/задержка кала/мочи);**

- Боль → паралич (тетра-, параплегия или миотомный парез);
- **Рефлекторные *церебральные расстройства*: обморок, головная боль, тошнота, общая слабость;**
- ***Расстройства тазовых органов*, нарушения чувствительности;**
- Быстрое развитие *трофических расстройств* (язвы, пролежни в области трохантеров и крестца).

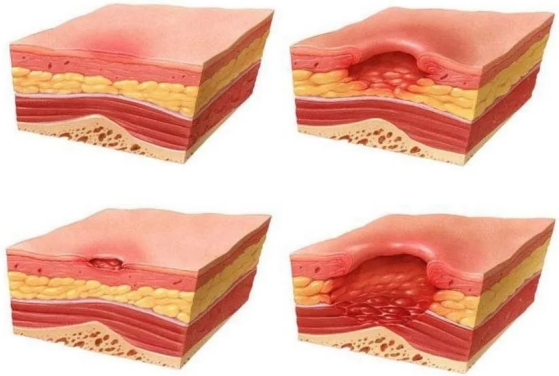

СИНДРОМЫ ПОРАЖЕНИЯ РАЗНЫХ УРОВНЕЙ СПИННОГО МОЗГА

I. Поражение радикуломедуллярных артерий шейного утолщения;
II. Поражение большой передней радикуломедуллярной артерии Адамкевича;
III. Поражение нижней дополнительной радикуломедуллярной артерии (Депрож-Готтерона);
IV. Поражение задней спинальной артерии.

I. Поражение радикуломедуллярных артерий шейного утолщения

Этиология: травмы с гиперэкстензией головы («травма ныряльщика»)

Клинически:

- Сегментарные двигательные (от легких парезов до полной тетраплегии) и проводниковые чувствительные (преимущественно поверхностные) нарушения;
- Расстройства функции тазовых органов.

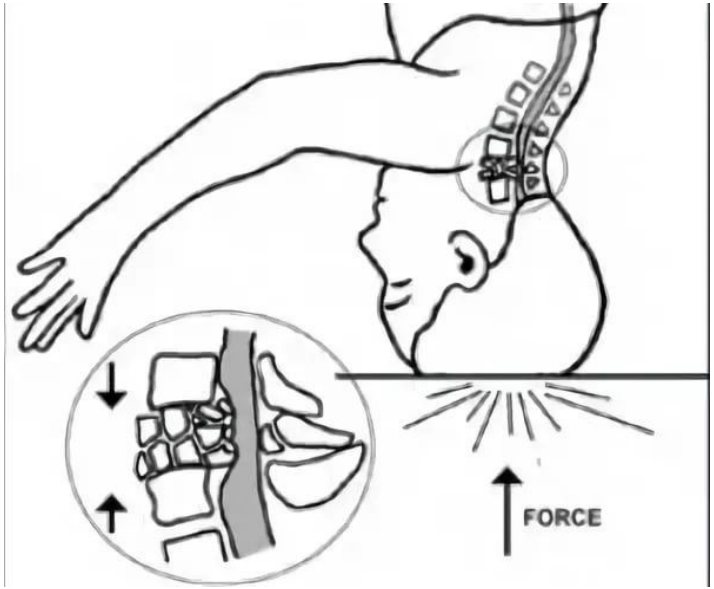

II. Поражение большой передней радикуломедуллярной артерии Адамкевича

- Компрессия артерии Адамкевича часто развивается после подъема тяжестей, неловкого движения.

Клинически:

- Острое развитие нижнего парапареза, вплоть до плегии;
- Мышечный тонус понижается (вялый паралич);
- Угасание коленных и ахилловых рефлексов;
- Нарушения поверхностной чувствительности по проводниковому типу;
- Расстройства функций тазовых органов центрального и периферического типа

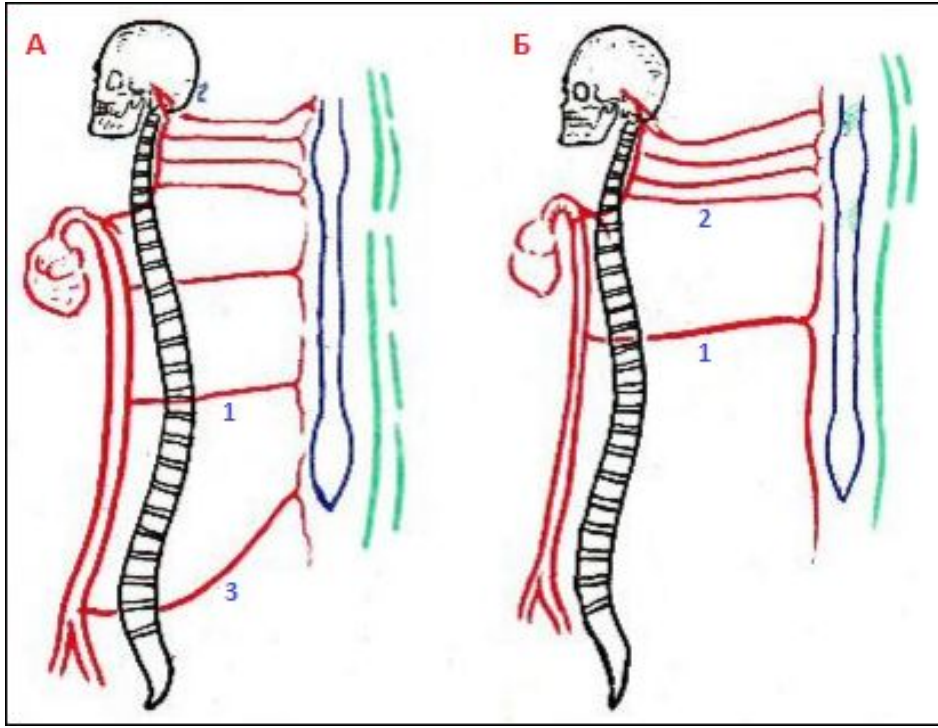

КРОВОСНАБЖЕНИЕ СПИННОГО МОЗГА
(сосудистые бассейны по вертикали):

А - рассыпчатый тип кровоснабжения;
Б - магистральный тип кровоснабжения;

1 - артерия Адамкевича;
2 - передние спинальные артерии;
3 - артерия Депрож-Готтерона.

III. Поражение нижней дополнительной радикуломедуллярной артерии (Депрож-Готтерона)

- Преходящие нарушения - ***по типу каудогенной перемежающейся хромоты.***
- При компрессии дополнтельной артерии, идущей с корешками L_V или S_I, развивается синдром поражения СМ различной степени выраженности: от легких параличей отдельных мышц до тяжелого эпиконусного синдрома с анестезией в аногенитальной области, грубые тазовые и двигательные расстройства - **синдром парализующего ишиаса.**

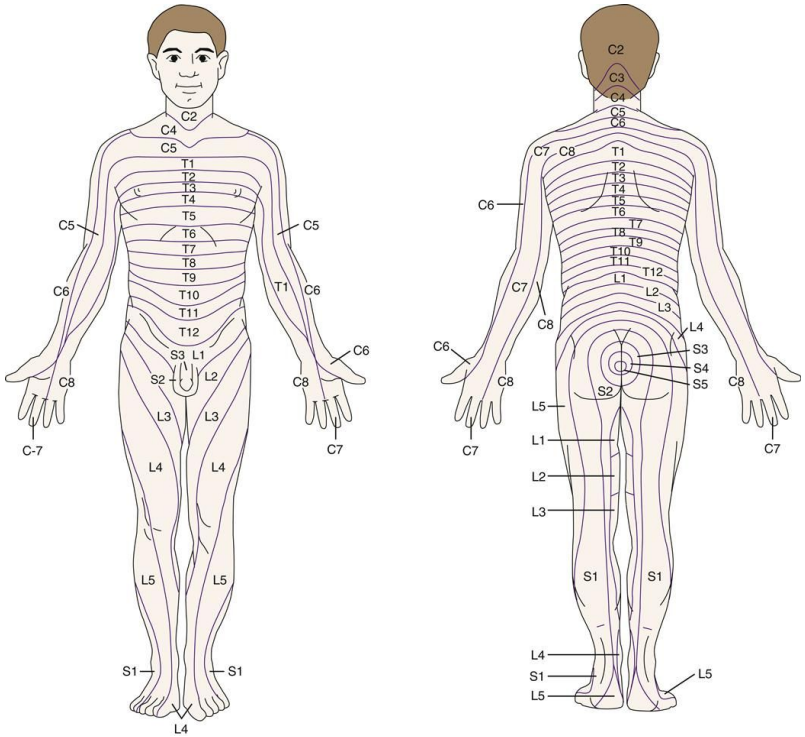

IV. Поражение задней спинальной артерии

- Чаще встречается в шейном отделе спинного мозга, реже в грудном и поясничном;
- Сегментарное нарушение **всех** видов чувствительности;
- Выпадение глубоких и тонических рефлексов;
- Выключение глубокого суставно-мышечного чувства, сопровождающееся сенситивной атаксией.

Posterior column syndrome (uncommon)
Loss of position sense below lesion

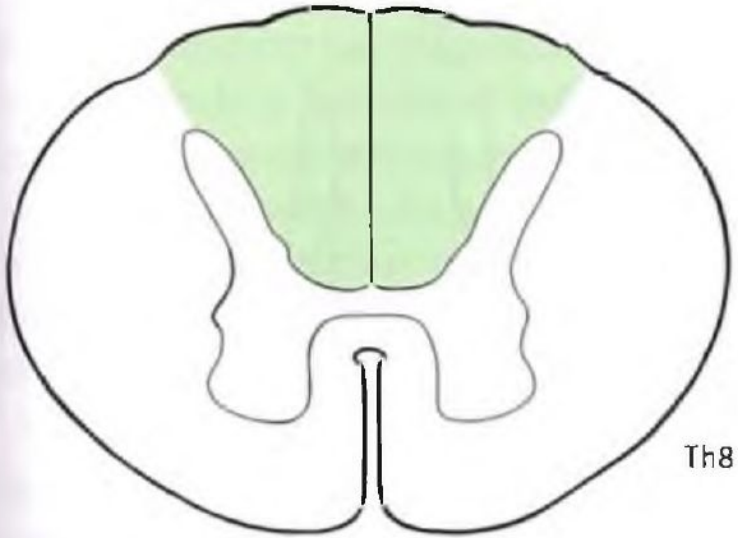
Th8

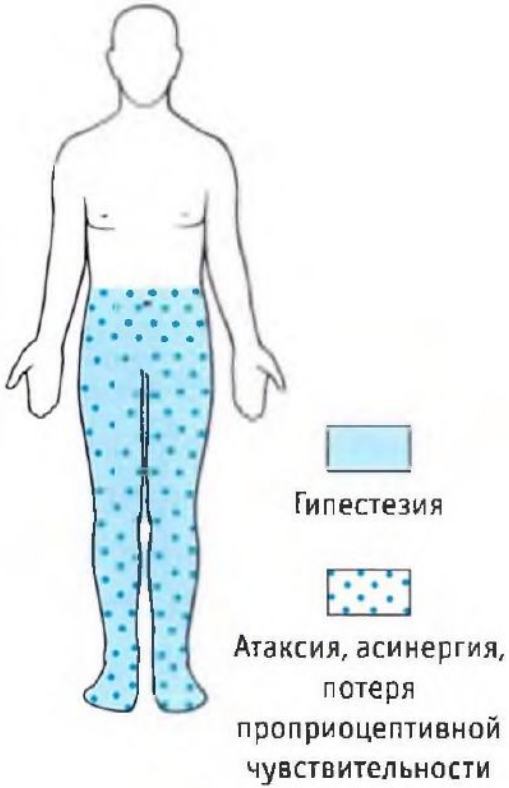
Гипестезия
Атаксия, асинергия, потеря проприоцептивной чувствительности

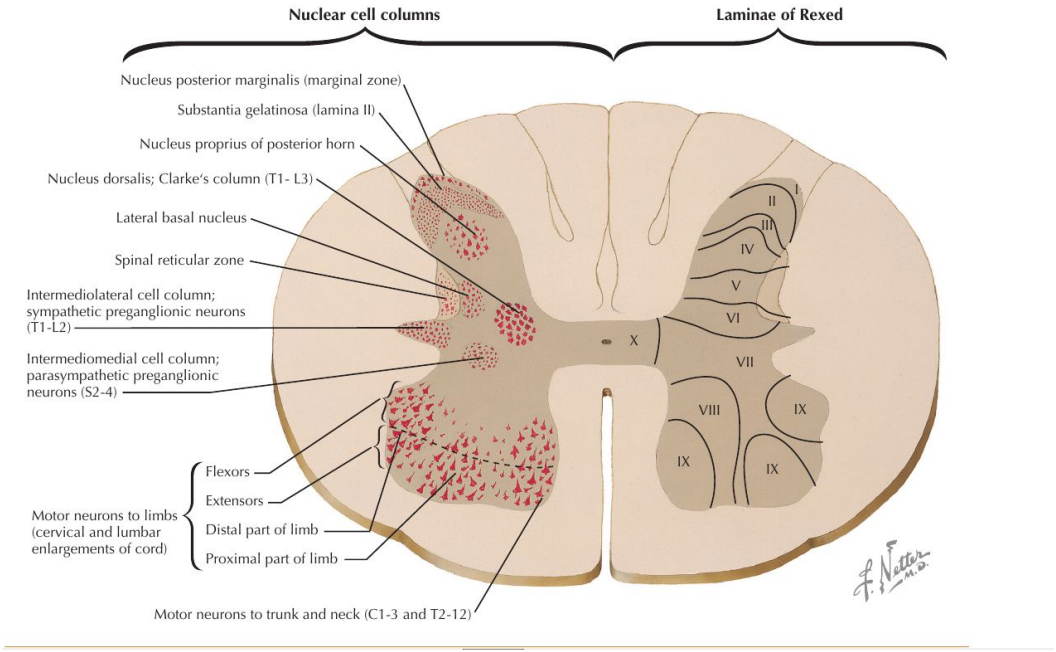

КОМПРЕССИОННО-СОСУДИСТЫЕ СИНДРОМЫ

Клиническая картина меняется как от размеров инфаркта по длине, так и по распространенности его по поперечнику спинного мозга. В одних ситуациях может поражаться изолированно только серое вещество или какая-то его часть, в других - и серое, и белое одновременно в одной правой или левой половине поперечника.

Рассматриваемые синдромы

I. Синдром полного поперечного поражения;
II. Синдром ишемии вентральной зоны;
III. С. Броун-Секара ишемического генеза;
IV. Переднероговой С.;
V. С. центромедуллярного инфаркта;
VI. Ишемический синдром БАС.

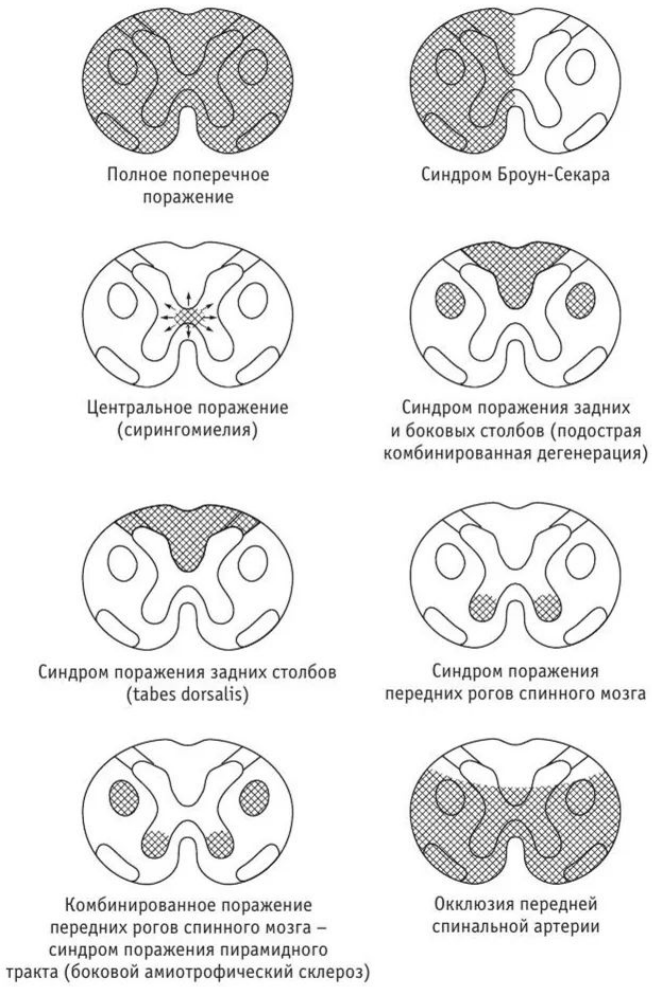

I. Синдром полного поперечного поражения

Этиология: окклюзия в бассейне передней и задних спинальных артерий.

Клинически:

- нижняя параплегия, параанестезия с утратой всех видов чувствительности (включая суставно-мышечную и тактильную);
- нарушение функции тазовых органов;
- вегетативно-трофические изменения в нижней половине тела.
- ниже сегментарных расстройств - повышение тонуса мышц, легкая гипотрофия, оживленные или высокие глубокие рефлексы
- Патологические кистевые или только стопные знаки: Россолимо-Вендеровича, Бабинского, Оппенгейма и др.

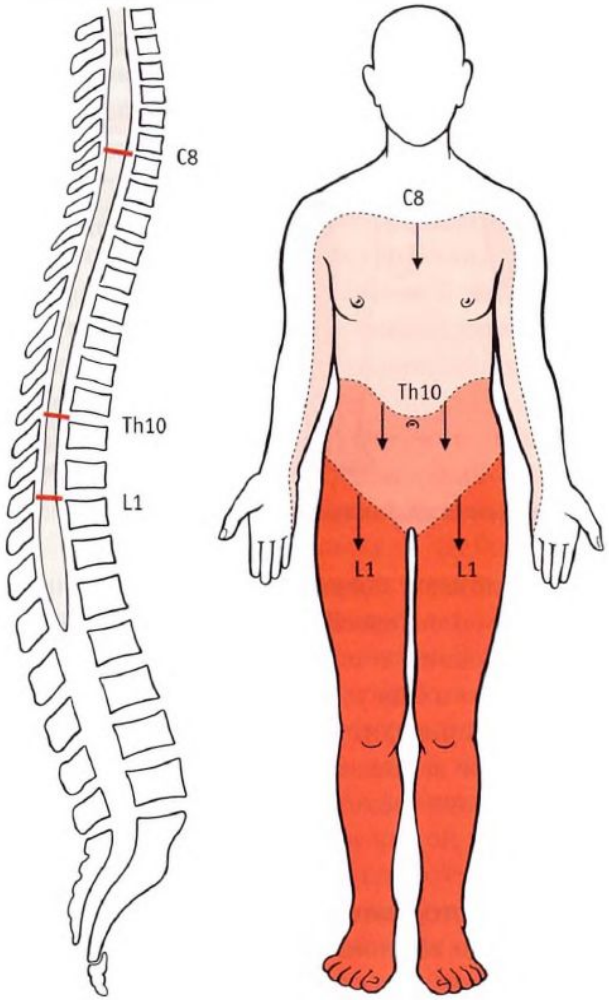

II. Синдром ишемии вентральной зоны

Этиология: поражение передней спинальной артерии или общего ствола крупной передней радикуломедуллярной артерии.

Клинически:

- одновременное развитие нижней параплегии и параанестезии диссоциированного типа;
- повышение глубоких рефлексов и мышечного тонуса;
- нарушение функции тазовых органов (задержка мочи и кала);
- *сохранность глубой и тактильной чувствительности* (задние канатики интактны).

Отдельно выделяют: С. Преображенского (грудной уровень) и С. Станиславского-Танона (поясничное утолщение).

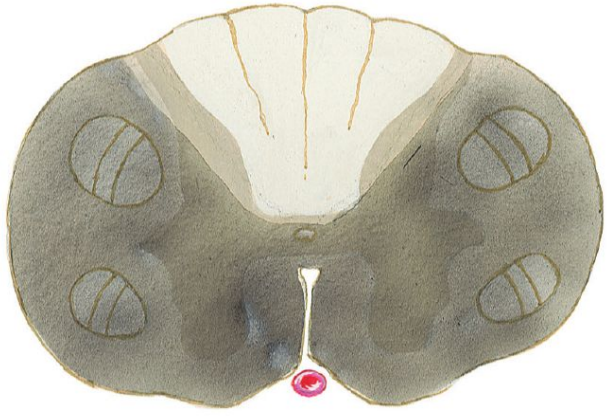

Anterior spinal artery syndrome
Bilateral paralysis and dissociated sensory loss below lesion (analgesia but preserved position sense)

F. Netter M.D.

III. Синдром Броун-Секара ишемического генеза

- Ипсилатеральный вялый парез, который перерождается в спастический;
- Гиперрефлексия, положительный симптом Бабинского;
- **Утрата** *проприоцептивной, вибрационной и дискриминационной чувствительности* **на той же стороне** ниже уровня поражения (поражение задних канатиков);
- **Сохранение** *болевой и температурной чувствительности* **на стороне поражения** (волокна перекидываются на противоположную сторону раньше и поднимаются в составе латерального спиноталамического тракта на другой половине СМ)
- **Утрата** *болевой и температурной чувствительности* **на противоположной стороне**

Brown-Séquard syndrome (lateral cord hemisection) Ipsilateral paralysis and loss of position sense; contralateral analgesia

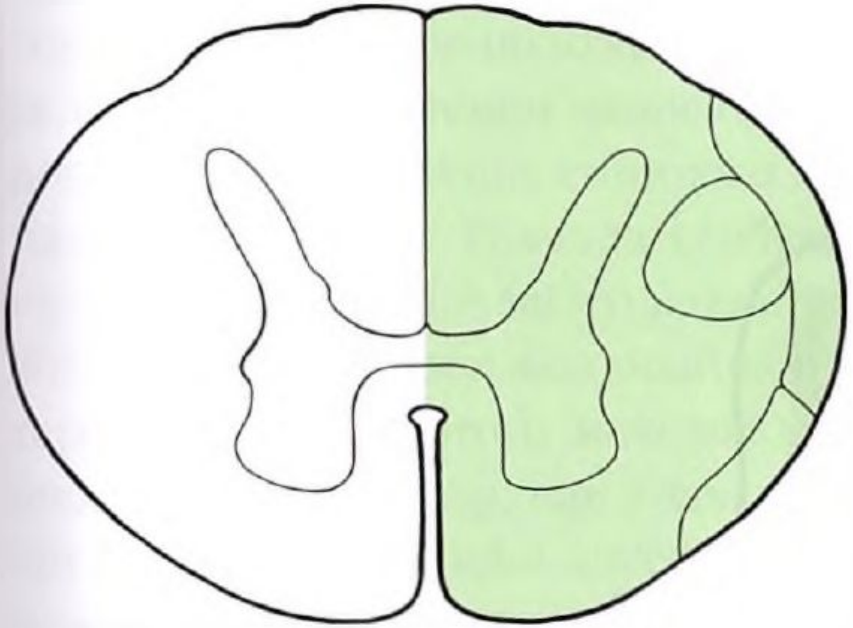

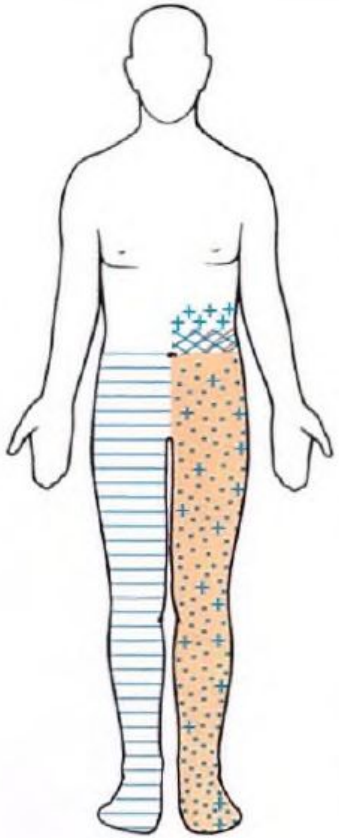

Аналгезия, терманестезия

Спастический парез

Вялый парез

Выпадение всех видов чувствительности

Гипестезия, нарушение проприоцептивной и дискриминационной чувствительности

IV. Ишемический переднероговой синдром

Полиомиелоишемия

Этиология: поражение ветвей спинальной артерии с ограниченной ишемией в пределах передних рогов.

Клинически:

- вялые паралич мышечных групп в соответствующем миотоме с атонией, атрофией и арефлексией;
- отсутсвие расстройств чувствительности;

На ЭНМГ: переднероговая активность (ритм "частокола")

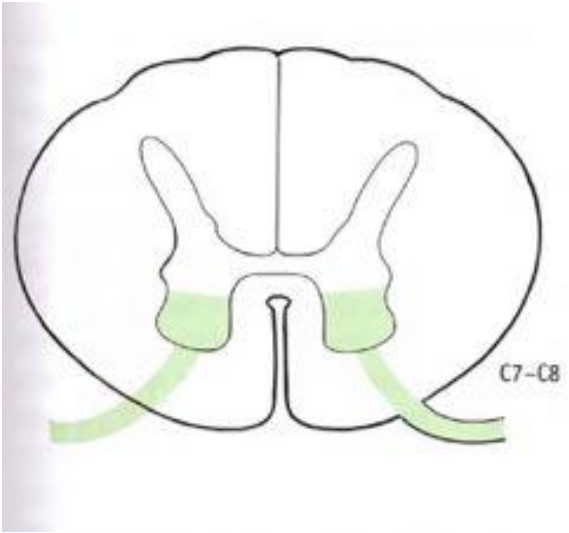
C7–C8

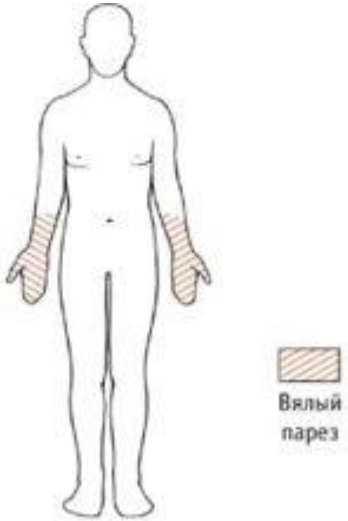
Вялый
парез

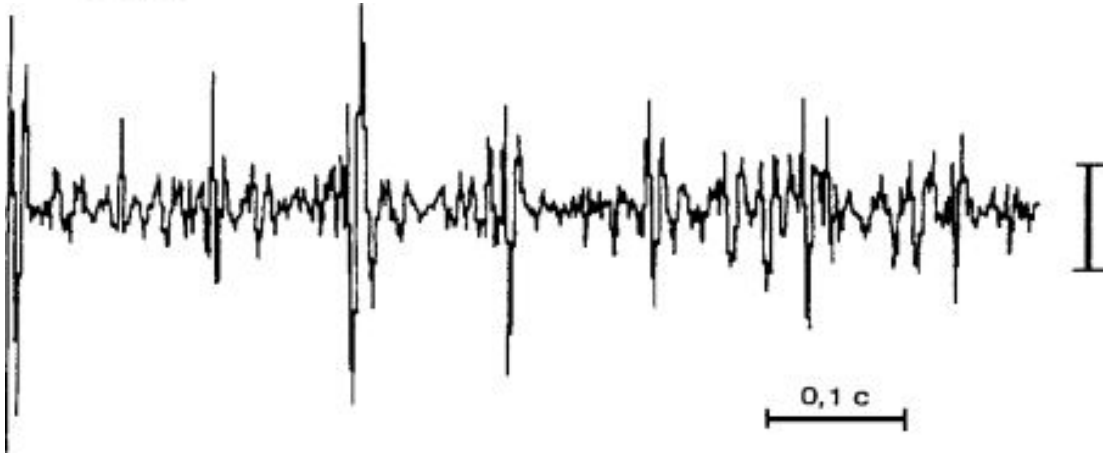
0,1 с

V. Синдром центромедуллярного инфаркта

- Вялые параличи мышц туловища и нижних конечностей;
- Сегментарные расстройства чувствительности;
- Утрата соответствующих глубоких рефлексов
- Клинически напоминает сирингомиелию.

Central cord syndrome
Parts of 3 main tracts involved on both sides; upper limbs more affected than lower limbs

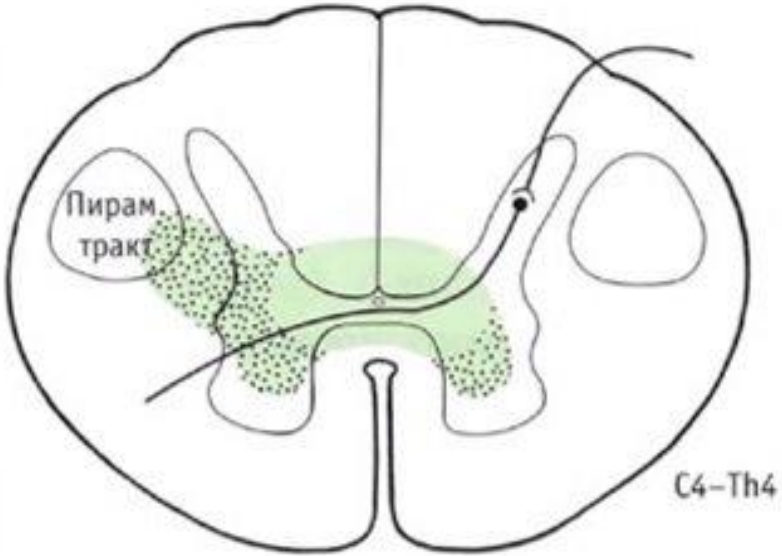
Пирам.
тракт
C4–Th4

Спастический парез
Вялый парез
Аналгезия, утрата температурной чувствительности (терманестезия)

VI. Ишемический синдром БАС

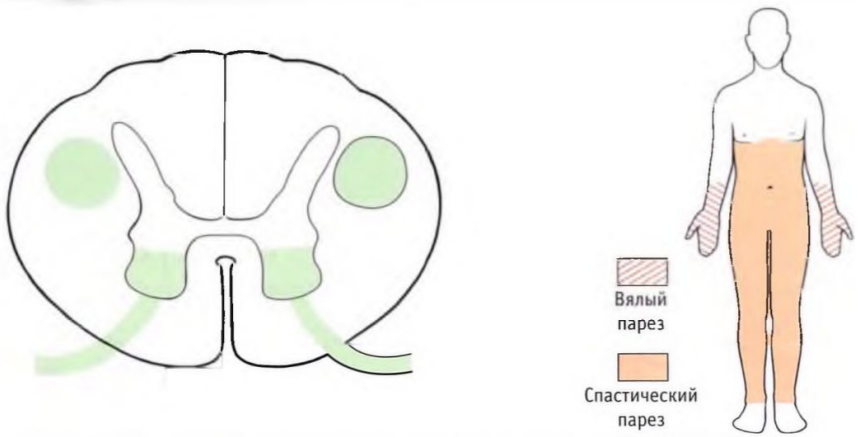

Рис. 3.15. **Синдром сочетанного поражения переднего рога и пирамидного тракта** (боковой амиотрофический склероз)

Возникает при хроническом поражении шейных радикуломедуллярных артерий

Клинически:

- сочетание вялого и спастического пареза;
- фасцикулярные подергивания мышц;
- легкие сегментарные нарушения чувствительности.

ДИАГНОСТИКА И ДИФФЕРЕНЦИАЛЬНАЯ ДИАГНОСТИКА НАРУШЕНИЙ СПИННОМОЗГОВОГО КРОВООБРАЩЕНИЯ

Актуальность: более чем в половине случаев (56%) клинически диагностировали не ишемическую миелопатию, а поражение СМ другой природы, в частности миелит (24%), опухоль (14%), гематомиелию (6,4%).

Сосудистые поражения следует дифференцировать с:

- Компрессионным процессом в позвоночном канале (опухоль, грыжа межпозвонкового диска, эпидурит, переломы позвонков);
- Поперечным миелитом;
- Рассеянным склерозом;
- Гематомиелией;
- Артериовенозными мальформациями;
- Сирингомиелией;
- Передним подострым полиомиелитом;
- БАС.

Миелит и острый инфаркт спинного мозга

- Появление признаков инфекционного процесса перед проявлением мозговых симптомов (лихорадка, изменения крови);
- Медленное нарастание неврологических симптомов (вялая параплегия, нет признаков преходящего нарушения СМ кровообращения).
- Клеточно-белковая диссоциация (при ОИ - белково-клеточная).

Критерии включения	Критерии исключения
Сенсорные, двигательные или автономные рас стройства вследствие поражения спинного мозга	Наличие в анамнезе лучевого воздействия на позвоночный столб за последние 10 лет
Билатеральные признаки и/или симптомы (не обязательно симметричные)	Четко определяемый неврологический дефицит, клинически соответствующий тромбозу передней спинальной артерии
Четко определяемый уровень сенсорных нарушений	Аномальные «flow voids» (пустоты) на поверхно сти спинного мозга c/w АВМ
Исключение экстрааксиальной компрессии по данным нейровизуализации (МРТ или миелографии, КТ позвоночника не подходит)	Серологические или клинические доказательства заболевания соединительной ткани: саркоидоз, бо лезнь Бехчета, синдром Шегрена, СКВ, смешанное (mixed) заболевание соединительной ткани и т. д.)*
Признаки воспаления в спинном мозге: плеоцитоз в ликворе или повышение индекса IgG либо накопление контраста (гадолиний). Если ни один из признаков воспаления не присутствует при появлении симптомов, повторить МРТ или люмбаль ную пункцию в диапазоне 2-7 дней от появления симптомов для выявления соответствия критериям	Признаки поражения ЦНС вследствие сифилиса, болезни Лайма, ВИЧ, HTLV-1, микоплазмы, другой вирусной инфекции (например, ВПГ типа 1, 2, вируса Варицелла-Зостер, вируса Эпштейна—Барр, ЦМВ, вируса герпеса типа 6, энтеровируса)
Нарастание симптомов до максимума в период 4 ч - 21 день после начала проявления симптомов	МРТ признаки предполагают РС* Признаки клинически очевидного НЗН*

Рассеянный склероз

- Спинальные симптомы также развиваются остро;
- Но - спастические, а не вялые параличи;
- Диссоциированное расстройство чувствительности;
- Церебральные симптомы;
- Изменение психики;
- Молодой возраст;
- Отсутсвие изменений в СМЖ.

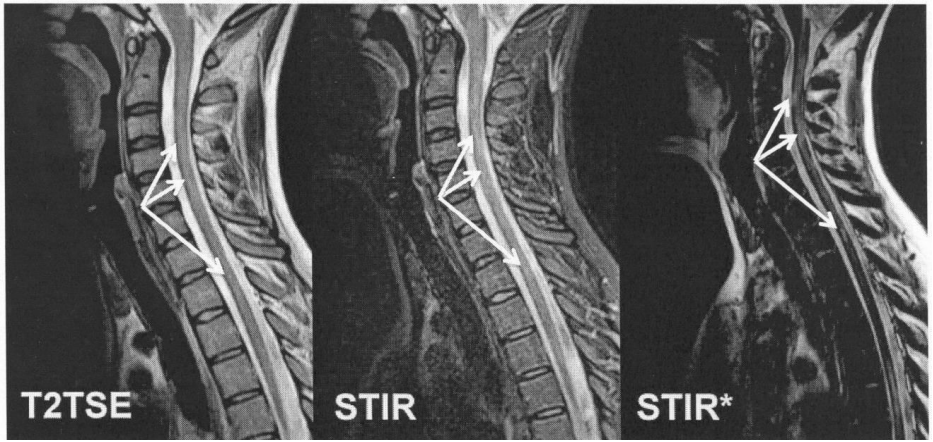

Артериовенозные мальформации

- Острое развитие, но преобладание оболочечных симптомов;
- Спинальное субарахноидальное кровоизлияние (резкая боль, менингеальные симптомы, кровянистый ликвор);
- Церебральные симптомы (головные боли, нарушение сознания);
- Положительный симптом артериального толчка.

Опухоли спинного мозга

- Медленное прогрессирующее течение без стабилизации процесса;
- Ассиметрия спинальных симптомов;
- Белково-клеточная диссоциация;
- Костные изменения позвоночника (симптом Эльсберга-Дайка - корни дуг позвонков принимают неправильную форму, а расстояние между ними увеличивается)

Дегенеративные процессы в позвоночных двигательных сегментах

При формировании протрузий (выбухание межпозвонкового диска до 2 мм) и грыж дисков (выпячивание диска более чем на 2 мм) происходит нарушение кровотока в компримирующихся участках внутреннего позвоночного венозного сплетения.

Клинически:

Боли, иррадиирующие по ходу иннервации чувствительности соответствующим корешком - по дерматому

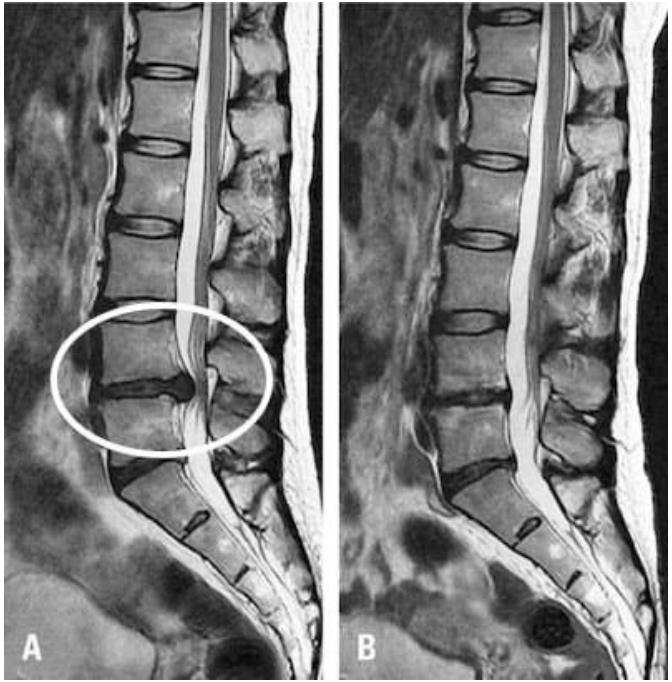

Дискогенно-артериальная радикуломиелоишемия

Клинически: острое развитие локально-корешковой боли (гипералгический криз длительностью до 2-3 суток), после чего она исчезает, но развивается резкая слабость миотомов (парез стопы+парез ягодичных мышц), исчезают глубокие рефлексы на ногах.

Этиология:компрессия сохраняется на своем уровне грыжи, однако развивающаяся ишемия сегментов СМ выше места компрессии прерывает поток болевых импульсов в ГМ, восприятие боли прекращается.

Методы диагностики

Инструментальные:

- МРТ (в режиме T_2) и КТ позвоночника;
- спинальная ангиография;
- контрастная аортография;
- флебография;
- электронейромиография,
- транскраниальная магнитная стимуляция;

Лабораторные: исследование СМЖ (гиперальбуминоз в острой фазе инсульта), клинический минимум.

Селективная спинальная ангиография

- Через бедренную артерию в аорту вводится катетер → исток межреберной и поясничной артерии;
- Введение контрастного вещества (3-5 мл) вручную под небольшим давлением (6 кг);
- Серия ангиограмм;
- Обнаруживают корешковые артерии, в т.ч. артерию Адамкевича.
- Особенно ценна ангиография при артериовенозных аневризмах и др. сосудистых аномалиях СМ.

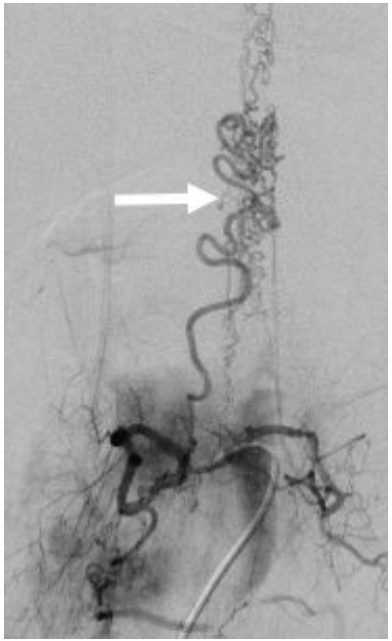

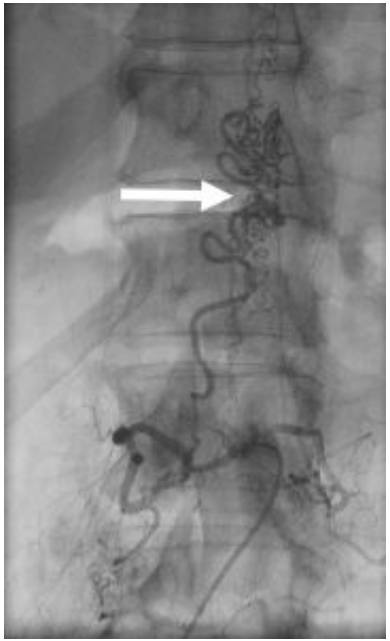

Артериовенозная мальформация спинного мозга на уровне 11, 12-го грудных позвонков

МРТ

- Наиболее информативны снимки в режиме Т2.
- В саггитальной плоскости - гиперинтенсивные очаговые изменения СМ в виде "вертикальной полосы", иногда с отеком и локальным увеличением толщины СМ при остром начале;
- При нарушении ГЭБ - накопление контраста;
- DWI-режим - цитотоксический отек.

На фоне грыжи С5-С6 при гипер-экстенсивном движении головы развился ишемический инсульт в шейных сегментах

Список литературы

- Скоромец А. А., Афанасьев В. В., Скоромец А. П., Скоромец Т. А./под ред. проф. А. В. Амелина и проф. Е. Р. Баранцевича. Сосудистые заболевания спинного мозга: Руководство для врачей. – СПб.: Политехника, 2019. - 341 с.: ил.
- А.А. Скоромец, Т.П. Тиссен, А.И. Панюшкин, Т.А. Скоромец. Сосудистые заболевания спинного мозга, 1998
- Бер М., Фротшер М. Топический диагноз в неврологии по Петеру Дуусу: анатомия, физиология, клиника/ Пер. с англ. под ред. О. С. Левина - 3-е изд. - М.: Практическая медицина, 2018 – 608 с.: ил.
- https://radiomed.ru/publications/19656-sindrom-simtom-elsberga-dayka