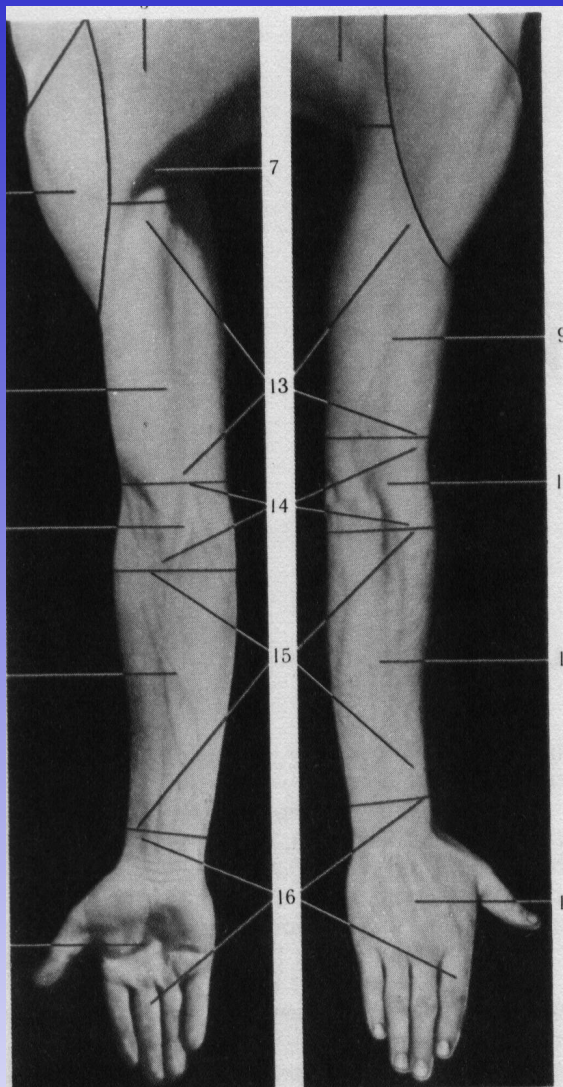


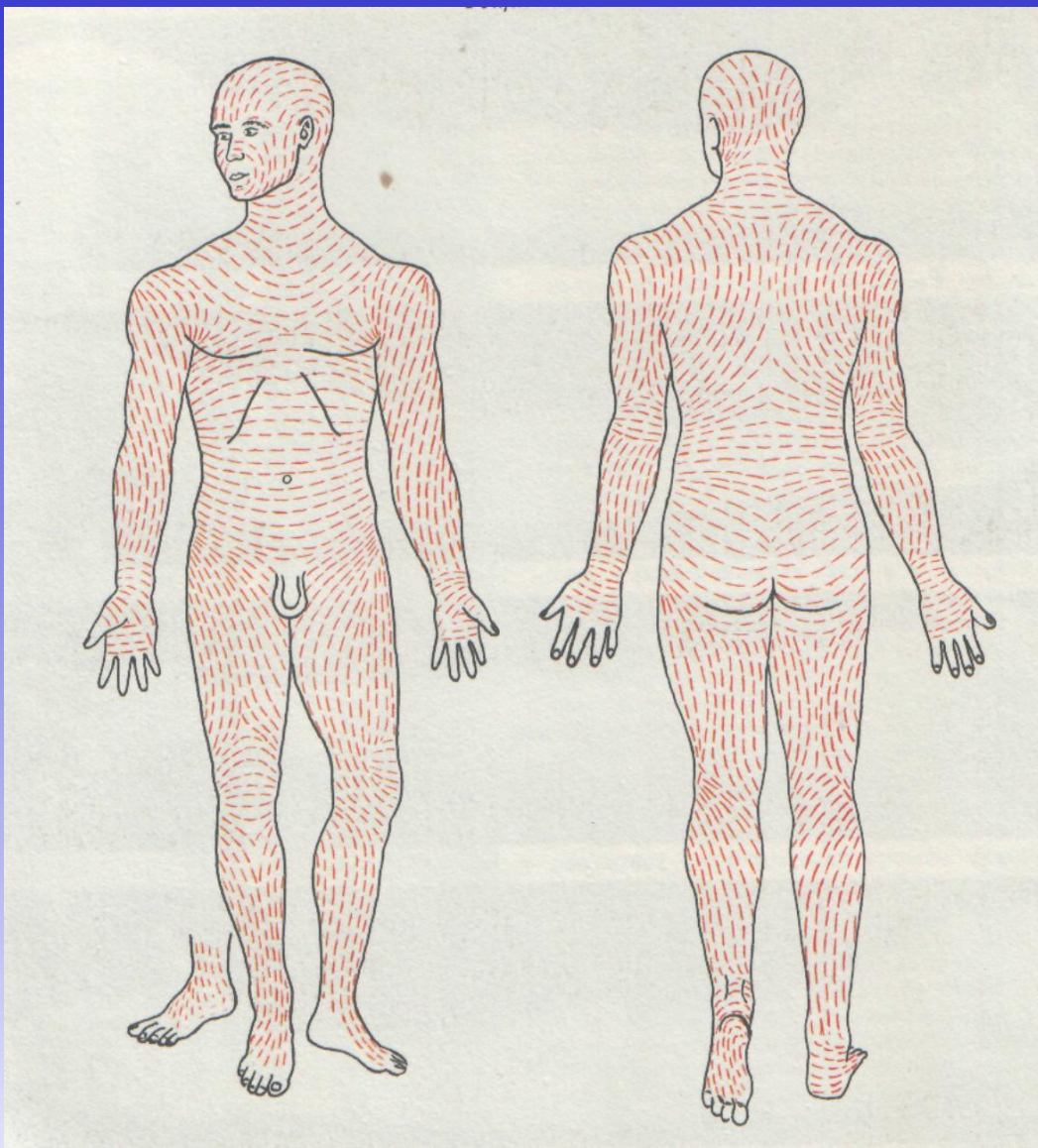
# Лекция

## *Хирургическая анатомия верхней конечности*

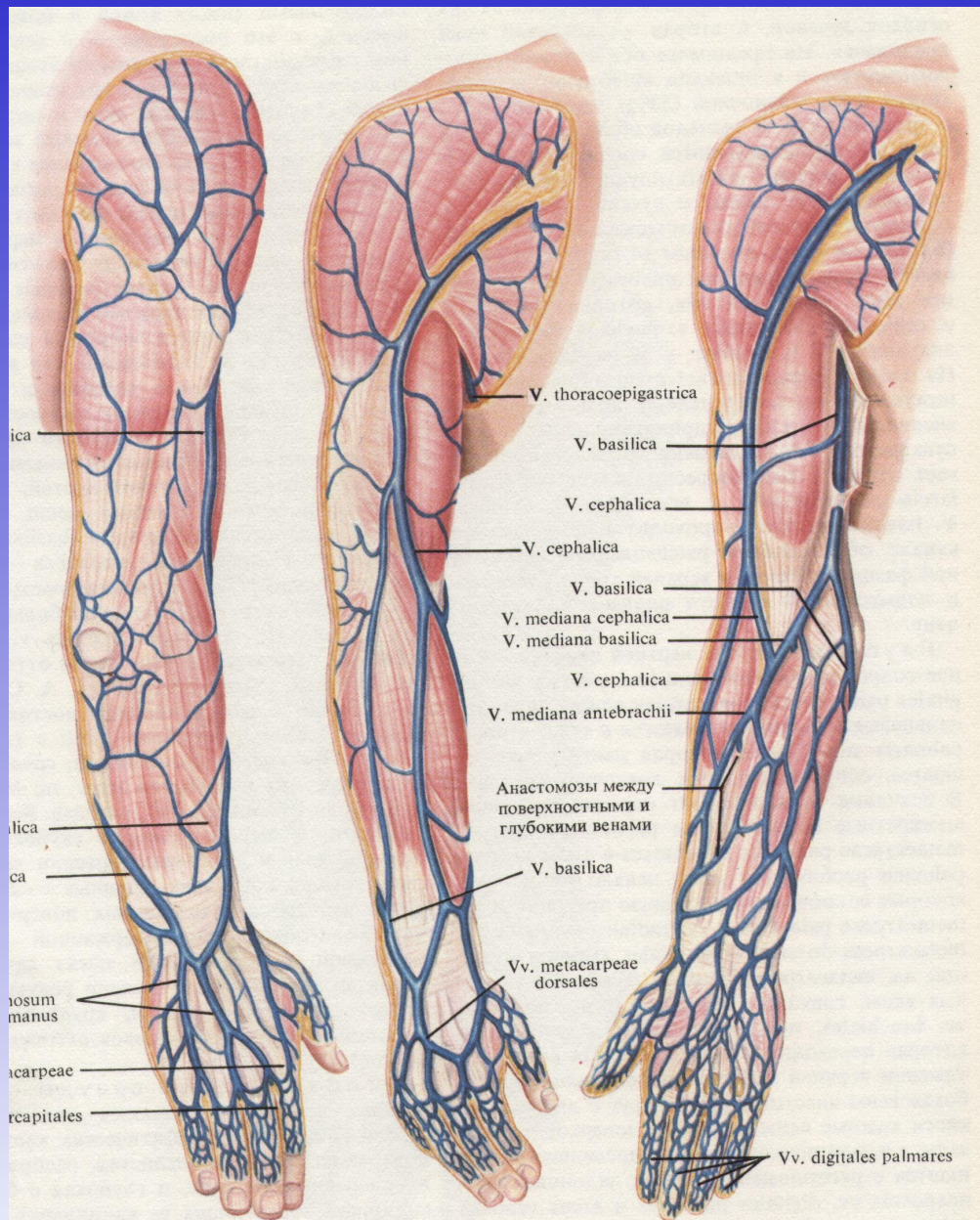
**Профессор Самотесов П.А.**



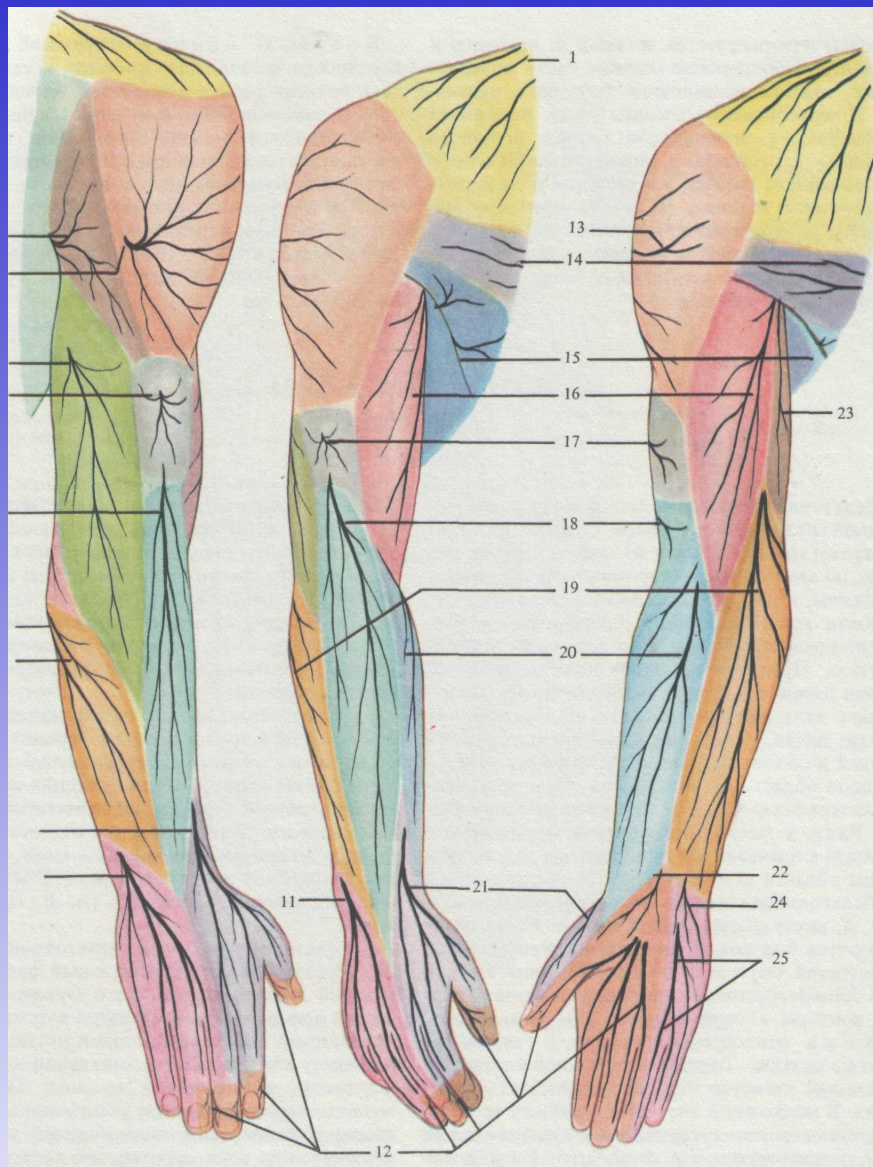
**Области верхней конечности и  
границы между ними**



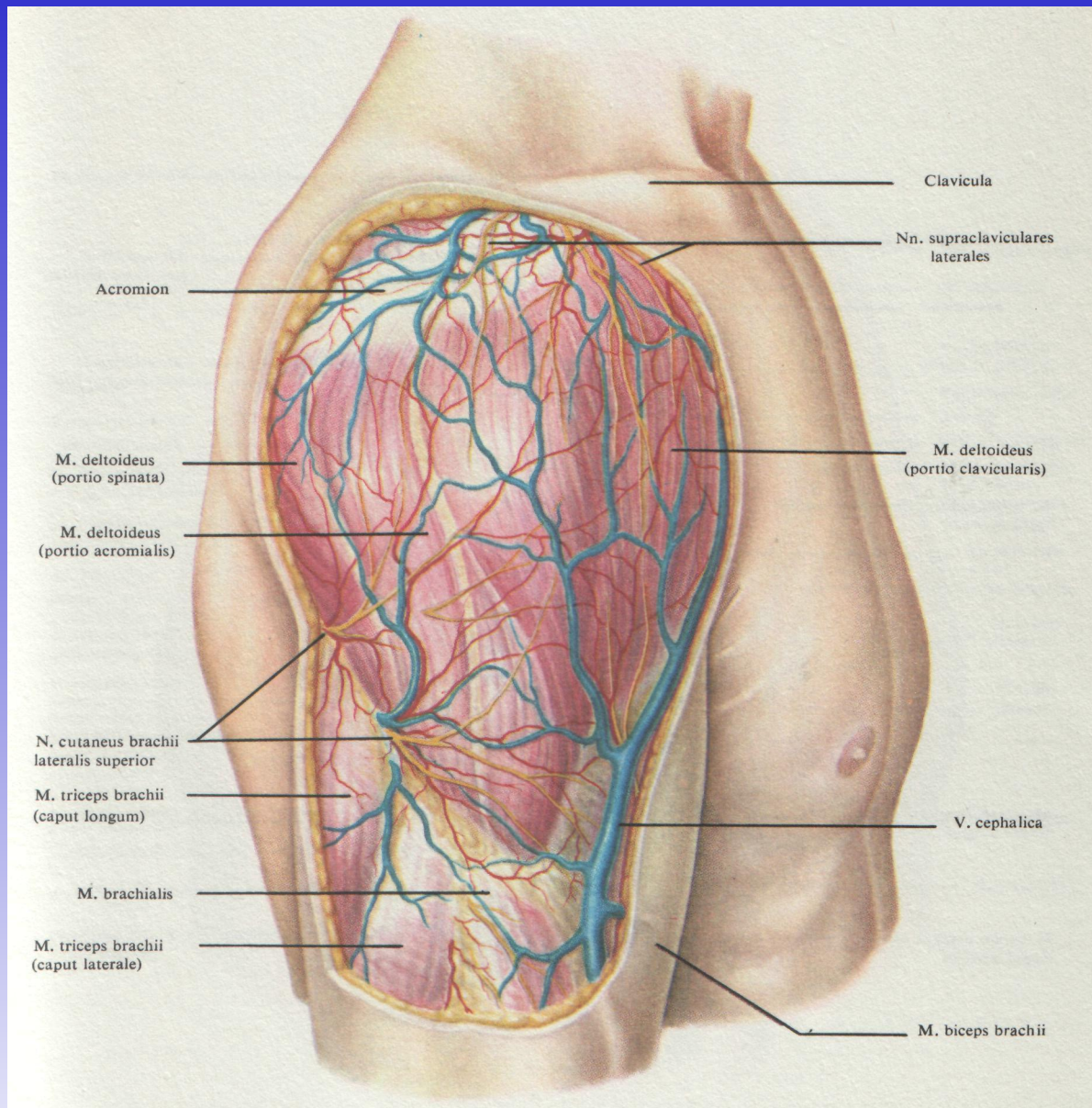
**Линии натяжения кожи человека**



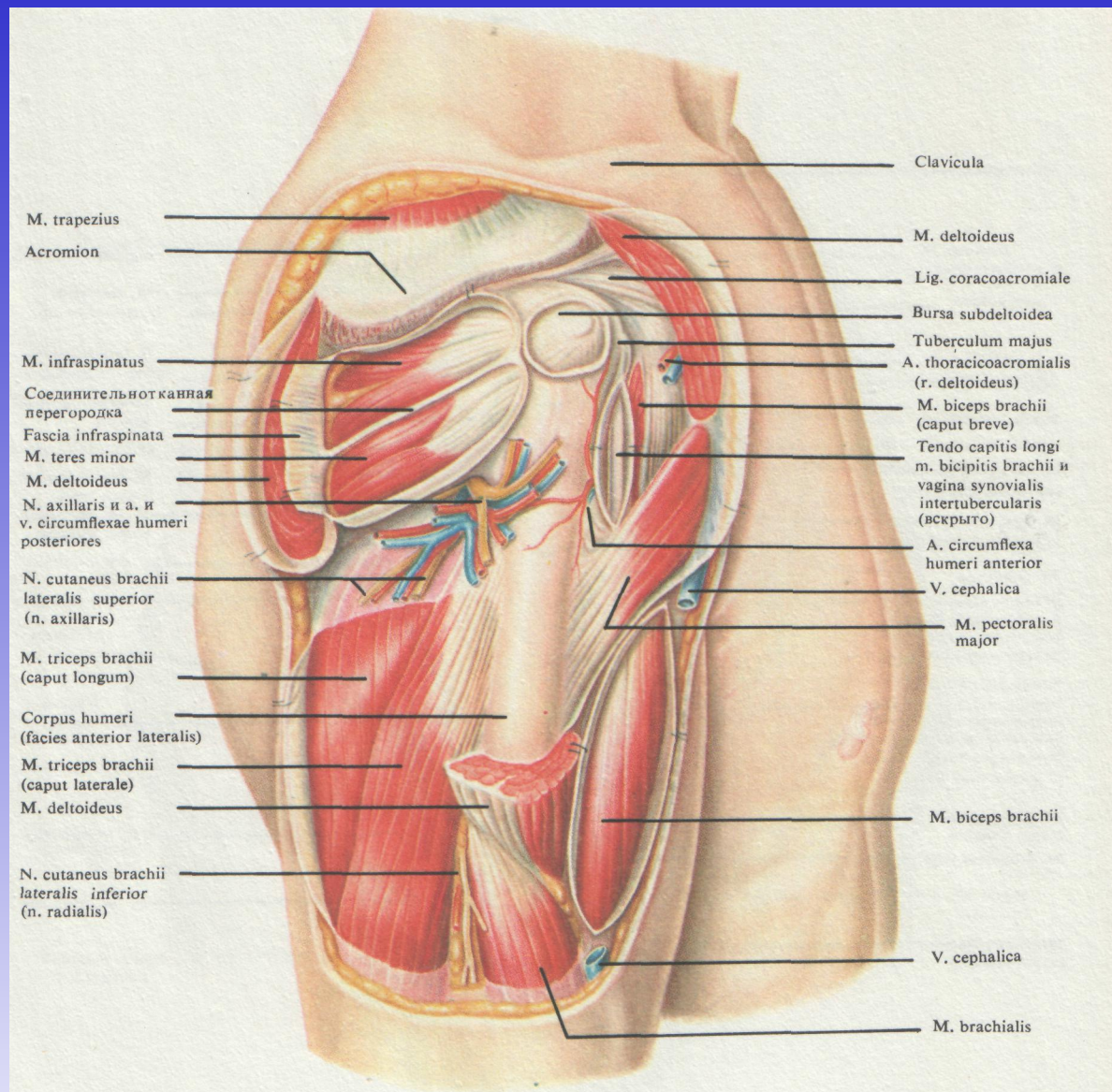
## Поверхностные вены верхней конечности



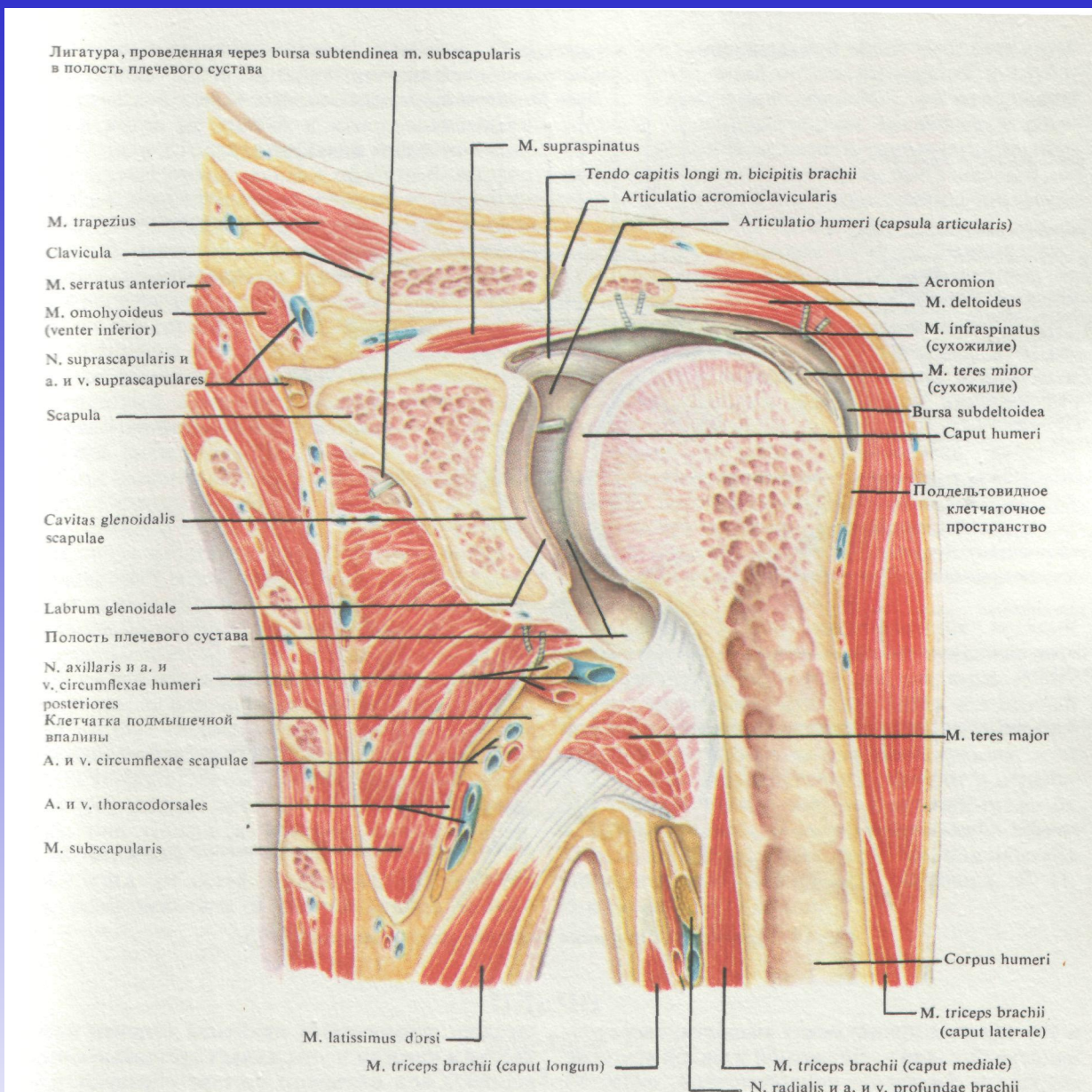
**Зона кожных нервов верхней конечности  
(схема)**



**Подкожные сосуды и нервы дельтовидной области, вид справа (1/2)**

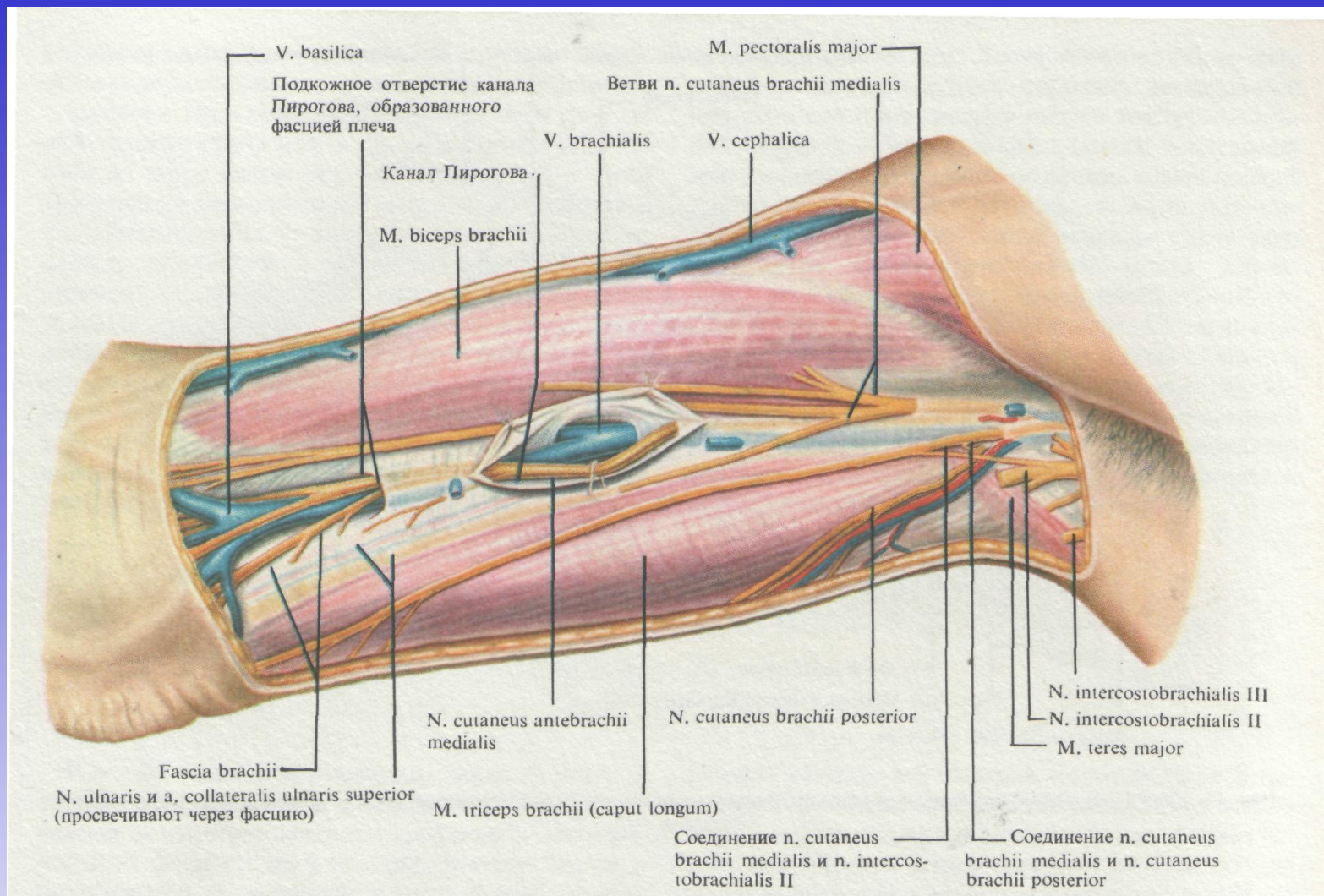


**Сосуды, нервы и мышцы, лежащие под дельтовидной мышцей, вид справа (1/2)**

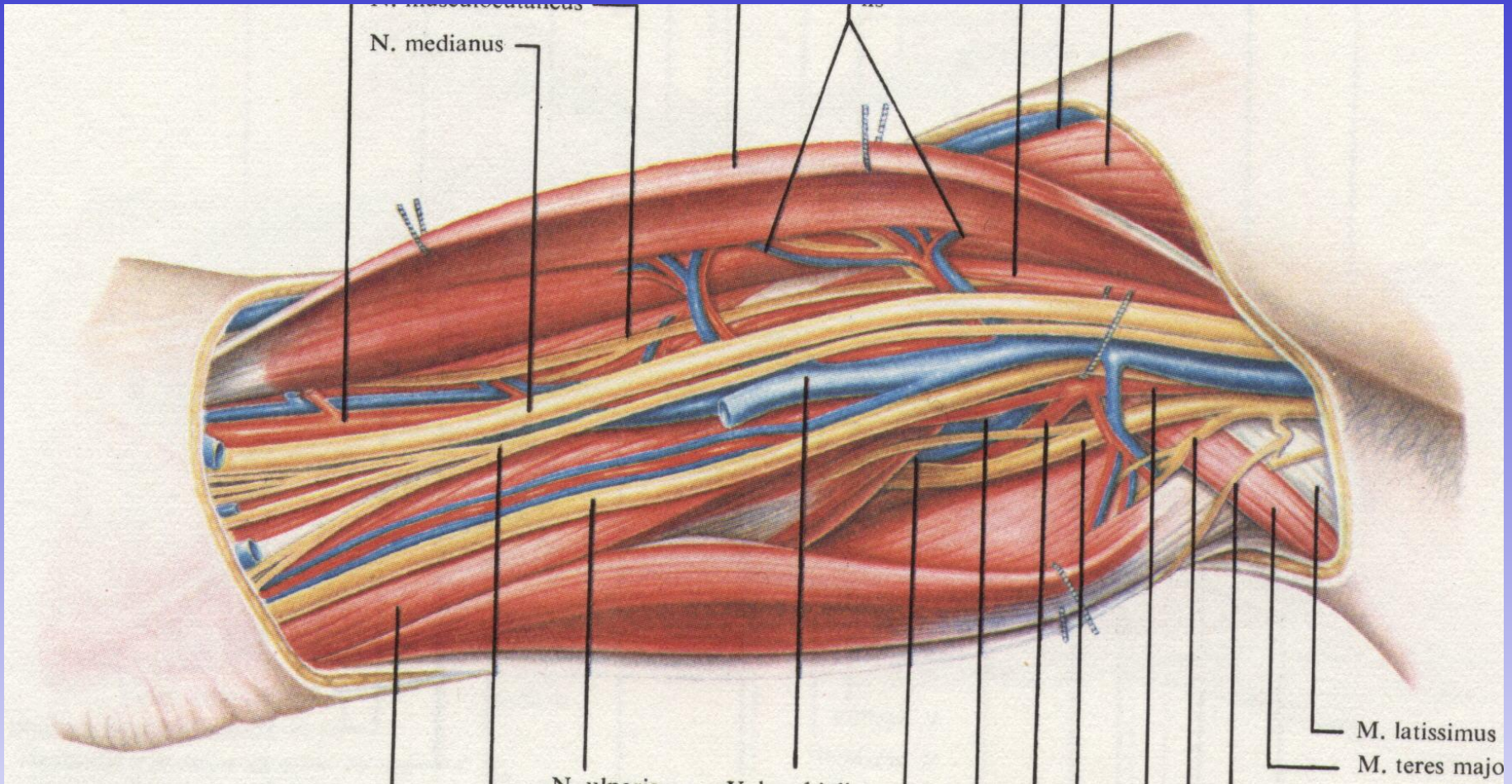


**Фронтальный распил плечевого сустава,  
вид сзади (4/5)**

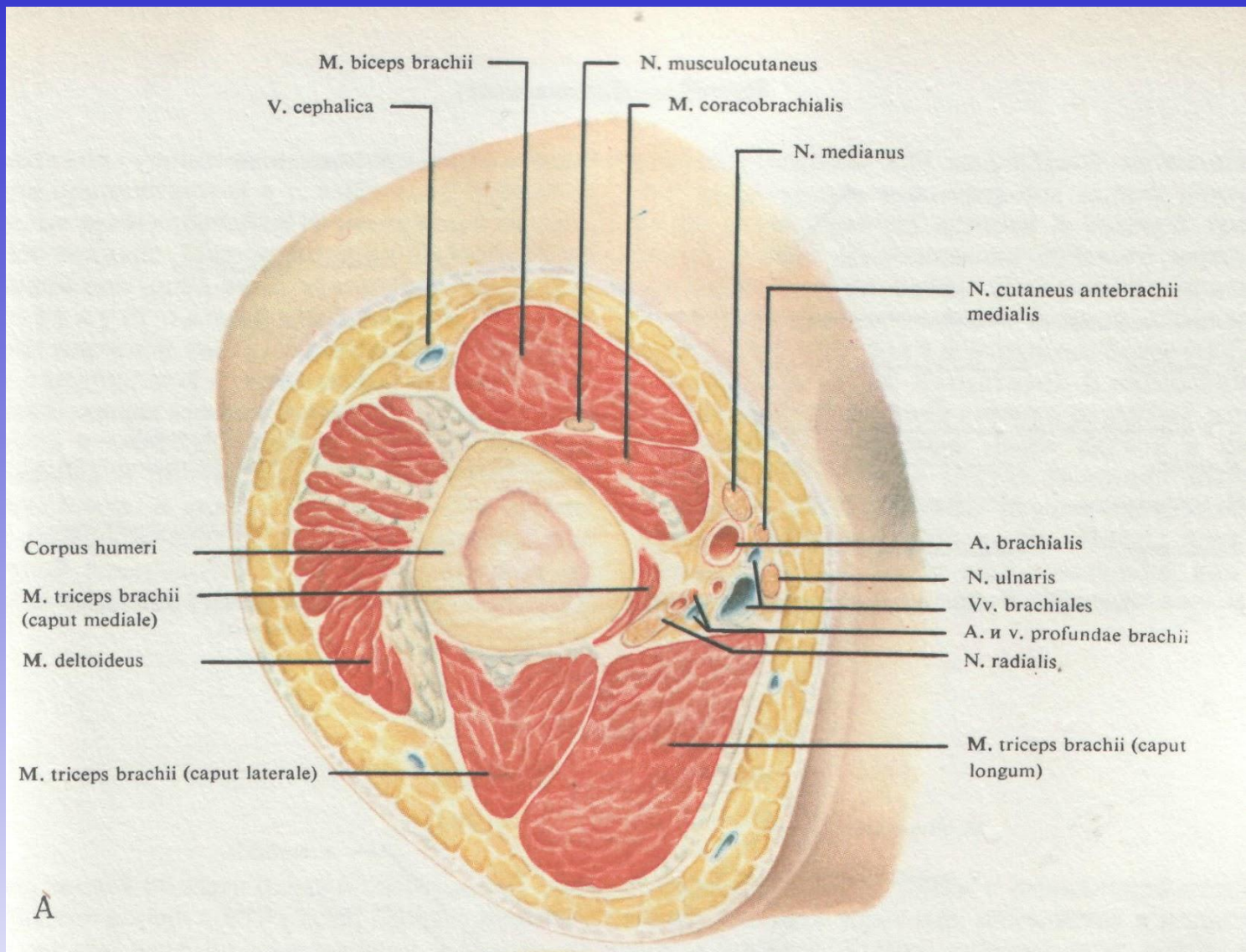




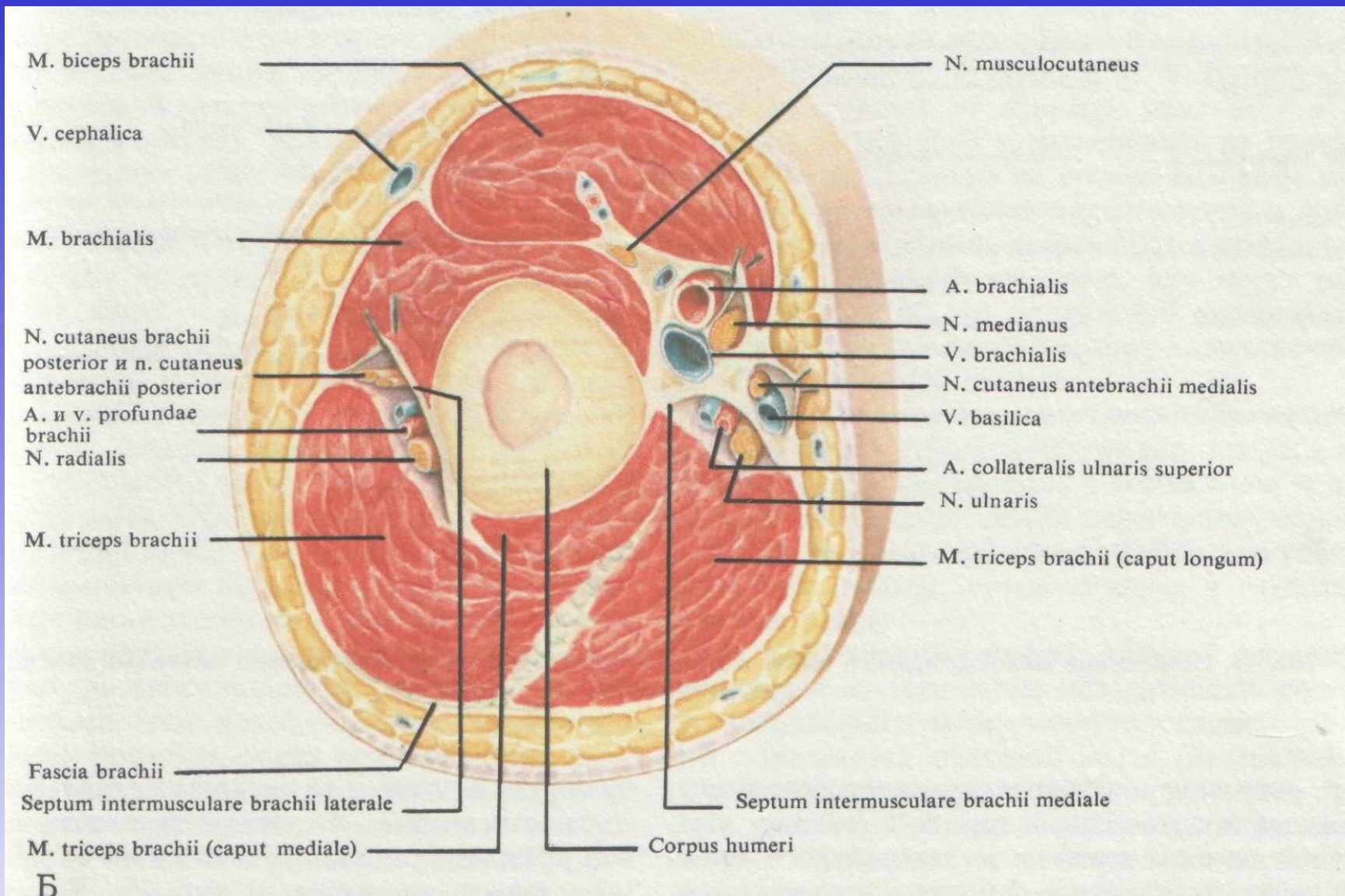
**Сосуды и нервы переднемедиальной поверхности плеча, расположенные между поверхностной фасцией и фасцией плеча (2/3)**



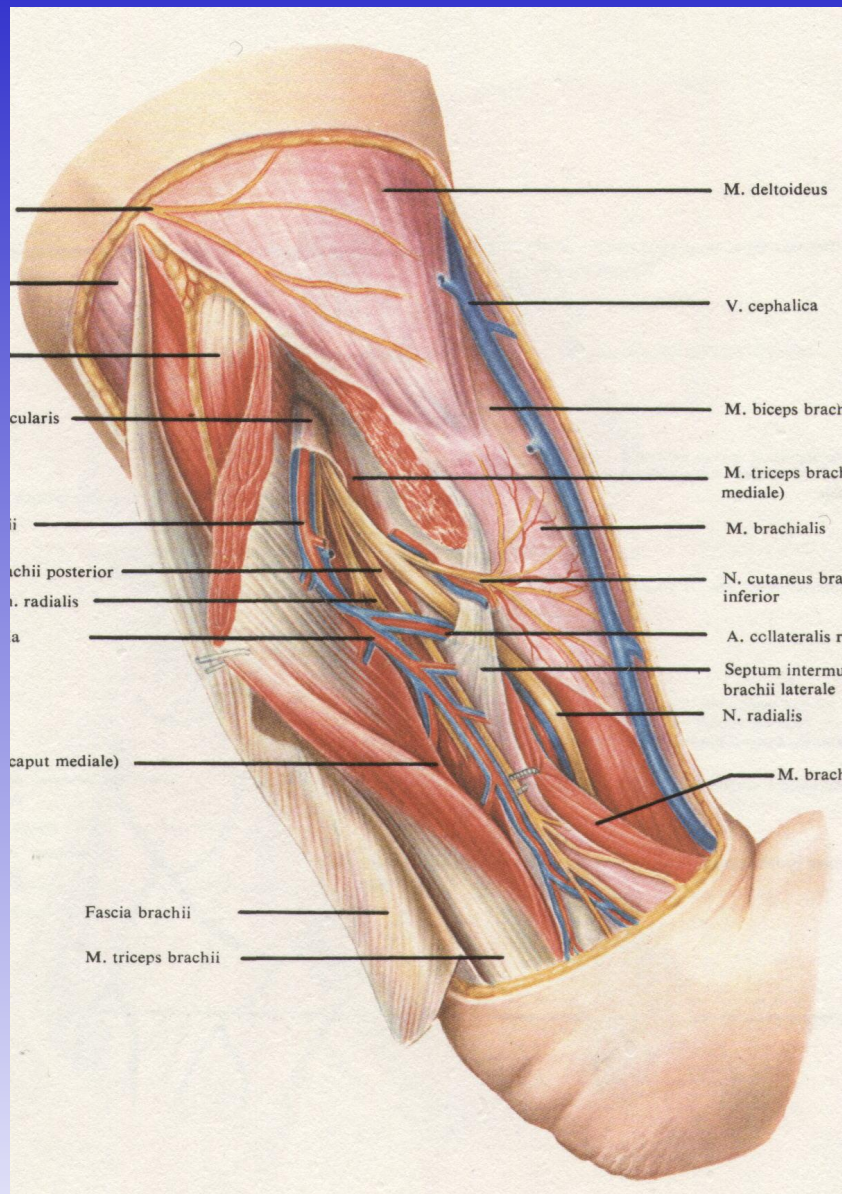
## Мышцы, сосуды и нервы переднемедиальной поверхности плеча (2/3)



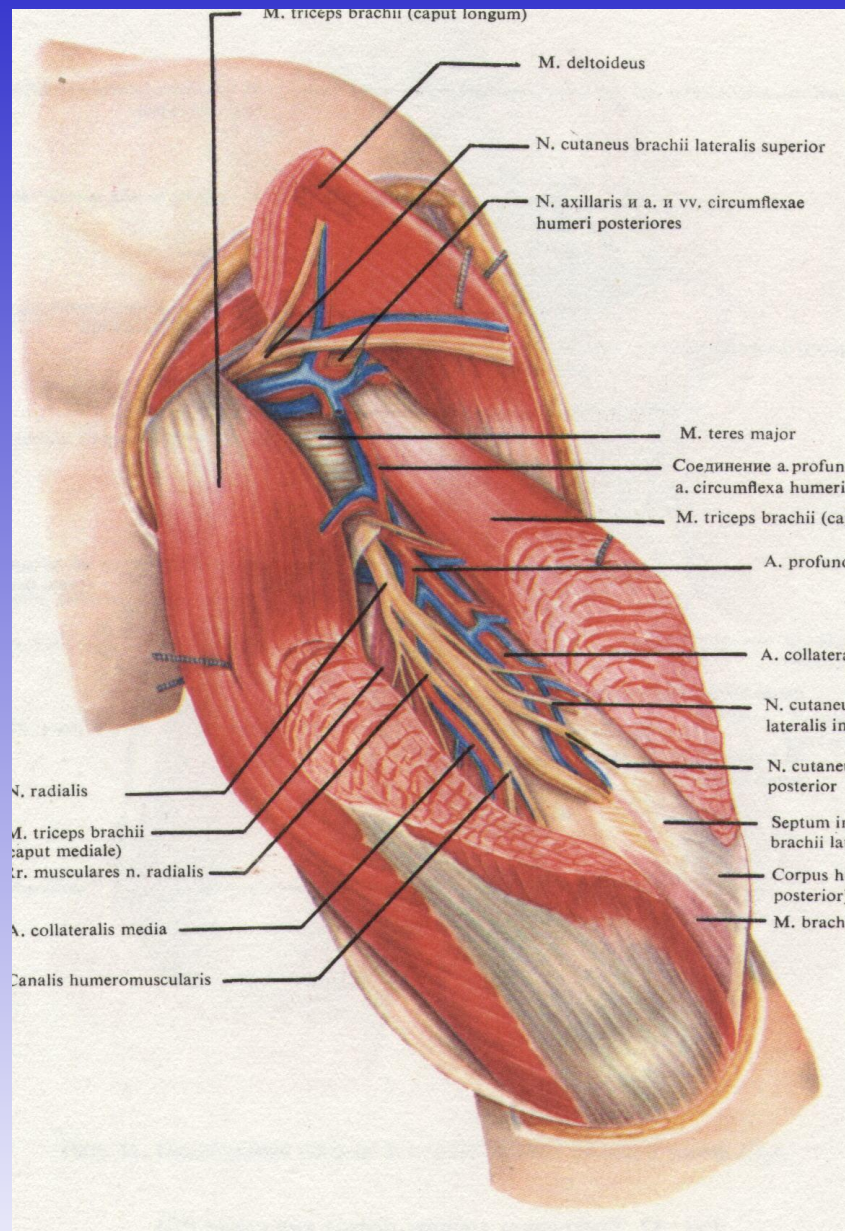
**Поперечный распил правого плеча в верхней трети (А); вид снизу (2/3)**



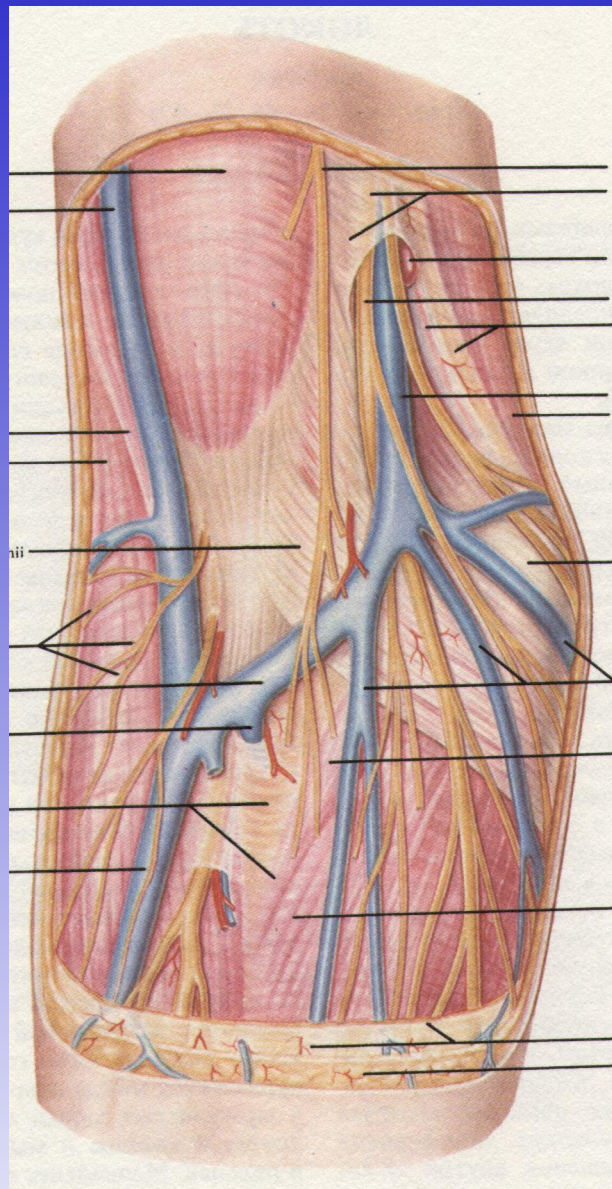
**Поперечный распил правого плеча в средней трети (Б); вид снизу (2/3)**



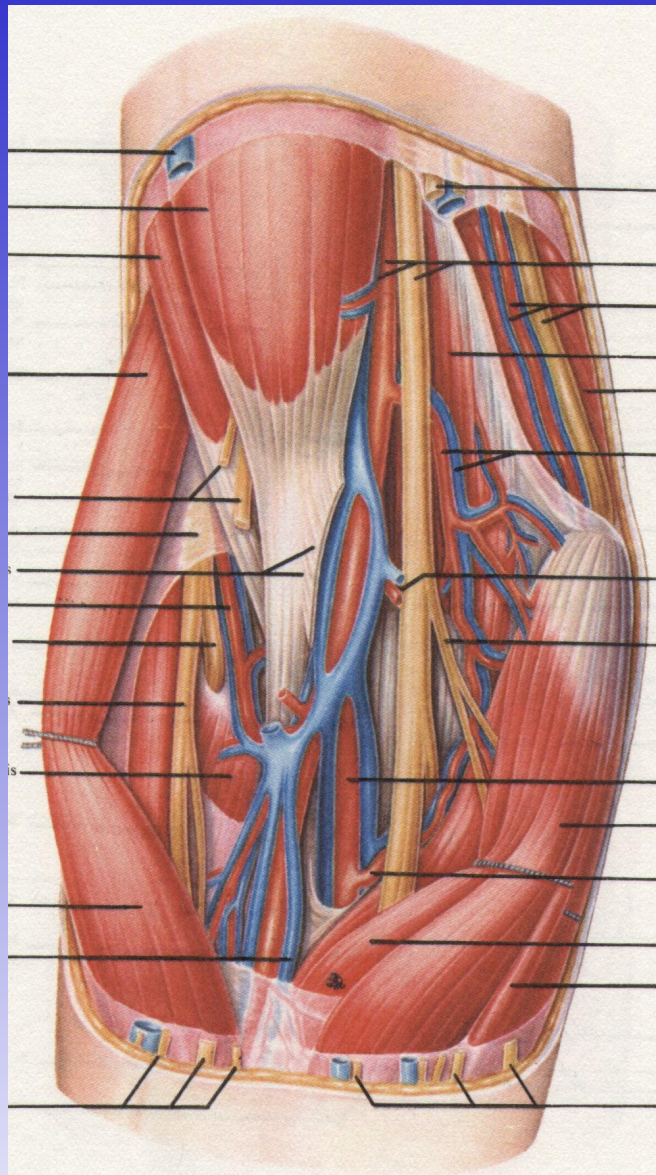
**Сосуды и нервы плече-мышечного канала;  
вид снаружи и справа (2/3)**



## Сосуды и нервы задней области плеча (1/2)

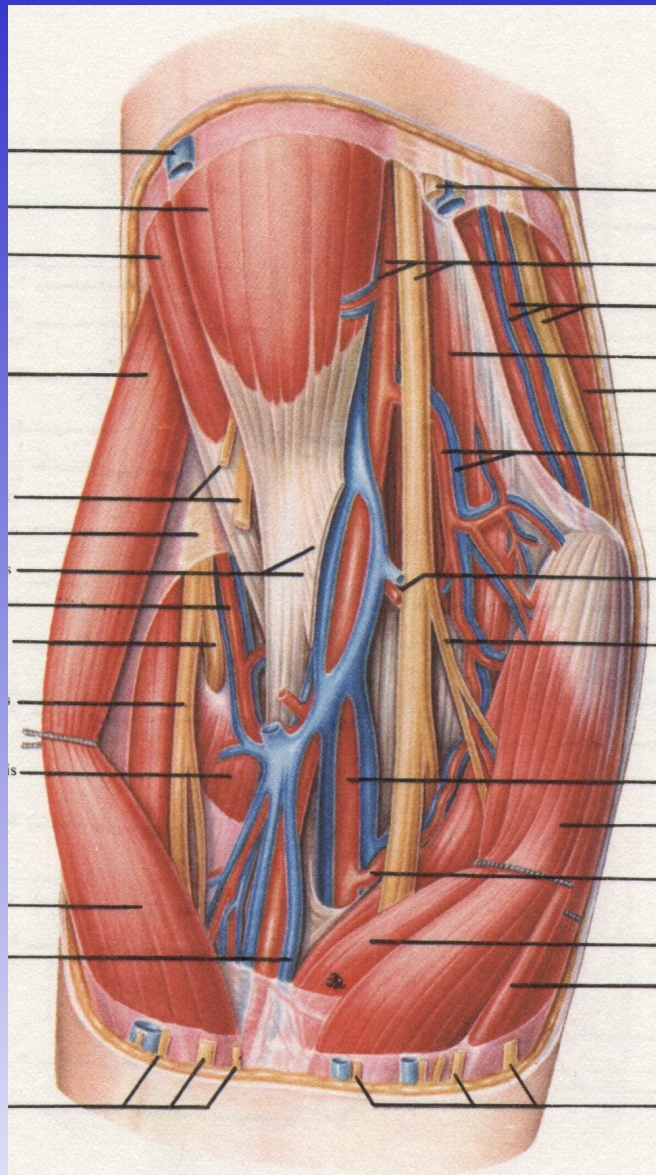


**Подкожные сосуды и нервы передней области локтя (1/1)**

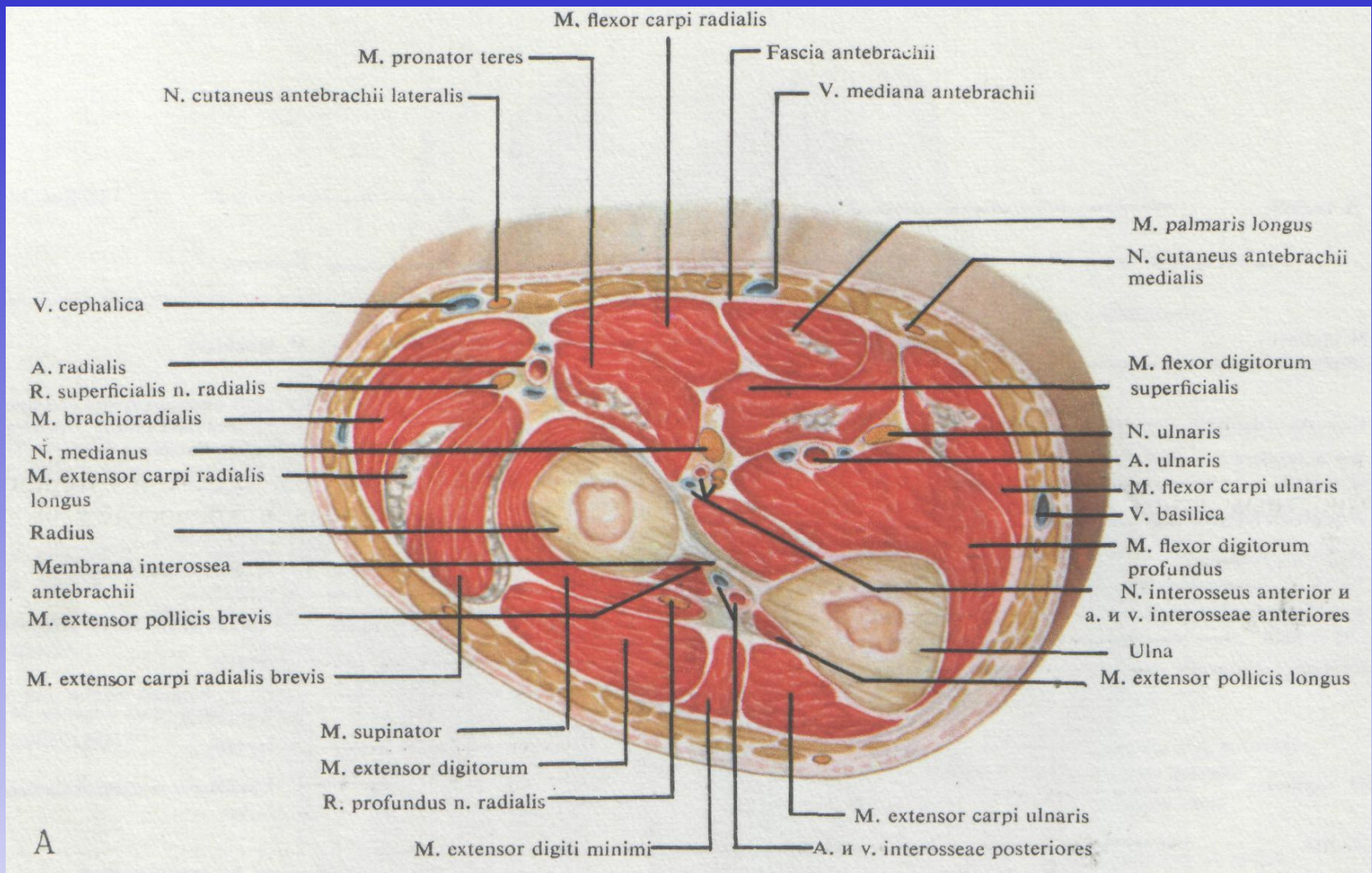


**Сосудисто-нервные пучки передней области локтя (1/1)**

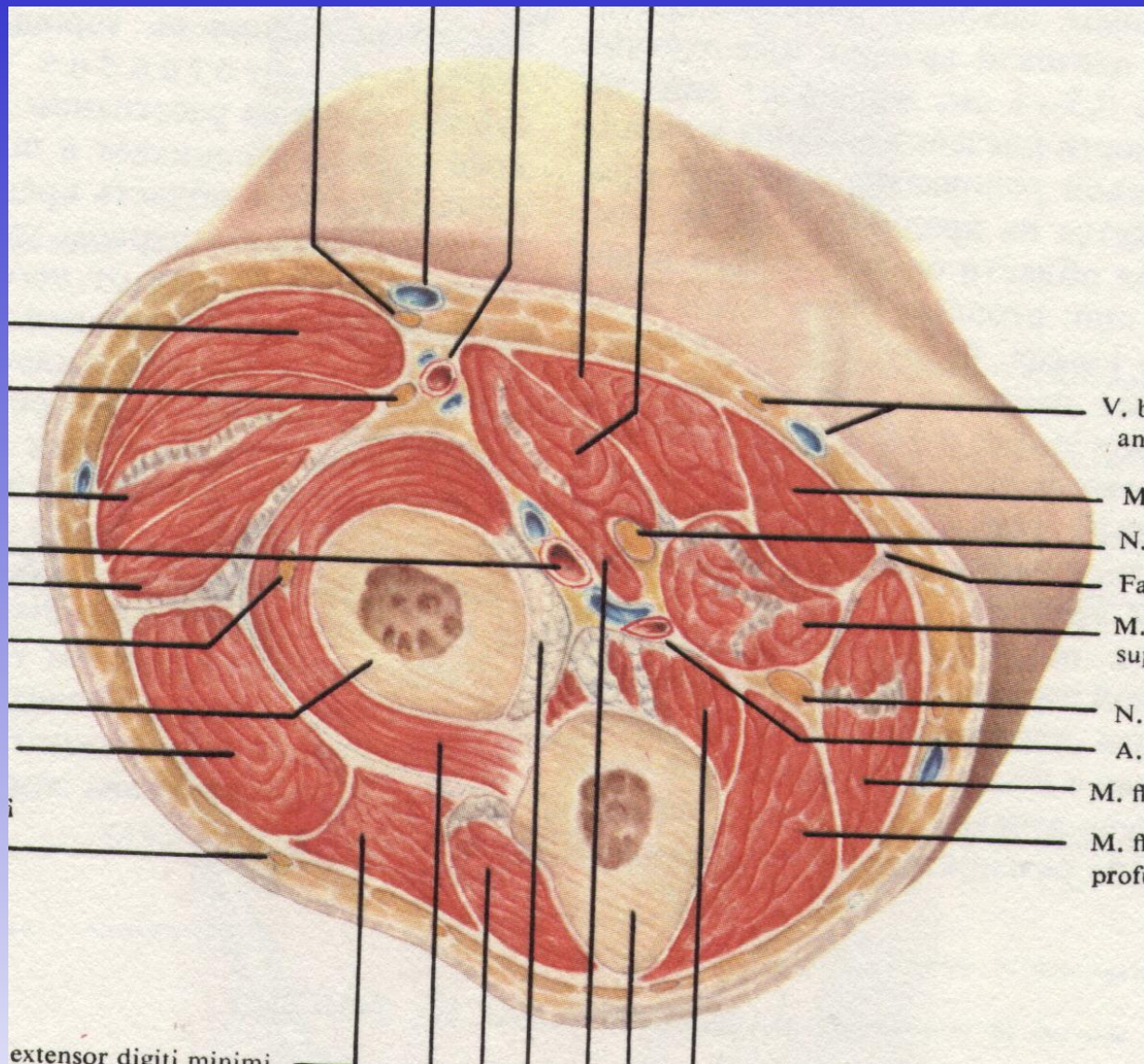




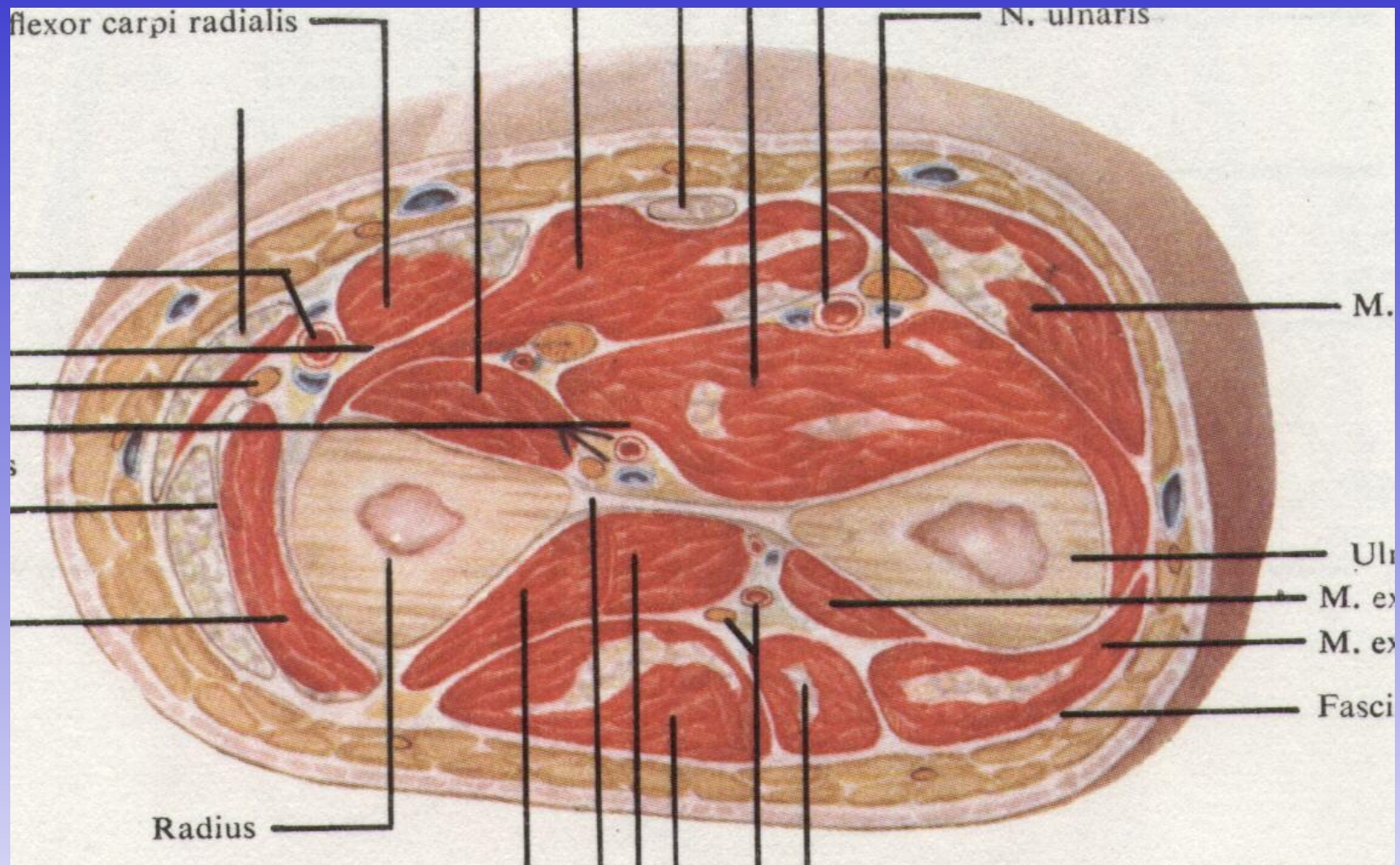
**Сосудисто-нервные пучки передней области локтя (1/1)**



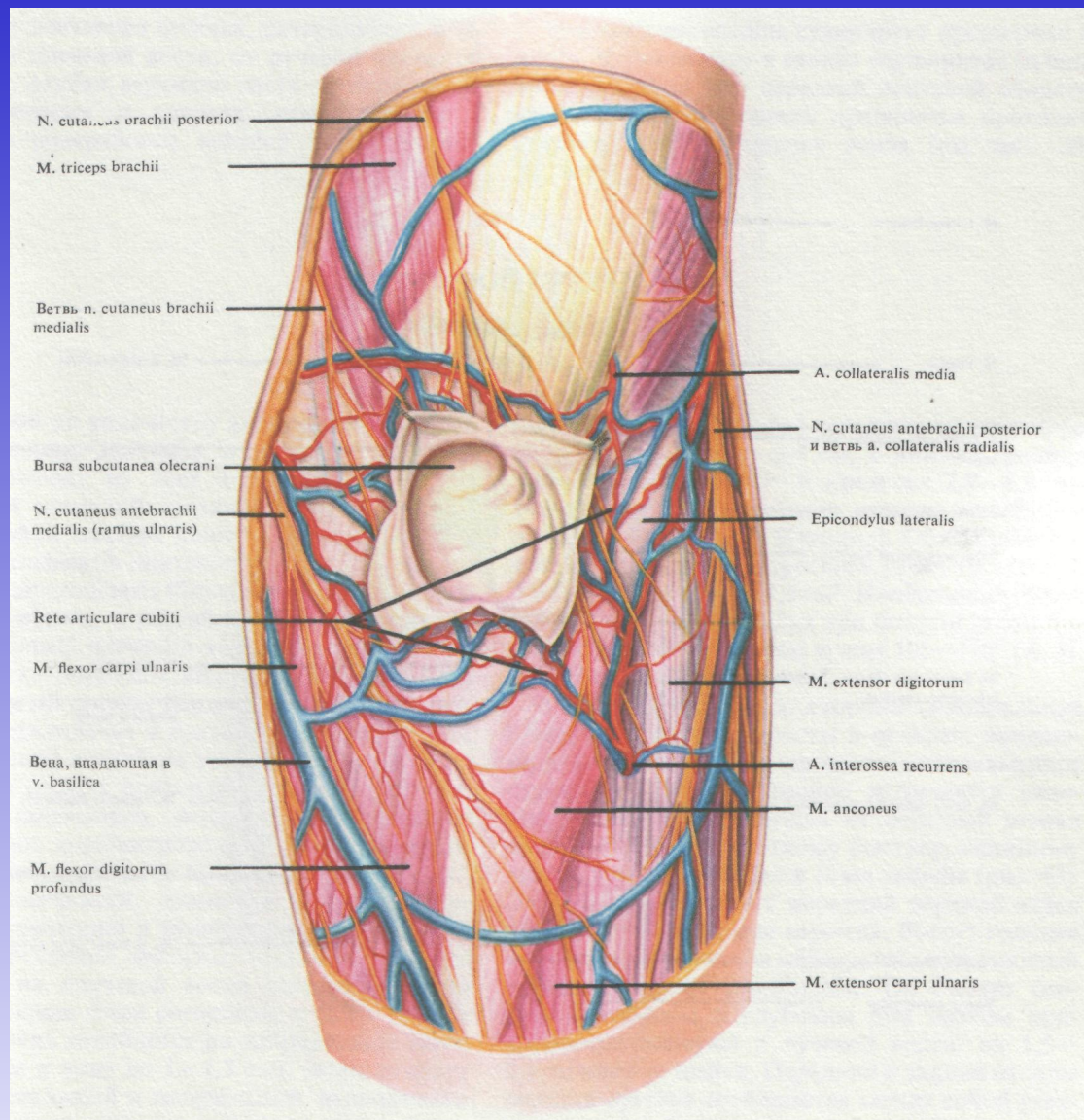
**Поперечный распил, проведенный в верхней трети предплечья (1/1)**



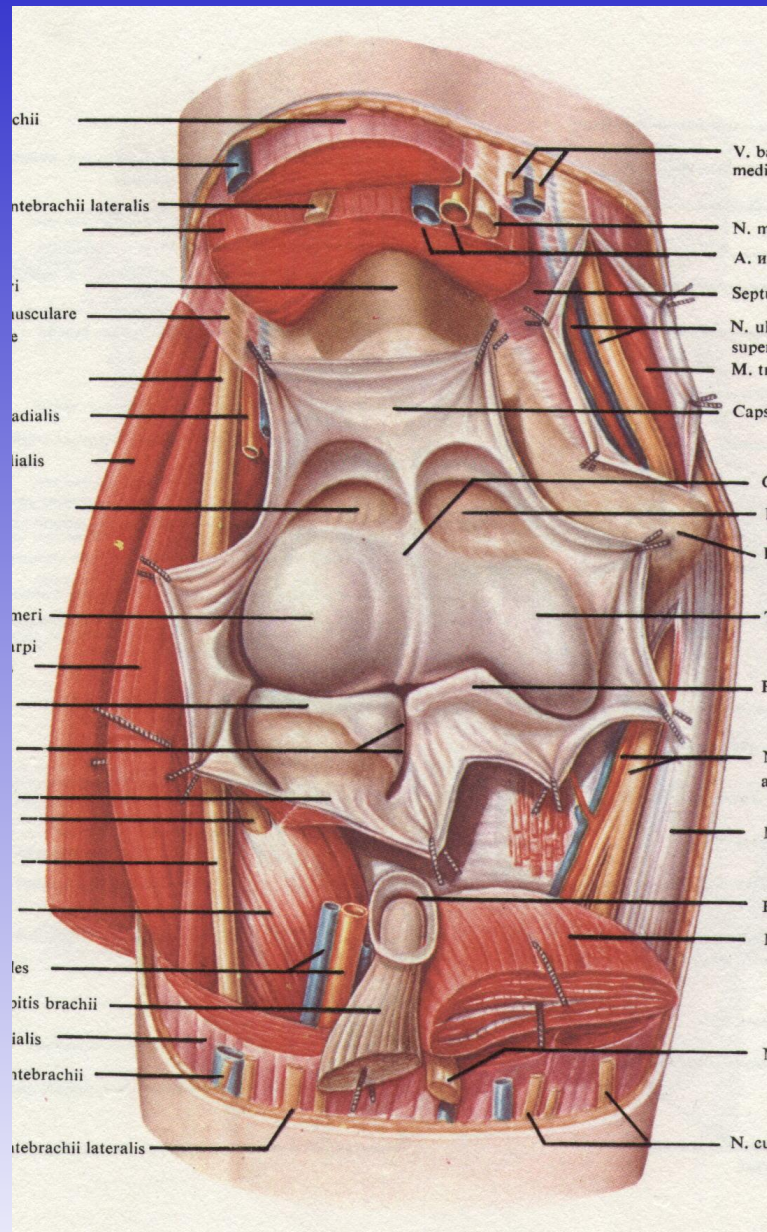
**Поперечный распил предплечья на границе с локтевой областью; вид снизу (1/1)**



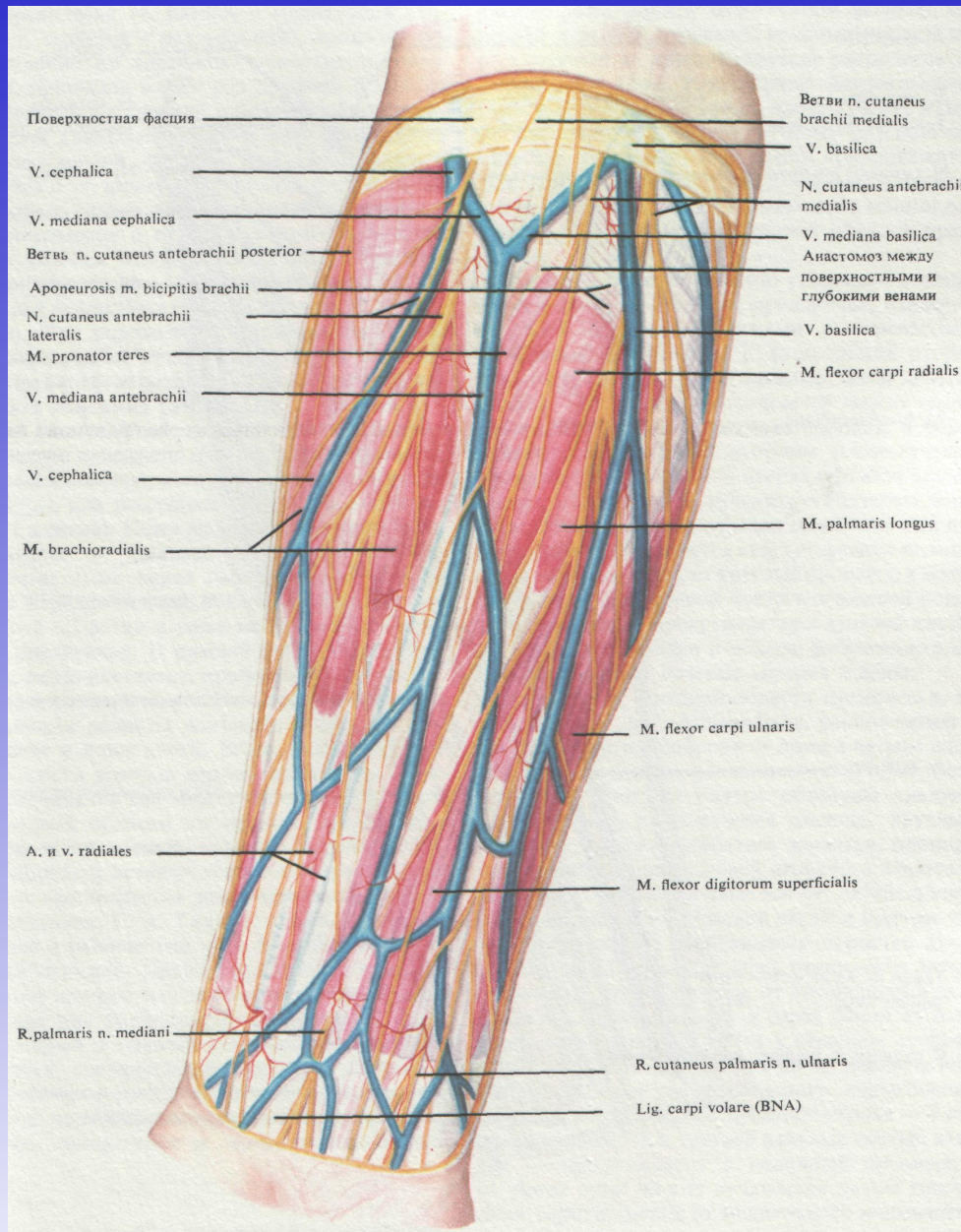
**Поперечный распил, проведенный в середине предплечья (1/1)**



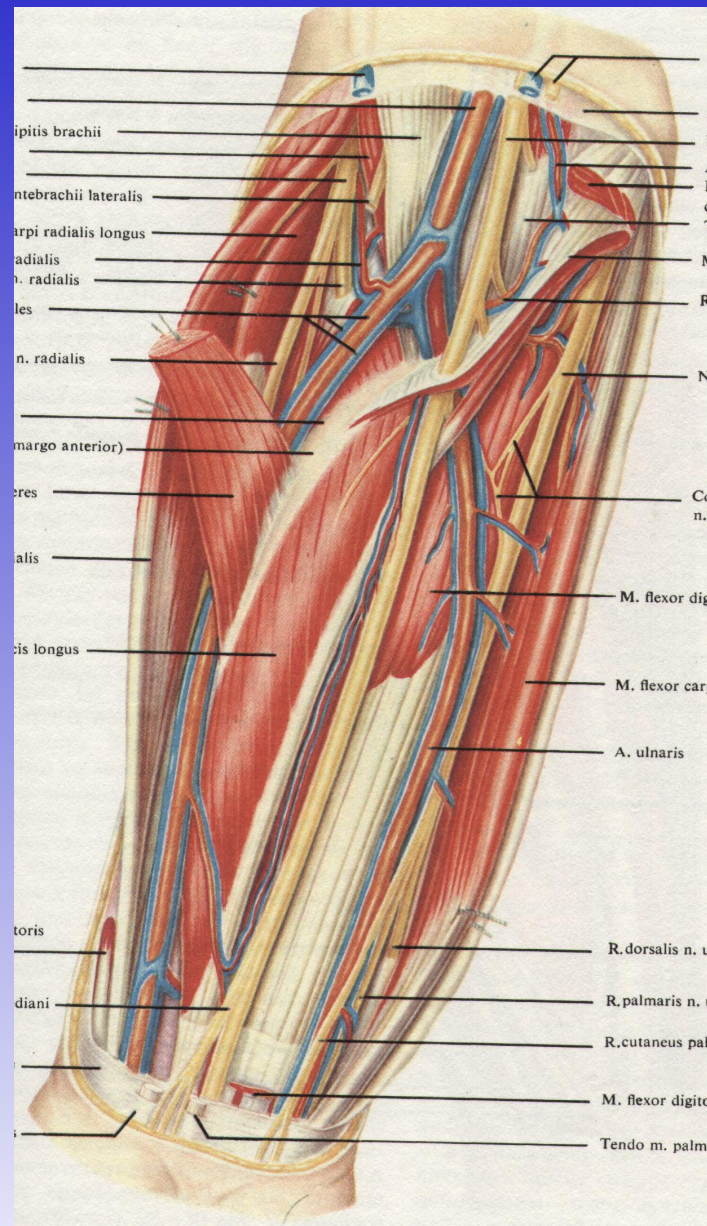
## Подкожные сосуды и нервы задней области локтя (1/1)



**Вскрытый локтевой сустав; вид спереди (1/1)**

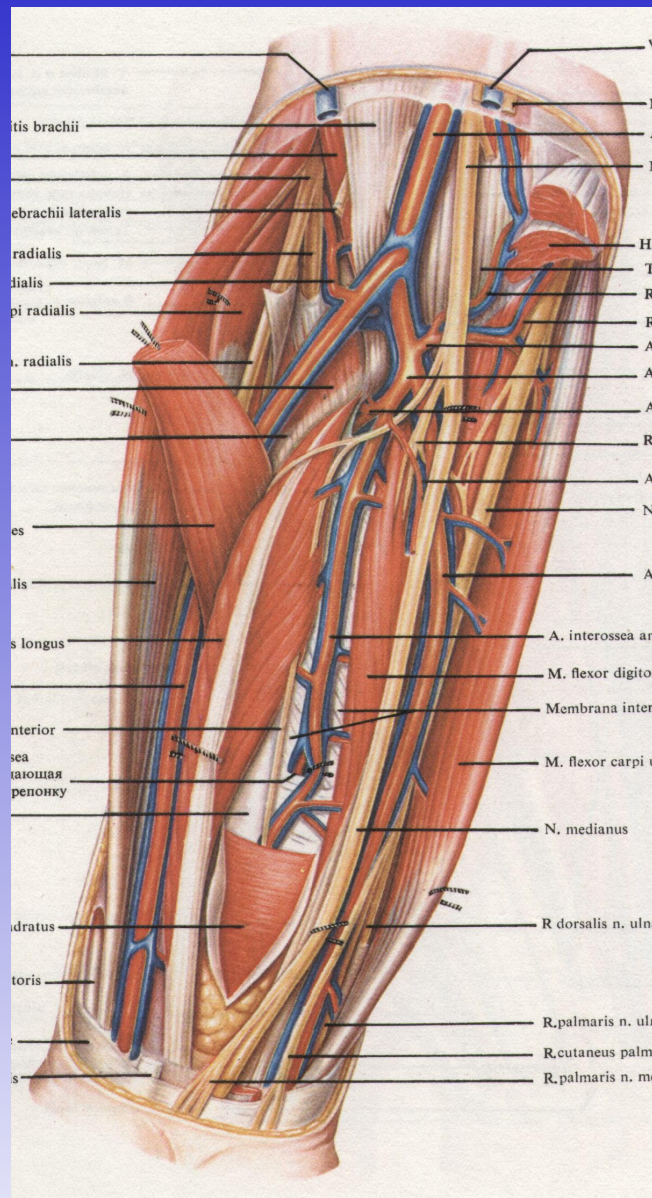


## Подкожные сосуды и нервы передней области предплечья (2/3)

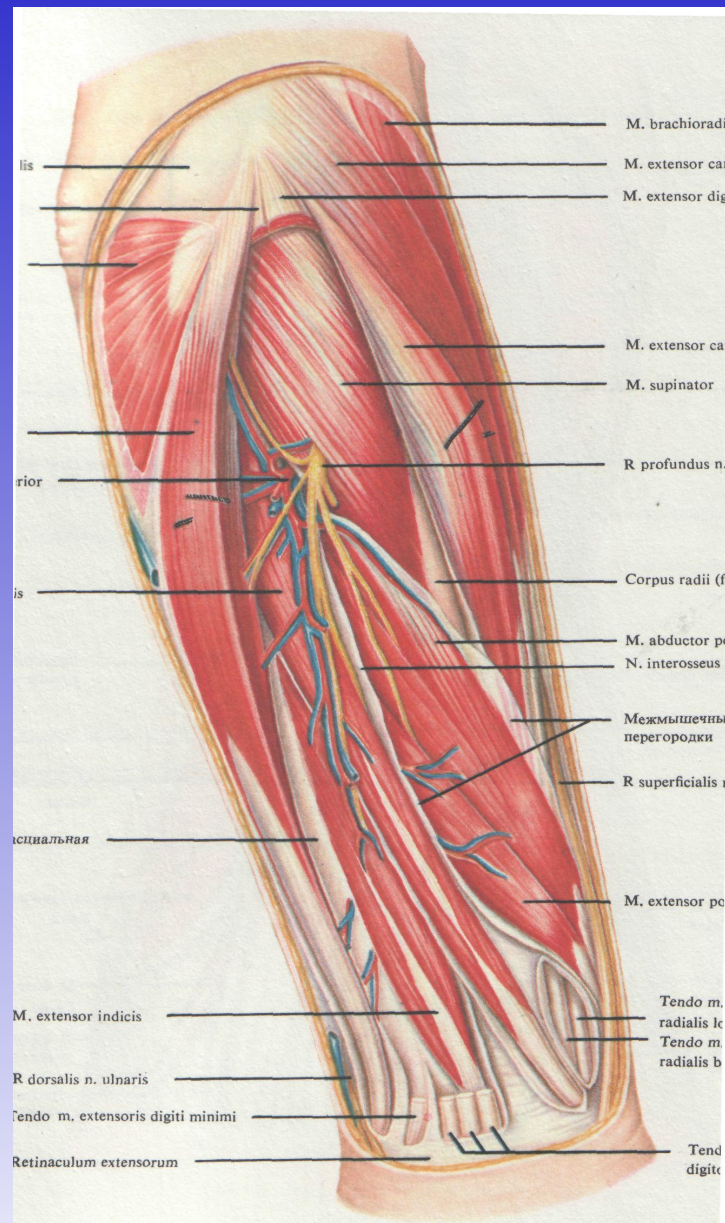


**Мышцы, сосуды и нервы предплечья; вид спереди (2/3)**

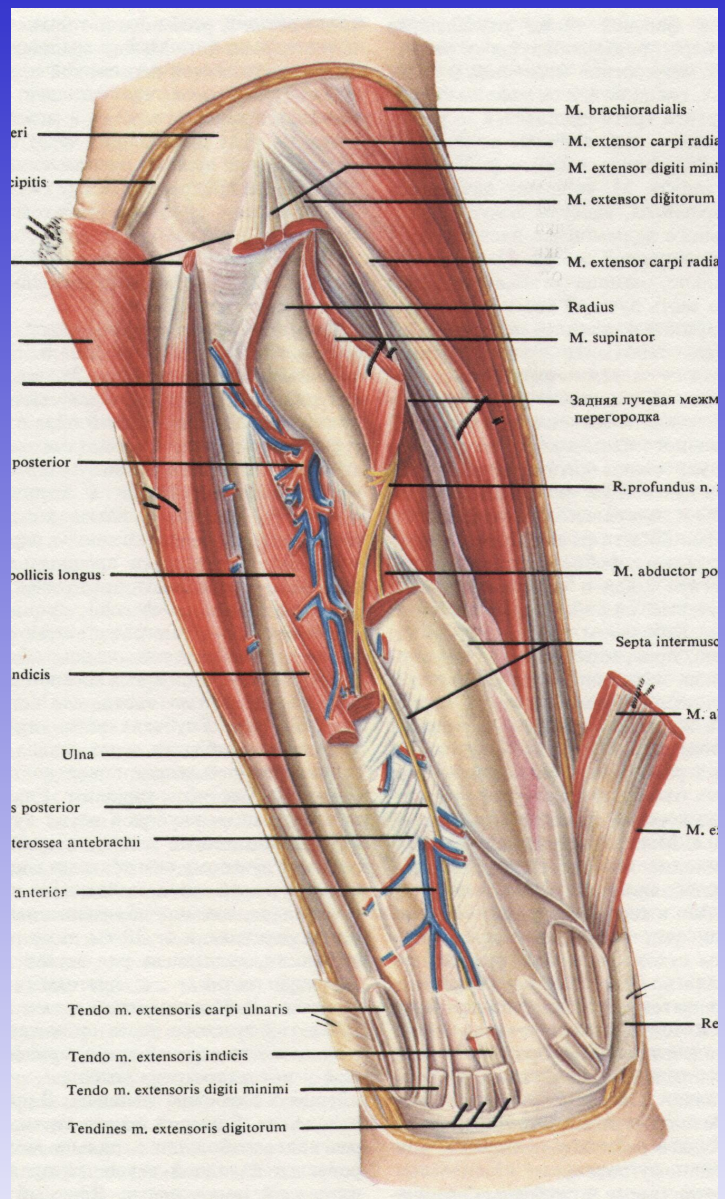




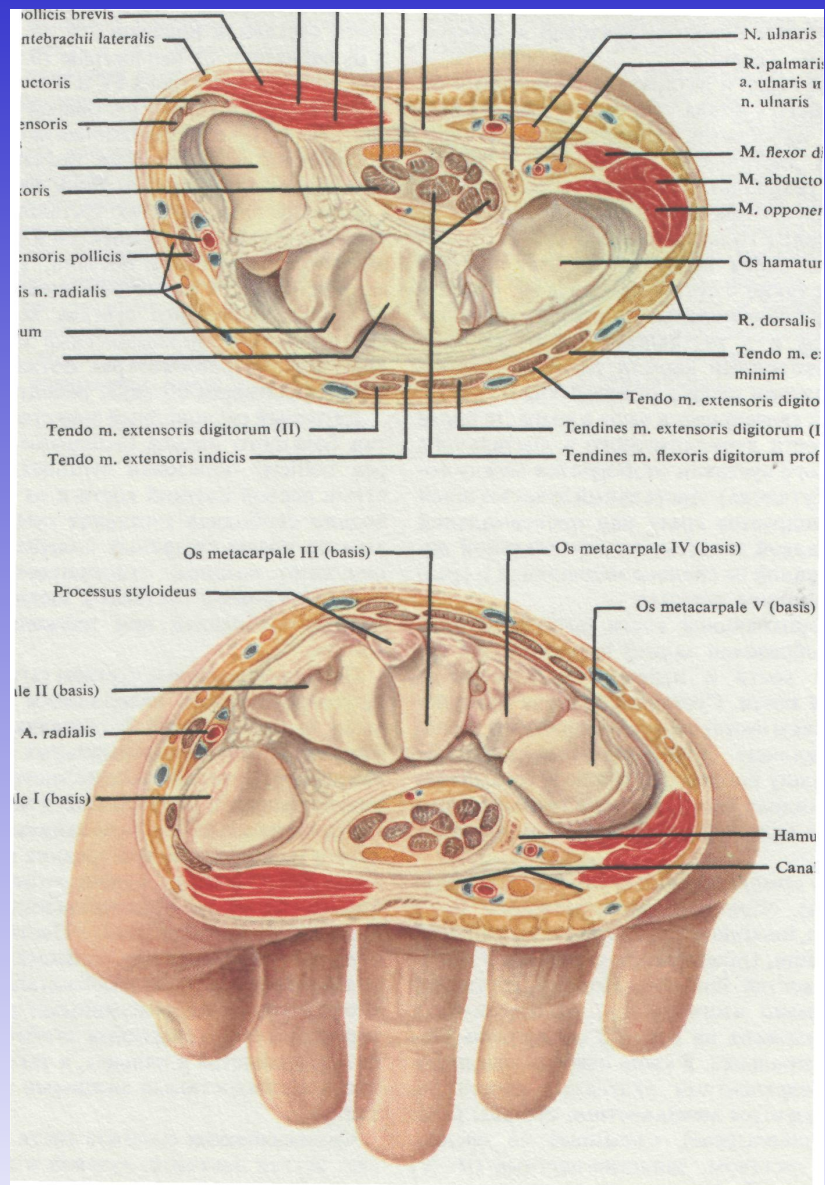
**Сосудисто-нервные пучки передней области предплечья; вид спереди (2/3)**



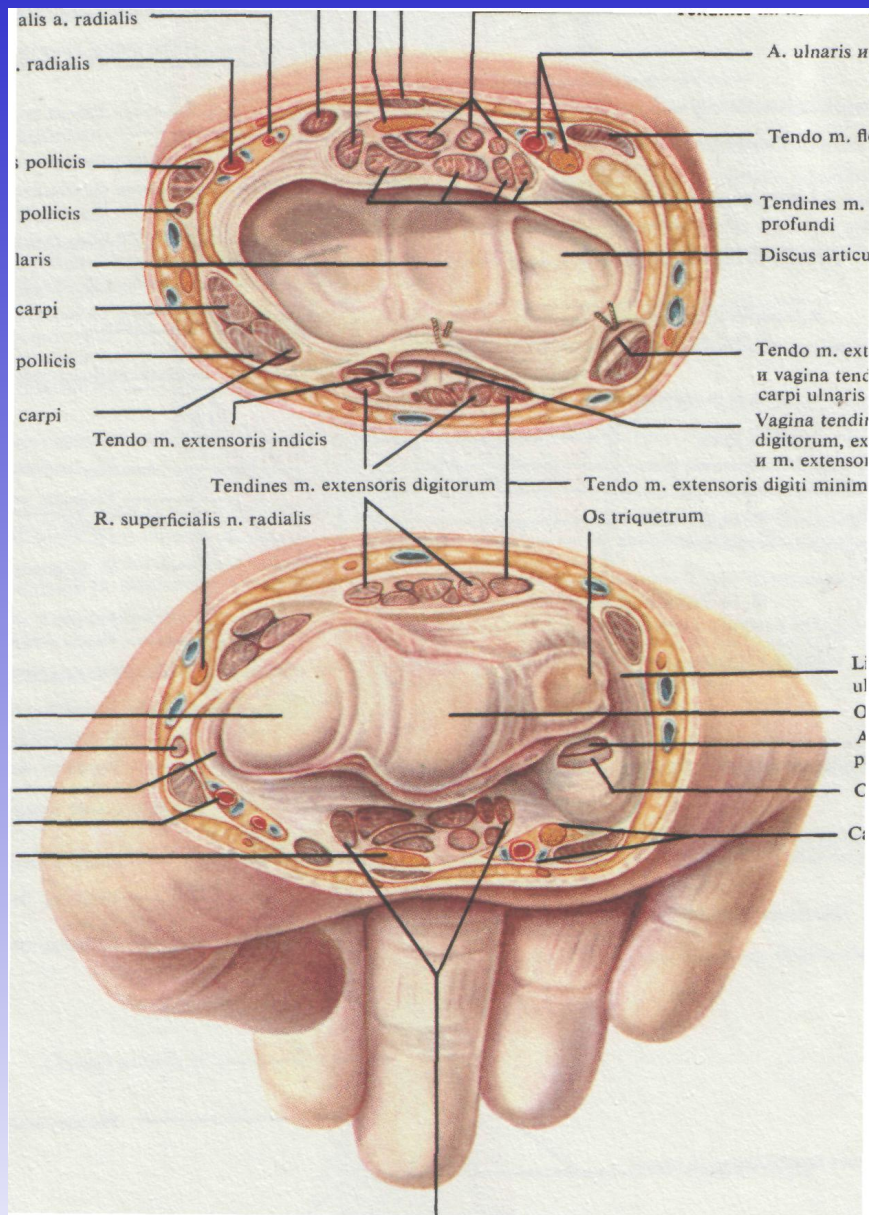
## Мышцы, сосуды и нервы задней области предплечья (2/3)



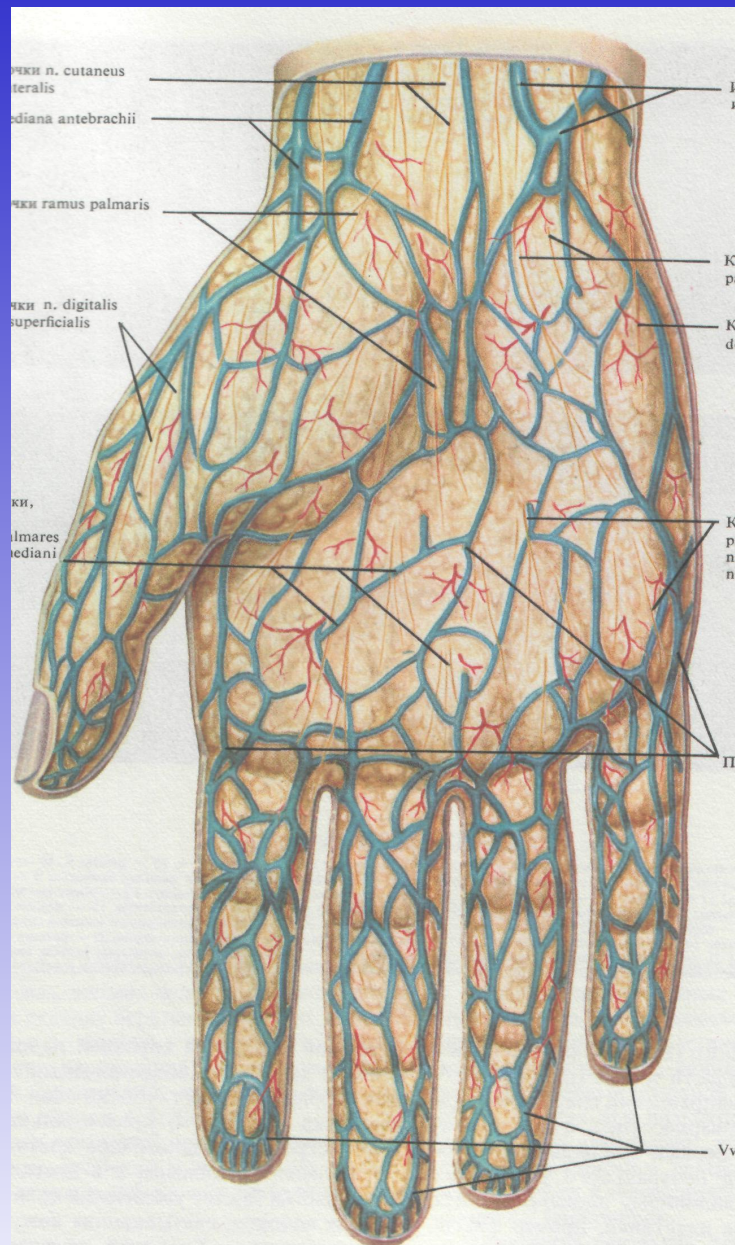
## Глубокие сосуды и нервы задней области предплечья (2/3)



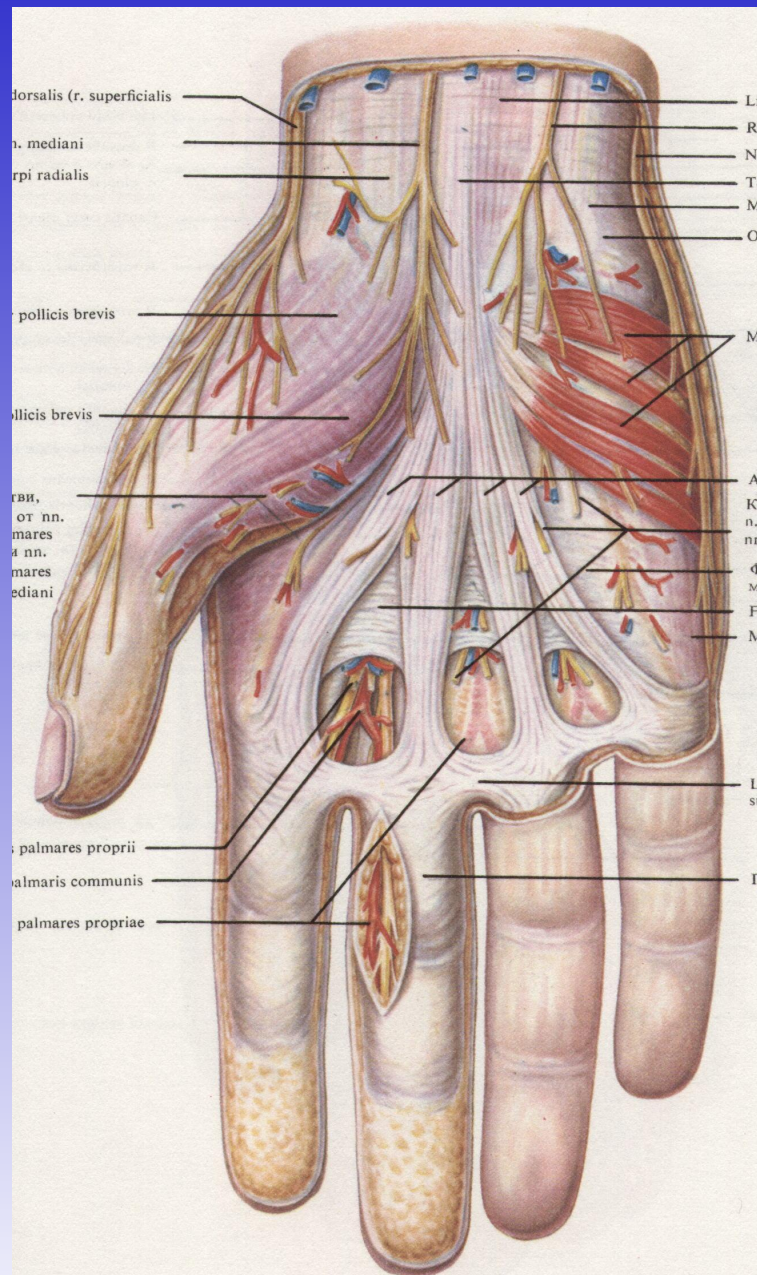
## Запястно-пястный сустав на поперечном разрезе (1/1)



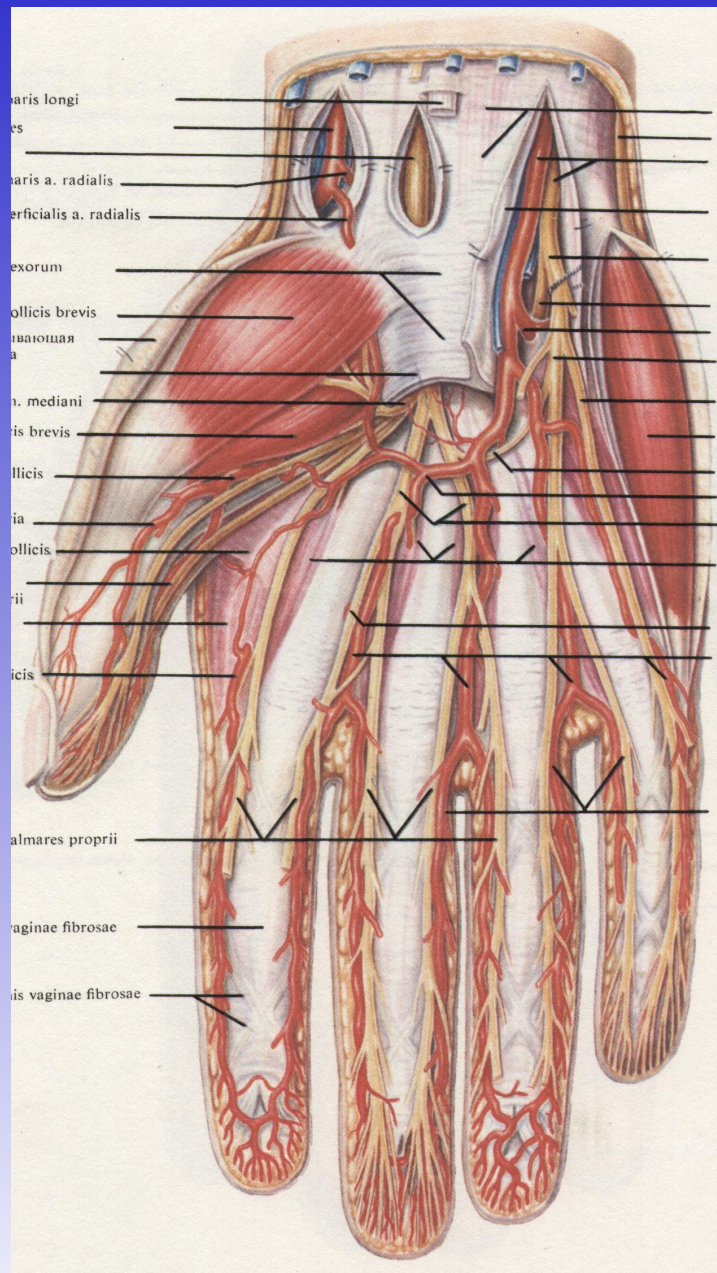
**Луче-запястный сустав на поперечном  
распиле (4/5)**



**Подкожные сосуды и нервы ладони (4/5)**

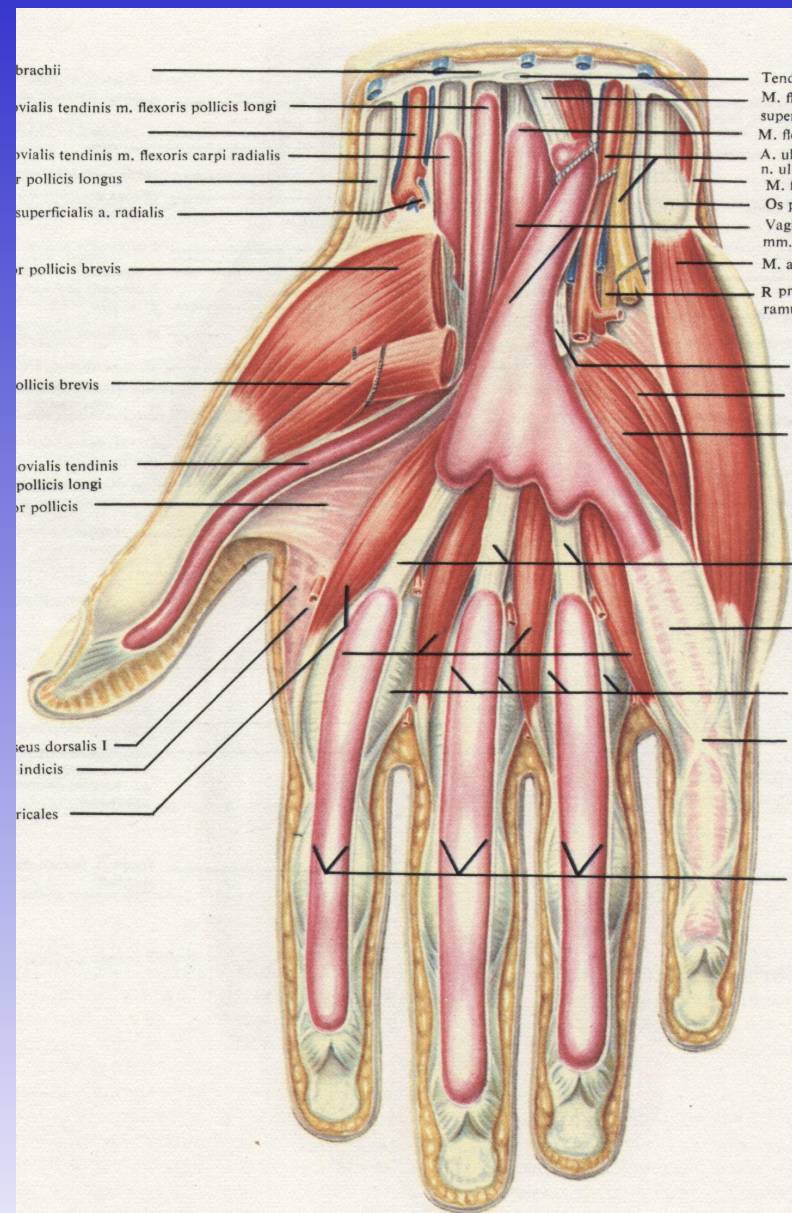


**Ладонный апоневроз (4/5)**

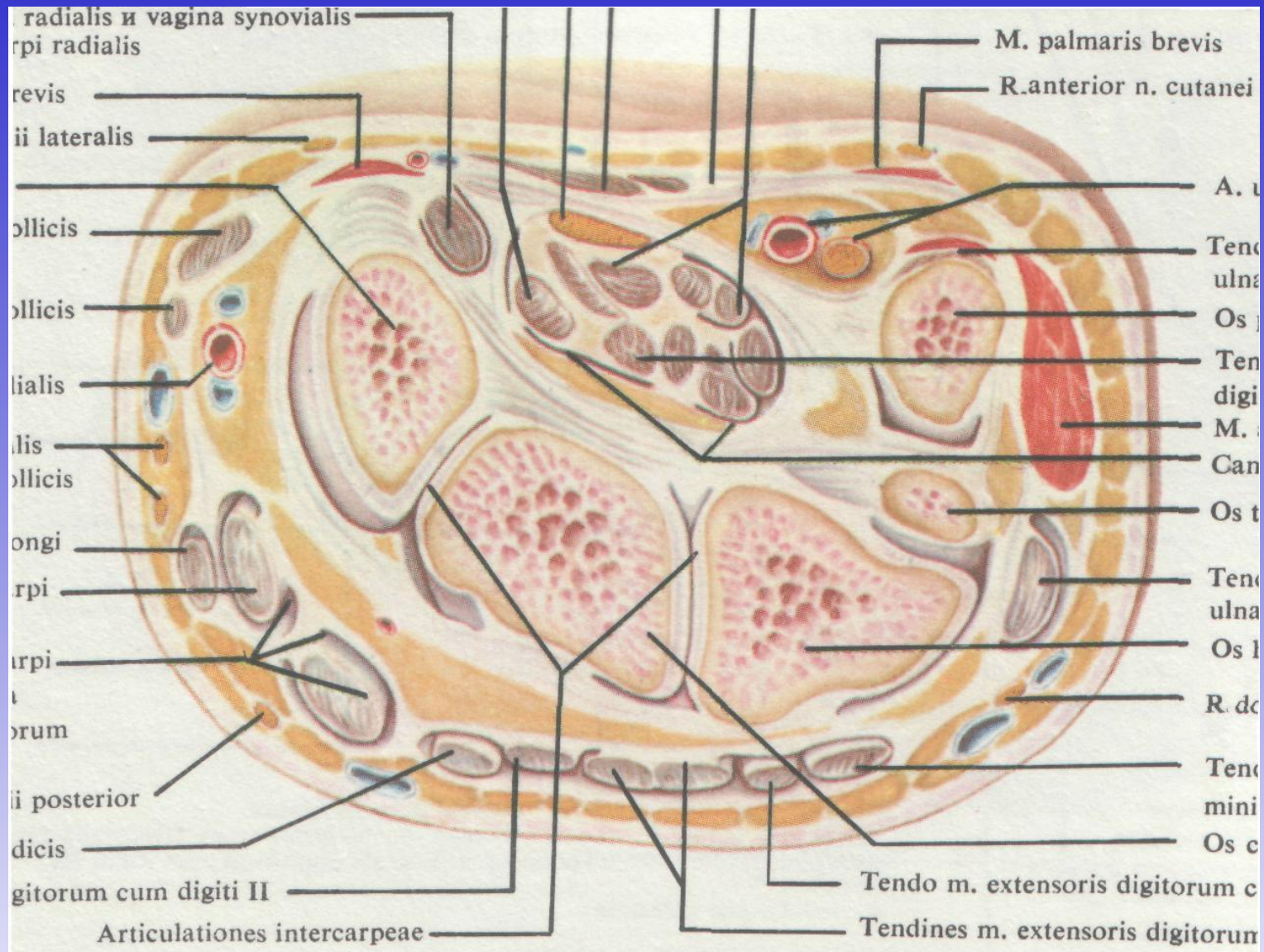


**Мышцы, сосуды и нервы ладони (4/5)**

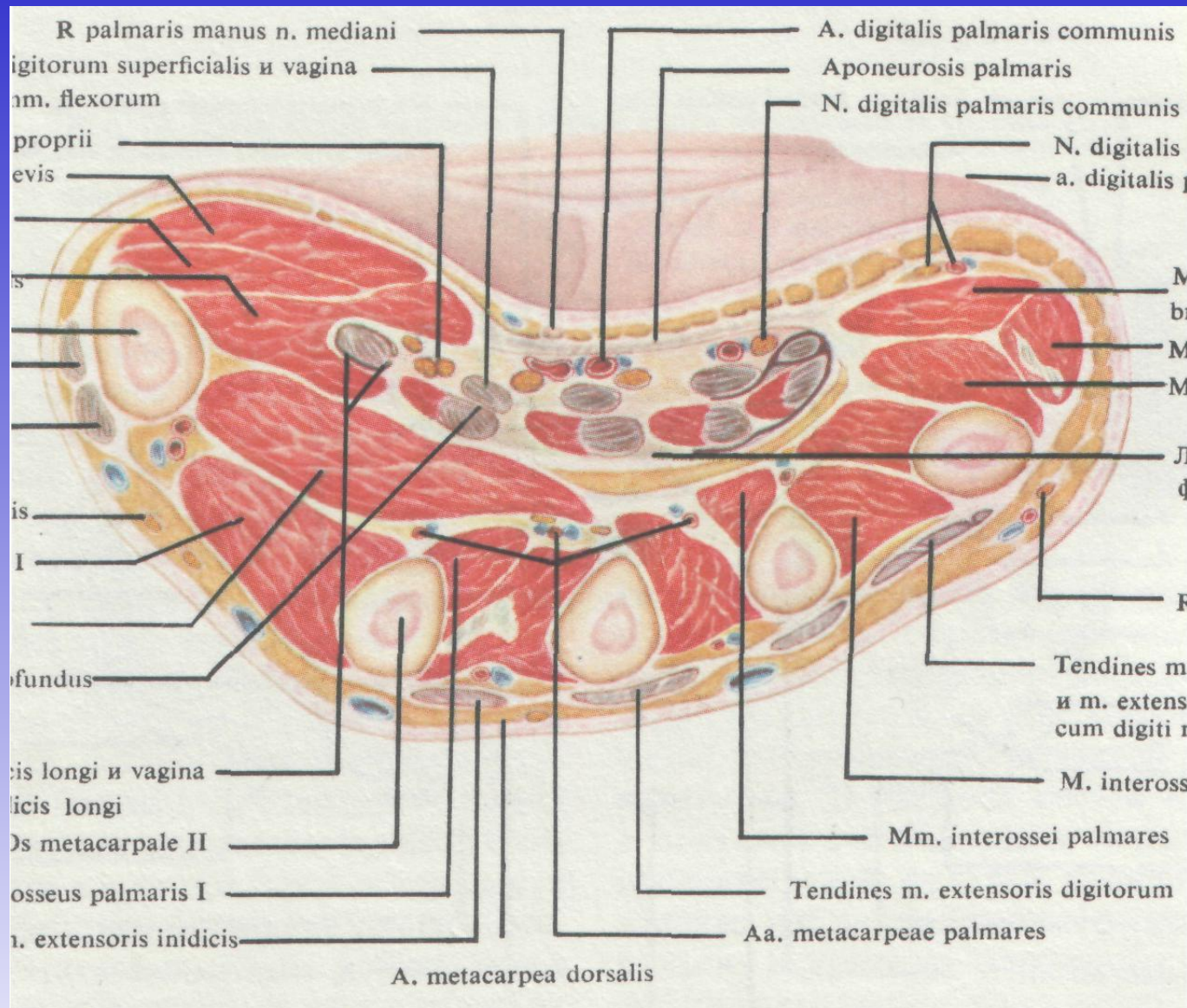




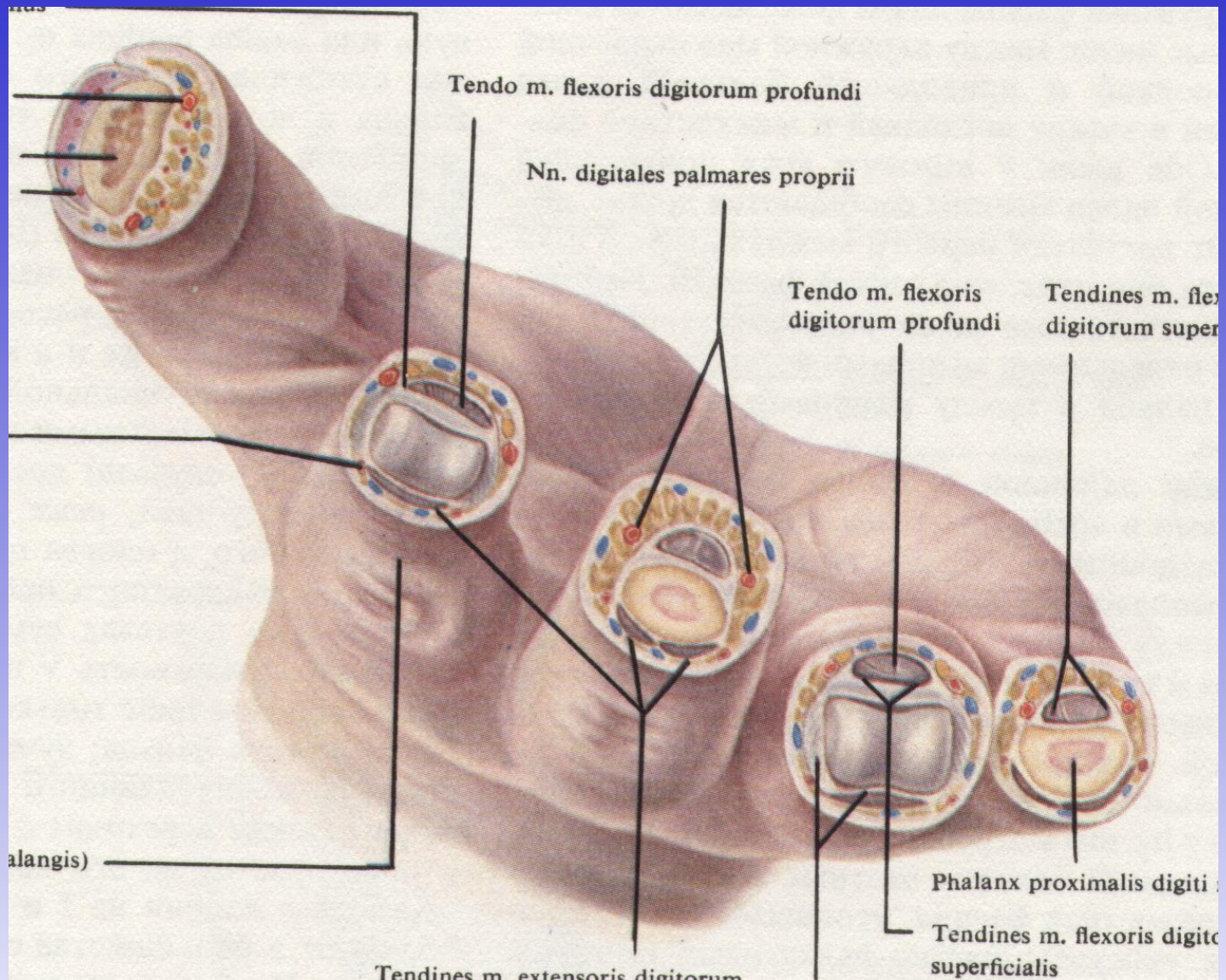
# Синовиальные влагалища сухожилий ладони (4/5)



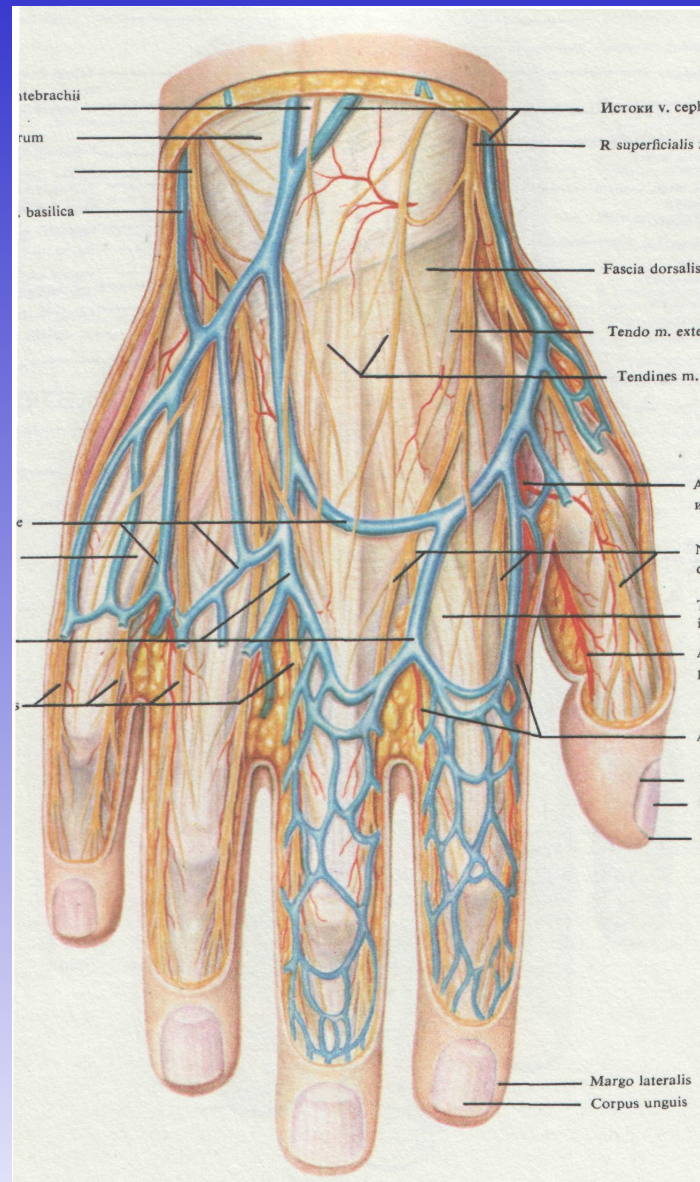
**Поперечный распил кисти на уровне гороховидной кости (1/1)**



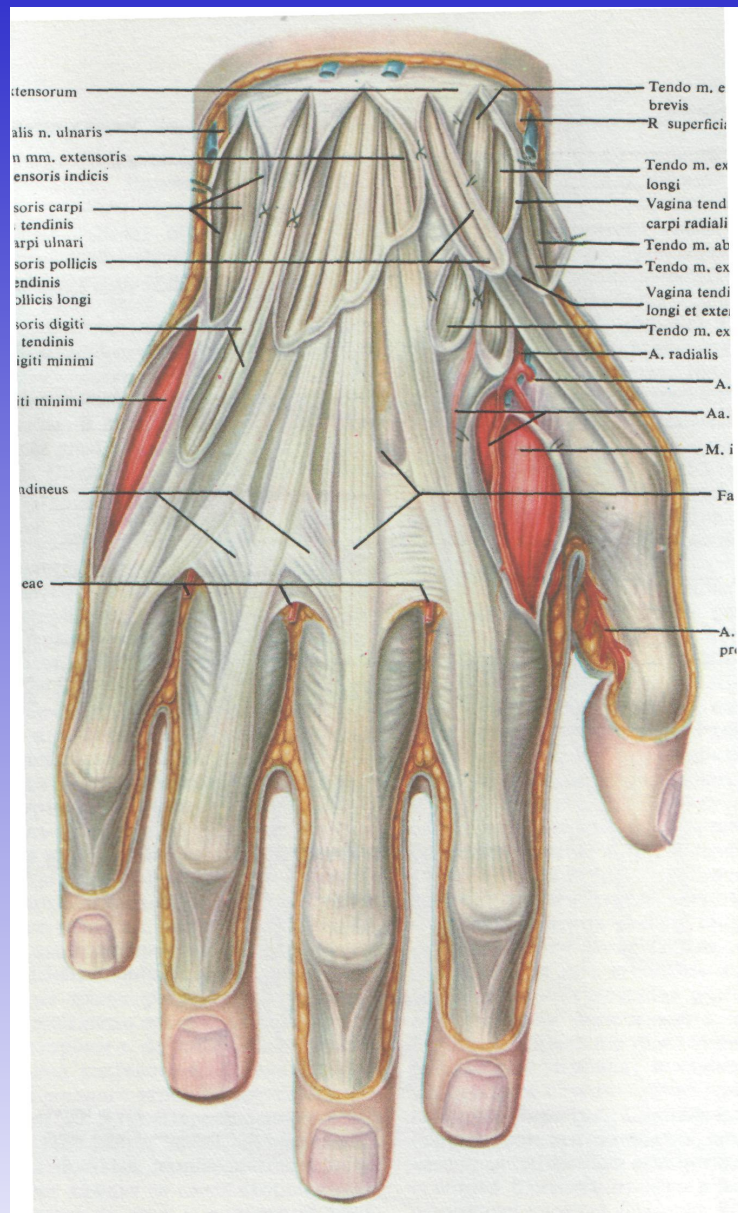
**Поперечный распил кисти на уровне  
середины пястья (1/1)**



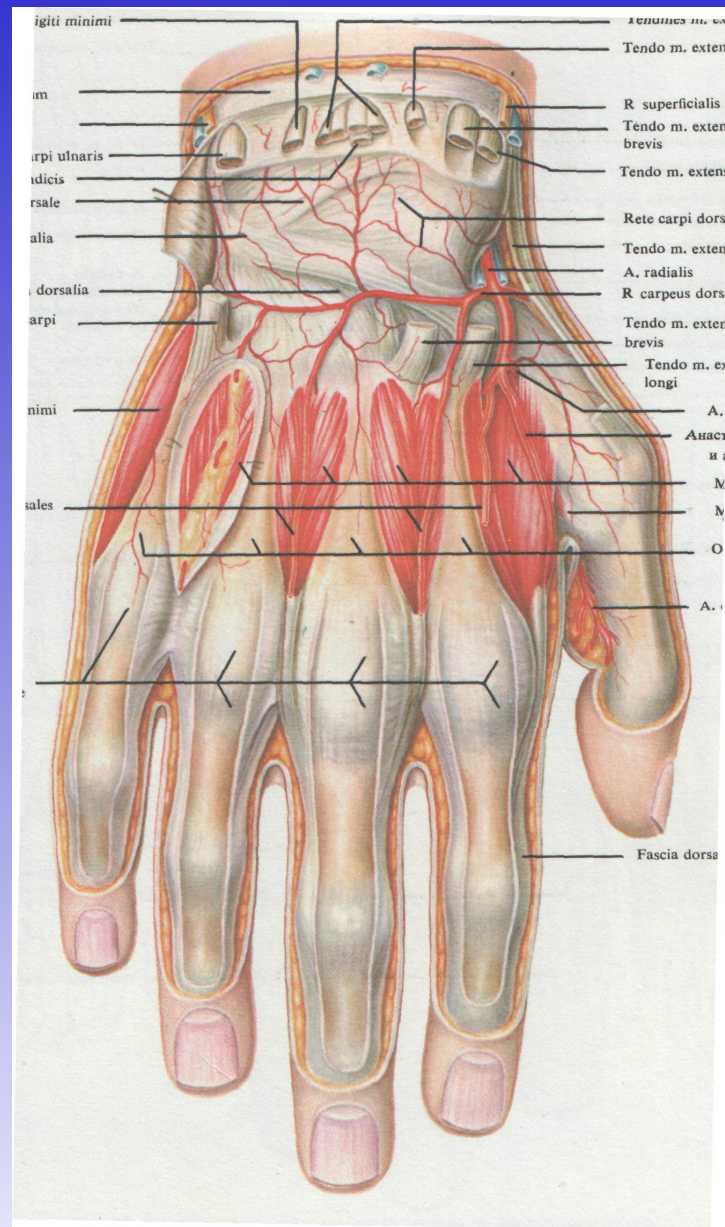
**Поперечные распилы пальцев кисти на различных уровнях (1/1)**



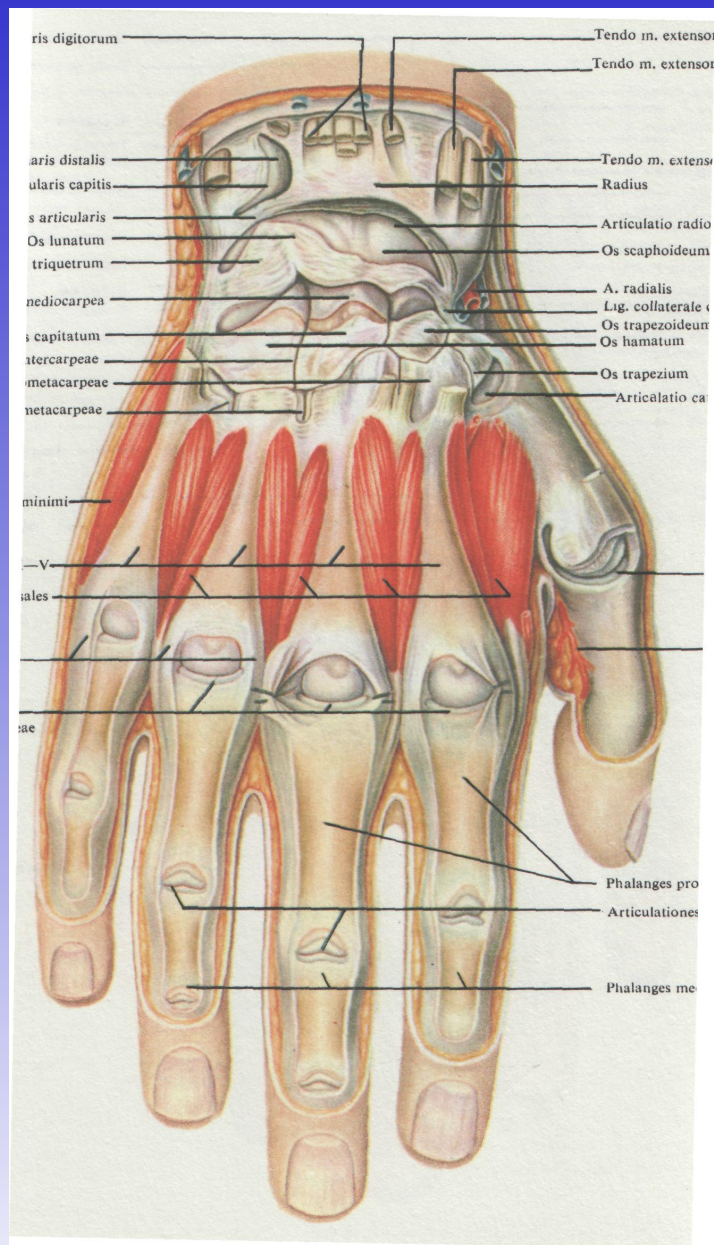
## Подкожные сосуды и нервы тыльной поверхности кисти (5/6)



**Синовиальные влагалища сухожилий разгибателей пальцев и кисти (5/6)**

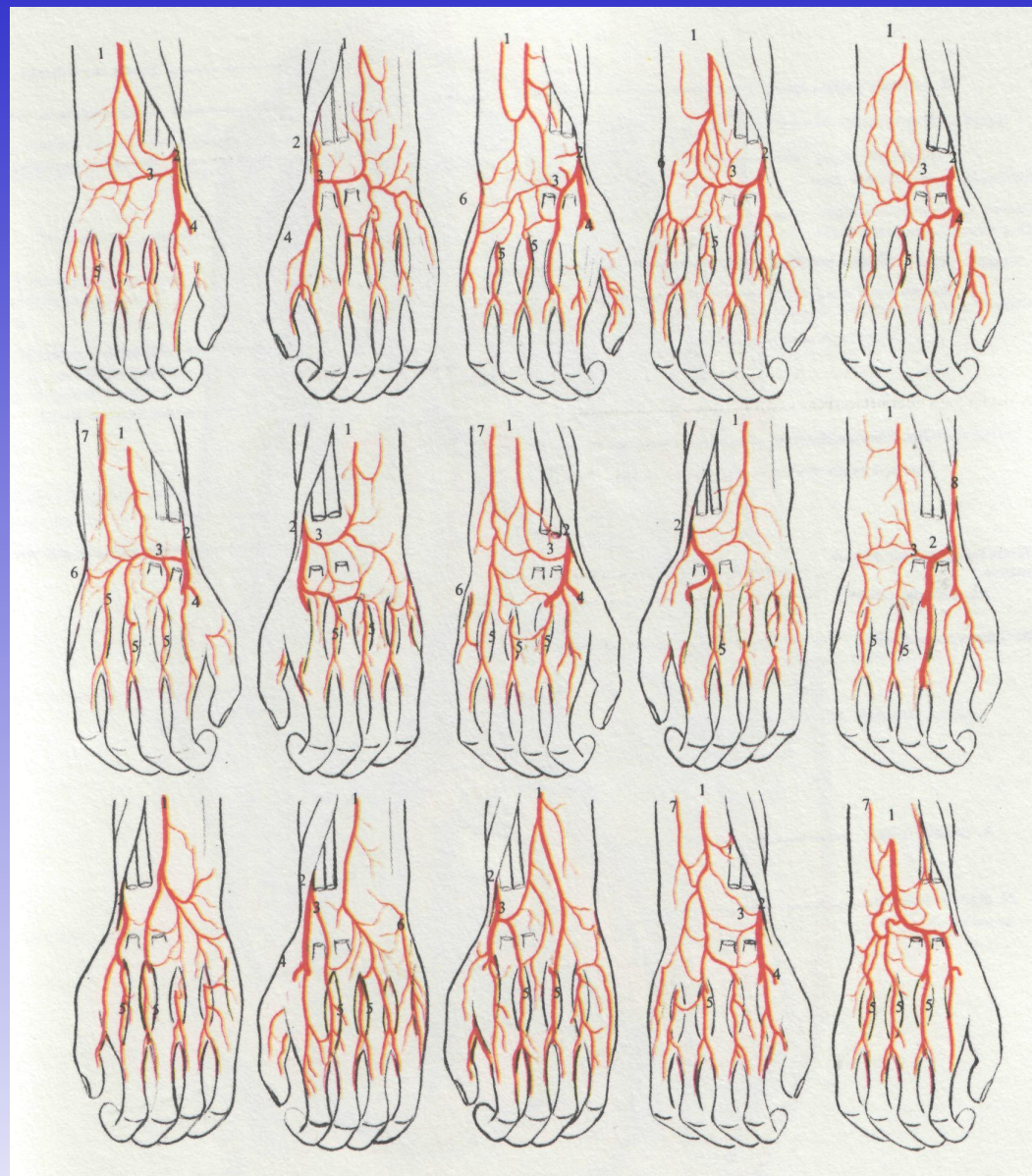


## Тыльные межкостные мышцы и связки суставов кисти (5/6)

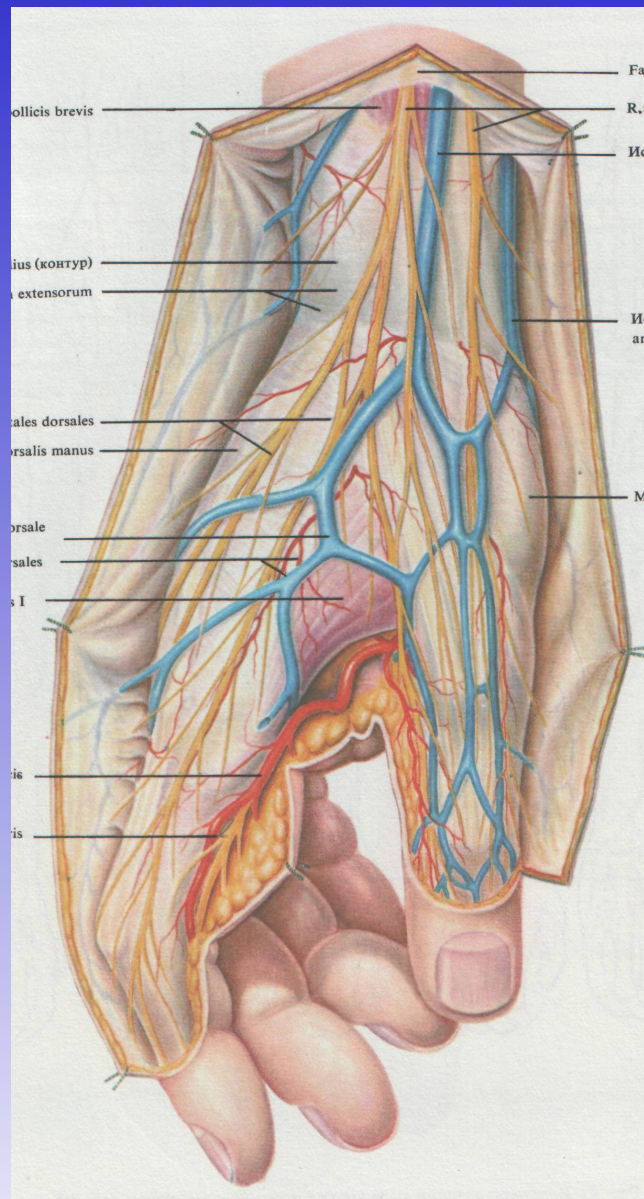


**Суставы кисти, вид с тыльной стороны (5/6)**

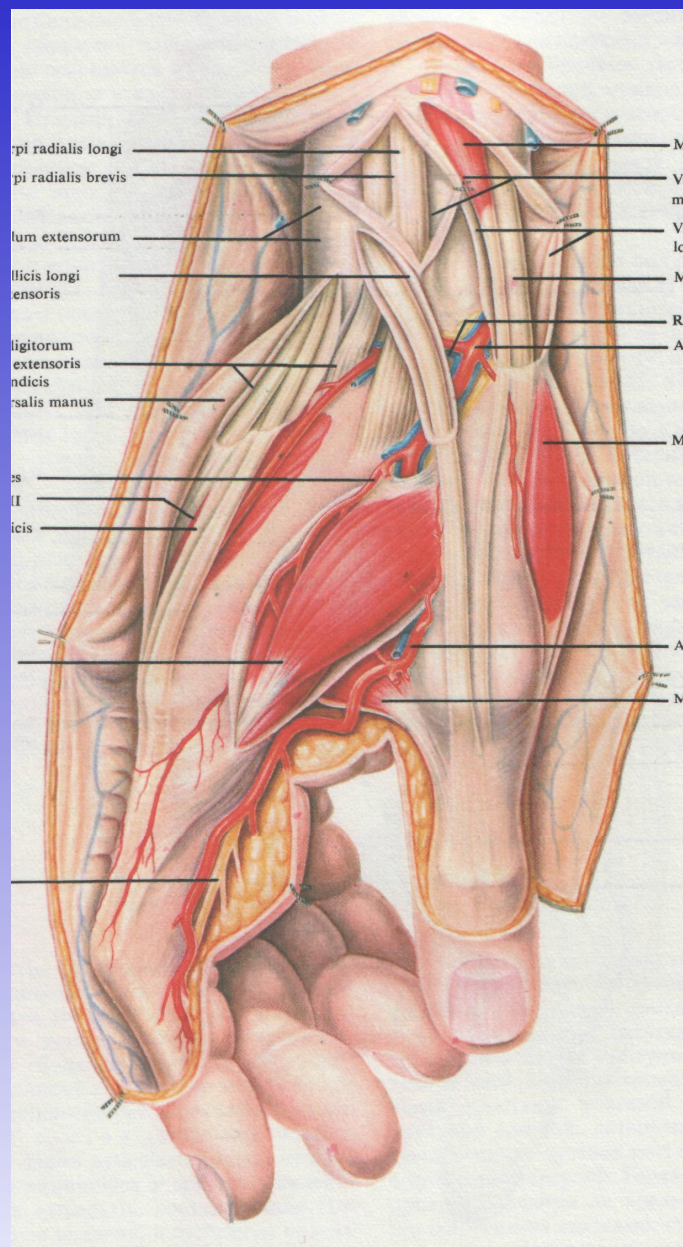




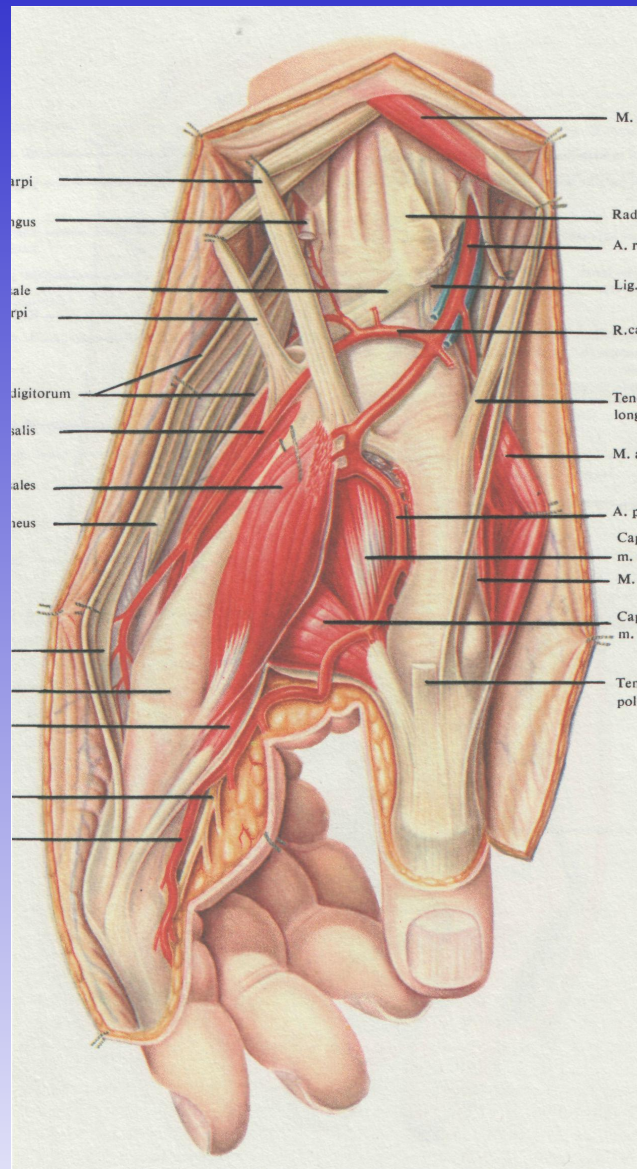
**Варианты артерий тыла кисти  
(схемы по материалам автора)**



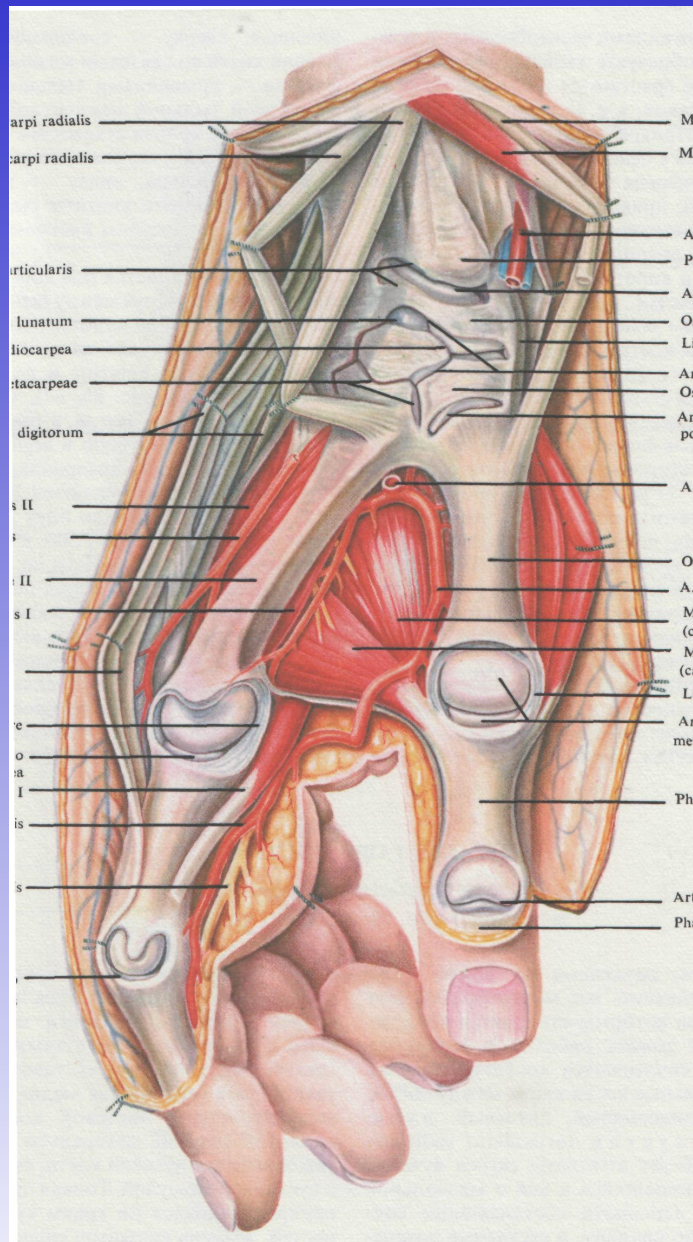
**Подкожные сосуды и нервы кисти;  
вид снаружи (1/1)**



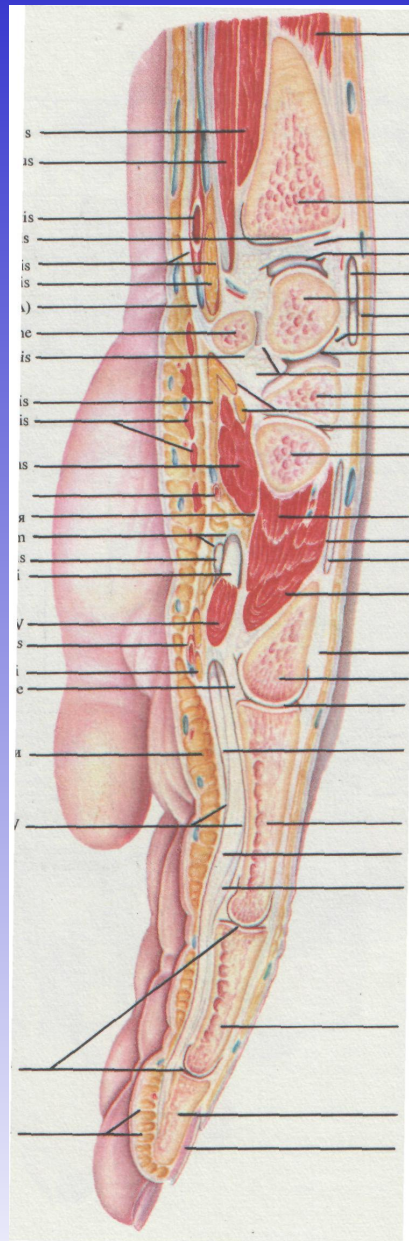
**Мышцы кисти и лучевой сосудистый пучок;  
вид снаружи (1/1)**



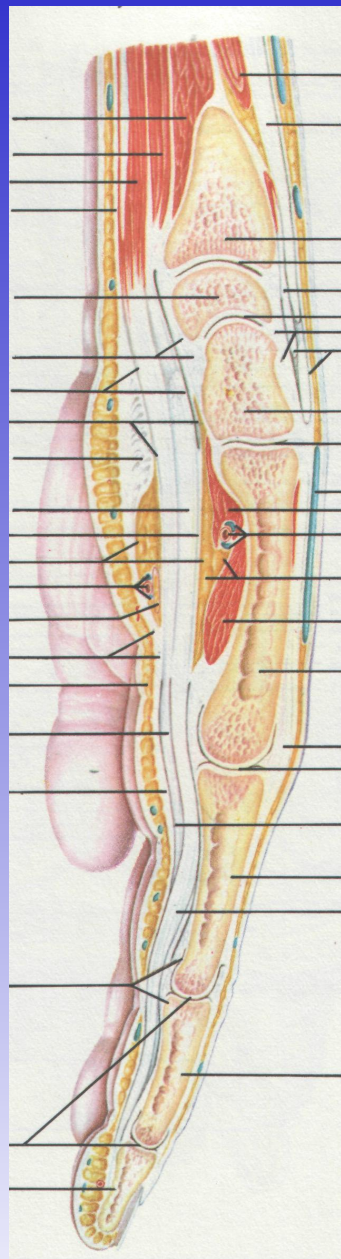
**Мышцы, связки и сосуды кисти;  
вид снаружи (1/1)**



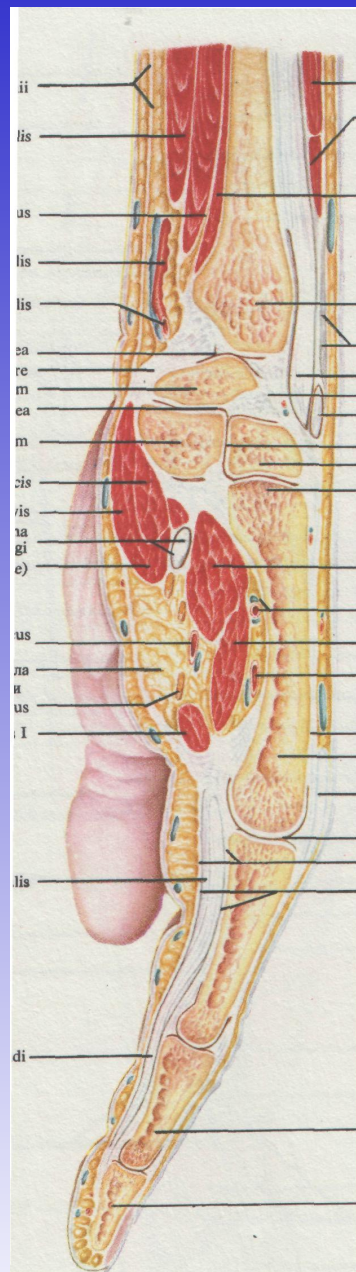
**Суставы кисти; вид снаружи (1/1)**



**Сагиттальный распил кисти через IV палец (1/1)**



**Сагиттальный распил кисти через III палец (1/1)**



**Сагиттальный распил кисти через II палец (1/1)**