

Российский университет дружбы  
народов

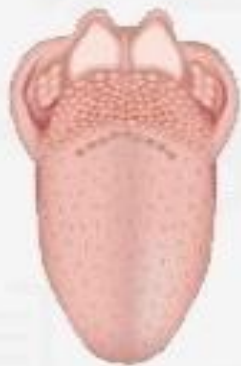# ГЛОССИТЫ

Подготовил: студент группы МС-217  
Бесхмельницын Руслан Сергеевич

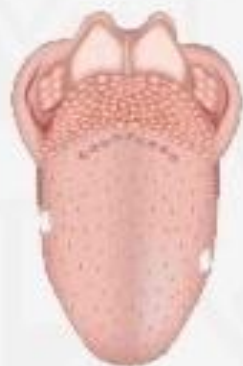- Глоссит - патологическое состояние тканей языка воспалительного характера, являющегося чаще симптомом общего заболевания, чем самостоятельным заболеванием.
- По классификации Е.В.Боровского и Н.Ф.Данилевского (1991) выделяют следующие формы глоссита:
  - Специфические:
    - Десквамативный глоссит (географический язык);
    - Складчатый язык (бороздчатый)
    - Кандидозный глоссит
    - Флегмонозный глоссит
    - Язвенный глоссит
    - Ромбовидный глоссит
    - Атрофический глоссит
  - Неспецифические:
    - Острый катаральный глоссит
    - Абсцесс языка
  - Изменение размеров языка:
    - Макроглоссия
    - Микроглоссия

# ВИДЫ ГЛОССИТА

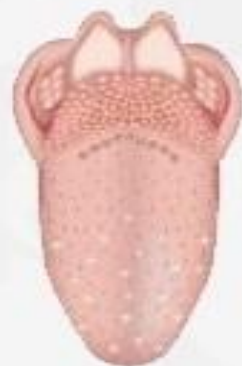Нормальный язык



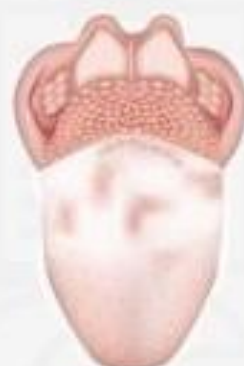Язвенный глоссит



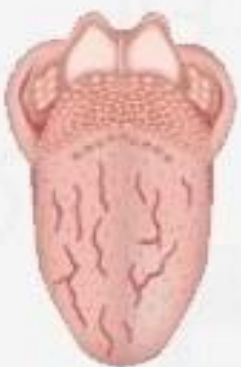Флегмонозный глоссит



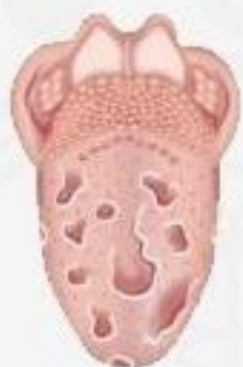Кандидозный глоссит



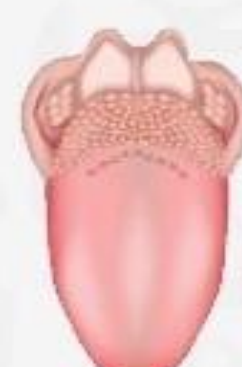Складчатый глоссит



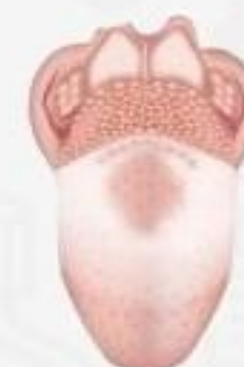Десквамативный глоссит



Атрофический глоссит



Ромбовидный глоссит



- По продолжительности воспалительного процесса выделяют острый и хронический глоссит. Острая форма глоссита проявляется как воспаление языка, изменение его структуры или цвета. Симптомы хронической формы более разнообразны, но в большинстве случаев болезнь диагностируется по наличию или отсутствию папиллом – грибковых наростов на тканях языка. Бывают случаи, когда причину заболевания можно выявить только после комплексных медицинских исследований. Правда, случается это довольно редко и, как правило, связано с наличием врожденных, наследственных заболеваний.

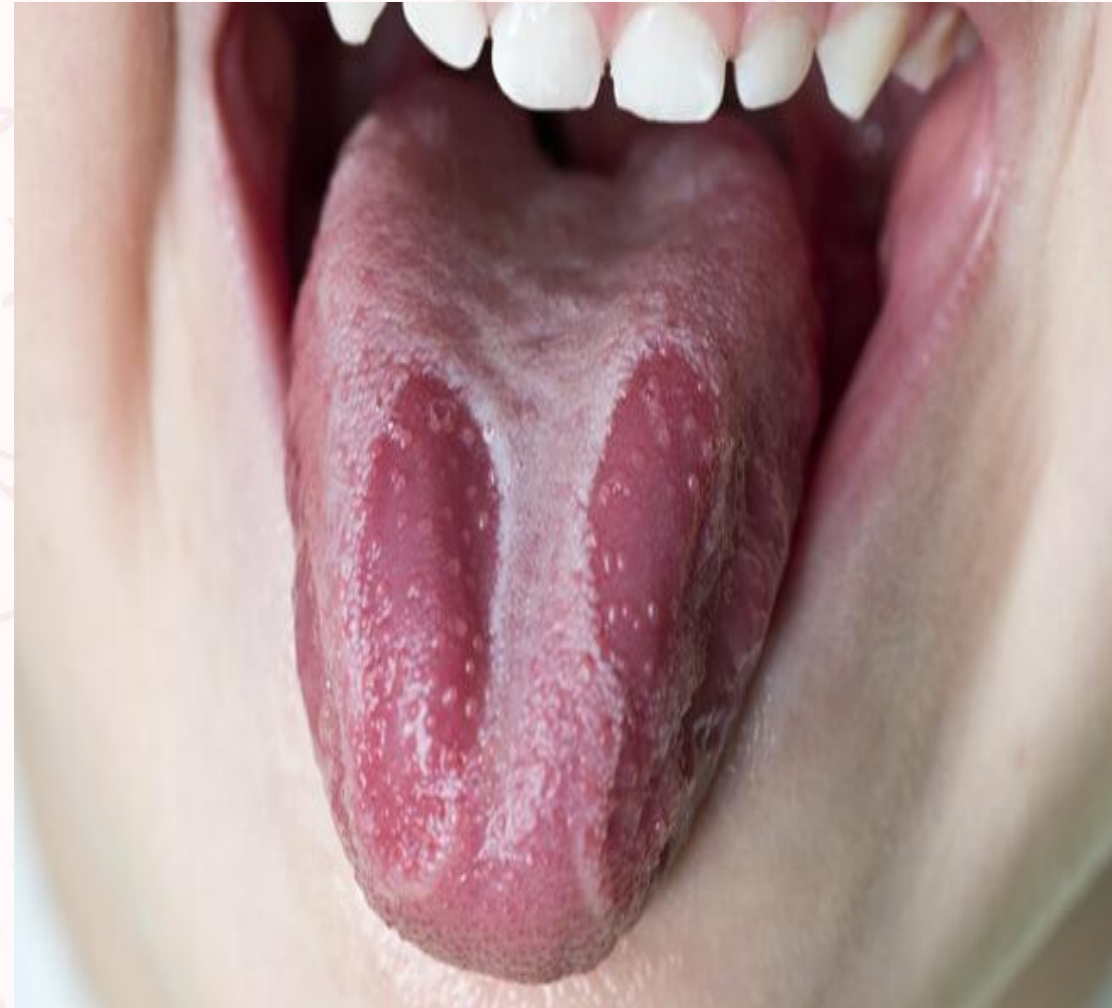- Глоссит, симптомы которого очень разнообразны и во многом зависят от причины заболевания и стадии развития процесса, но почти всегда присутствуют следующие признаки:
- налет на языке неровный с пятнами
- язвы в полости рта различной глубины и протяженности
- изменения окраски (общее или в виде локальных пятен)
- отечность языка, наличия «отпечатков» зубов на его боковых поверхностях и других болячек
- ограничение подвижности языка
- проблема запаха изо рта
- нарушение слюноотделения
- Нередко данные изменения сопровождаются снижением вкусовой чувствительности, ощущением жжения и боли при малейших движениях языка во время еды и при разговоре. Иногда при прогрессировании воспалительного процесса отмечается ухудшение общего самочувствия: повышение температуры, увеличиваются подчелюстные и шейные лимфоузлы.

# Десквамативный (географический глоссит)

Проявляется в виде «географического» языка, который имеет «пестрый» розовато-красный вид, чем-то напоминающий очертания материков на географической карте. В некоторых случаях при развитии воспалительного процесса очистившиеся от налета истонченные участки могут в течение короткого промежутка времени (2 - 4 дня) менять свое положение и очертание.

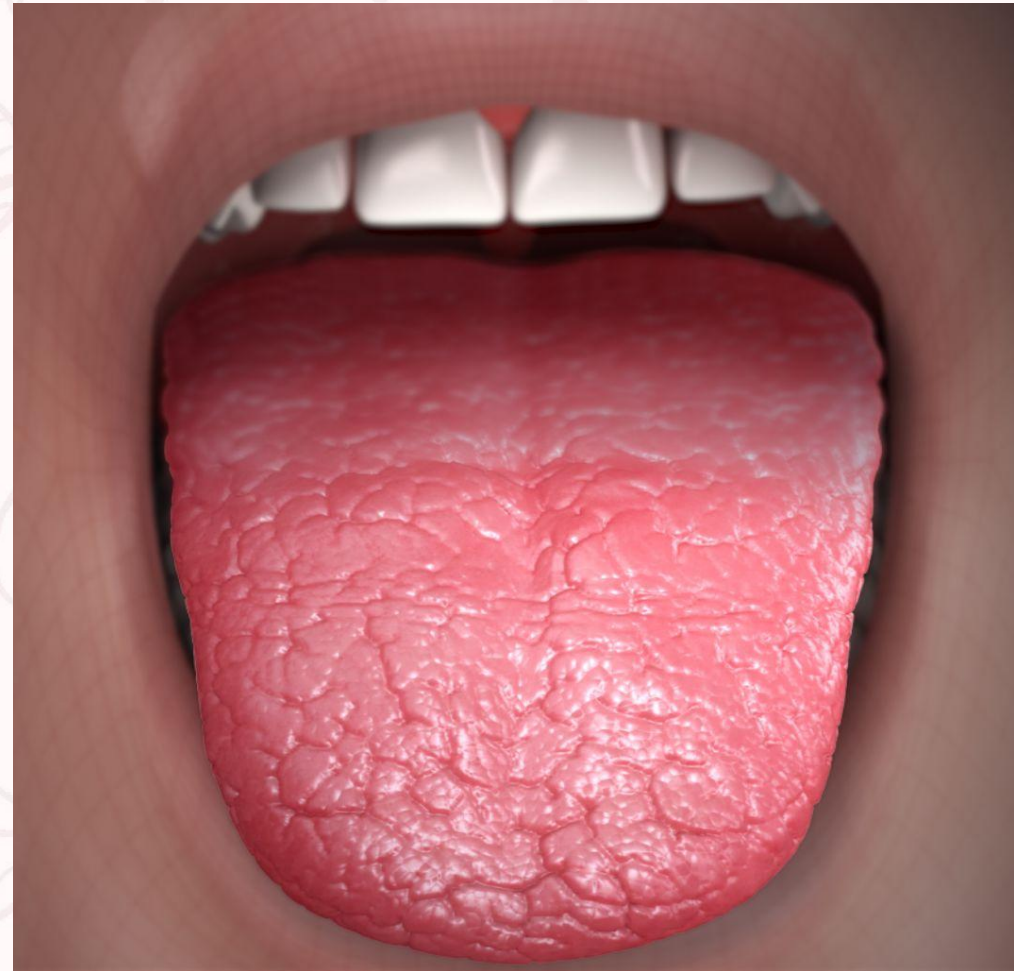В таких случаях глоссит десквамативный еще называют блуждающим глосситом. Обычно это можно наблюдать при экссудативных диатезах, заболеваниях органов пищеварения, глистных инвазиях, нарушениях обмена веществ, при заболеваниях крови, у беременных и т.д.

Десквамативный глоссит предполагает стандартное лечение, которое ведет к постепенному очищению поверхности языка и исчезновению у большинства связанных с этим



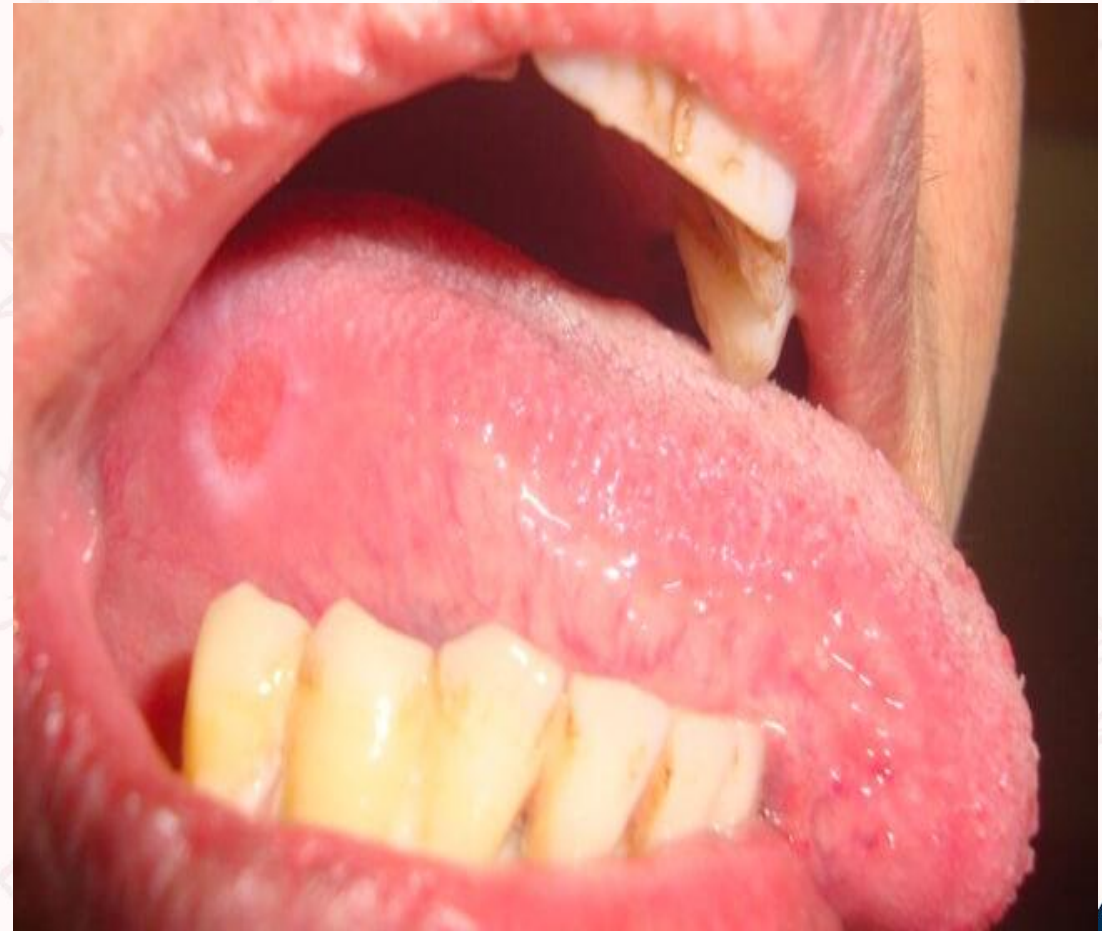# Катаральный глоссит

- Проявляется отеком, покраснением языка, появлением на его поверхности налета, но при этом процесс не распространяется на его глубокие слои.
- Чаще всего катаральный глоссит возникает при поверхностных травмах и ожогах языка (химических, термических), кандидозе полости рта (нарушении баланса нормальной микрофлоры), различных формах проявления стоматита, инфекционных заболеваниях (вирусной и бактериальной природы), а также при ряде заболеваний (анемии, гиповитаминозе, нарушениях обмена веществ, заболеваниях органов пищеварения и т.д.).



# Язвенный глоссит

- Обычно проявляется формированием на языке единичных или множественных мелких язв (так называемых афт, отсюда еще одно его название – афтозный глоссит). Изъязвления часто сопровождаются кровоточивостью, выраженным отеком, сильной болью и ухудшением общего состояния. Этот вид глоссита может развиваться из катарального глоссита, а также быть проявлением заболеваний полости рта, болезней десен, заболеваний внутренних органов.



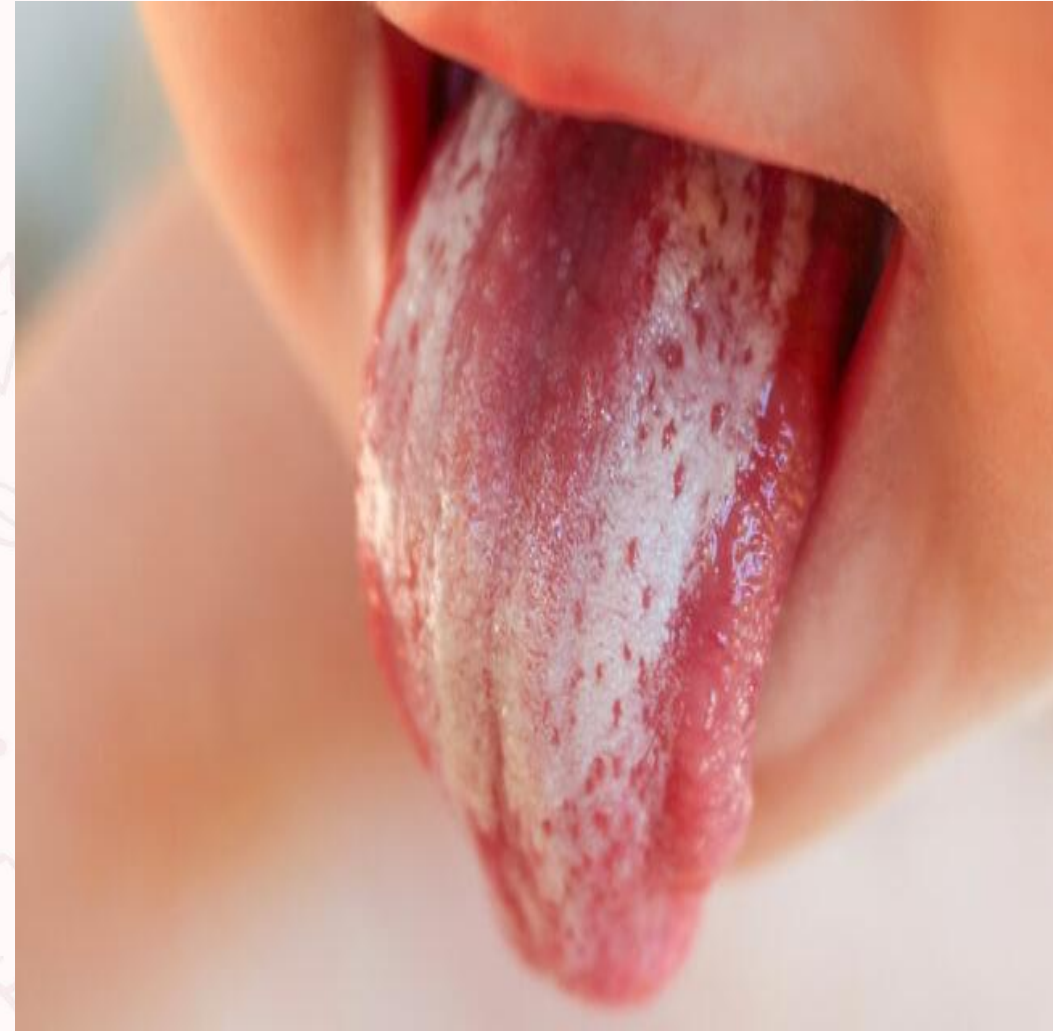





# Кандидозный глоссит

- Как правило, является следствием интенсивной антибактериальной терапии, в результате которой в организме пациента была подавлена нормальная микрофлора, при этом развивается кандидоз. Проявляется заболевание отеком языка, скоплением на нем белого налета, с выраженными продольными и поперечными бороздами. Очень часто микотический глоссит встречается у маленьких детей и пожилых, а также у лиц с ослабленным иммунитетом. Кандидозный глоссит предполагает лечение антимикотическими препаратами.



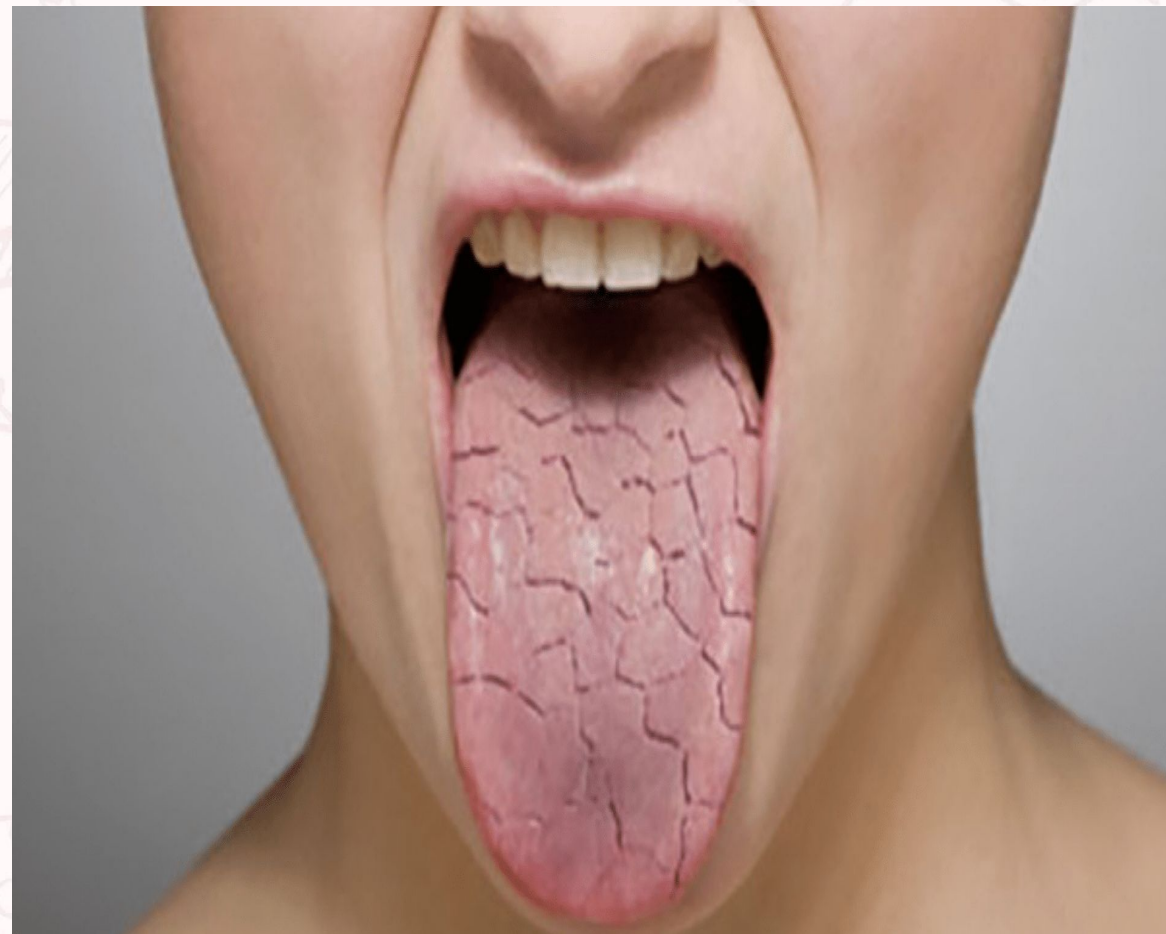- Кандидозом , кандидомикозом или молочницей называют заболевание, вызываемое грибами рода *Candida*. Возбудитель дрожжеподобный гриб (*Candida albicans*, реже *Candida tropicalis* или другие виды кандид), условно-патогенный аэроб, широко распространенный в окружающей среде. Он обнаруживается на поверхности кожи, слизистых оболочек ротовой полости, половых органов здоровых людей. *Candida albicans* входят в состав резидентной флоры полости рта человека и у людей без клинических признаков кандидоза обнаруживаются в незначительном количестве и неактивном состоянии в 50-70% случаев.





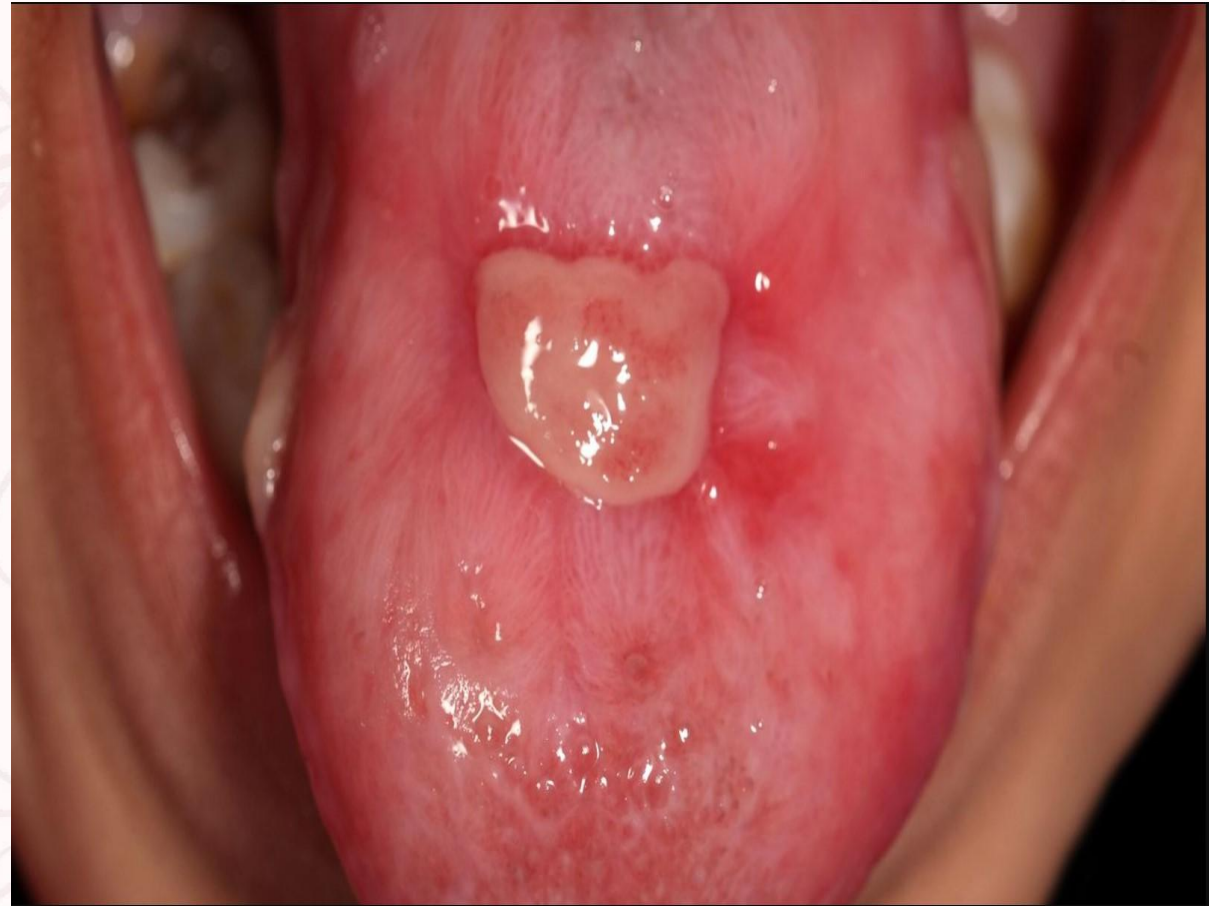# Складчатый глоссит

- Следствие аномалии развития, обнаруживается в детском возрасте
- Отмечается многочисленными бороздами (продольные и поперечные)
- Продольная складка – строго посередине (от кончика языка до желобоватых сосочков)
- Если глубокая продольная складка и сглажены поперечные – «щелевидный» язык
- Часто сопровождается макроглоссией
- В 30-50% случаев сочетается с десквамативным глосситом
- При нарушении гигиены – из-за скопления налета в складках – развивается галитоз



# Флегмонозный глоссит

- Является тяжелой формой воспаления, распространяющейся не только на более глубокие слои языка, но и на другие ткани ротовой полости, в процесс также вовлекаются и ближайшие лимфоузлы. Среди жалоб отмечается болезненное открывание рта, боль при глотании и пережевывании пищи.
- При этом состояние больного тяжелое, с выраженной интоксикацией и повышенной температурой, поэтому таких пациентов обычно лечат оперативно. Антибиотики при данном глоссите являются обязательным компонентом лечения.



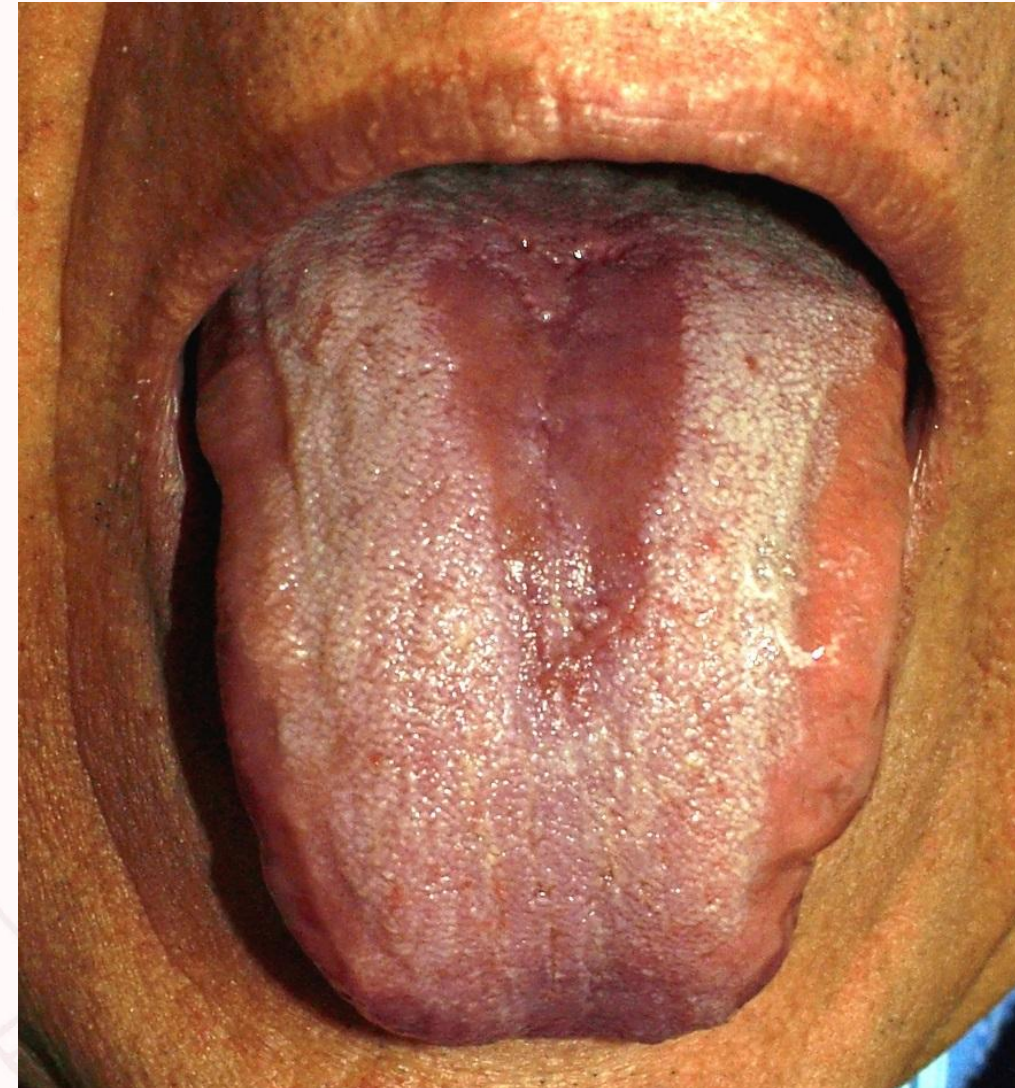






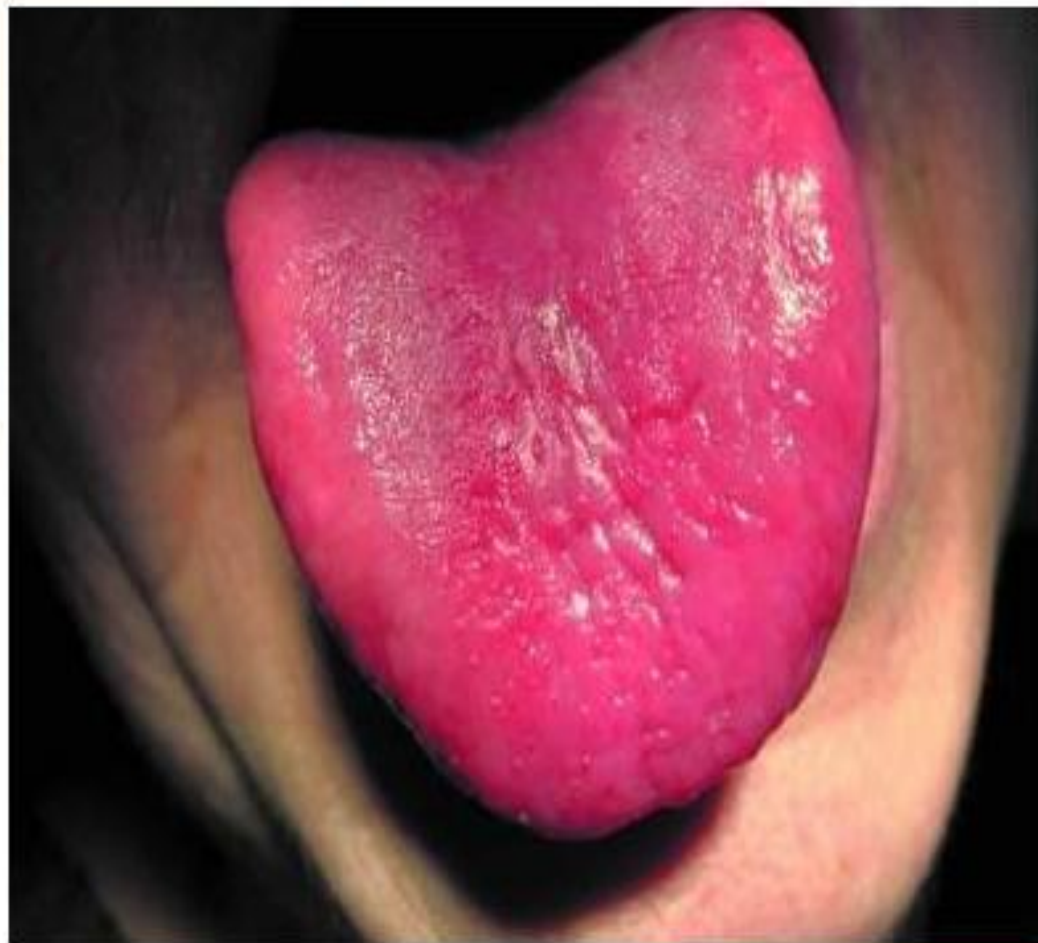# Ромбовидный глоссит

- Хронический воспалительный процесс слизистой языка, лишенной сосочков. Заболевание следует рассматривать как врожденное, обусловленное нарушением эмбриогенеза.
- факторы:
  - курение
  - заболевания ЖКТ
  - гиповитаминоз С
- По средней линии языка впереди желобоватых сосочков обнаруживается единственный очаг ромбовидной или овальной формы шириной 0,5- 2 см, длиной 1,5-5 см.



# Атрофический глоссит

- Часто развивается при недостаточном употреблении витаминов А и Е. Проявляется, как правило, единственным ярко-красным, гладким пятном, занимающим всю поверхность языка. Очаг атрофии может сохраняться довольно долго, не прогрессируя. Иногда язык уменьшается в размере. При гистологическом исследовании обнаруживаются расширение кровеносных и лимфатических сосудов, отек и воспаление в сосочковом слое. Нередко атрофический глоссит является симптомом поражения языка



# Диагностика и лечение

Чтобы диагностировать глоссит у взрослых, сегодня успешно применяют следующие основные методы.

## Осмотр

- Опытный стоматолог в 95% случаев способен поставить диагноз «глоссит», опираясь только на визуальные данные.

## RPR-тест

- Специальный анализ, определяющий антитела к кардиолипиновому антигену.

## Соскоб

- Его берут с поверхности языка, чтобы исключить сифилис, чьи симптомы бывают схожи с глосситом.

## ПЦР

- Самый современный и точный диагностический метод для выявления большого ряда инфекционных возбудителей.

Лечение глоссита зависит от формы заболевания и анализа сопутствующих болезней, но в любом случае оно должно носить комплексный характер:

- усиленная гигиена ротовой полости;
- общеукрепляющая терапия, направленная на повышение иммунитета;
- Строгая диета
- местное лечение антисептиками;
- лекарственные препараты направленного действия (например, при кандидозном глоссите — противогрибковые средства).

# Усиленная гигиена ротовой полости

- Профессиональная гигиена у стоматолога способствует уничтожению патогенной микрофлоры, благодаря комплексной чистке зубов в три этапа:
- Пескоструйным аппаратом Air-Flow сметается мягкий зубной налёт, ультразвуковым скейлером убирается твёрдый зубной налёт и механической зубной щеткой устраняется оставшийся налет.

# Общеукрепляющая терапия и диета

- Важным этапом лечения глоссита является укрепление иммунитета при помощи принятия комплекса витаминов (например препарат Берокка, сочетающий в себе комплекс витаминов группы В, С, а также содержащий Цинк, Кальций и Магний)
- Диета должна подразумевать полное исключение алкоголя, жареных, жирных, острых и маринованных блюд, а также большого количества сахара и кофеина. Способы приготовления – на пару, в тушёном или отварном виде. Лечебная диета способствует выздоровлению, восполняя недостаток питательных веществ и витаминов, препятствуя при этом переходу заболевания в хроническое. Поскольку глоссит часто выступает дополнением к общесоматическому заболеванию, диета рассчитывается исходя из состояния больного, а также заболевания, которое могла также вызвать и глоссит



# Местное лечение антисептиками

- Применение антисептических препаратов

The background is a light gray color with a repeating pattern of faint, light-colored icons. These icons include various educational and scientific symbols: books, a DNA double helix, a pencil, a paper airplane, a globe, a leafy branch, a fruit, a ruler, a microscope, and stars. The icons are scattered across the page. In the top-left and bottom-right corners, there are decorative, wavy shapes in red and dark blue. Centered on the page is the text "Спасибо за внимание!" in a bold, black, sans-serif font.

**Спасибо за  
внимание!**