

Клинический случай

“Кариес дентина (средний кариес) 33;34 зуба (v класс по Блеку)”

Выполнил:
Интерн кафедры стоматологии ФПКВ
Шадрина Ирина Игоревна

Руководитель: профессор, д.м.н. Гажва С.И.

Официальный анамнез

- Пациент М.
- Возраст 20.02.1985 (31)
- Дата обращения 04.02.2016

Жалобы

На эстетический недостаток

Анамнез настоящего заболевания

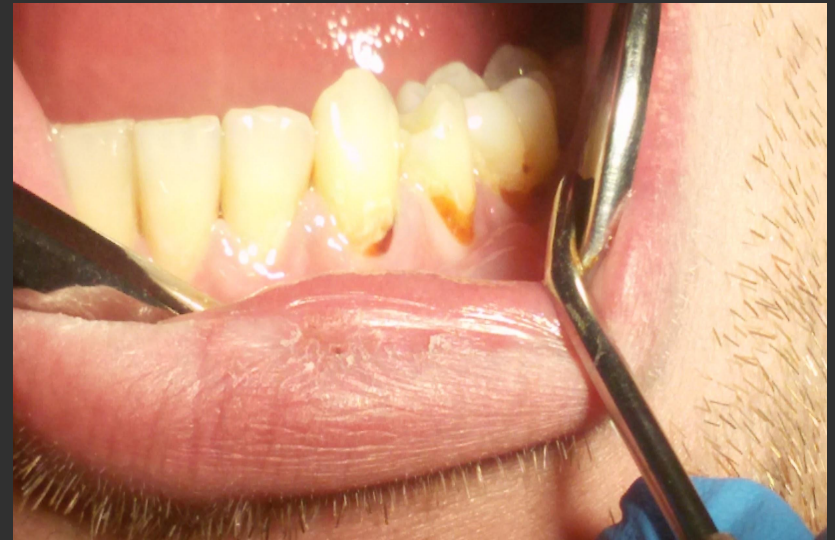Заболевание развивалось на
протяжении нескольких лет

Объективно

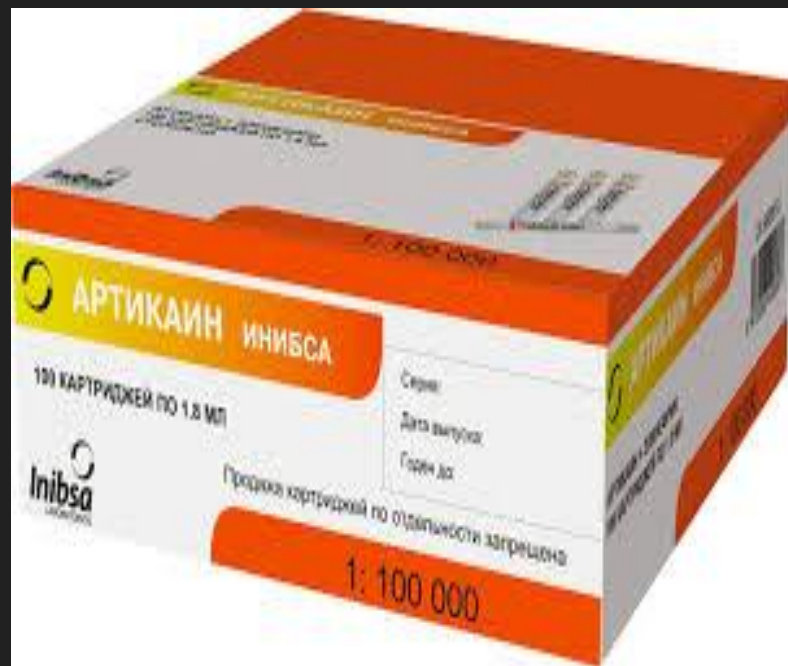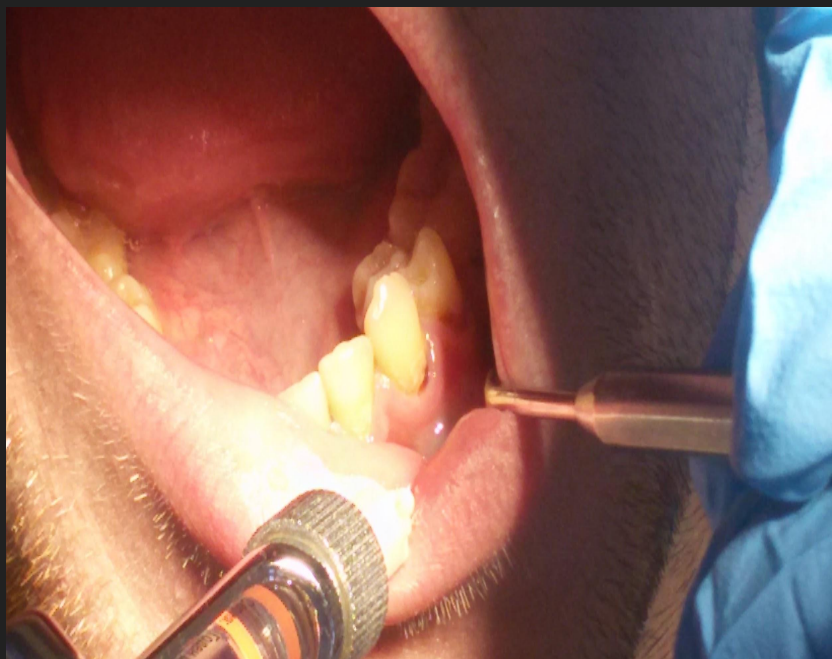
-Кариес дентина (средний кариес) 33
зуба (v класс по Блеку)

-Кариес дентина (средний кариес) 34
зуба (v класс по Блеку)

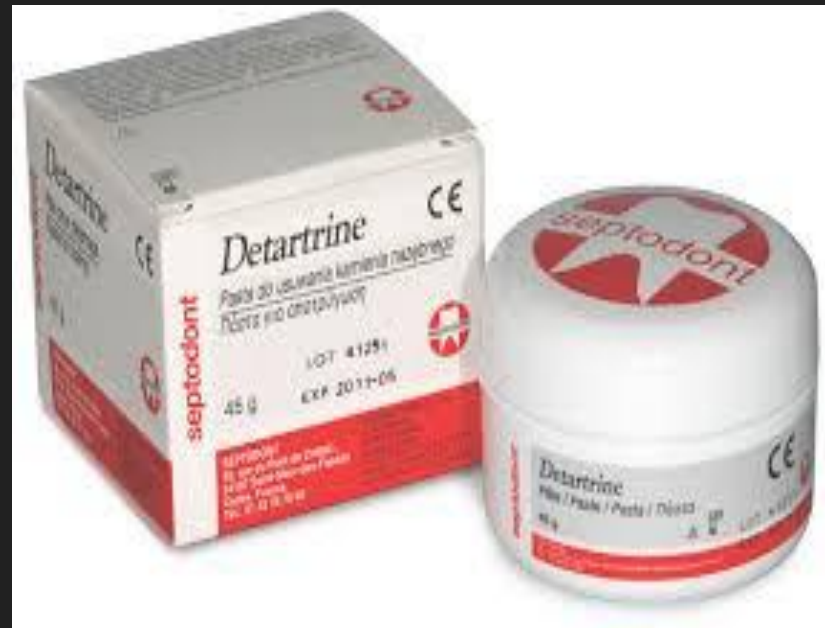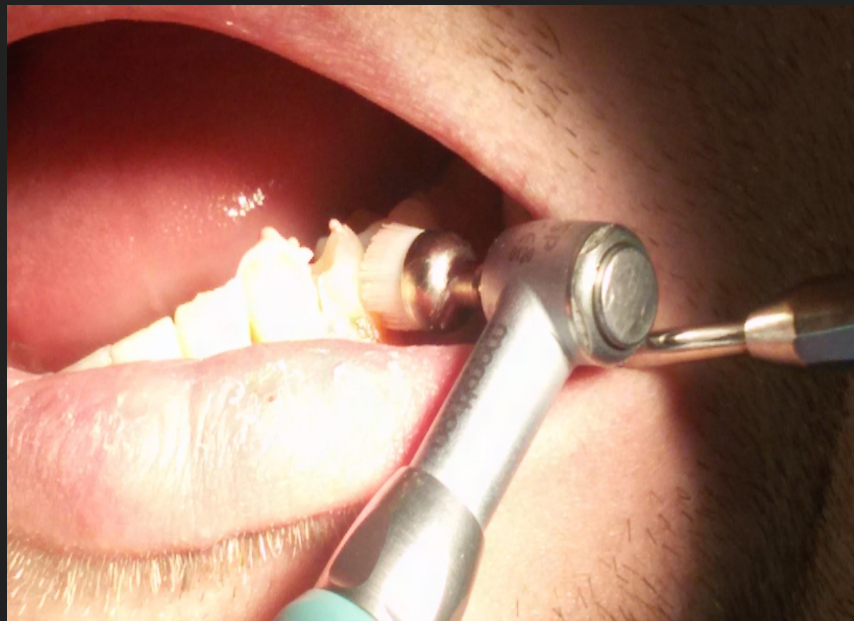Мужчина М.
Кариес дентина (средний
кариес) 33; 34 зуба (v
класс по Блеку)



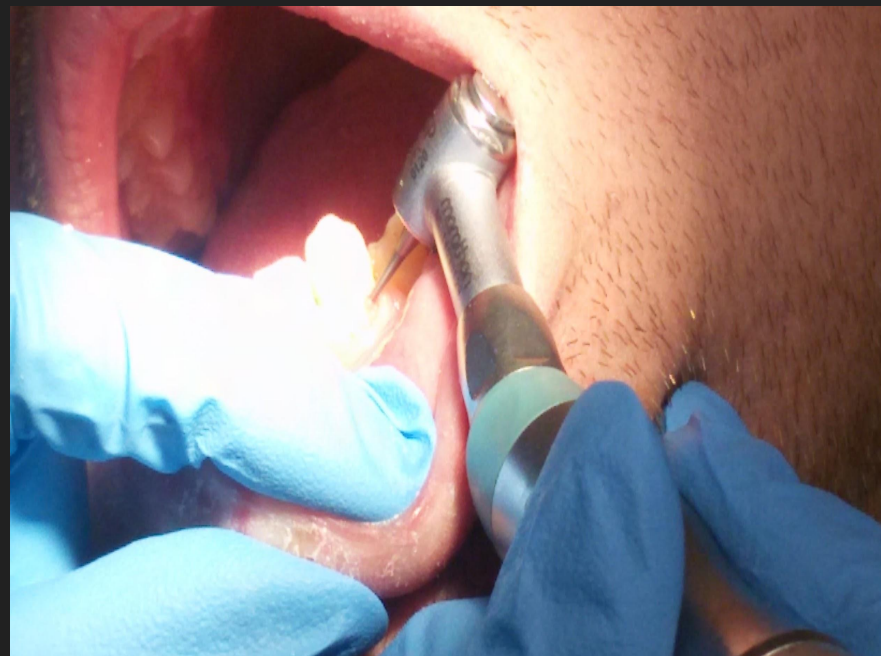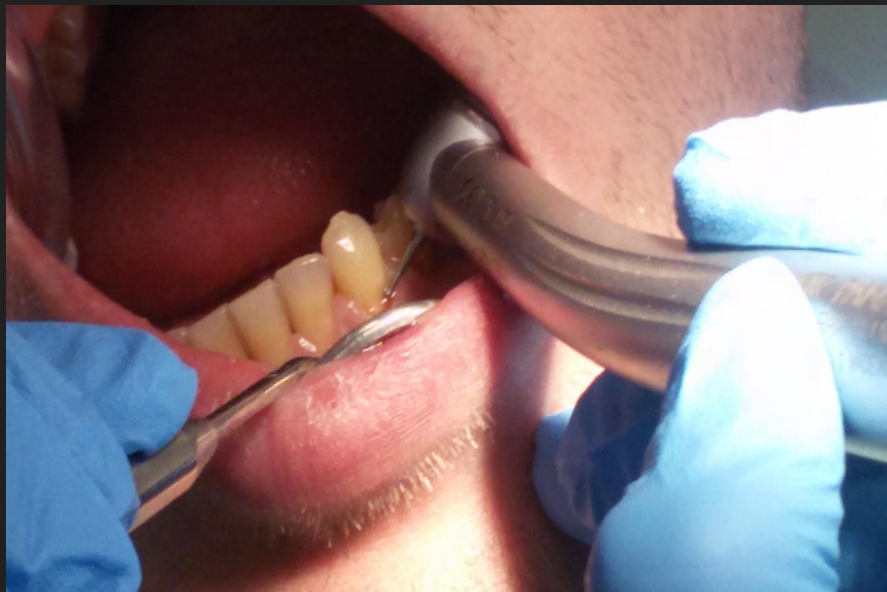Инфльтрационная анестезия Артикаин инибса с эпинефрином 1,8 мл 1:100000



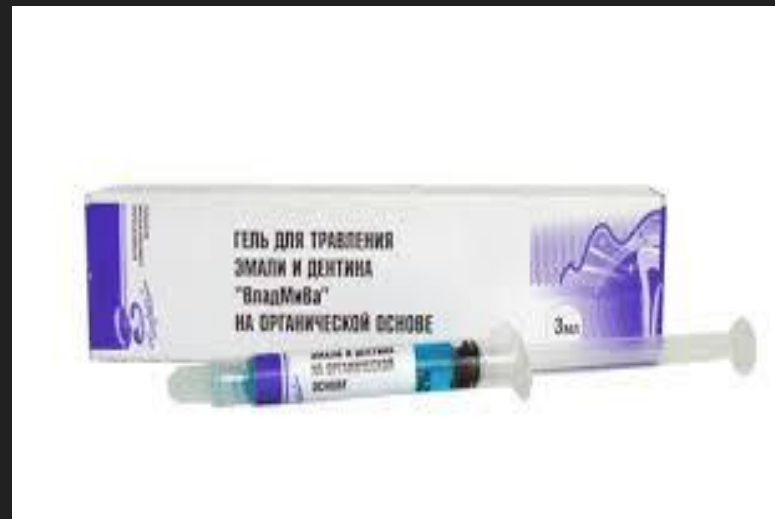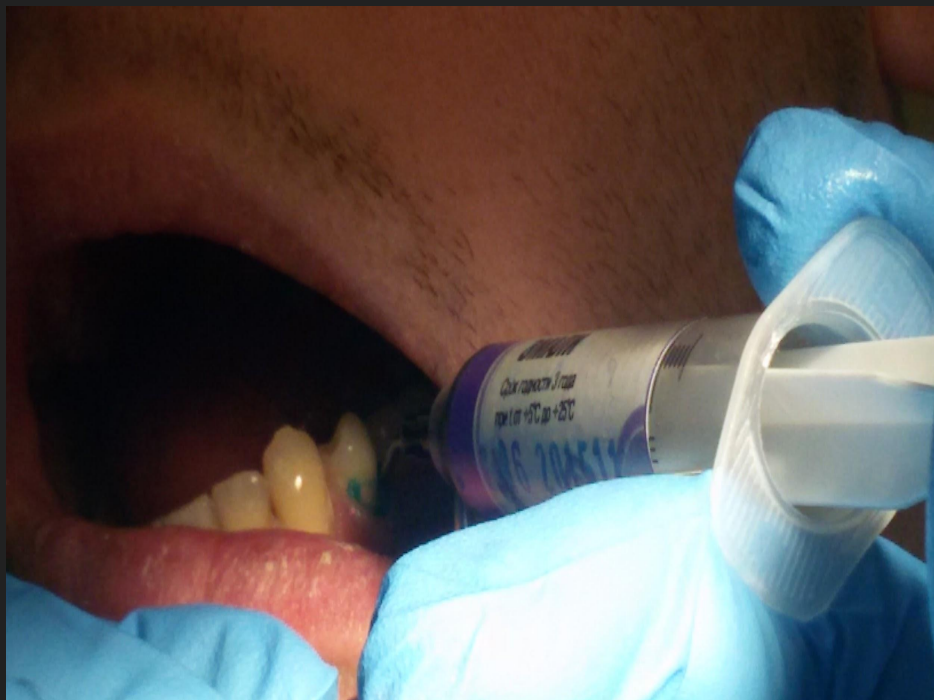Профессиональная гигиена 4х зубов (32;33;34;35) с помощью щеточки и пасты Detartrine



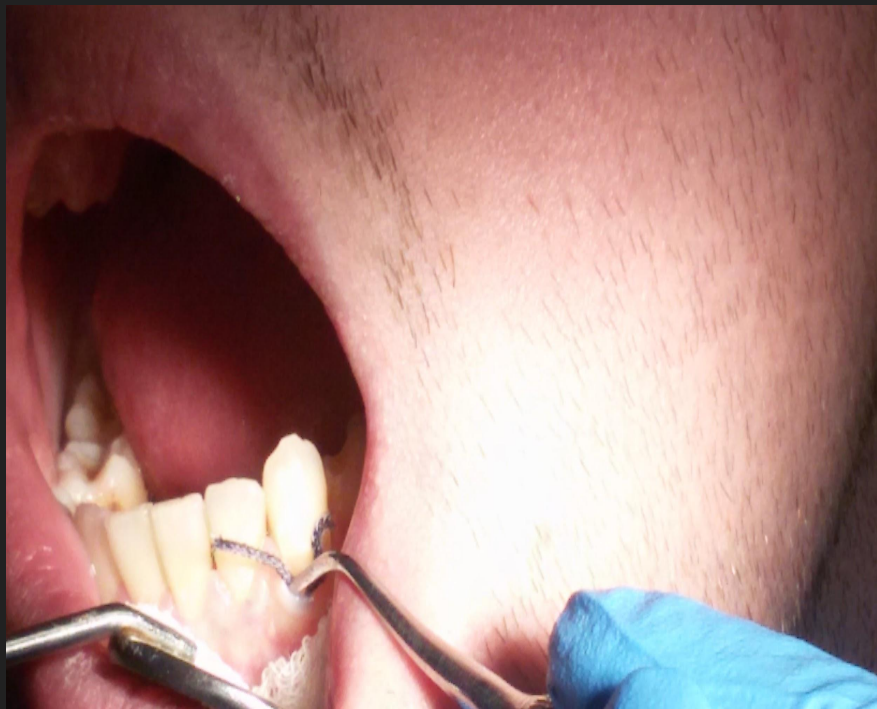Препарирование кариозной полости 33;34 зуба



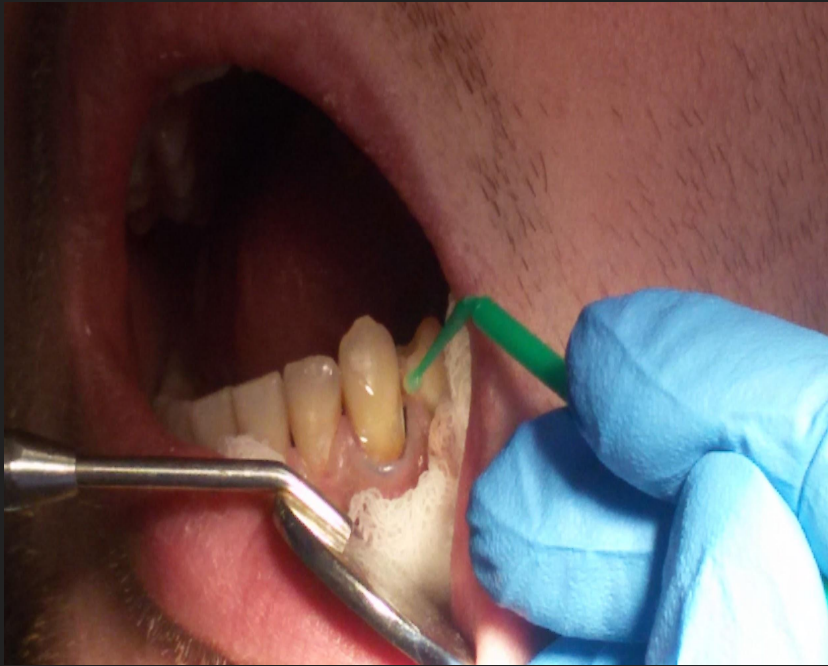Травление твердых тканей зуба 33; 34



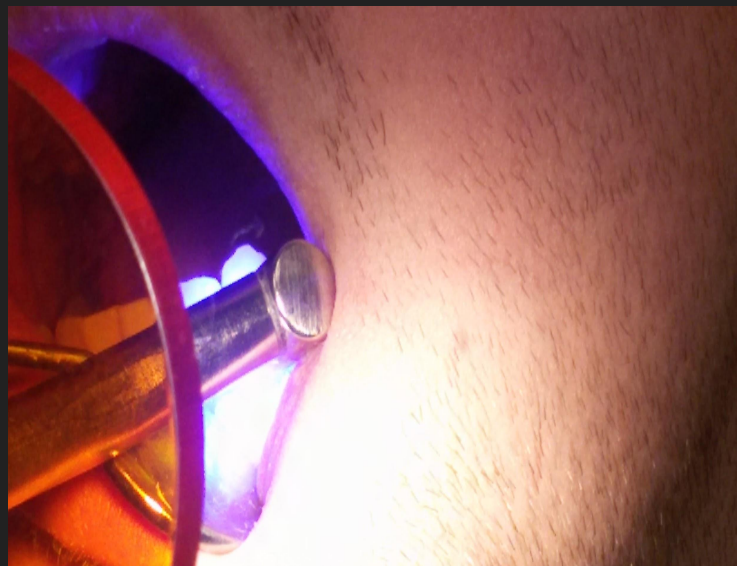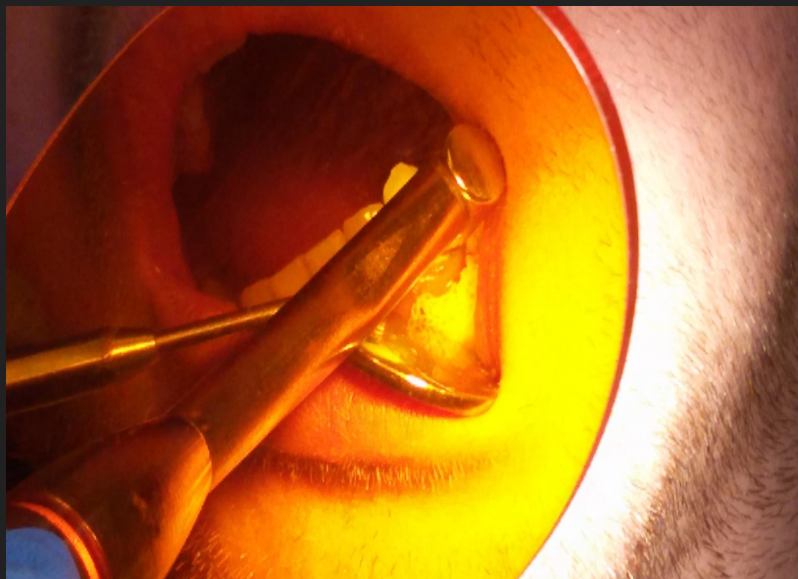
Фиксация ретракционной нити на 33;34 зубов



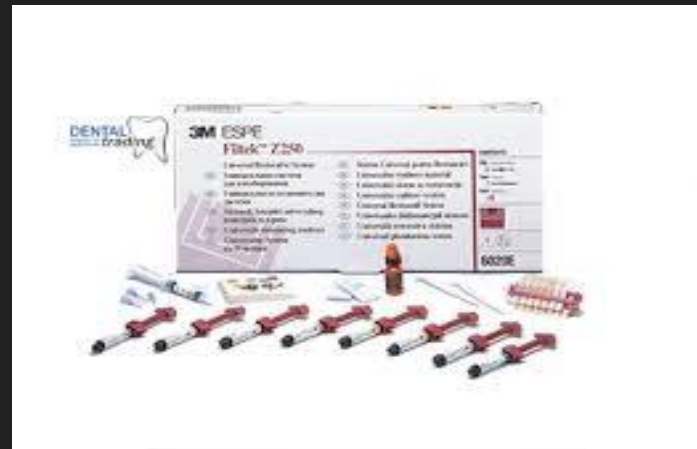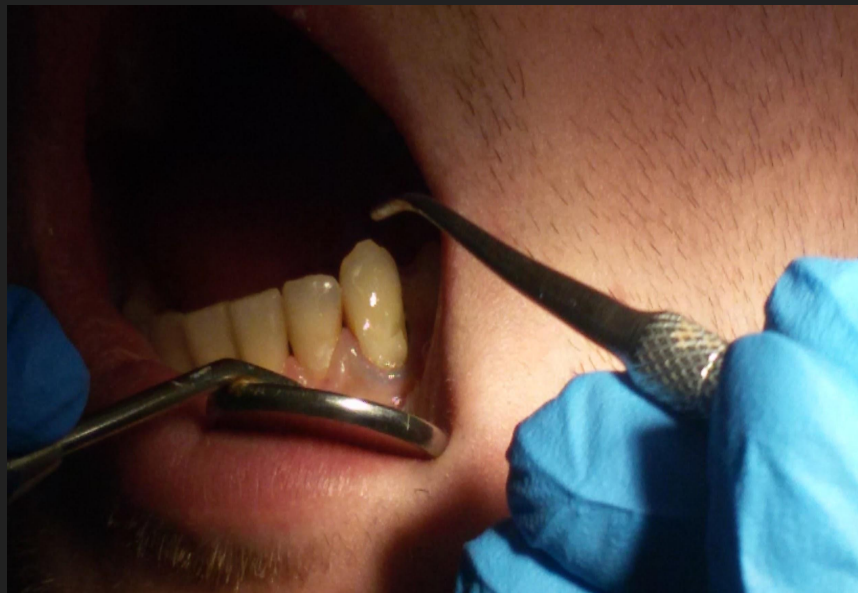Нанесение адгезива 33; 34 зуба



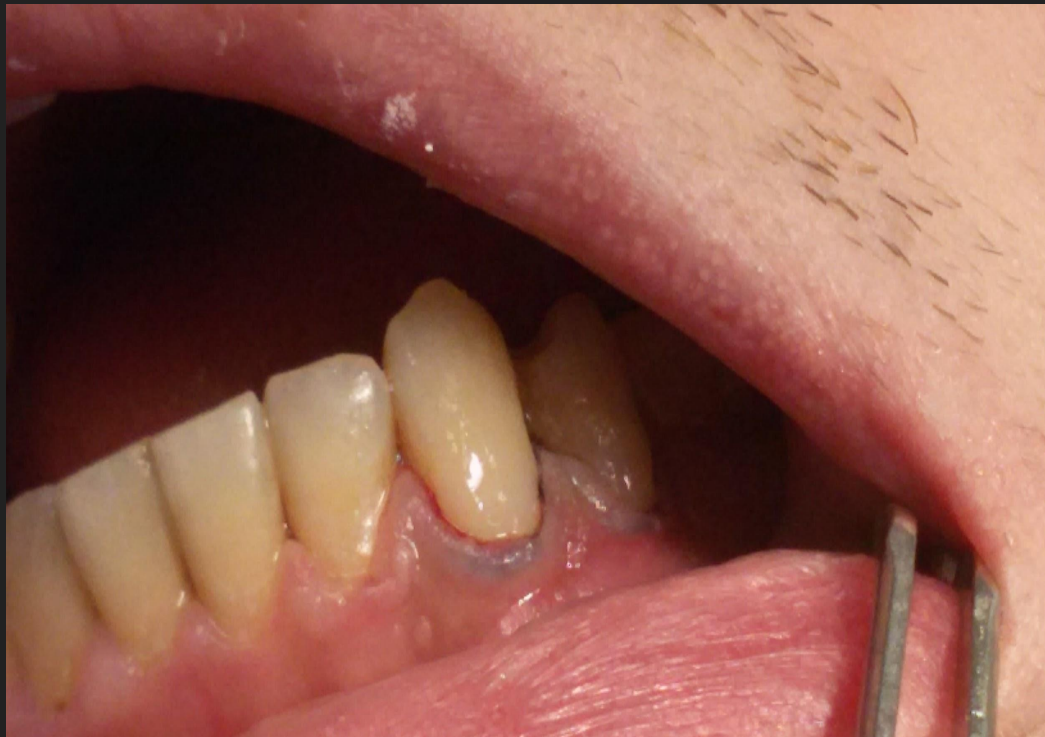Фотополимеризация адгезива Single Bond 2



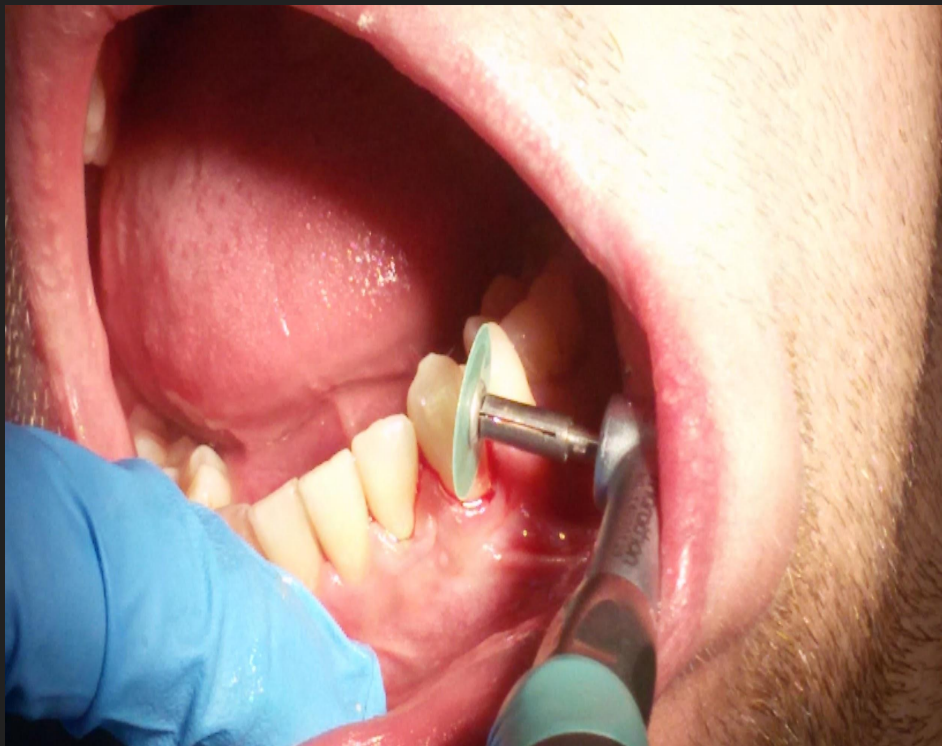
Реставрация зубов композитным пломбировочным материалом Filtek Z 250. Оттенок UD; B2

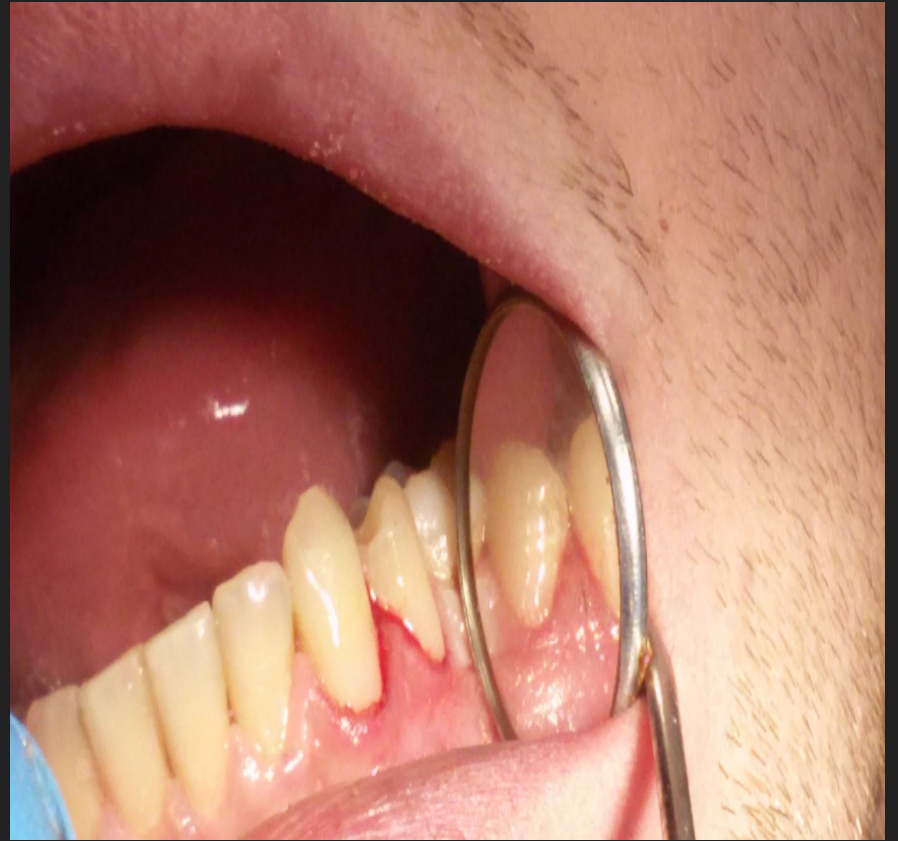
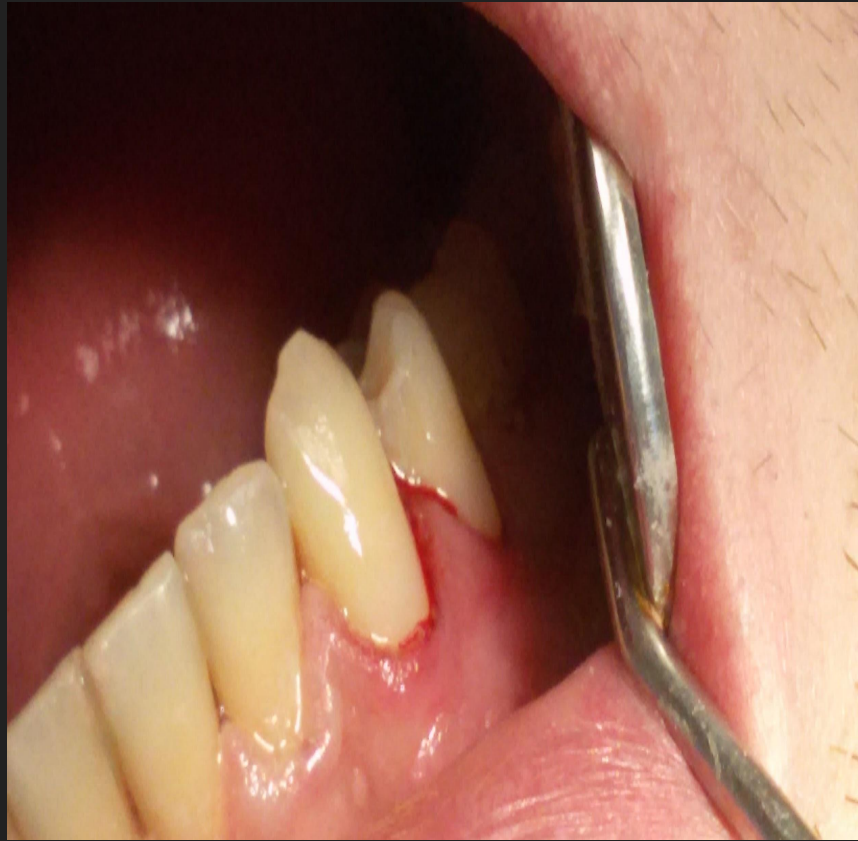
Извлечение ретракционной нити



Шлифовка, полировка пломб 33; 34 зуба





Спасибо за внимание!