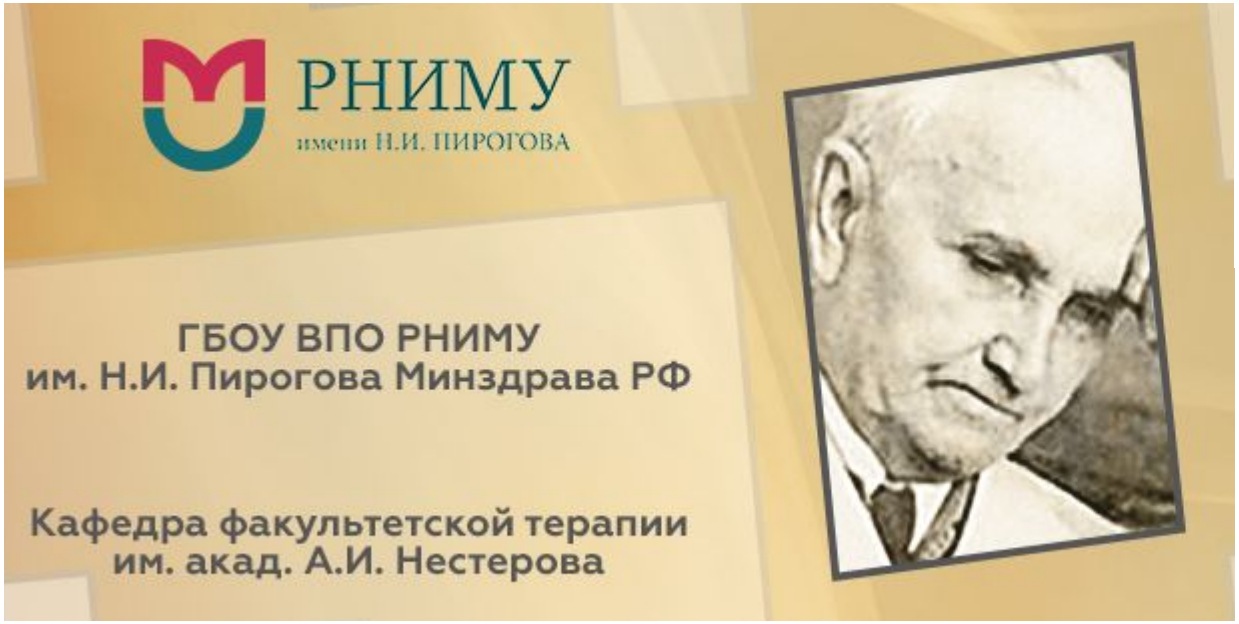

Амилоидоз в практике кардиолога

Д.Ю.Щекочихин

19.09.2020

Амилоидоз



- 1854г, Р.Вирхов- термин «амилоид»
- Групповое понятие: отложение внеклеточного вещества, состоящего из субъединиц различных белков с низкой молекулярной массой (5 -25 kD)
- Внеклеточное накопление белковоподобного вещества, окрашивающегося зеленым при поляризующемся освещении после окраски Конго Красным
- Известно 25 белков-предшественников амилоида у человека и 8 белков-предшественников у животных
- Различные заболевания и различный прогноз

Тип	Предшественник	Частота поражения сердца	Дебют	Особенность
AL	Легкие цепи иммуноглобулинов	30-50%	Чаще > 60 лет	Миеломоподобное заболевание или миелома (10-30%). Плохой прогноз Медиана – 6 мес.
ATTR	Мутантный транстиретин	Отдельные формы до 40%	40-50 лет	Аутосомно-доминантное наследование
AA	SAA, белок воспаления	Клинически не значимо		Осложнение хронических воспалительных заболеваний
«Сенильный амилоидоз»	Нормальный транстиретин	100%	> 70 лет	Преимущественно пожилые мужчины. Медленное развитие (7лет и более)

Пациент на приеме кардиолога

• AL-амилоидоз	• ATTR
Быстрое прогрессирование ХСН с сохраненной ФВЛЖ, чаще на фоне синусового ритма	
Рестриктивная (инфильтративная) кардиомиопатия по данным ЭХО-КГ и МРТ	
Персистирующее повышение уровня тропонина в крови	
Значительное повышение NT-proBNP	
Внесердечные проявления	
Терапия эффективна на ранних стадиях	Нарушения проводимости
Исход в течение 6 мес	Исход в течение 2.5-3.6 лет

Этиология AL-амилоидоза

- Осложнение миеломной болезни в 10-30%
- Редкое осложнение макроглобулинемии Вальденстрема или неходжскинских лимфом
- Чаще – плазмоклеточная дискразия, не подходящая под критерии миеломы

Органные поражения при AL-амилоидозе

- Почки - 60%
- Сердце - 50%
- Гепатомегалия - 30%
- Периферическая нейропатия (тоннельный синдром) или автономная нейропатия (ортостатическая гипотензия) – 20%
- Макроглоссия – 14%
- Периорбитальная пурупура – 11%
- Поражение плечевого сустава - 15%
- Поражение ЖКТ
- Повышенная кровоточивость (абсорбция X фактора амилоидом)

Поражение сердца при AL-амилоидозе

- Рестриктивная кардиомиопатия
- Вторичная стенокардия
- Тромбоз левого предсердия (часто – до развития фибрилляции предсердий)
- Тромбоз желудочков
- Поражение клапанного аппарата
- Выпот в полости перикарда
- Нарушения проводимости
- Желудочковые аритмии

ИНФИЛЬТРАЦИЯ + ПРЯМОЕ ТОКСИЧЕСКОЕ ВОЗДЕЙСТВИЕ СВОБОДНЫХ ЛЕГКИХ ЦЕПЕЙ

Изменения на ЭКГ

- Низкий вольтаж в стандартных отведениях
  - Ранний признак, выявляется у 50%
- Другие изменения:
  - АВ-блокада 1 степени (21%)
  - Фибрилляция или трепетание предсердий (20%)
  - Неспецифические нарушения внутрижелудочковой проводимости (16%)
  - ЖТ (5%)
  - АВ-блокада 2-3 степени (3%)

Пациентка С, 75 лет

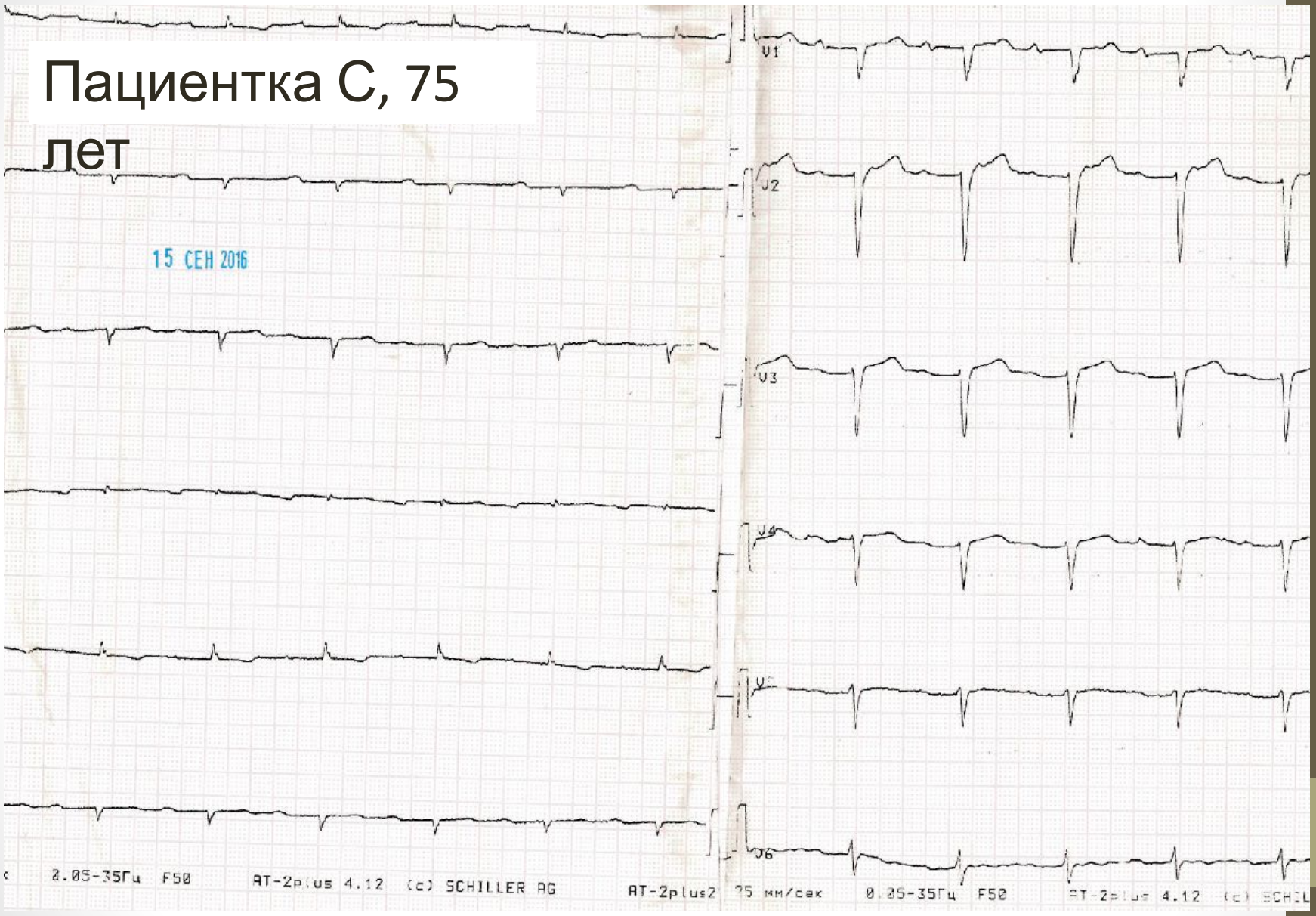

Эхокардиографические изменения при амилоидозе сердца

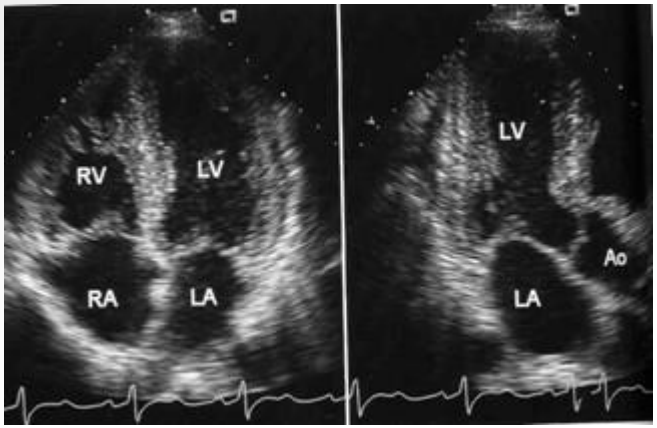

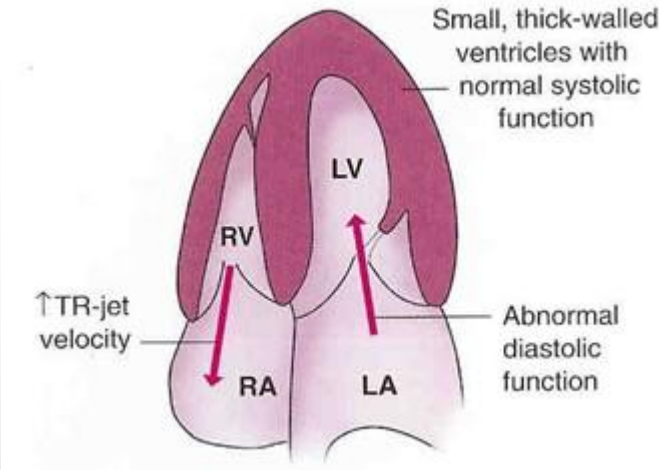

- Значительная дилатация предсердий.
- Небольшой или нормальный объем желудочков
- Незначительная или умеренная гипертрофия стенок желудочков
- Легочная гипертензия
- Дилатация верхней и нижней полых, печеночных и легочных вен. Имеющий место в норме инспираторный коллапс нижней полой вены может быть резко снижен или отсутствовать
- Снижение скоростей потока в печеночных венах на вдохе и реверсия диастолического потока на вдохе, характерные только для РКМП
- Рестриктивный тип нарушения диастолической функции левого желудочка

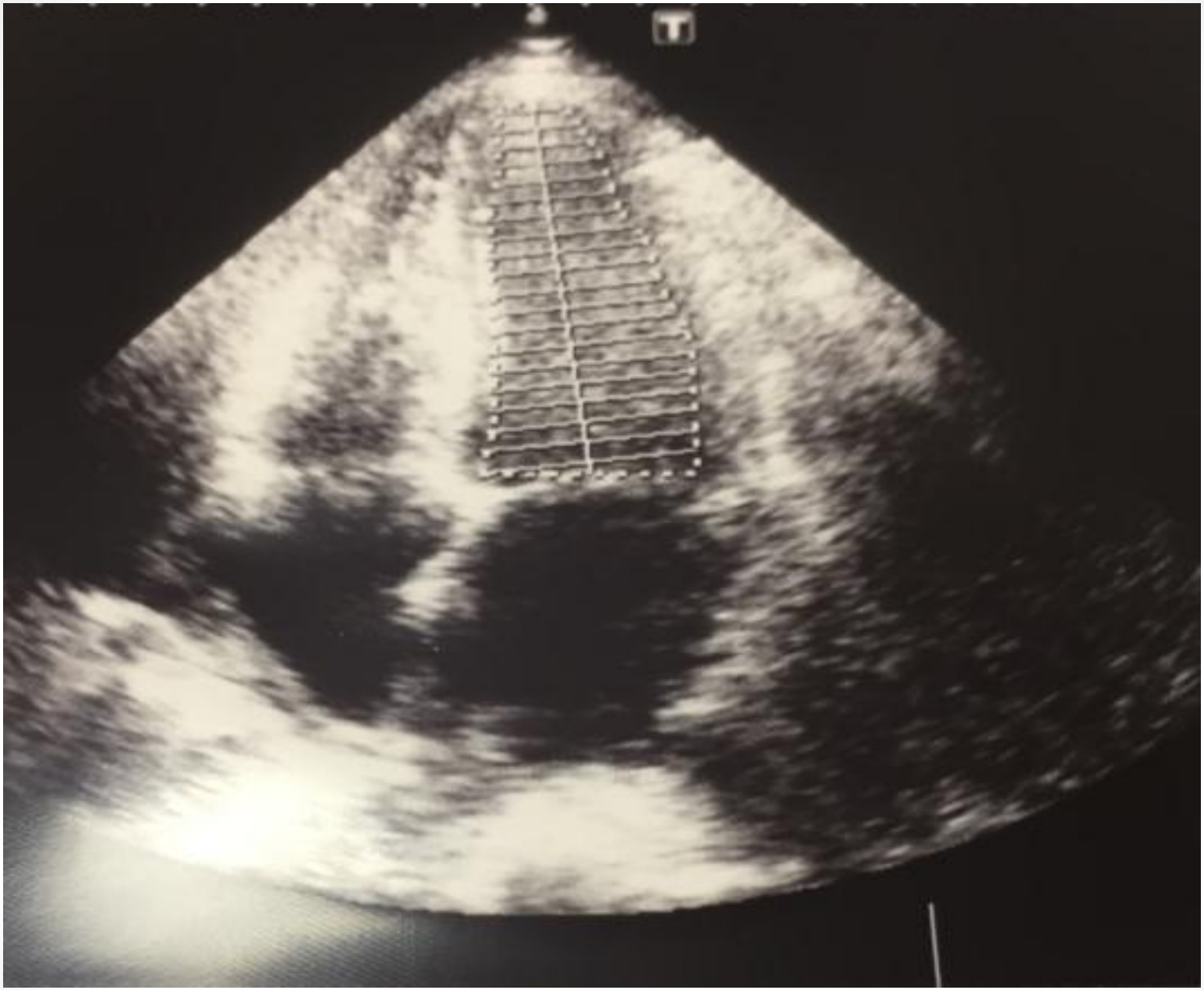
T

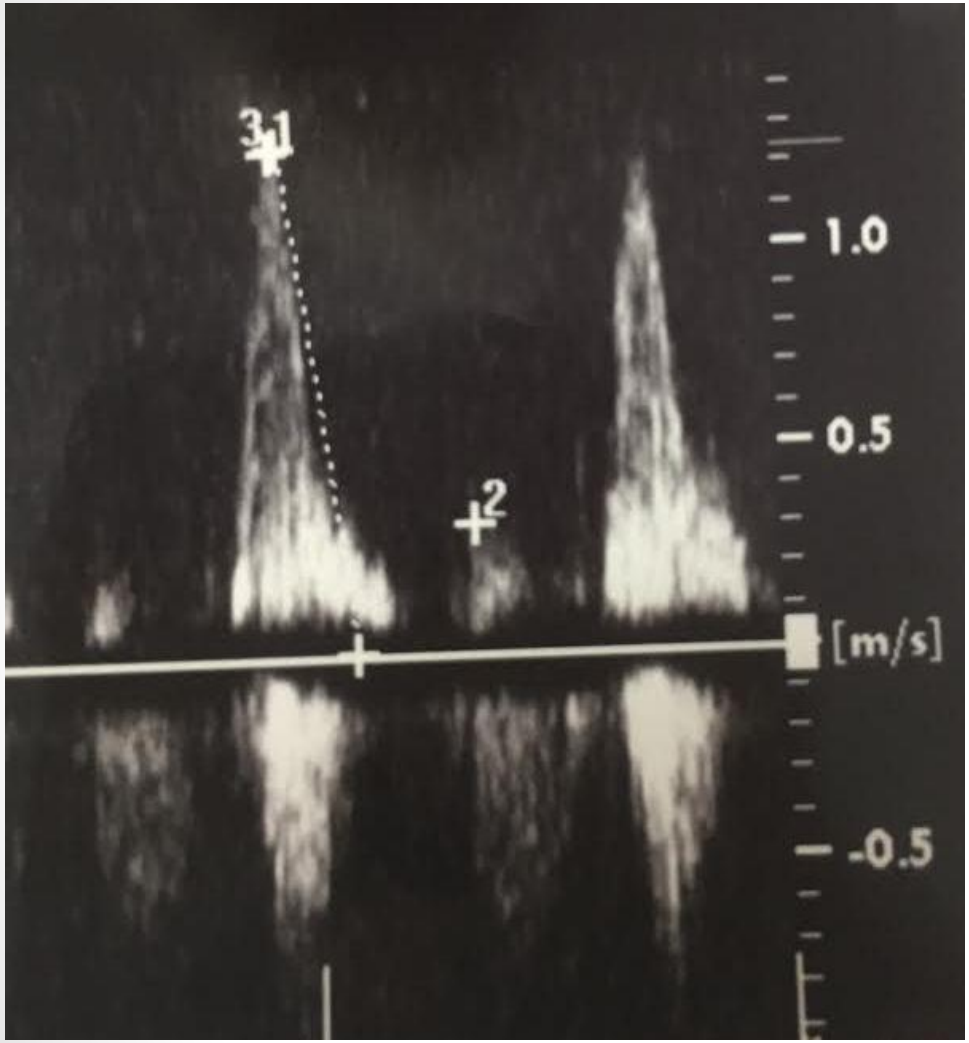
3
1
2
1.0
0.5
[m/s]
-0.5

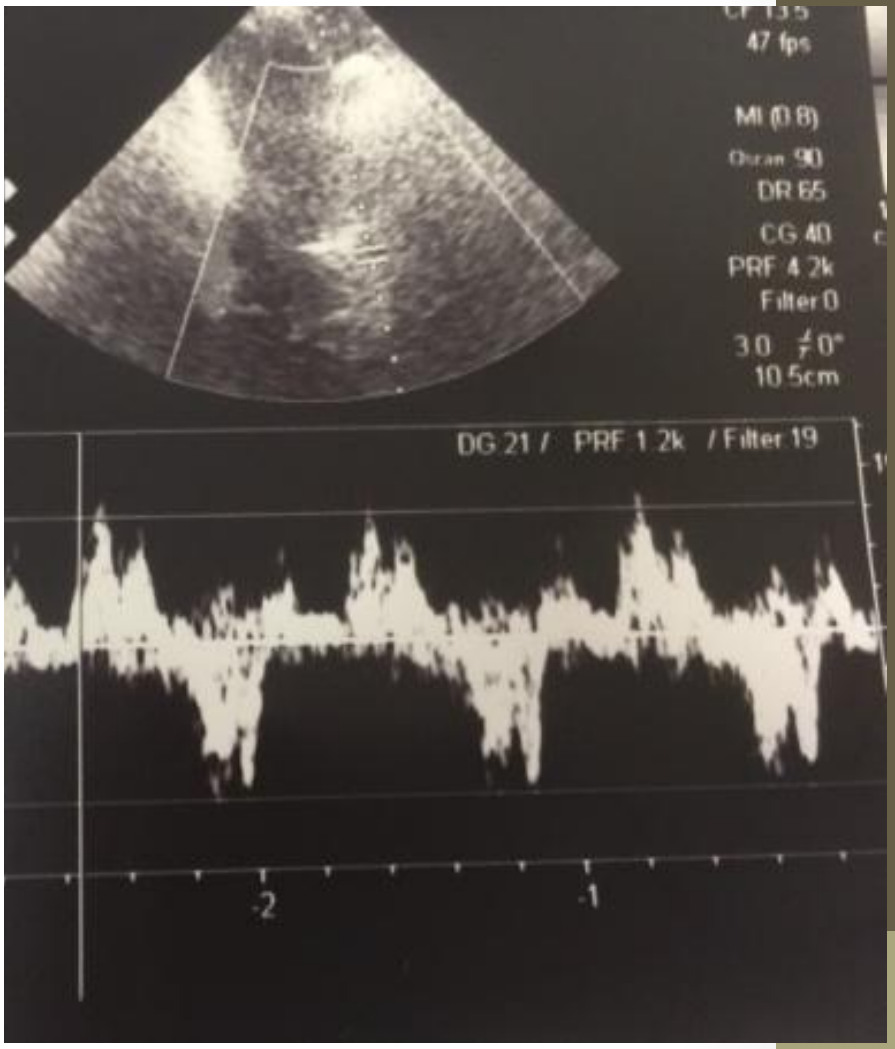
47 fps
MI (0.8)
Chran 90
DR 65
CG 40
PRF 4.2k
Filter 0
3.0
10.5cm
DG 21 / PRF 1.2k / Filter 19
-2
-1

Отношение вольтажа ЭКГ к массе миокарда

- **В отличии от гипертрофии ЛЖ при амилоидозе утолщение стенок ассоциировано со <u>снижением</u> вольтажа на ЭКГ**.

- Комбинация увеличения массы желудочков со снижением вольтажа на ЭКГ уникальна для инфильтративной кардиомиопатии.

- Сочетание низкого вольтажа и толщины МЖП > 1,98 см = амилоидоз с чувствительностью 72% и специфичностью 91%

МРТ сердца

- Амилоидная инфильтрация увеличивает межклеточное пространство и задерживает гадолиний
- Основной вариант – глобальное субэндокардиальное отсроченное усиление изображения
- Наиболее чувствительный метод визуализации

Пациентка О.В., 69 лет

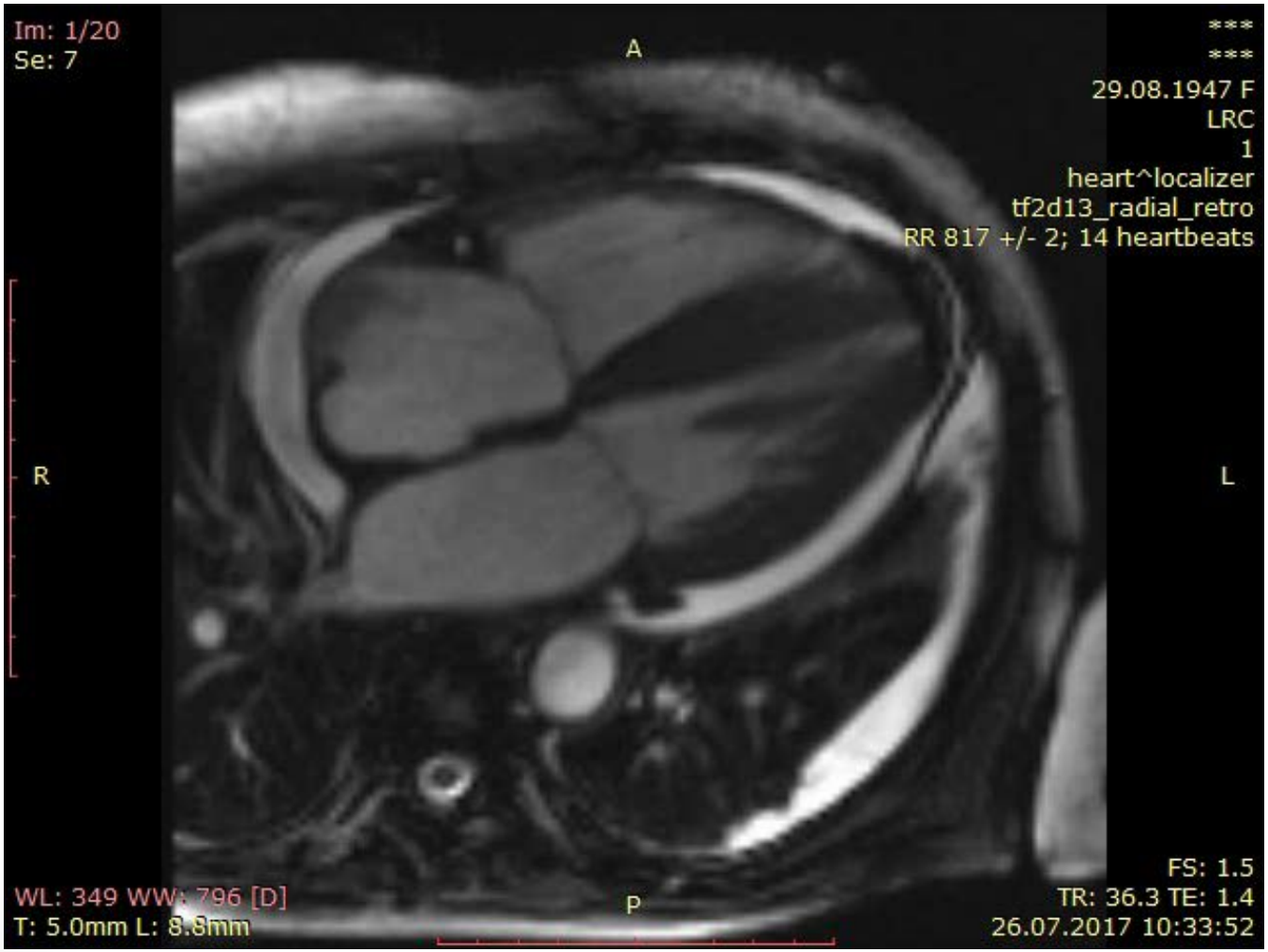

Пациентка О.В., 69 лет

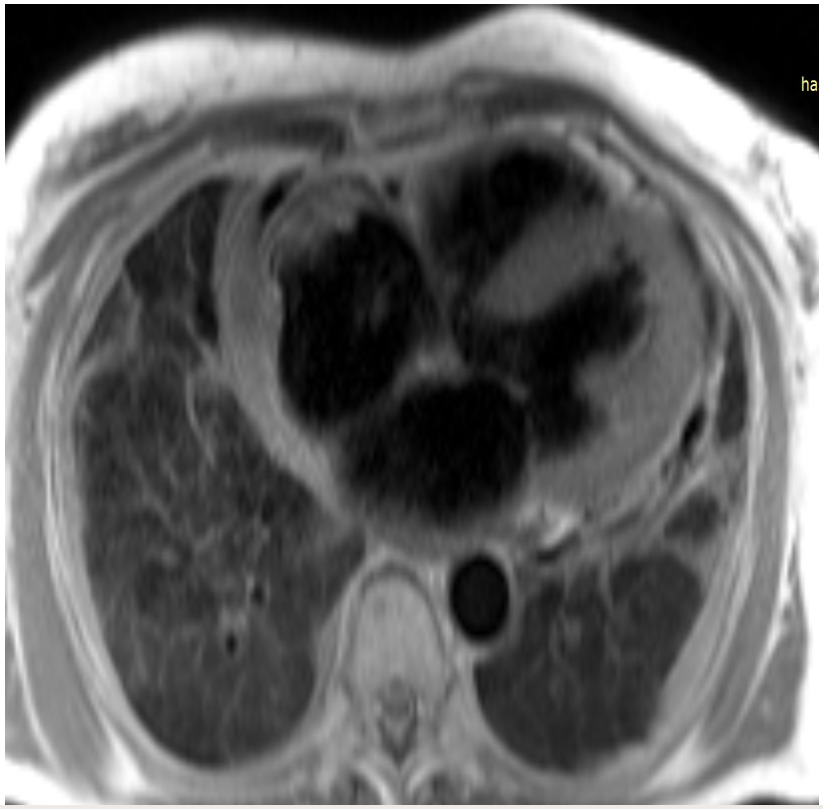

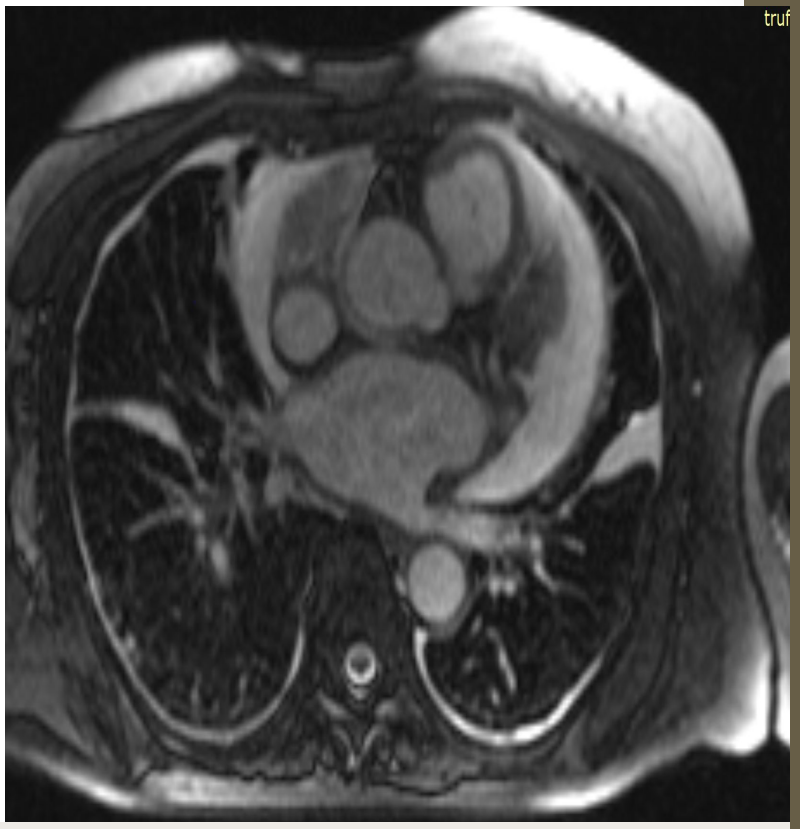

- Конфигурация сердца по рестриктивному типу: дилатация полости ЛП, ПП
- Симметричная гипертрофия миокарда ЛЖ
- Перикардиальный, плевральный выпот
- Тромбоз правого предсердия

Пациентка О.В., 69 лет

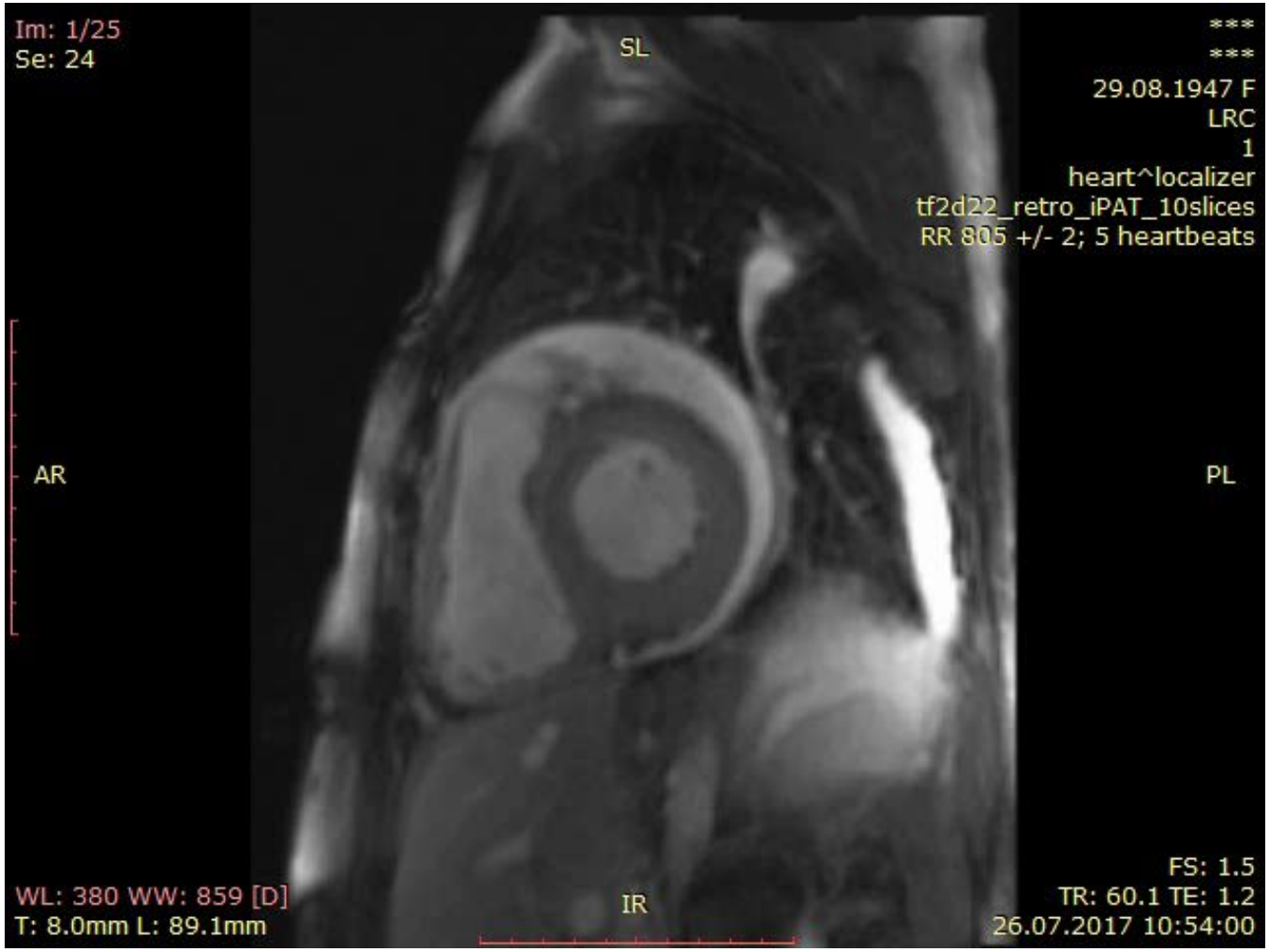

Пациентка О.В., 69 лет

- Циркулярное субэндо-/интрамиокардиальное накопление контраста
- Контрастирование стенок предсердий
- Характерно для амилоидоза

Критерии диагноза AL-амилоидоза

- Поражение органов-мишеней (сердце, почки, периферическая нервная система, ЖКТ, печень)
- Положительная окраска на амилоид

(подкожный жир (ч 88%, с 97%), костный мозг (ч 80%), биопсия пораженного органа)

- Подтверждение связи амилоида с легкими цепями (ИГХ, секвенирование)
- **Наличие моноклональной секреции цепей иммуноглобулинов**

Диагностика AL-амилоидоза

- Электрофорез белков крови. Чувствительность ≈70%
- Определение свободных легких цепей. Чувствительность >90%
- Сочетание иммуноэлетрофореза белков крови и мочи, а также определение свободных легких цепей. Чувствительность >99% s

Michelle M. Kittleson. Circulation. Cardiac Amyloidosis: Evolving Diagnosis and Management: A Scientific Statement From the American Heart Association, Volume: 142, Issue: 1, Pages: e7-e22, DOI: (10.1161/CIR.0000000000000792)

Пациентка С, 75 лет

Электрофоретическое исследование белков сыворотки крови

Белковые фракции	%	Норма %
Альбумин	**47.7**--	55.8 66.1
Глобулины:		
альфа 1	**4.**	2.9 4.9
альфа 2	**9.1**	7.1 ·11.8
бета	**8.5**	7.9 ·13.7
гамма	**30.7**+++	11.1 18.8

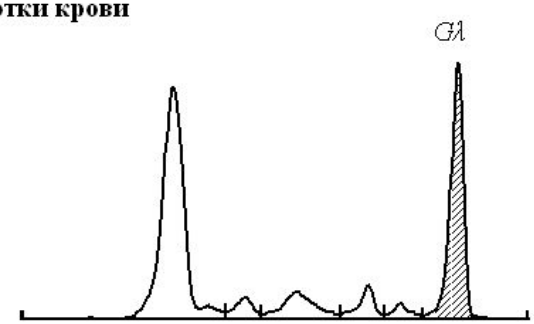

Комментарии : М-градиент в γ2 -зоне образован парапротеином Gλ и составляет 29.7 % от общего белка сыворотки крови или 24.7 г/л.

Количественное исследование белков сыворотки крови:

Показатель	Значение	Норма	Ед. измерения	Метод
Общий белок	**83**	65-85	г/л	биуретовый
IgG	**511**	95-235	МЕ/мл	РИД
IgA	**18**	55-250	МЕ/ мл	РИД
IgM	**29**	60-405	МЕ/мл	РИД
NIgG	**20**	95-235	МЕ/мл	РИД
криоглобулины	**нет**	нет		инкубация при t +4 градуса С
b2-m	**11.2**	< 2,4	мг/л	нефелометрия
СРБ	**5.7**	< 6.0	мг/л	нефелометрия
κ- СЛЦ	**11.2**	3,3 - 19,4	мг/л	non-competitive NIPIA "Freelite"
λ- СЛЦ	**1670**	5,7 - 26,3	мг/л	non-competitive NIPIA "Freelite"
κ/λ -СЛЦ	**0.006**	0,26 - 1,65		non-competitive NIPIA "Freelite"

Электрофоретическое исследование белков концентрированной мочи:

Следы альбумина. Белок Бенс-Джонса не выявлен, в том числе в иммунофиксации.

Заключение : Моноклональная секреция Gλ (24.7 г/л). Секреция белка Бенс- Джонса λ - 1670 мг/л сыворотки (метод Freelite). Вторичный иммунодефицит. Повышено содержание β2 - микроглобулина, показатель СРБ в пределах нормы.

Пациентка С, 75 лет
Трепанобиопсия:

Трепанобиоптат костного мозга большой по объему. Костные балки с признаками очаговой резорбции. В широких костномозговых полостях определяется костный мозг повышенной клеточности (относительно возрастной нормы). Интерстициально разрозненно и в виде массивных скоплений, расположенных, в том числе, паратрабекулярно, определяются плазматические клетки, часть из которых с незрелой морфологией; присутствуют многочисленные белковые флоккуляты. Гранулоцитарный росток сужен, представлен элементами разной степени зрелости. Эритроидный росток относительно расширен, представлен эритрокариоцитами с нерезко выраженными морфологическими признаками дизэритрпоэза. Мегакариоциты в умеренном количестве, преимущественно небольших размеров с гиполобулярными ядрами, видны микроформы. Интерстициально рассеяны мелкие лимфоидные клетки. Строма отечна, с микрогеморрагиями. Стенки сосудов утолщены за счет отложения неоднородных эозинофильных масс.

При гистохимической окраске Конго красным с последующим исследованием в поляризованном свете в стенках сосудов определяются конгофильные депозиты с эффектом двойного лучепреломления в поляризованном свете.

Заключение. В костном мозге морфологическая картина характеризует субстрат множественной миеломы и периваскулярный амилоидоз (с учетом гистохимического исследования).

Пациентка С, 75 лет

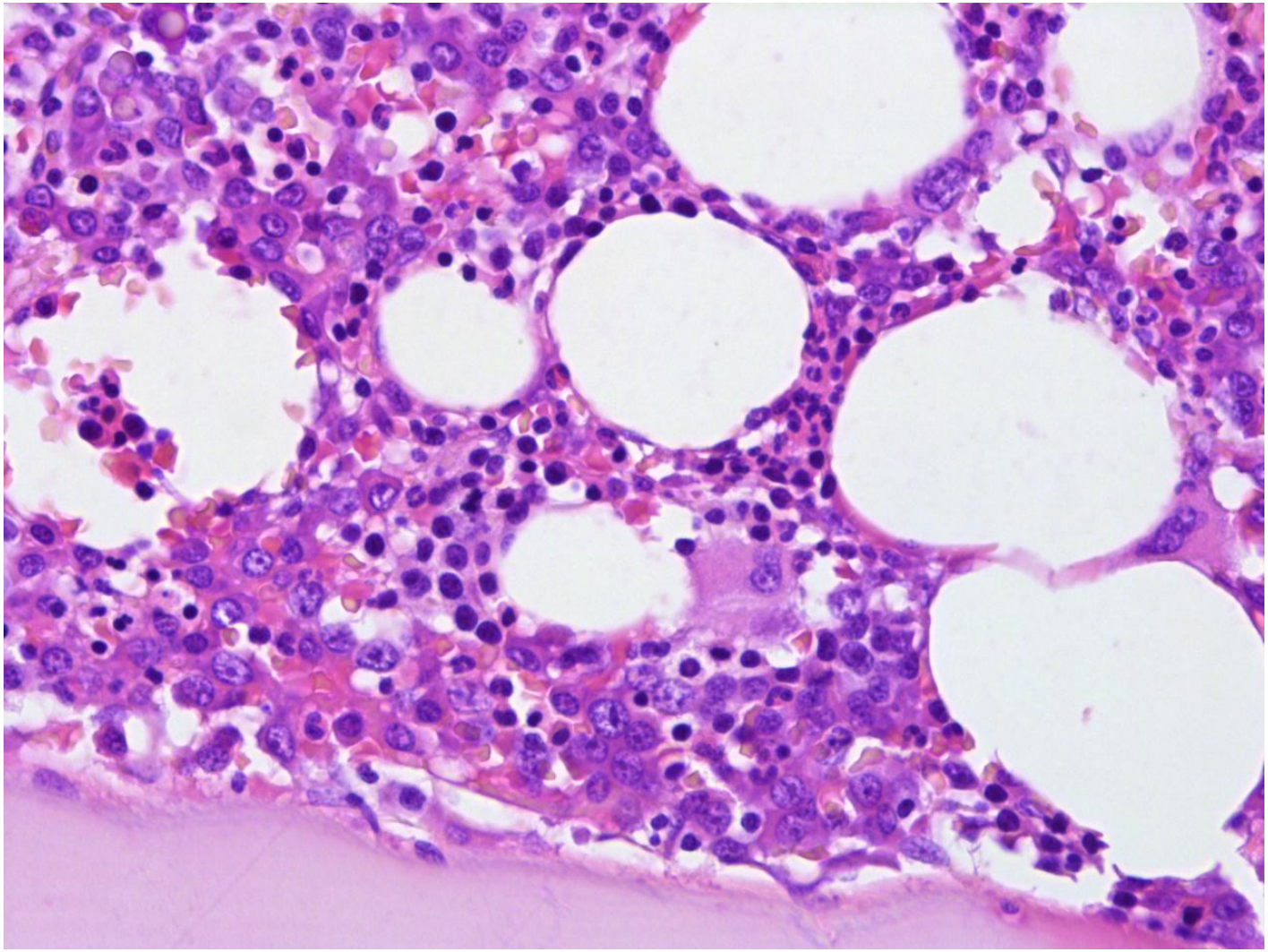

Пациентка С, 75 лет

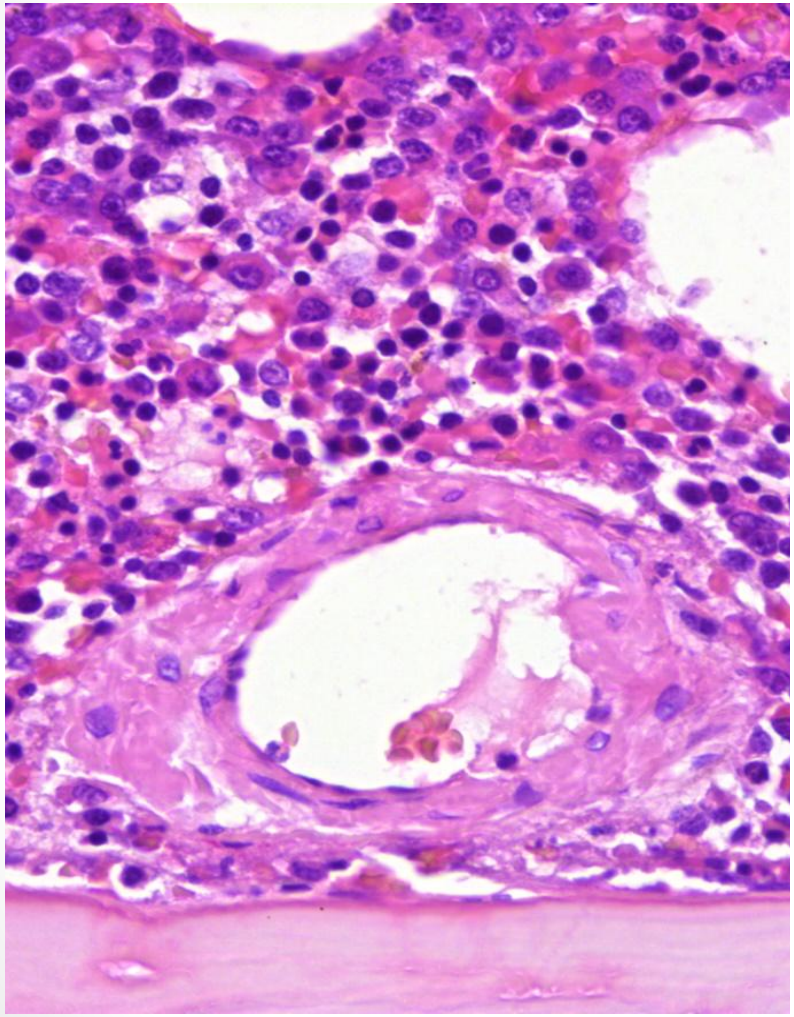

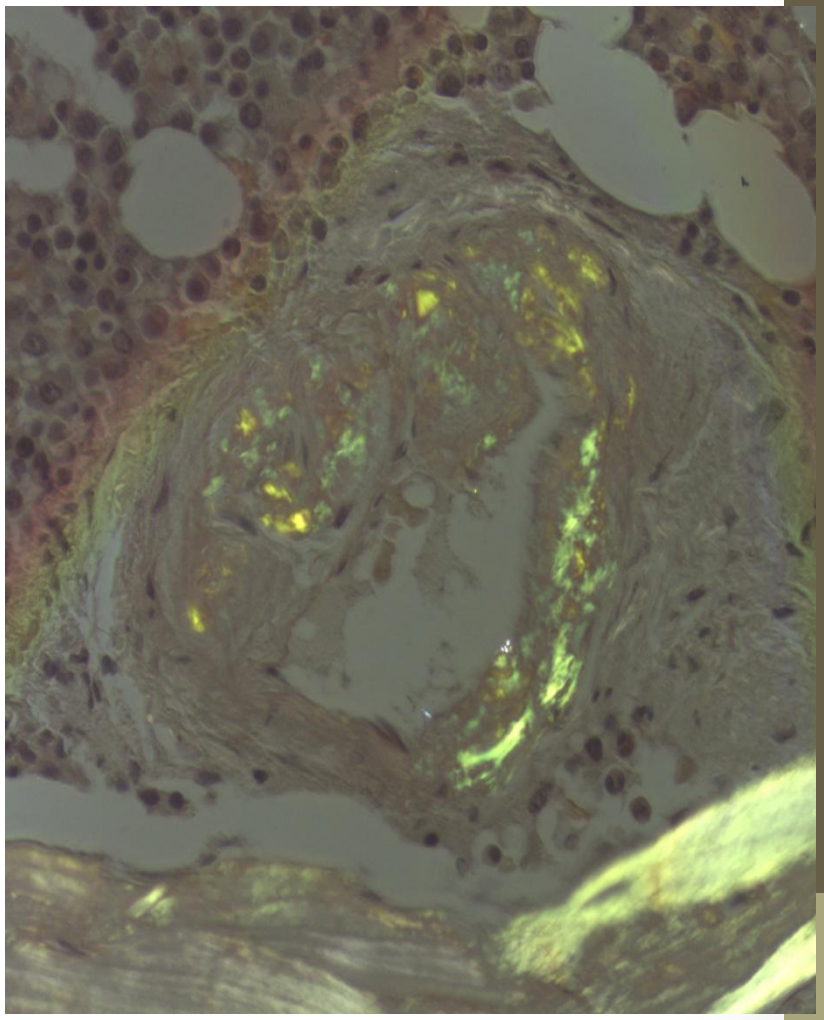

Прогностическая шкала (revised Mayo).

1-балл:

- Тропонин T > 0,025 нг/дл
- NT-proBNP > 18000 пг/мл
- Легкие цепи > 18 мг/дл

5-летняя выживаемость

- 1 стадия - 59%,
- 2 стадия - 42%,
- 3 стадия - 20%,
- 4 стадия - 14%,

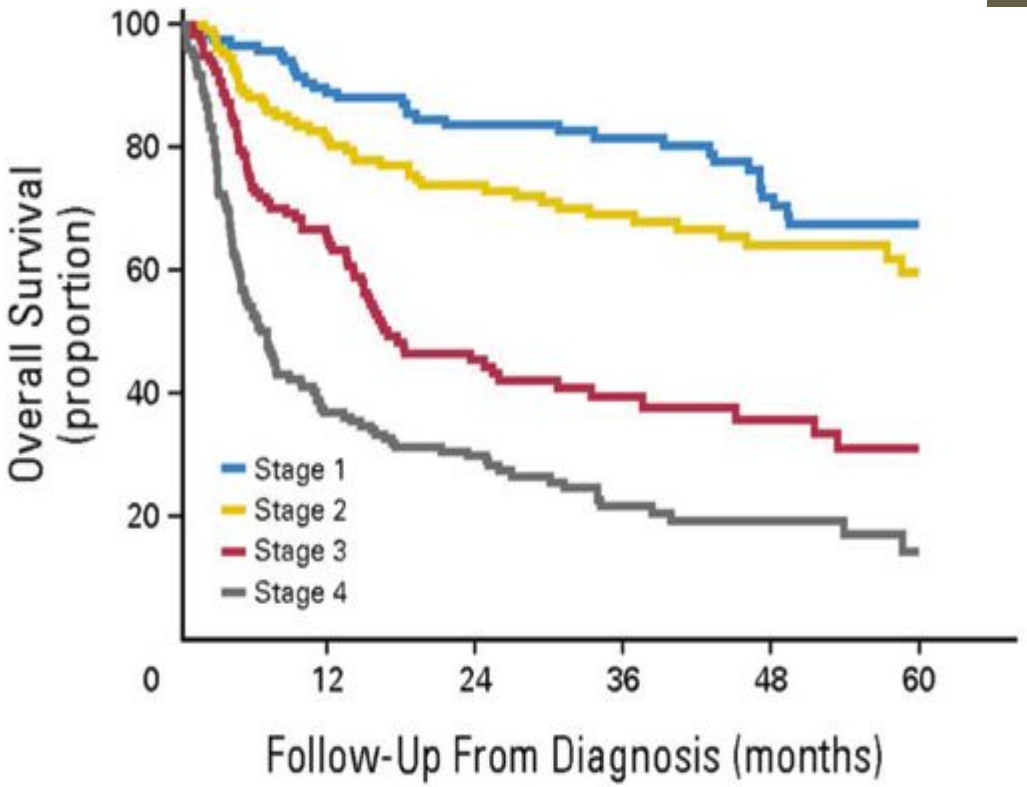

Прогноз улучшается при достижении гематологического ответа через 3 мес терапии

Возможный амилоидоз по данным ЭХО-КГ/МРТ

Лабораторное обследование:
NT-proBNP, тропонин Т, электрофрез белков крови и мочи с иммунофиксацией, определение содержания свободных легких цепей

Признаки плазмо-клеточной дискразии?

НЕТ

Сцинтиграфия с пирофосфатом технеция 99 и определение захвата миокардом

Нет или следовое накопление

Амилоидоз маловероятен. При высокой клинической вероятности- биопсия миокарда

Выявлено накопление

Определение мутации ATTR

НЕТ

ATTRд

ДА

ATTRм

ДА

Биопсия костного мозга ± биопсия миокарда/других тканей

ИГХ говорит о наличии легких цепей и отрицает наличие транстиретина в депозитах

Абмивалентные результаты

Масс-спектрометрия

AL-амилоидоз

Falk, R.H. et al. J Am Coll Cardiol. 2016;68(12):1323–41.

Сцинтиграфия с пирофосфатом технеция 99 при АТТР-

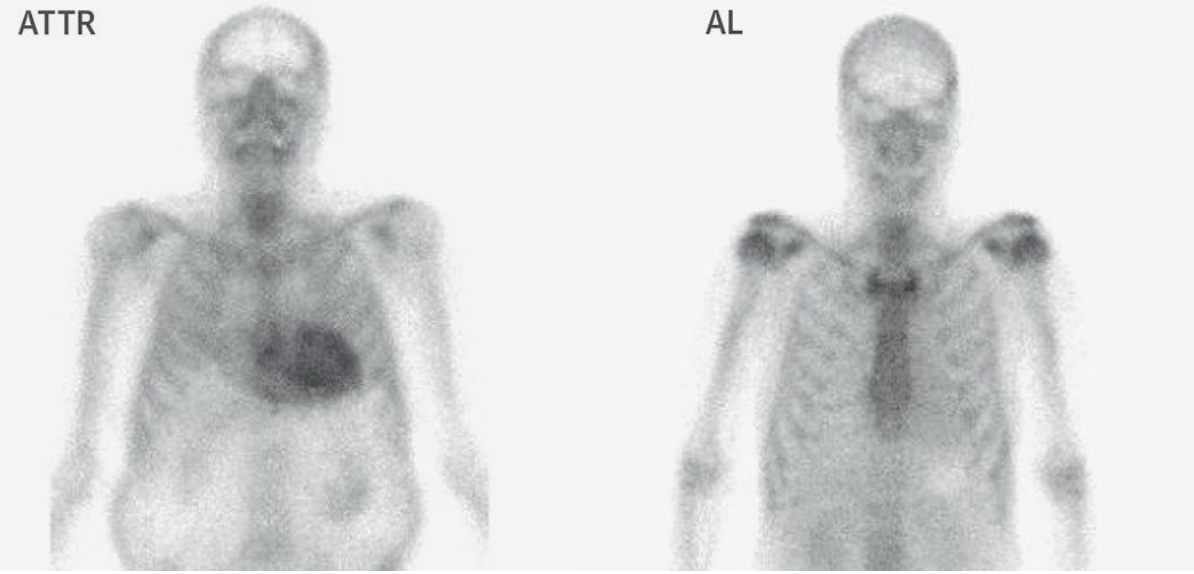

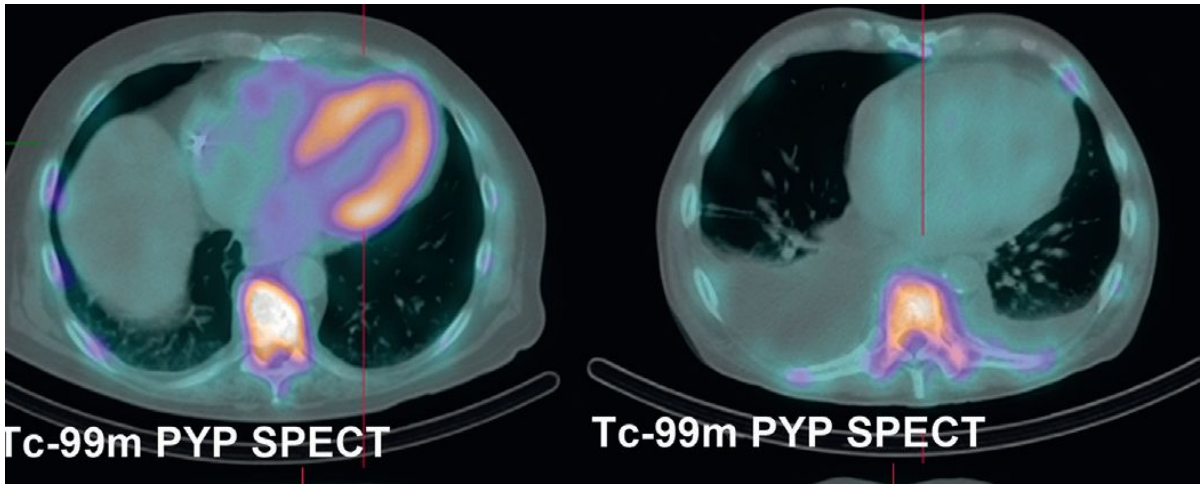

Сцинтиграфия с пирофосфатом технеция для выявления ATTR-амилоидоза

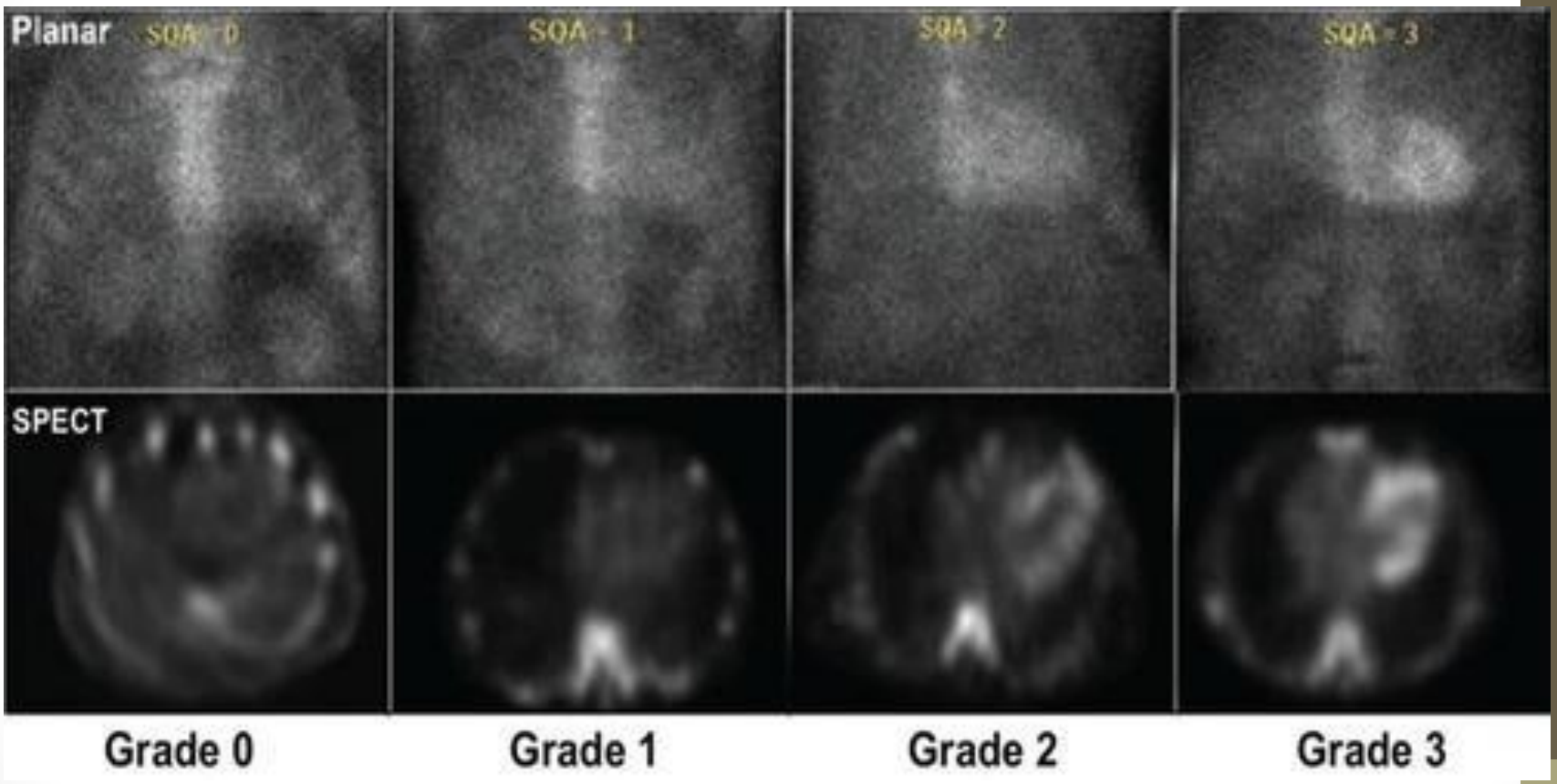

ATTR -амилоидоз

- Аккумуляция пре-альбумина (переносчик тироксина и белка, связывающего ретинол)
- Наследственные, аутосомно-доминантные формы (*TTR* Val122Ile и пр.)
- «Дикий» тип (сенильные формы)
- 16% пациентов с дегенеративным стенозом АК
- 13-17% пациентов с ХСН с сохранной ФВЛЖ
- Внесердечные проявления: синдром запястного канала, стеноза позвоночного канала, разрыв сухожилий бицепса, вегетативная и сенсорная нейропатия
- ТМЖП более 14 мм при ЭХО-КГ
- Снижение вольтажа на ЭКГ < 40% пациентов

Michelle M. Kittleson. Circulation. Cardiac Amyloidosis: Evolving Diagnosis and Management: A Scientific Statement From the American Heart Association, Volume: 142, Issue: 1, Pages: e7-e22, DOI: (10.1161/CIR.0000000000000792)

Стадирование ATTR амилоидоза (Mayo)

- Тропонин Т > 0,05 нг/мл – 1 балл
- NT-proBNP > 3000 Пг/мл

- 1 стадия – 0 баллов – медиана 66 мес
- 2 стадия – 1 балл – медиана 40 мес
- 3 стадия – 2 балла – медиана 20 мес

Подходы к терапии амилоидоза с поражением сердца

- Специфическая терапия
- Кардиотропная терапия

Терапия AL-амилоидоза с поражением сердца

Медиана выживаемости при естественном течении < 6 мес

Традиционная терапия МЕЛФАЛАН+ПРЕДНИЗОЛОН не влияет на выживаемость при поражении сердца

Улучшение выживаемости при использовании схем терапии миеломы с включением ингибиторов протеасом

Трансплантация костного мозга

Трансплантация сердца и костного мозга

Схема лечения	Год	Количество пациентов	% ответа	Выживаемость ответивших
Мелфалан+ дексаметазон+ леналидомид	2010	26	58	80% через 2 года
Бортезомиб+/- дексаметазон	2010	94	71	76% через год
Бортезомиб	2011	33	66	80% через год
Циклофосфан + бортезомиб+ дексаметазон	2012	43	81	97% через 2 года

Бортезомиб+ Дексаметазон + алкилирующий агент

N=106

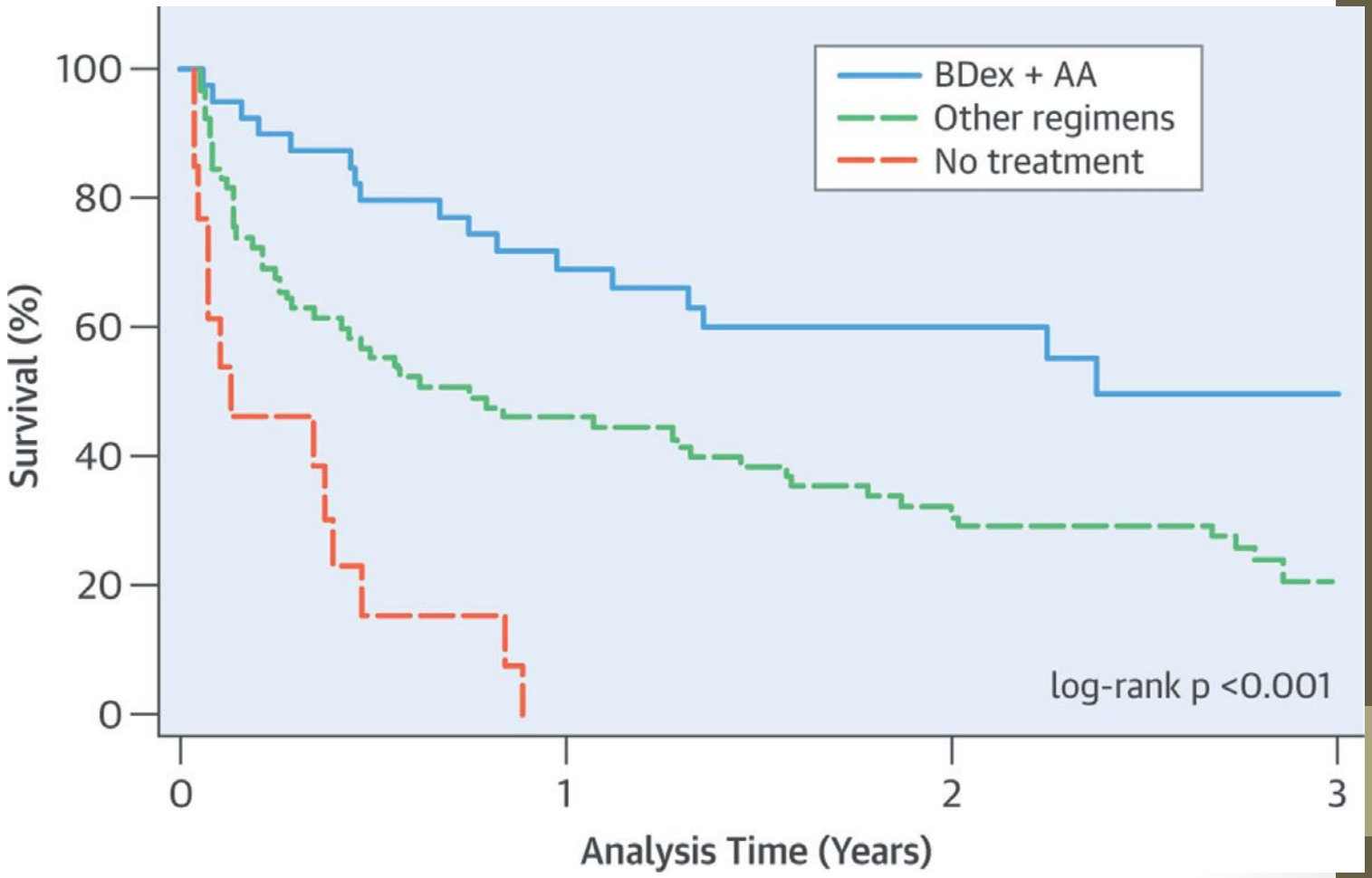

Sperry, B.W. et al. J Am Coll Cardiol. 2016;67(25):2941–8.

Критерии ответа на терапию

- Снижение секреции легких цепей и нормализация отношения каппа/лямбда
- Снижение NT-proBNP на 30%
- Увеличение ФВЛЖ на 20%
- Снижение функционального класса ХСН на 2

Терапия поражения сердца при амилоидозе

- Вазодилататоры, в.т.ч. иАПФ «не работают» и вызывают еще большую гипотонию
- Крайне плохая переносимость бета-блокаторов
- Препарат для контроля частоты при ФП - **амиодарон**
- Узкий диапазон применения диуретиков («маленький ЛЖ» - фиксированный ударный объем)
- Кумуляция дигоксина в амилоиде
- Возможность тромбоза предсердий на синусовом ритме vs. повышенная кровоточивость
- Гипотония – необходимость применения мидодрина и флудрокортизона
- «Мост» к ожиданию гематологического ответа
- Большинство пациентов выявляются на 3 стадии, не «успевают» дождаться ответа на терапию

Доксициклин при AL-амилоидой кардиомиопатии (n=76)

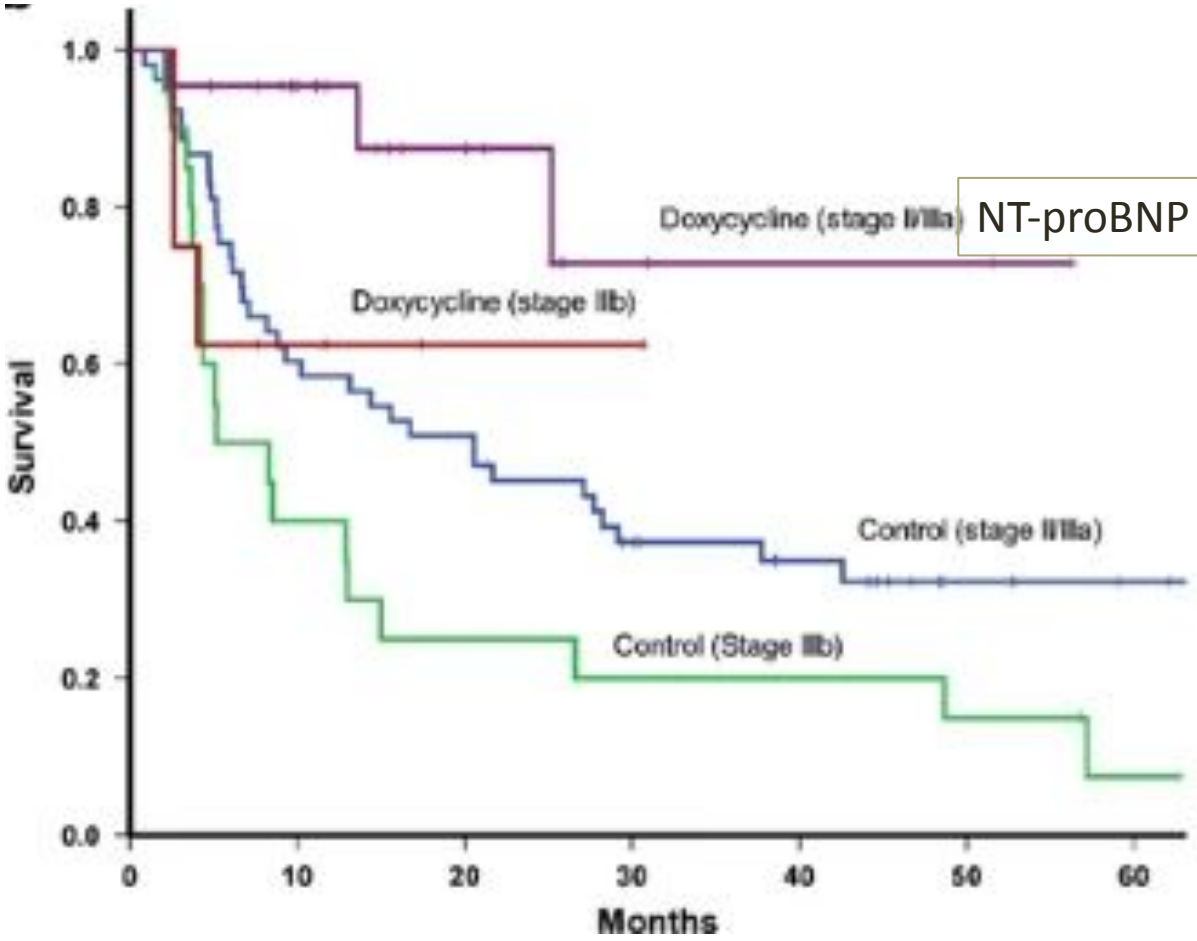

NT-proBNP < 8500 нг/мл

Blood Cancer Journal **volume 7**, pagee546(2017)

Подходы к лечению ATTR-амилоидоза

Подавление TTR

Пересадка печени

«Глушитель гена» (патисиран/ иотерсен)

Стабилизация TTR

Тафамидис
Дифунисал
Зеленый чай
AG 10

Разрушение TTR

Доксициклин/
Та-УДХК

Моноклональные антитела

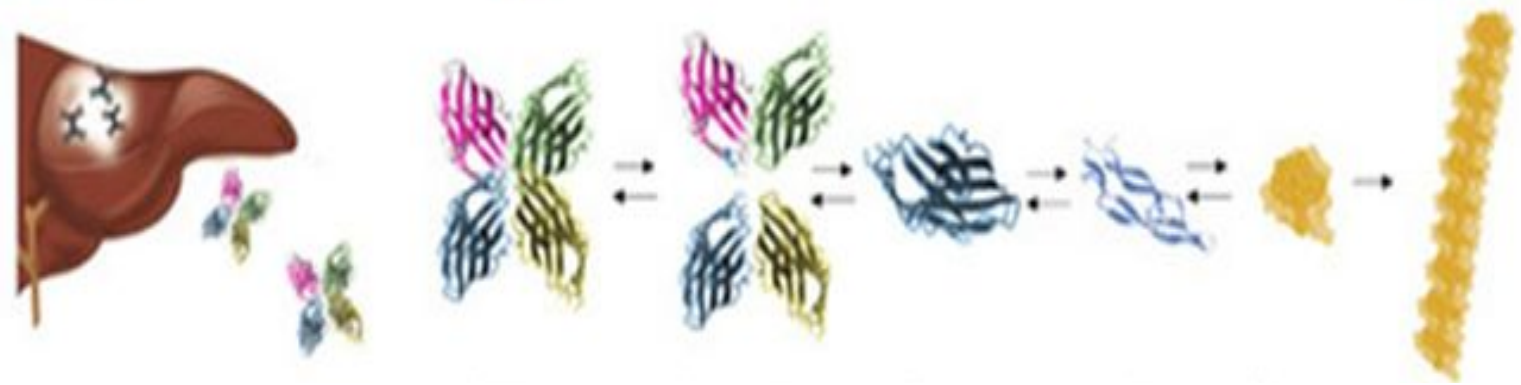

Формирование волокон амилоида из TTR

Подавление генов TTR

Патисиран

- APPOLO
- Замедление прогрессирования нейропатии
- Стабилизация утолщения МЖП
- Стабилизация роста NT-proBNP

Инотерсен

- NEURO-TTR
- Замедление прогрессирования нейропатии
- Стабилизация утолщения МЖП
- Стабилизация роста NT-proBNP

Стабилизаторы TTR

Дифлунизал

- Замедление прогрессирования нейропатии
- Данные по терапии КМП отсутствуют

Тафамидис

- ATTR-ACT
- Снижение смертности в течение 30 месяцев (29.5% vs 42.9%)
- Замедление снижения дистанции 6-минутной пробы
- Замедление снижения качества жизни
- Увеличение количества госпитализация при NYHA III

Амилоидоз в практике кардиолога

- AL и ATTR («мутантный» и «дикий»)
- Быстрое прогрессирование ХСН с сохраненной ФВЛЖ ± нарушения проводимости
- ЭХО-КГ + МРТ сердца для подтверждения инфильтративной кардиомиопатии
- Электрофорез с иммунофиксацией белков крови и мочи + определение свободных легких цепей в крови - исключение плазмоклеточных дискразий (= гематолог)
- Сцинтиграфия с пирофосфатом технеция (ATTR)
- Плохая переносимость и отсутствие эффекта от базовых препаратов (иАПФ, валсартан-сакубитрил, бета-блокаторы)
- Специфическая терапия эффективна на ранних стадиях

Благодарю за внимание!



“I’m the doctor who brings the cards. I’m a cardiologist.”