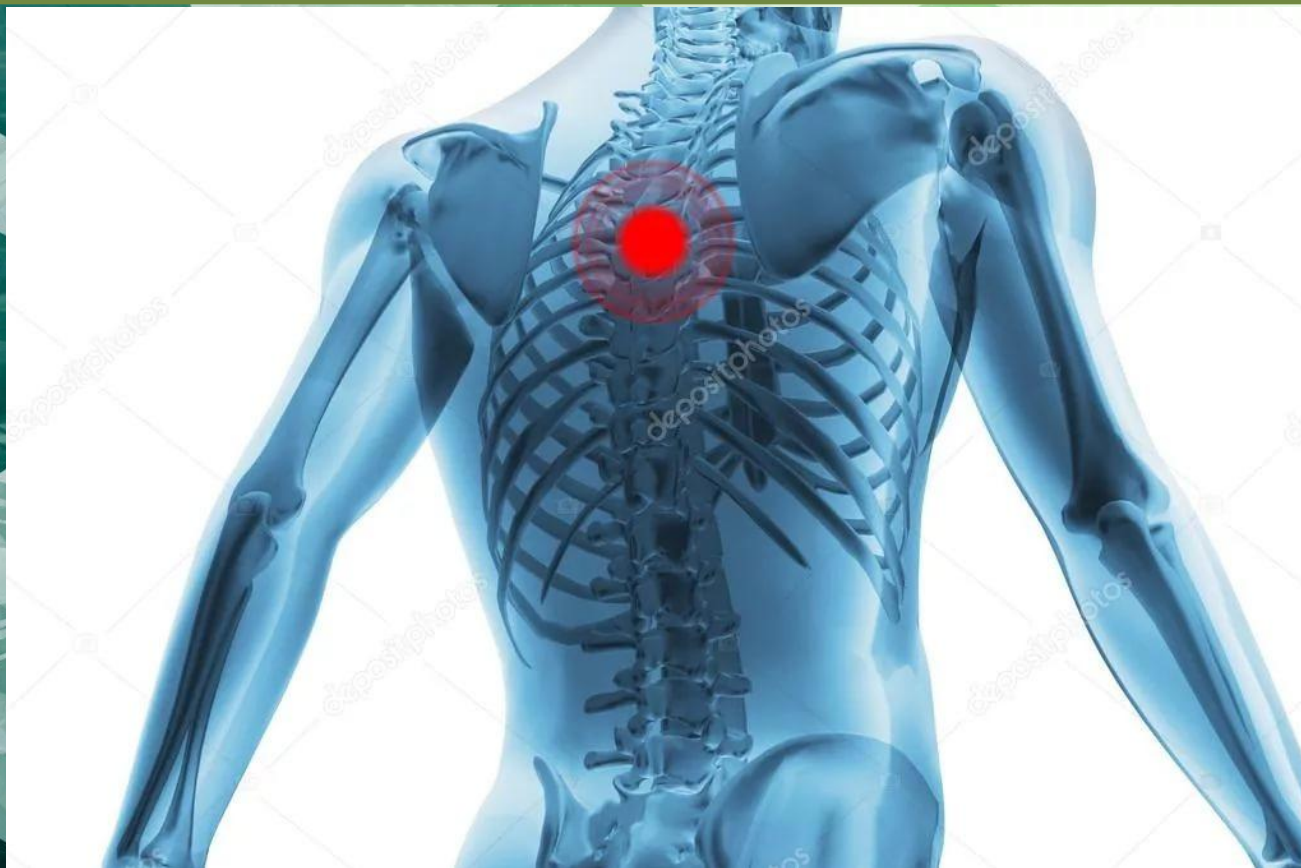

Осанка Человека.




Готовили: Емельянова Лиза и Потаскуива Дарья.

Показатели, характеризующие осанку.

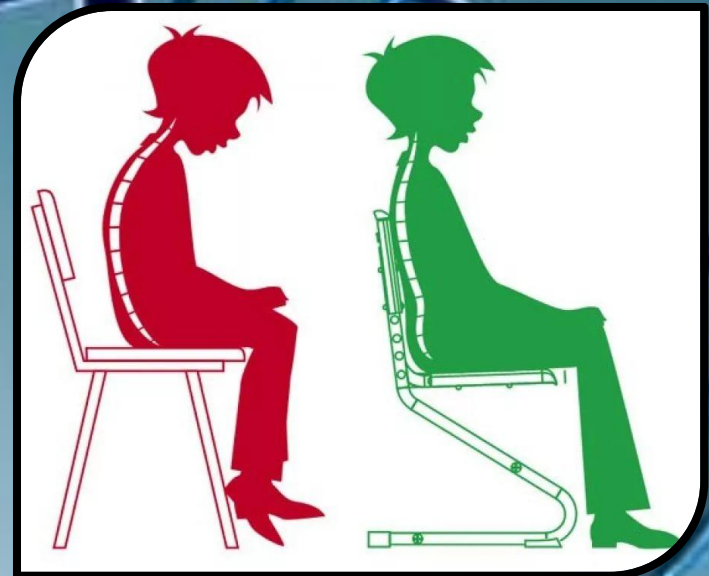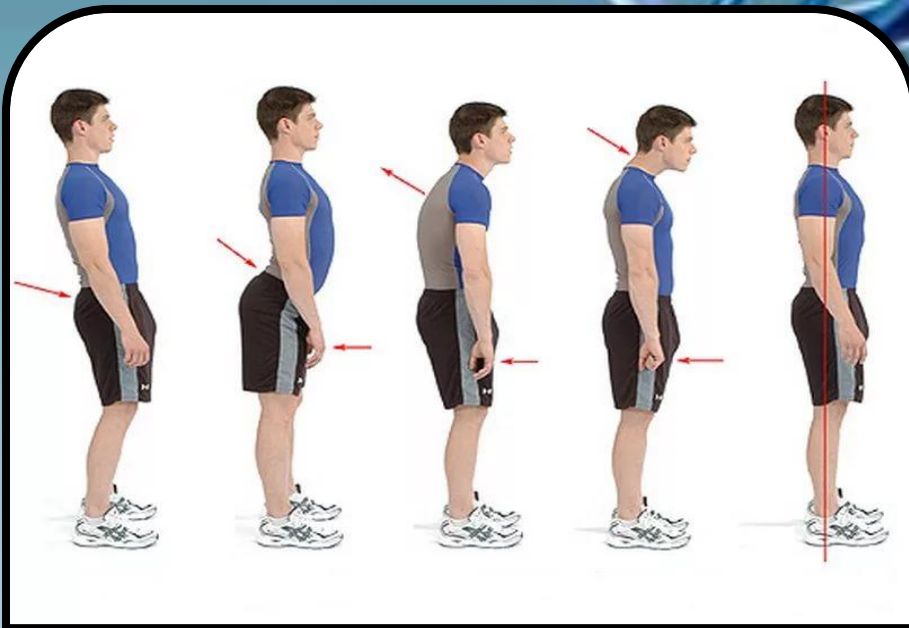
В понимании большинства людей осанка – это положение позвоночника и спины человека, находящегося в вертикальном положении. Отчасти это так и есть. Но на самом деле осанка человека представлена более широким понятием, включающим:

- 1) положение головы и шеи;
- 2) симметричность структур, образующих пояс верхних конечностей (ключицы, лопатки и мышечные группы, окружающие их);
- 3) особенности и выраженность изгибов позвоночного столба, что определяет форму и положение спины;
- 4) анатомические особенности грудной клетки и формы живота;
- 5) положение таза и нижних конечностей.



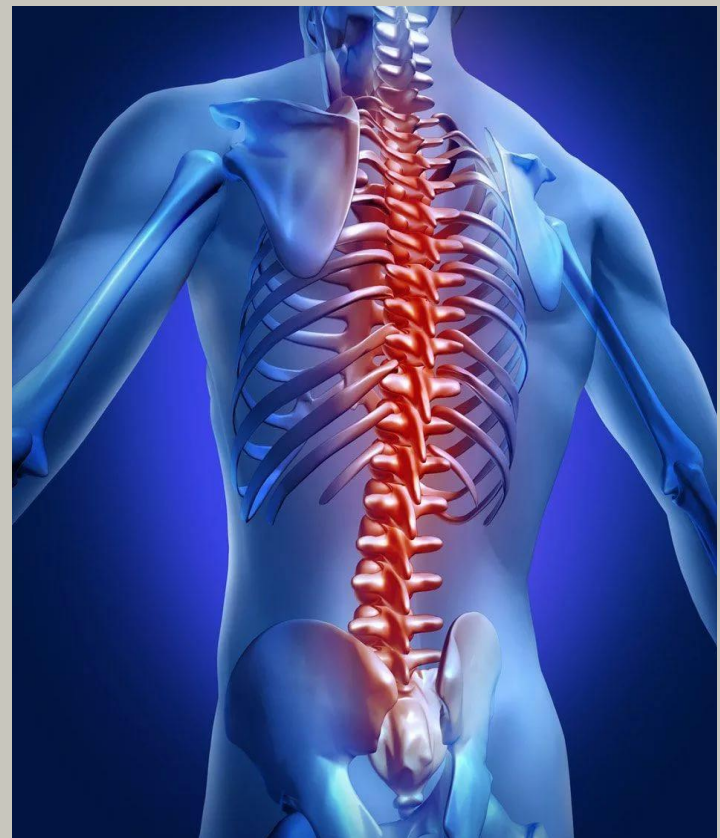Характеристики правильной осанки.

Осанка может считаться правильной, если срединная вертикальная ось тела проходит от центра свода черепа. Касаясь нижней челюсти по задней поверхности, она спускается по касательной к выпуклости шейного отдела. Незначительно срезая дугу поясничного лордоза, через центр таза проходит у переднего края коленного сустава, заканчиваясь в центральном отделе стопы. Все структуры, находящиеся по обе стороны от этой линии, должны быть симметричными.

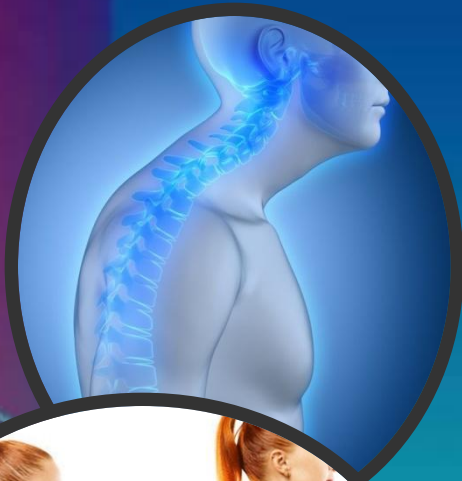

Виды и проявления нарушений осанки.

Несмотря на то, что некоторые патологические состояния со стороны опорно-двигательной системы не считаются отдельными заболеваниями, влияние осанки на здоровье человека однозначно велико. Это значит, что неправильная осанка становится фоном, на котором могут возникать дегенеративно-дистрофические процессы в позвоночнике (остеохондроз, компрессионные переломы, стойкий сколиоз или иные деформации), нарушение анатомических взаимоотношений и функции внутренних органов (легких, сердца, пищеварительной системы), ухудшается кровоснабжение головного мозга из-за сдавления позвоночных артерий в шейном отделе позвоночника. Все это



Виды нарушений:



1. Сутуловатость.

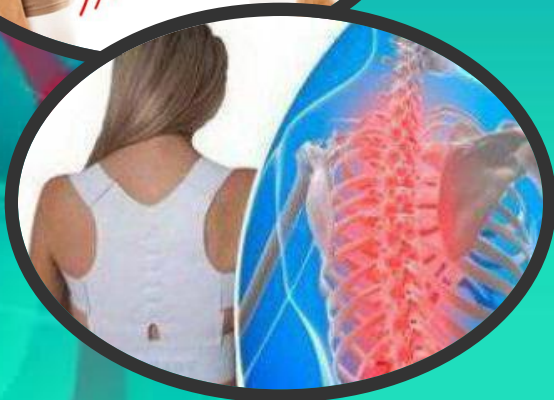Усиление грудного кифоза (изгиба позвоночника кзади) незначительной степени выраженности;
Слабая выраженность лордоза в поясничном отделе;
Сведенные вперед и опущенные плечи;
Недостаточное прилегание лопаток к спине;

2. Круглая спина.

Увеличение грудного кифоза на большом протяжении, вследствие чего он приобретает вид дуги;
Сглаженность поясничного лордоза;
Пребывание головы в наклоненном вперед положении;
Плечи сильно опущены и сведены;
Выраженное плохое прилегание лопаток;
Ноги постоянно присогнуты в коленных суставах;
Запавшая грудная клетка;
Ограничение подвижности плечевых суставов (возможность поднятия рук вверх)

3. Крупновогнутая спина

Усиление дуги всех физиологических изгибов;
Надплечья, голова и шея наклонены вперед;
Выступание и свисание живота;
Максимально разогнуты колени, что возникает рефлекторно для удержания центра тяжести тела;
Гипотрофия мышечных групп спины и живота;
Опущение внутренних органов.



4. Плоская спина

Сглаженность дуги всех физиологических позвоночных изгибов;
Слабая выраженность и смещение кверху поясничного лордоза;
Выступание вперед нижней части живота;
Слабая выраженность грудного кифоза;
Смещение грудной клетки вперед;
Гипотрофия мышц спины, грудной клетки, поясов верхних и нижних конечностей.

Виды нарушений:

5. После операции на грудном отделе позвоночника:
Уменьшен кифоз грудного отдела позвоночника;
Незначительное увеличение поясничного

лордоза;

Таз и ягодицы чрезмерно выступают кзади, а живот кпереди;

Узкая грудная клетка;

Гипотрофия и слабость мышц брюшного пресса.

6. Сколиотическая осанка

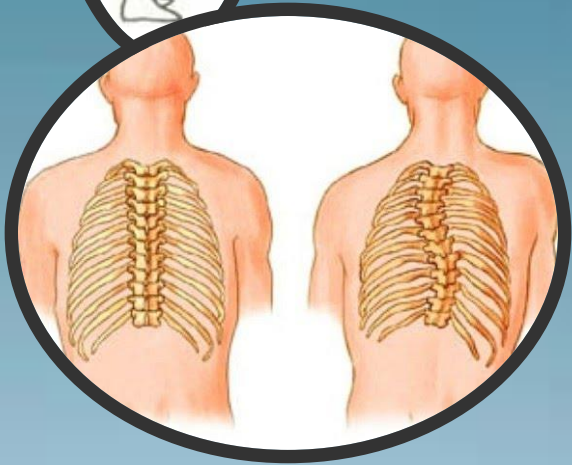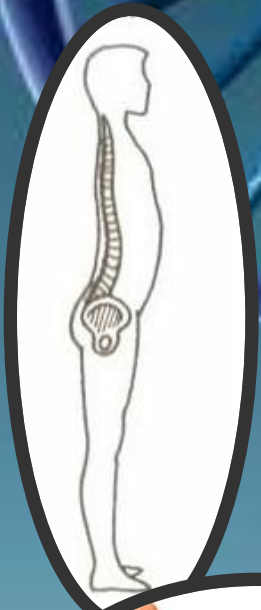
Смещения линии остистых отростков и позвоночной оси в стороны в виде одной большой или двух-трех небольших дуг;

Нарушение симметрии сегментов тела и конечностей: наклоны головы в ту или иную сторону, расположение плеч, надплечий, сосков, лопаток на разной высоте;

Нарушение симметрии треугольников талии: разная их форма, выраженность и высота расположения,

Мышечная дистония туловища в виде повышения или ослабления тонуса мышц на одной из сторон;

Снижение мышечной силы.



Важно помнить!



В некоторых случаях, как у взрослых, так и у детей встречается сочетание разных видов нарушения осанки. Чаще всего происходит формирование сколиотического типа на фоне плоской спины, что связано с мышечной дистонией и слабостью позвоночника, который может деформироваться в разных направлениях.

И чтобы предотвратить проблему. Нарушения осанки считаются распространенной проблемой, которую в большинстве случаев можно устранить без использования специальных медицинских мероприятий. Достаточно лишь осознания причин ее возникновения и желания внести небольшие коррективы в привычный образ жизни.



ИСТОЧНИКИ.

- <http://moyaspina.ru/raznoe/rol-pravilnoy-osanki-zhizn..>



Спасибо

за внимание!