


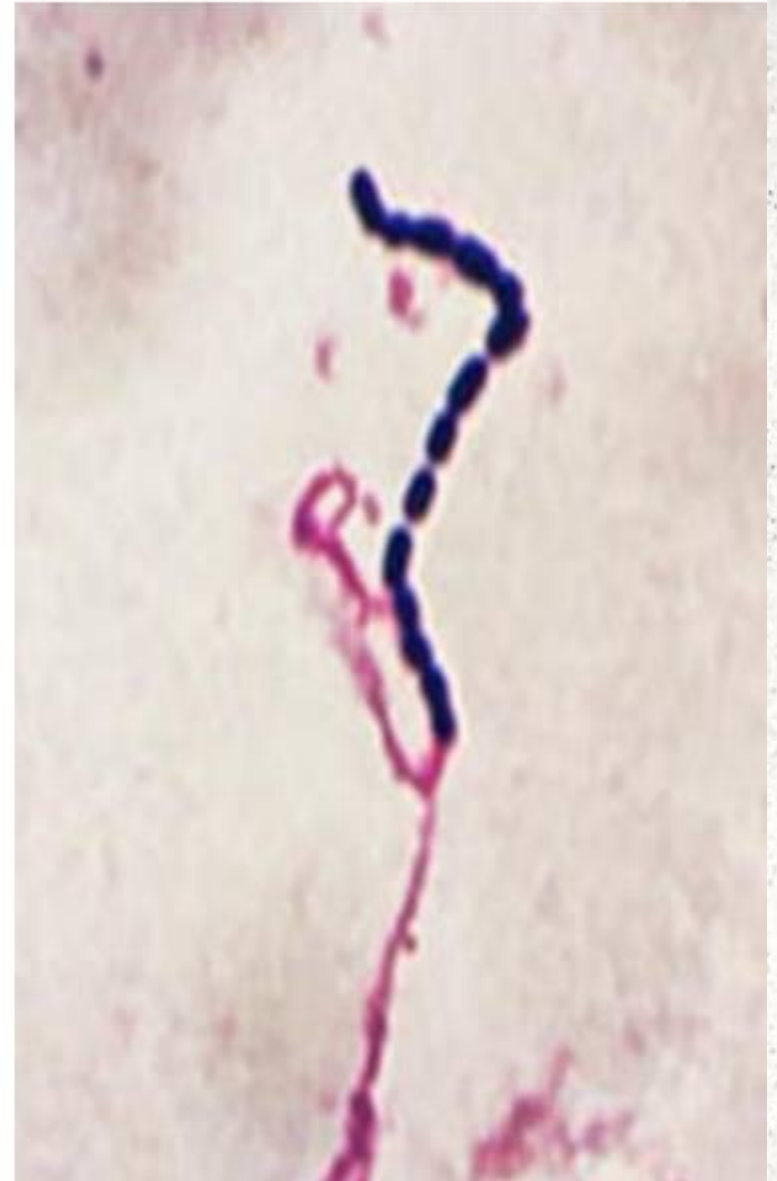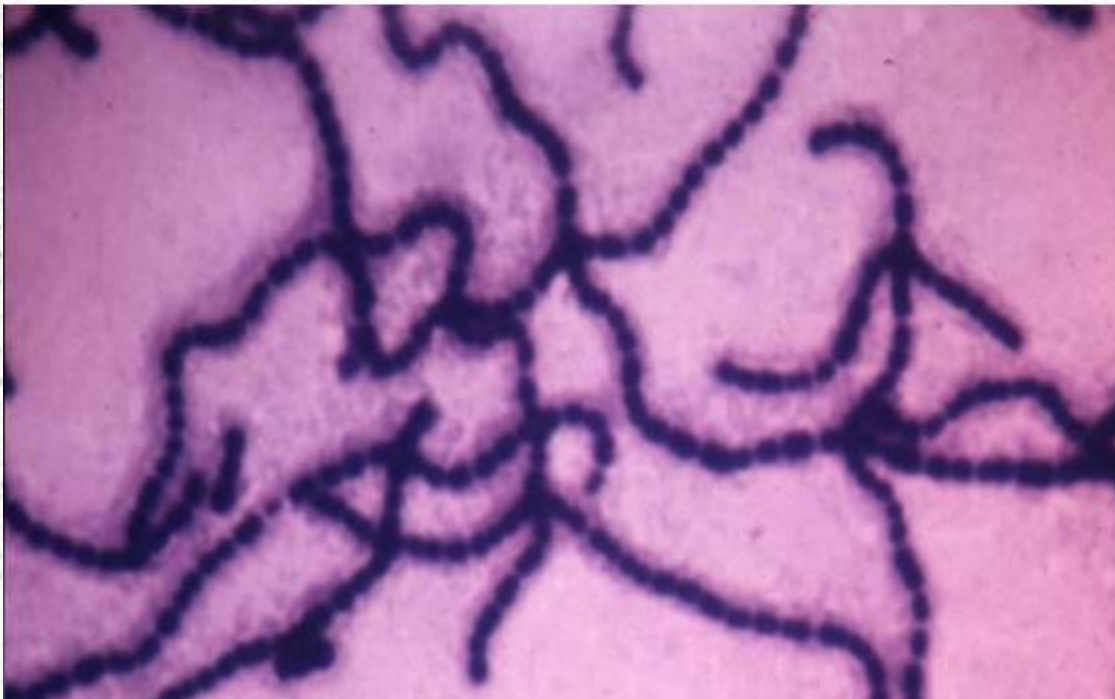
The image features a large, solid orange horizontal bar across the middle. To the left of this bar, there is a graphic consisting of several overlapping, semi-transparent orange rectangles of varying heights and widths, creating a stepped, staircase-like effect. The letters "MIT" are printed in a bold, white, sans-serif font on the right side of the orange bar.

MIT

- 
- **Мит** (Adenitis equorum) – гостре контагіозне захворювання коней, що характеризується гарячкою, катарально-гнійним запаленням носоглотки, нагоєнням регіонарних лімфовузлів.

Збудник:

- *Streptococcus equi* – звивисті ланцюжки, що складаються з окремих коків.

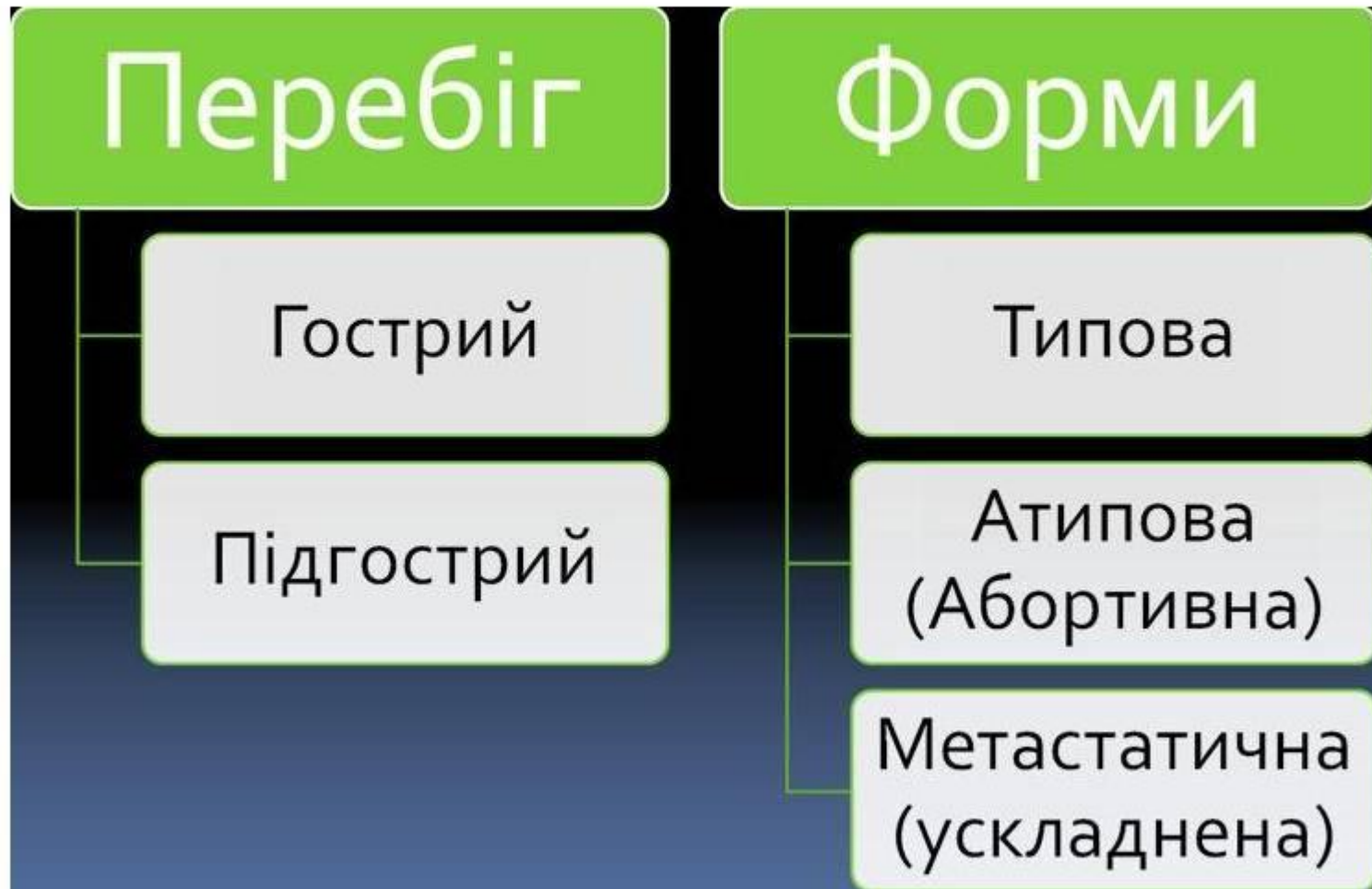

Епізоотичні дані:

■ Хворіють:

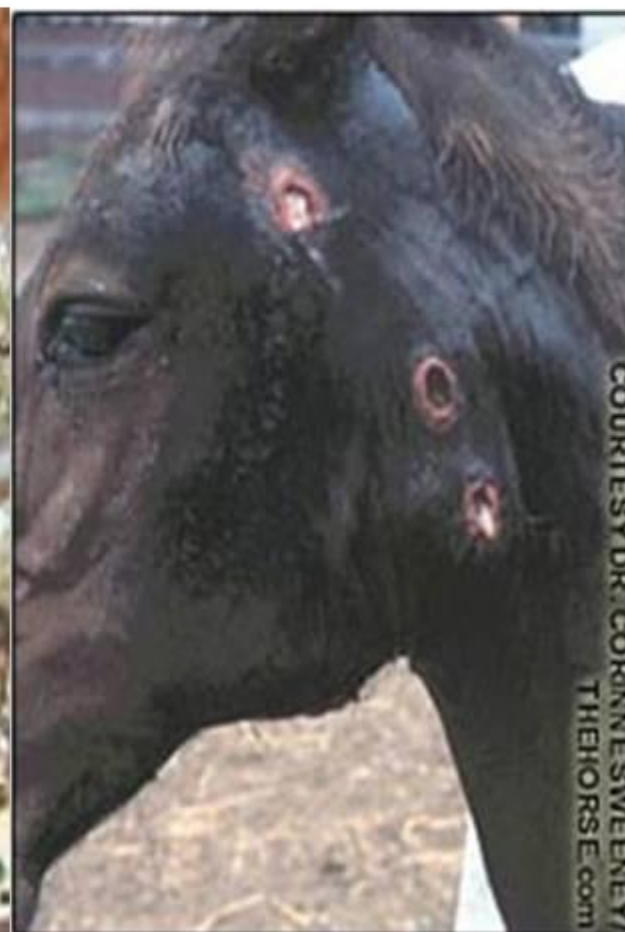
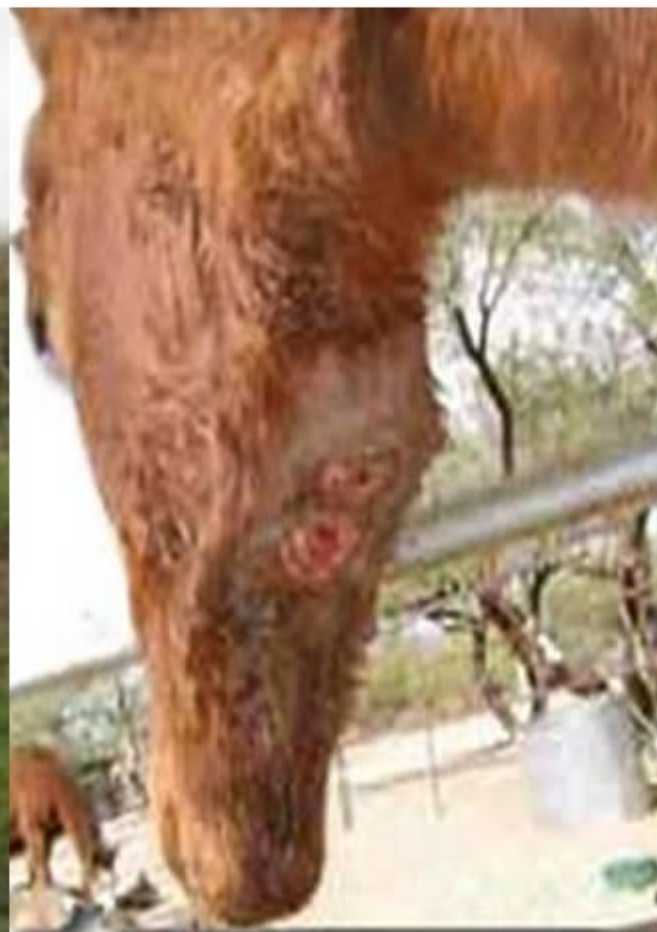
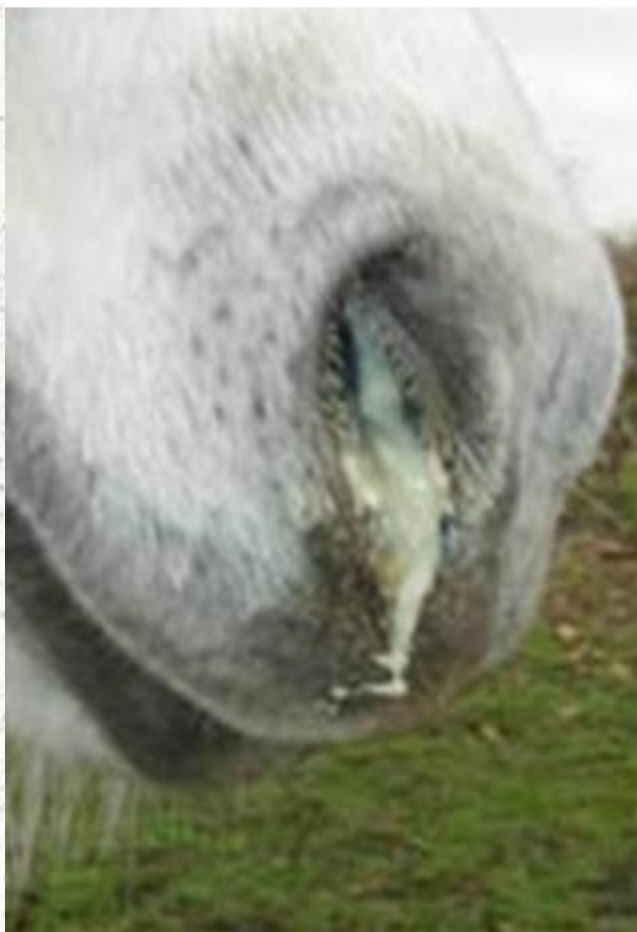Клінічна картина:



Клінічна картина:

- Гнійні витікання, набряк у підщелеповій ділянці, флуктуація лімфовузлів, виділення гною, абсцеси.



Патологоанатомічні зміни

- Гнійно – катаральне запалення слизової оболонки носової порожнини, глотки, придаткових порожнин голови.
- Гнійні фокуси різного розміру, заповнені вершкоподібним гноем в лімфатичних вузлах внутрішніх органів грудної порожнини та вимені.
- При сепсисі крововиливи на серозних оболонках та в м'язі серця.



Діагноз:

- Лабораторні дослідження.
- Алергічне та серелогічне дослідження.

Лікування:

- Компреси для абсцесів.
- Трахеотомія.
- Пенецилин
- Норсульфазол
- антибіотікі



Профілактика

- Комплектування стада лише здоровими тваринами.
- Карантинізація хворих тварин.