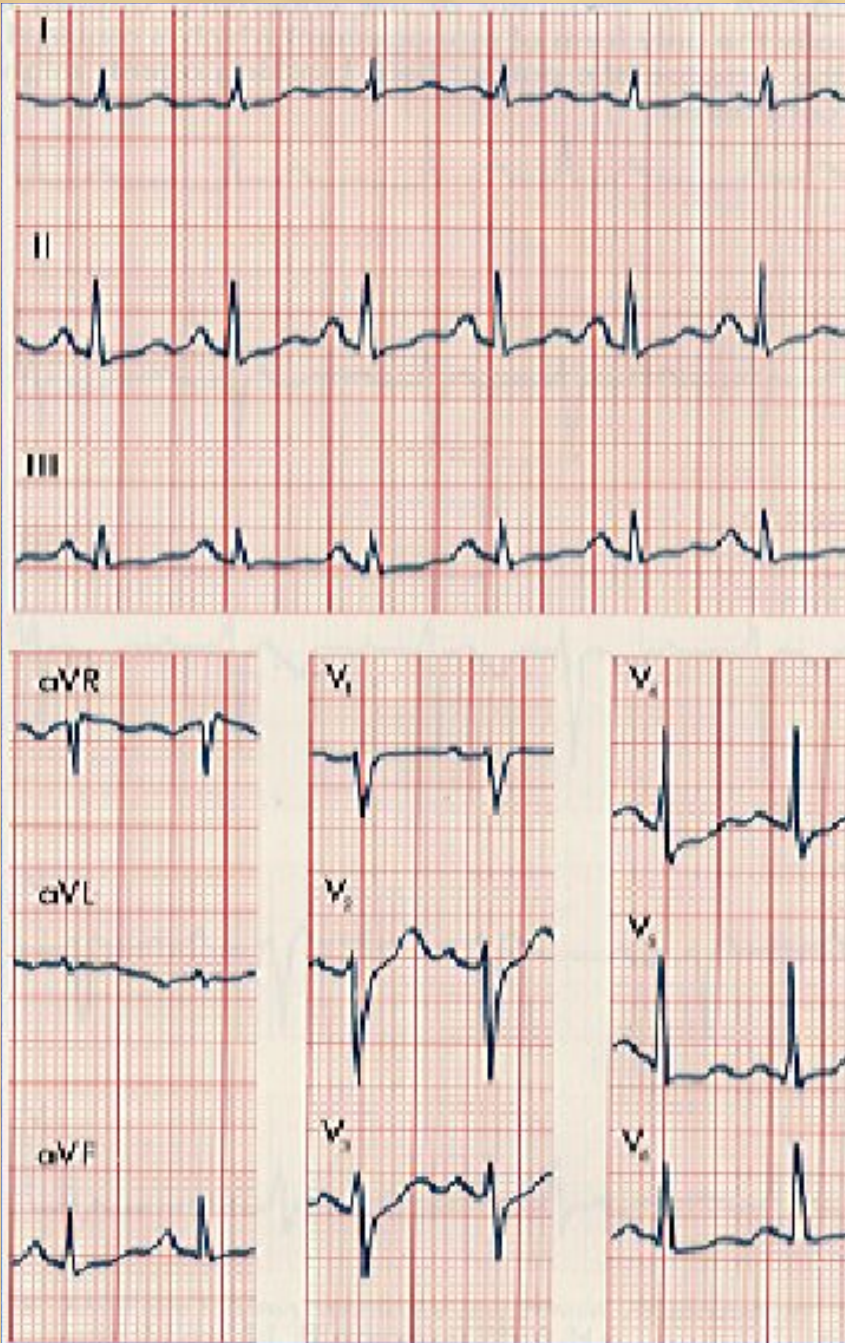


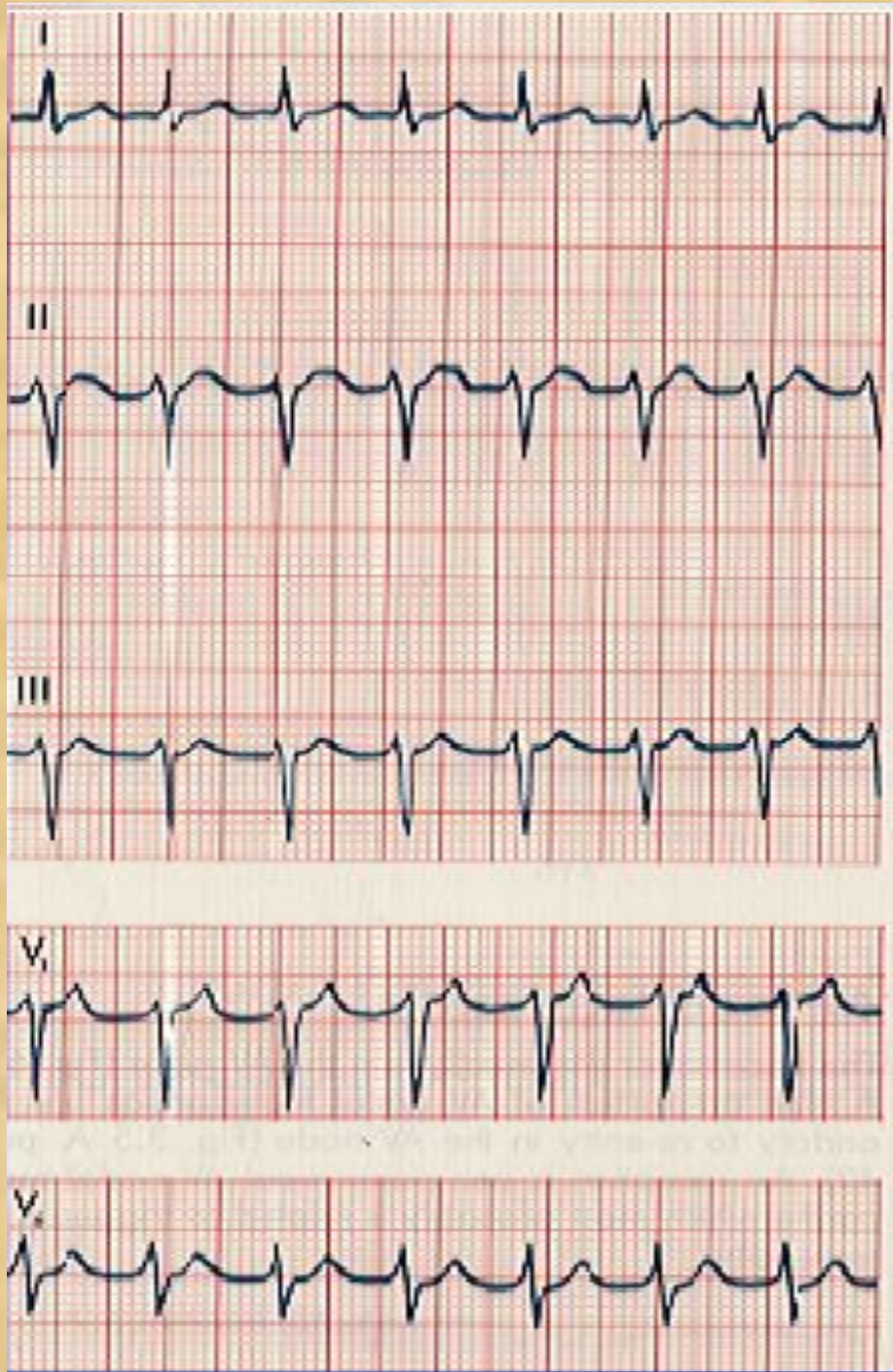
Нарушения ритма

- Тахикардия - 3 или более последовательных сердечных цикла с частотой, превышающей 100 в мин
- Пароксизм - тахикардия с отчетливым началом и концом
- Устойчивая тахикардия: продолжительность > 30 с

Вид тахикардии:

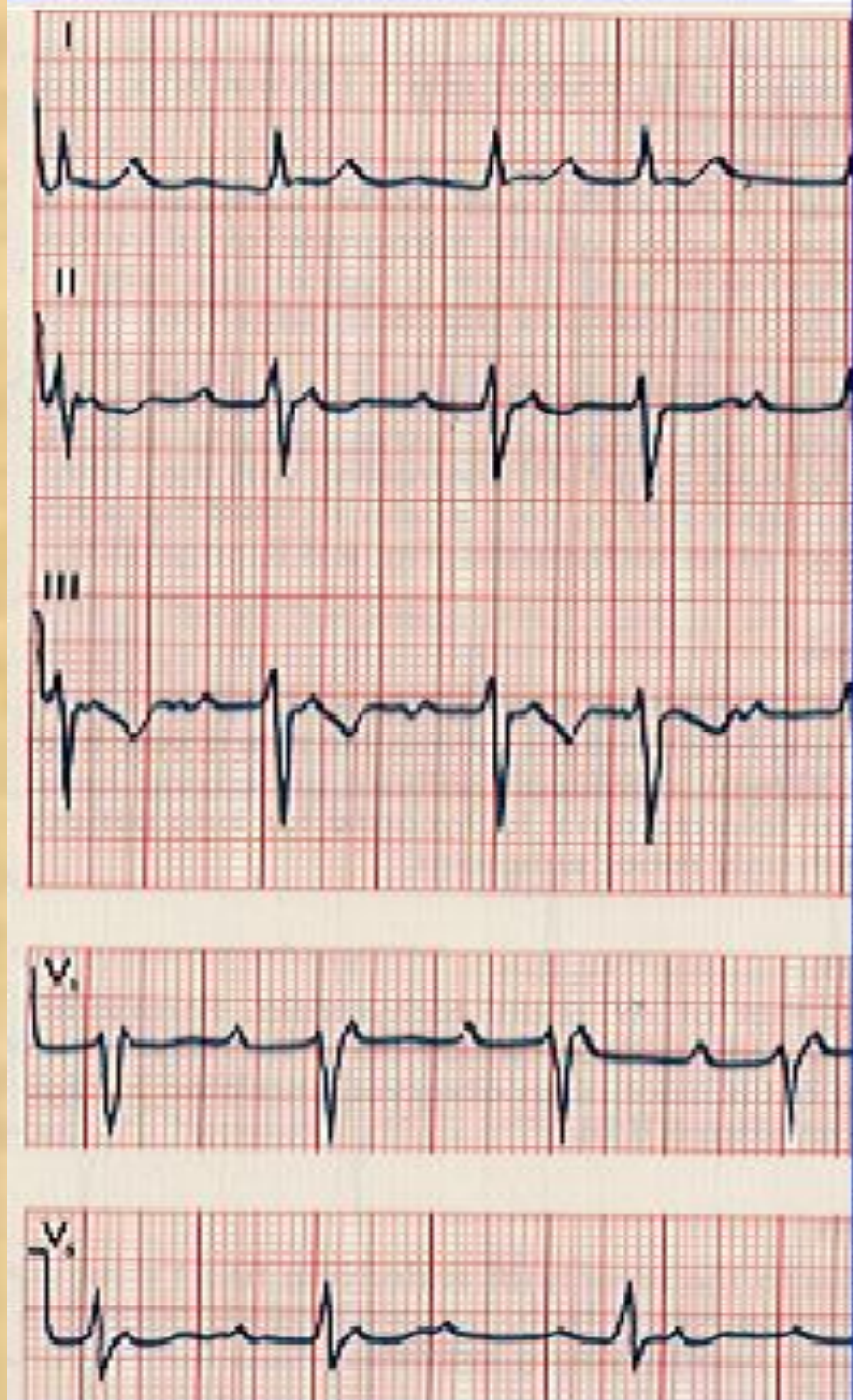


- A.** Синусовая
- B.** Предсердная
- C.** Фибрилляция предсердий
- D.** Атрио-вентрикулярная
- E.** Желудочковая



Вид тахикардии:

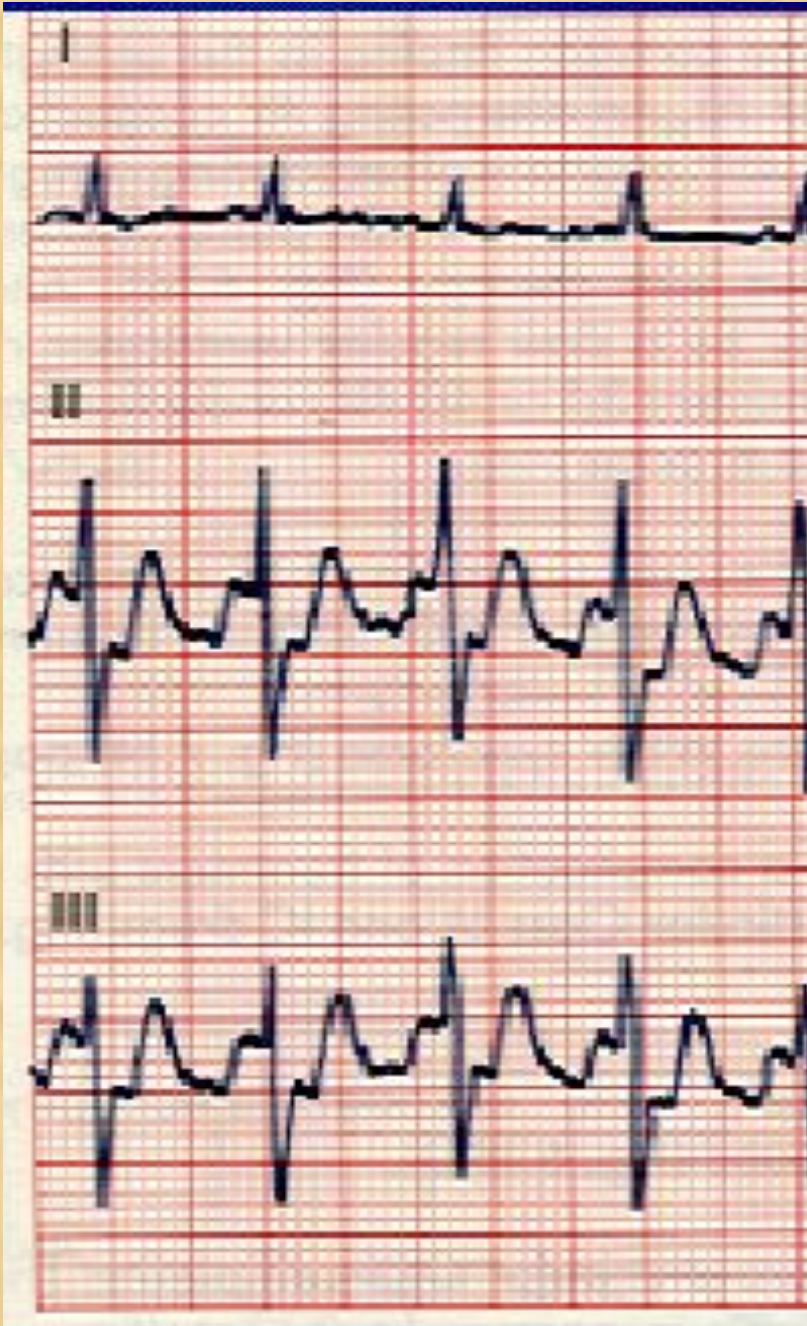
- A.** Синусовая
- B.** Предсердная
- C.** Фибрилляция предсердий
- D.** Атрио-
вентрикулярная
- E.** Желудочковая



Вид тахикардии:

- A.** Синусовая
- B.** Предсердная
- C.** Фибрилляция предсердий
- D.** Атрио-вентрикулярная
- E.** Желудочковая

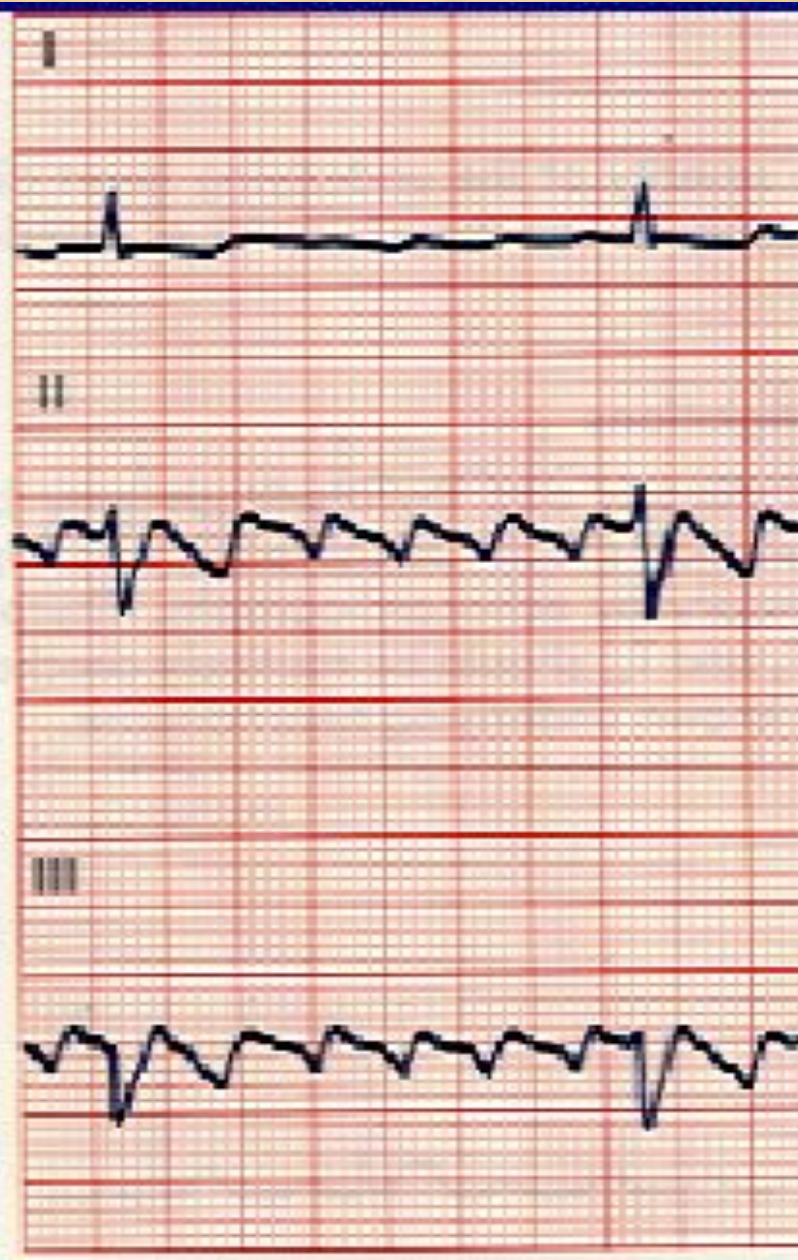
Вид тахикардии:

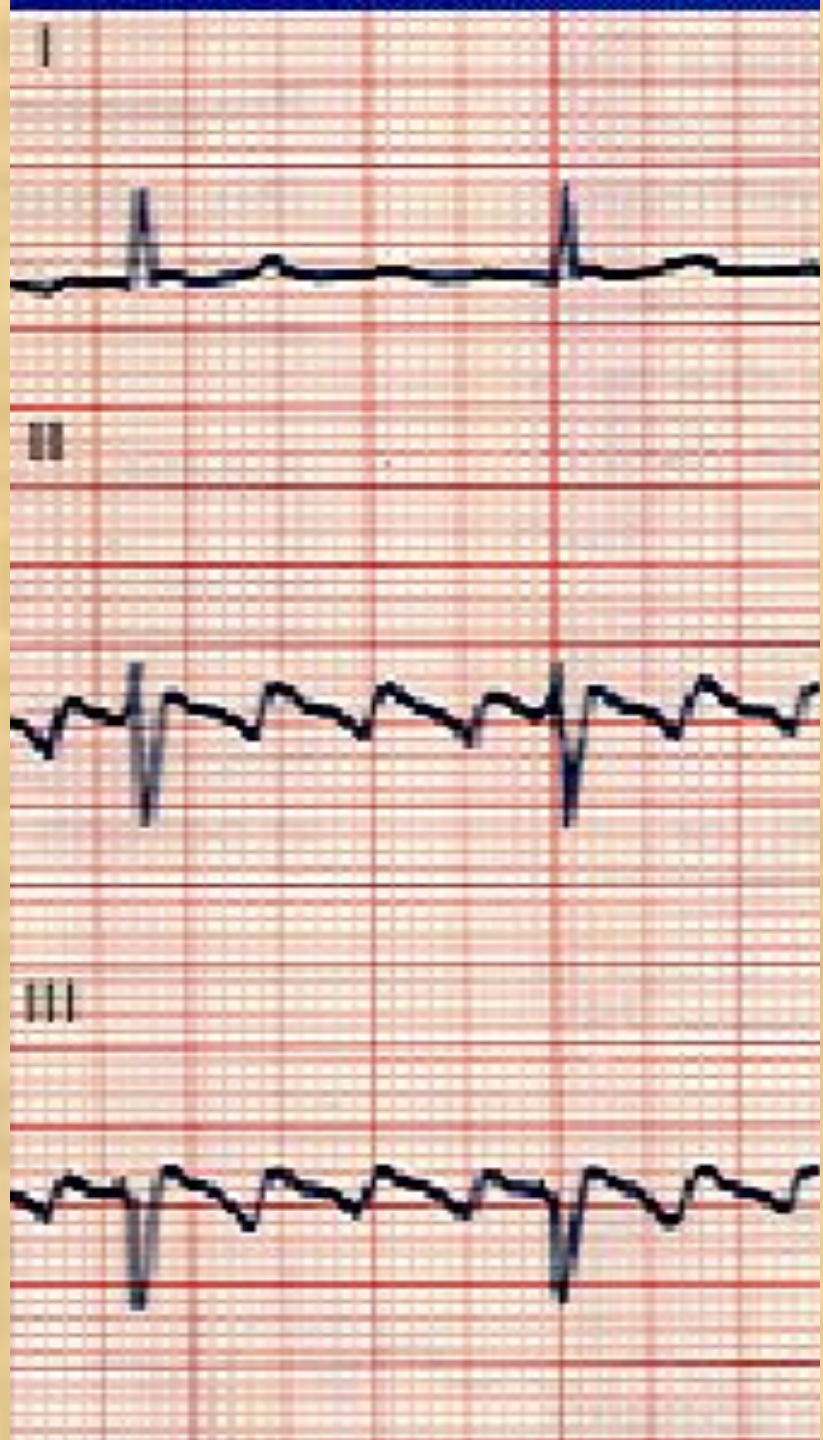

- A. Синусовая
- B. Предсердная
- C. Фибрилляция предсердий
- D. Атрио-
вентрикулярная
- E. Желудочковая

Вид тахикардии:

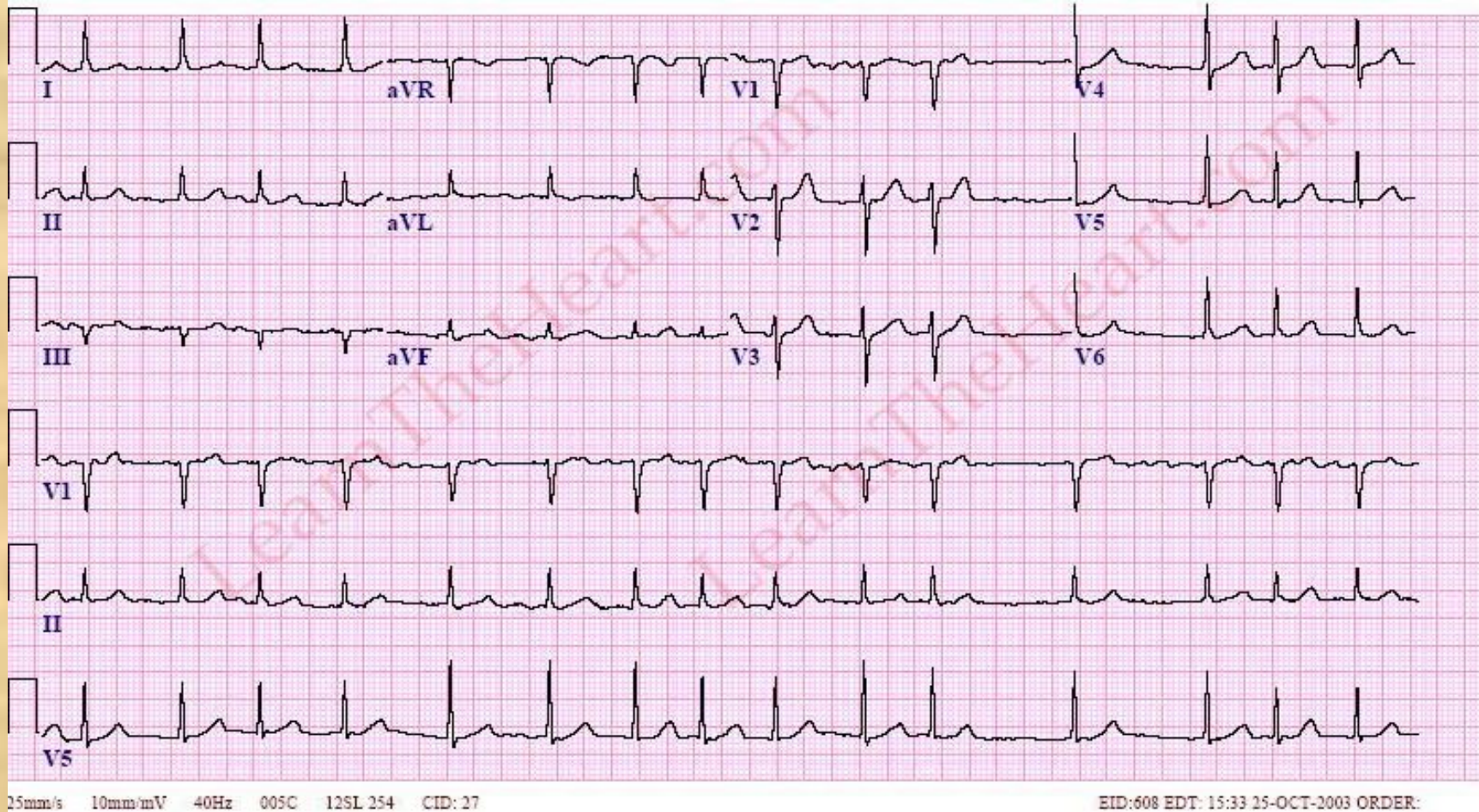
- A. Синусовая
- B. Предсердная
- C. Фибрилляция предсердий
- D. Атрио-
вентрикулярная
- E. Желудочковая





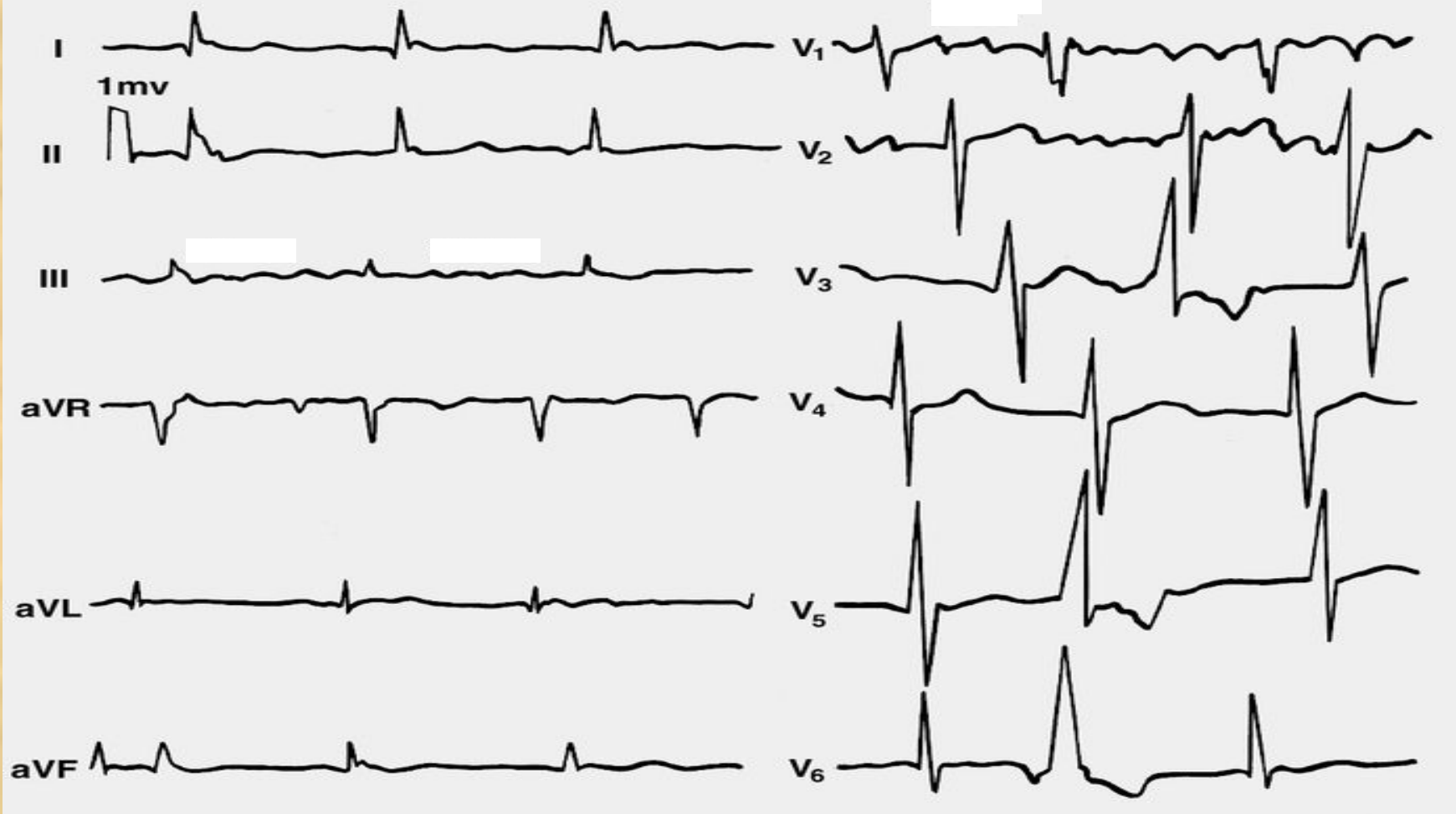
Вид тахикардии:

- A. Синусовая
- B. Предсердная
- C. Фибрилляция предсердий
- D. Атрио-
вентрикулярная
- E. Желудочковая



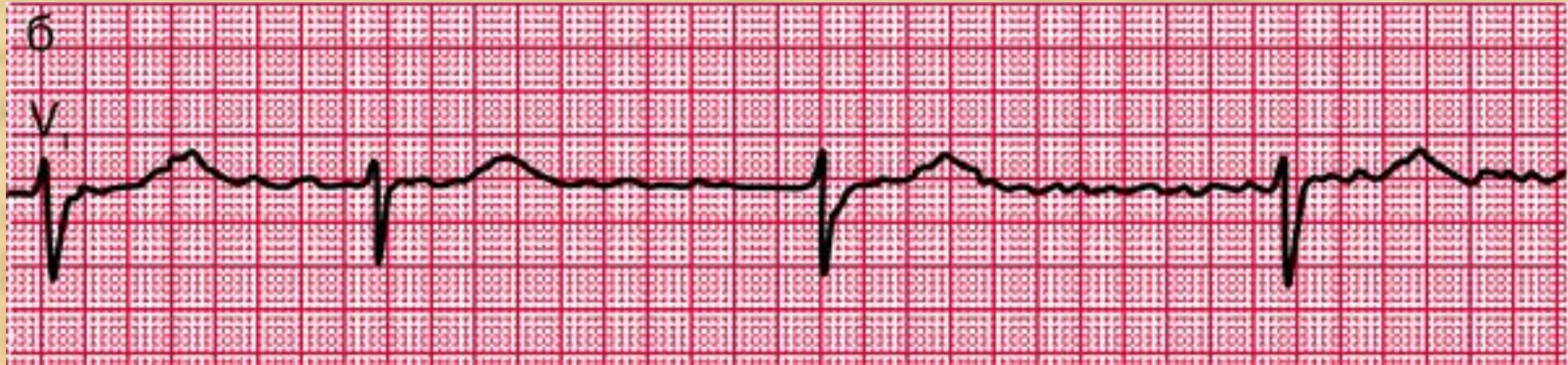Вид тахикардии:

- A. Синусовая
- B. Предсердная
- C. Фибрилляция предсердий
- D. Атрио-вентрикулярная
- E. Желудочковая



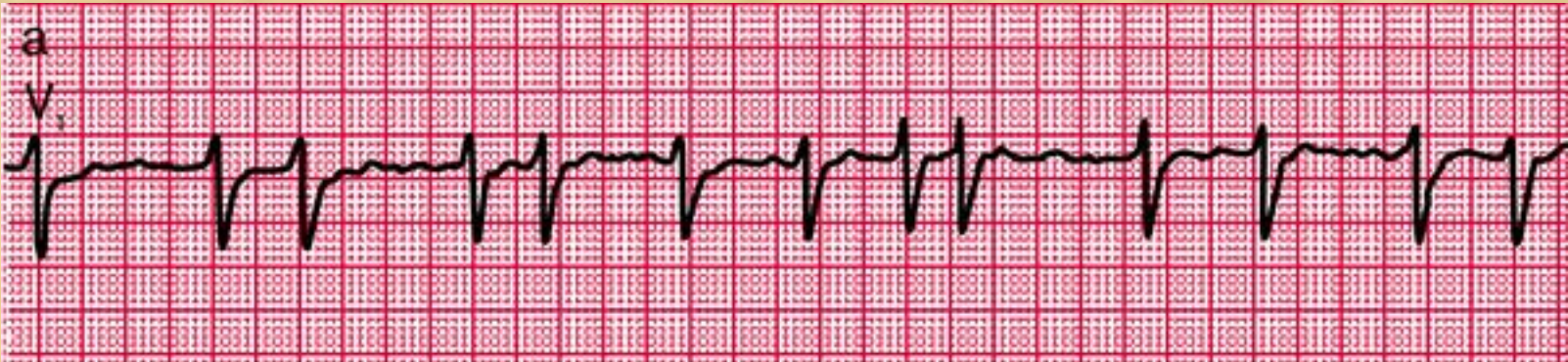
Вид тахикардии:

- A. Синусовая
- B. Предсердная
- C. Фибрилляция предсердий
- D. Атрио-вентрикулярная
- E. Желудочковая



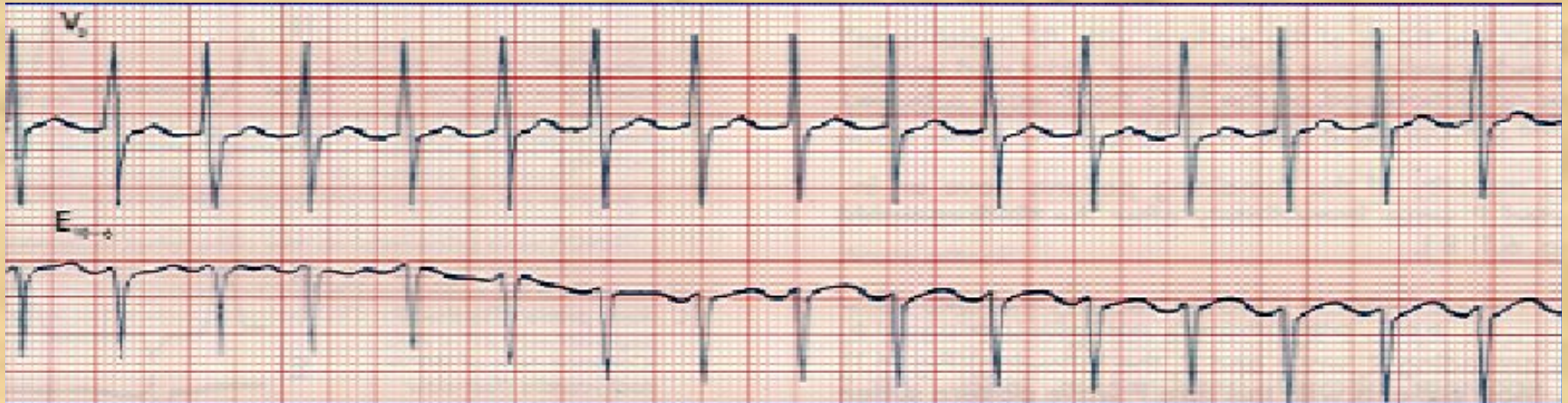Вид тахикардии:

- A. Синусовая
- B. Предсердная
- C. Фибрилляция предсердий
- D. Атрио- вентрикулярная
- E. Желудочковая



Вид тахикардии:

- A. Синусовая
- B. Предсердная
- C. Фибрилляция предсердий
- D. Атрио- вентрикулярная
- E. Желудочковая

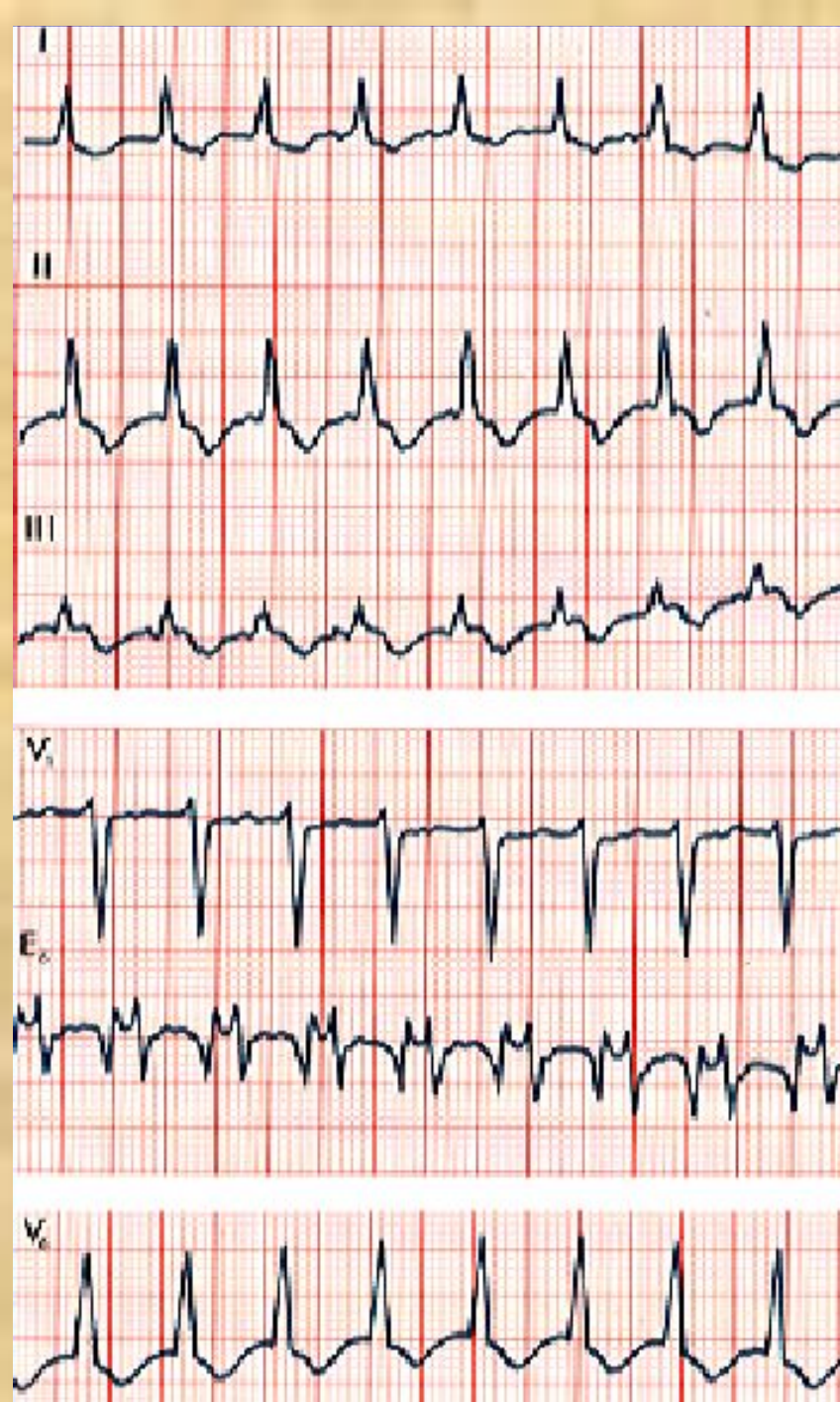


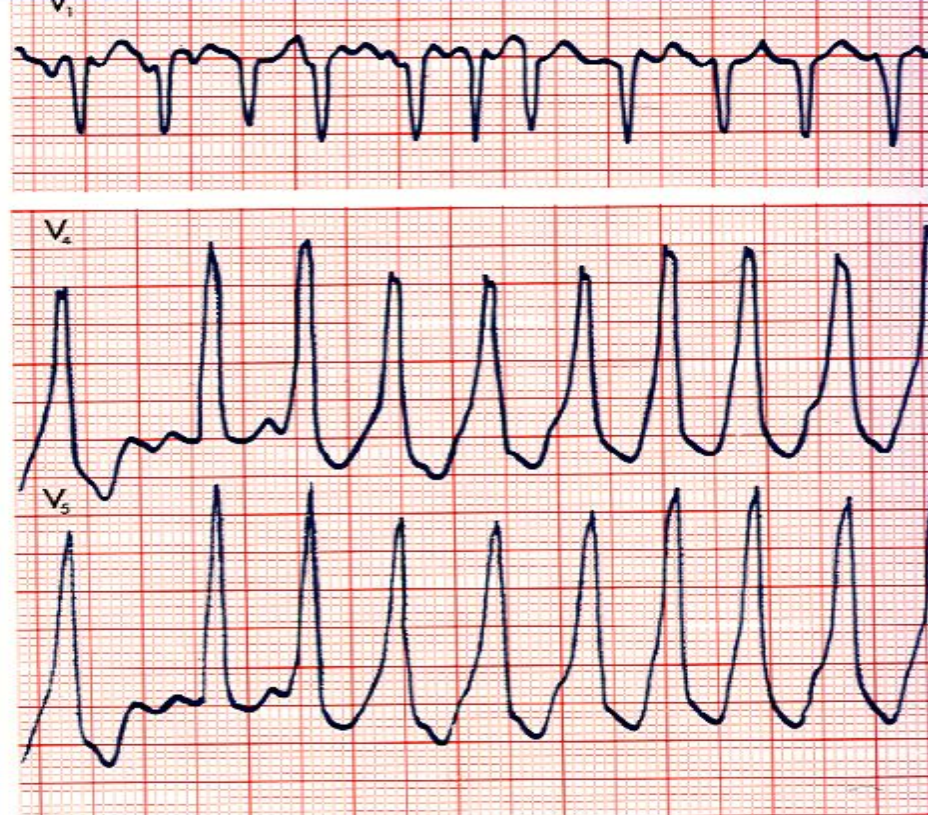
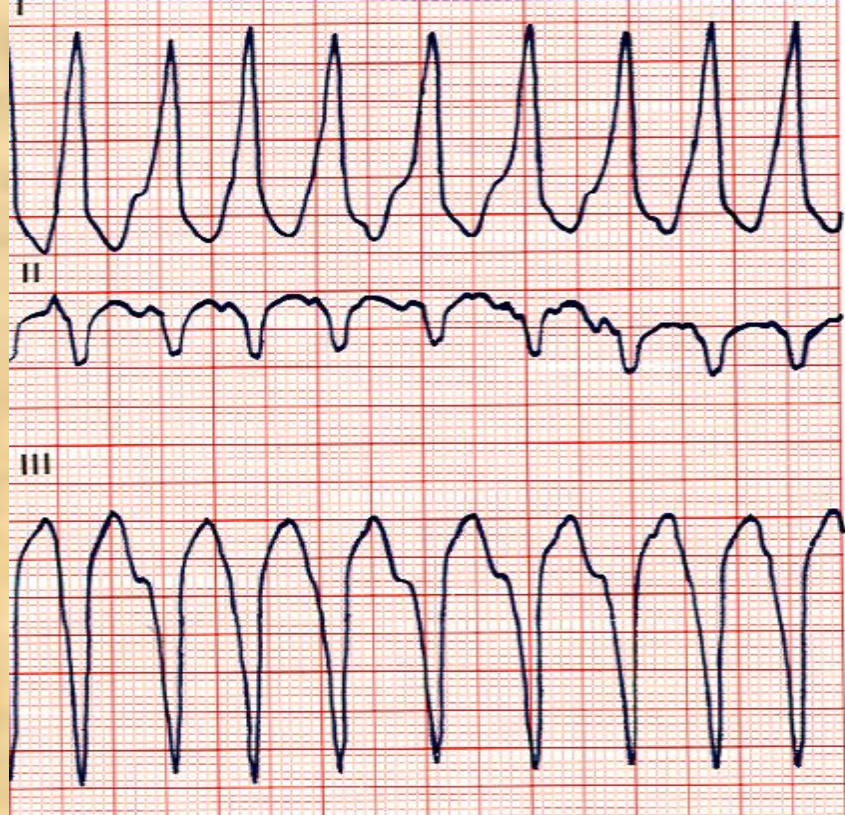
Вид тахикардии:

- A. Синусовая
- B. Предсердная
- C. Фибрилляция предсердий
- D. Атрио-вентрикулярная
- E. Желудочковая

Вид тахикардии:

- A.** Синусовая
- B.** Предсердная
- C.** Фибрилляция предсердий
- D.** Атрио-
вентрикулярная
- E.** Желудочковая

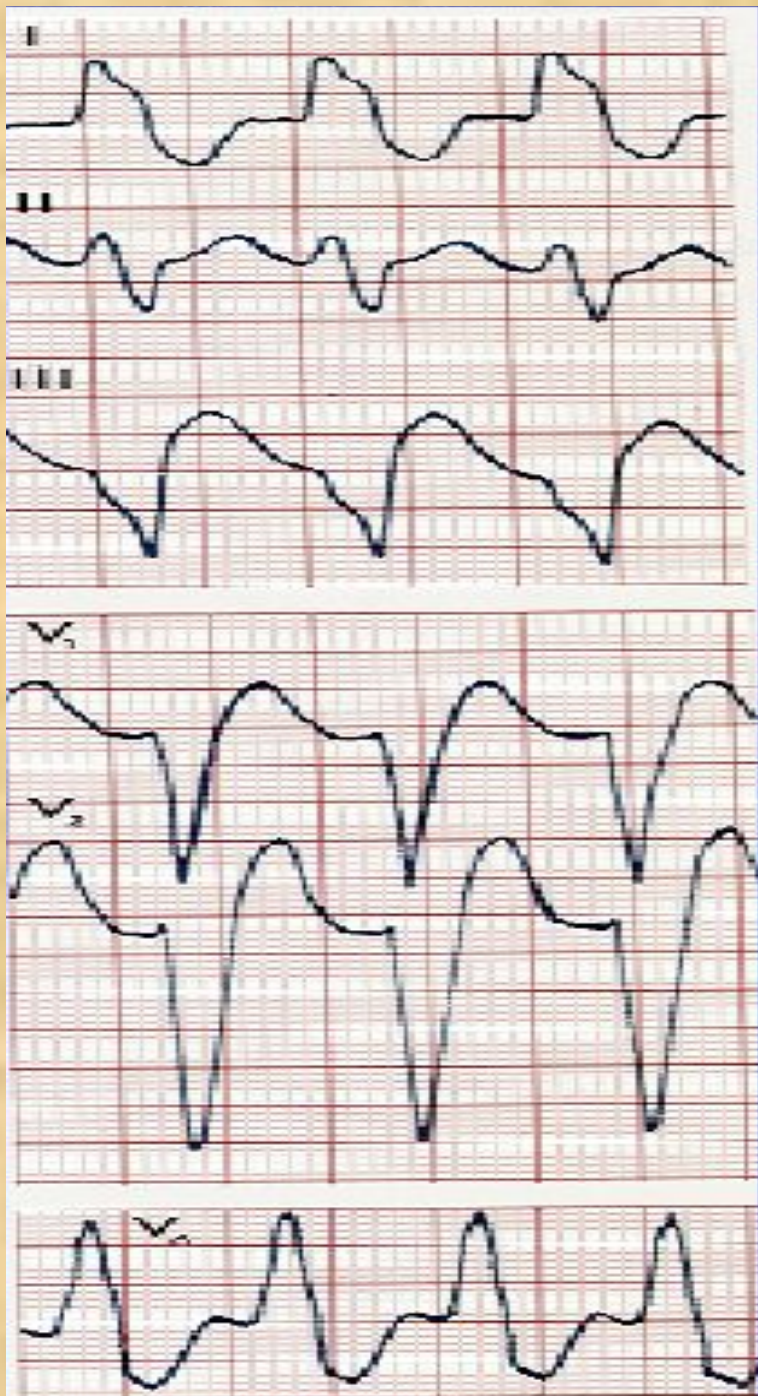




180-220 / мин

Вид тахикардии:

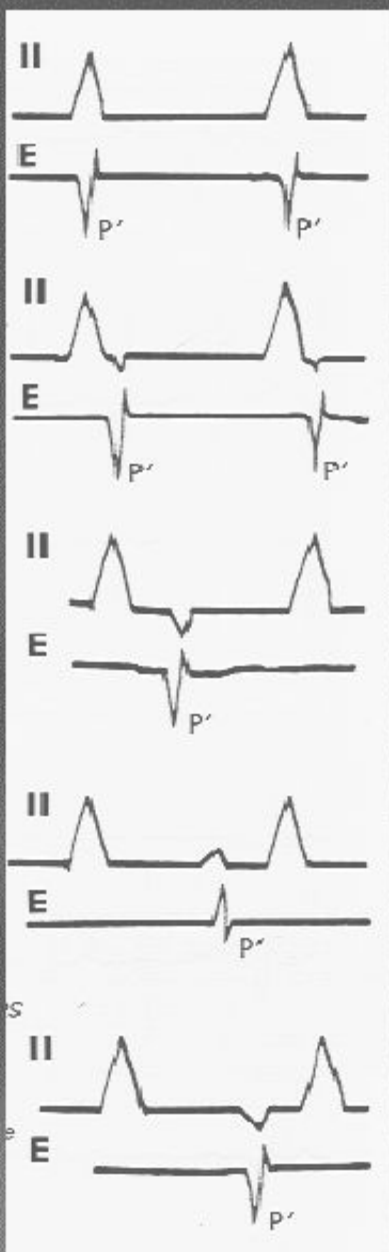
- A. Синусовая
- B. Предсердная
- C. Фибрилляция предсердий
- D. Атрио-вентрикулярная
- E. Желудочковая



Вид тахикардии:

- A.** Синусовая
- B.** Предсердная
- C.** Фибрилляция предсердий
- D.** Атрио-вентрикулярная
- E.** Желудочковая

Дифференциальный диагноз наджелудочковых тахикардий



P' скрыт в комплексе QRS

➔ **АВ-узловая тахикардия**

Ретроградный инвертированный P' после QRS

➔ **АВ-узловая или ортодромная тахикардия**

Ретроградный инвертированный P' , $RP' < P'R$

➔ **Ортодромная тахикардия**

Измененный или неизмененный P' предшествует QRS,

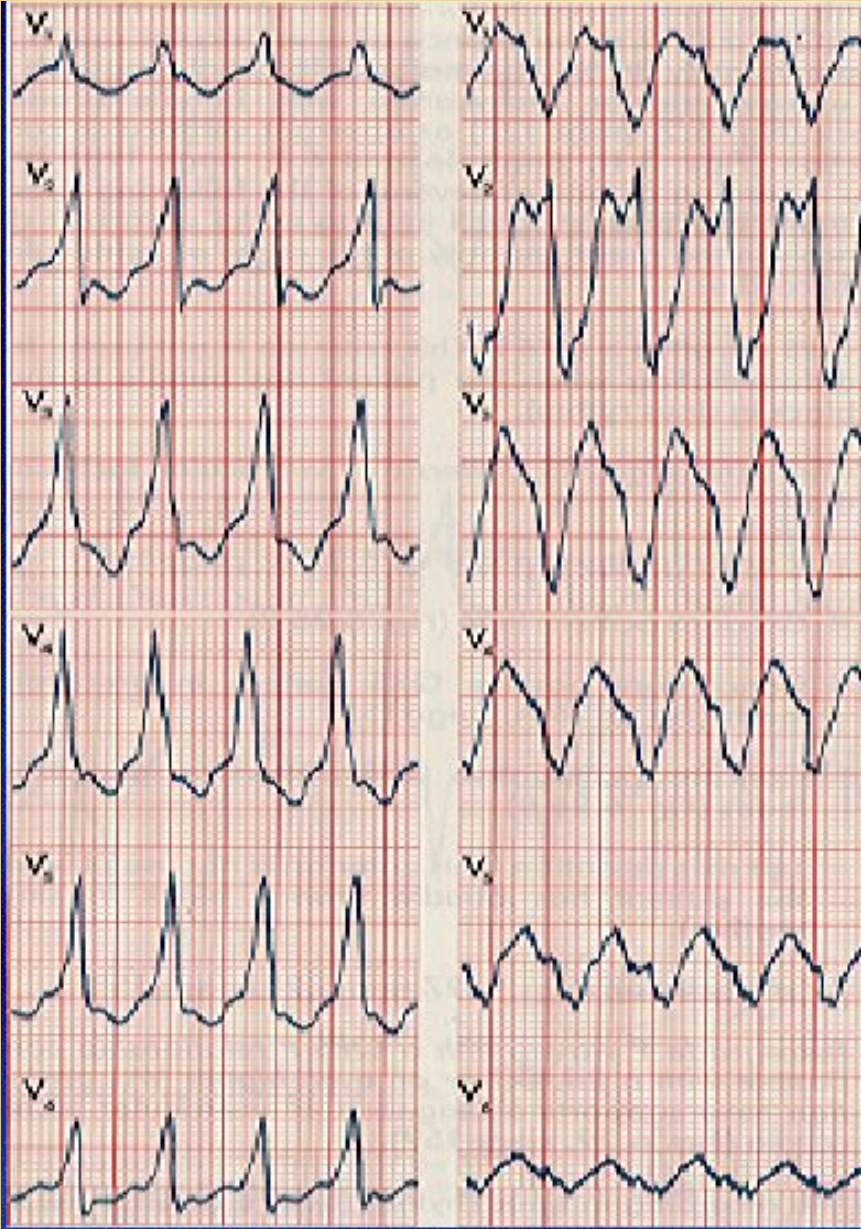
➔ **Предсердная или сино-атриальная тахикардия**

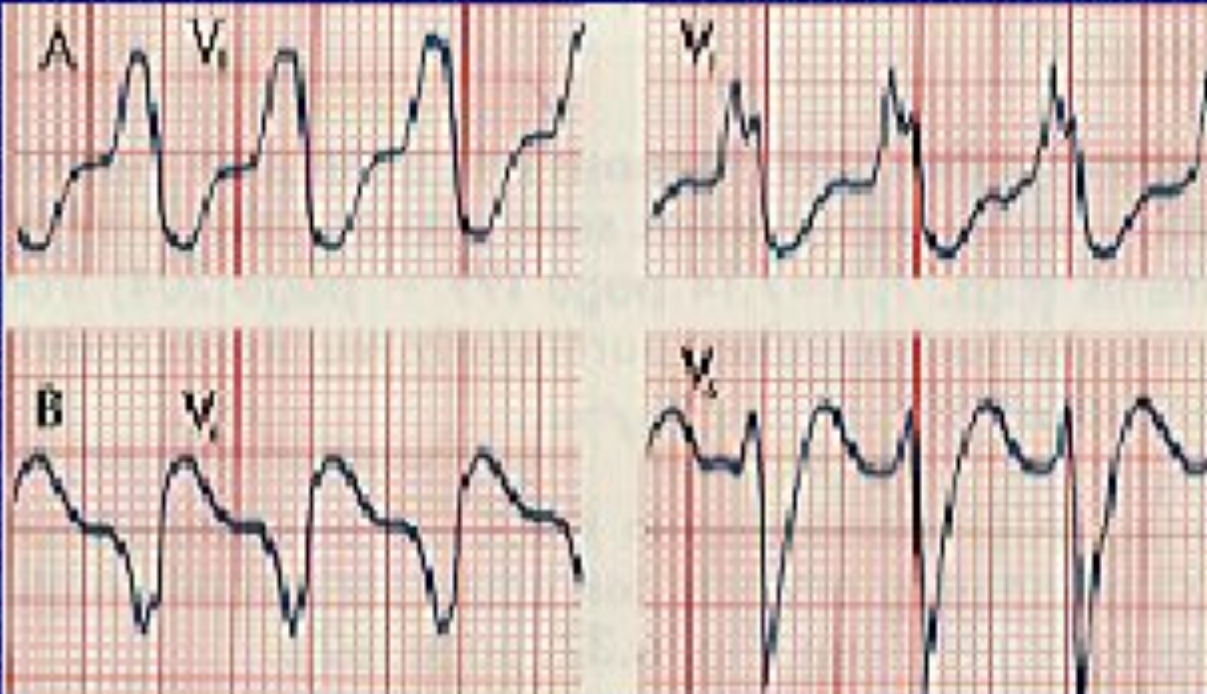
Ретроградный инвертированный P' предшествует QRS $RP' > P'R$

➔ **Ортодромная или «fast-slow» АВ-узловая тахикардия (редко)**

Вид тахикардии:

- A.** Синусовая
- B.** Предсердная
- C.** Фибрилляция предсердий
- D.** Атрио-
вентрикулярная
- E.** Желудочковая



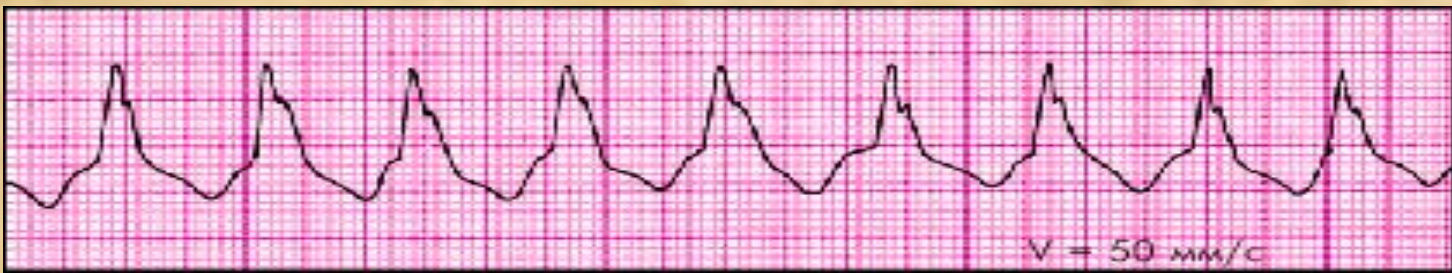
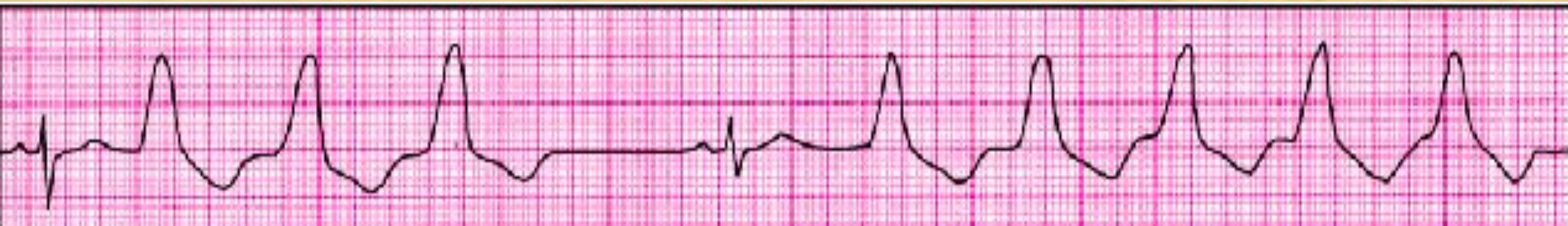
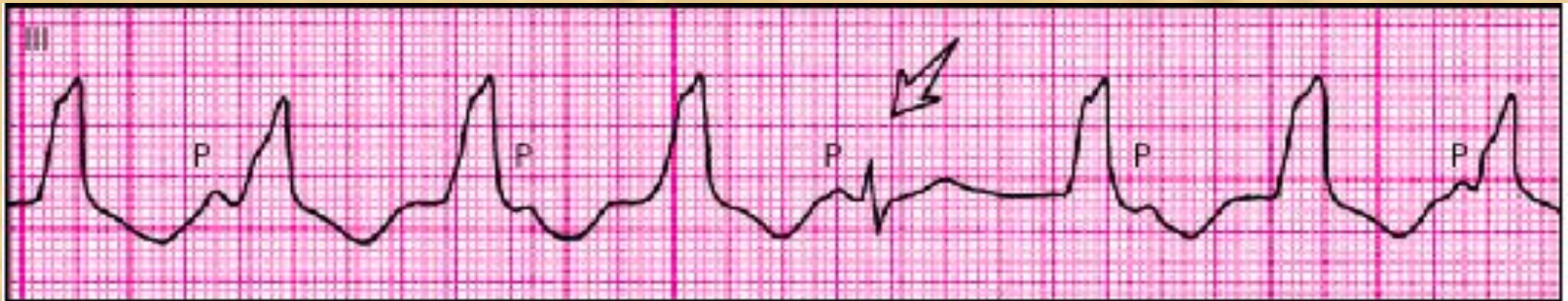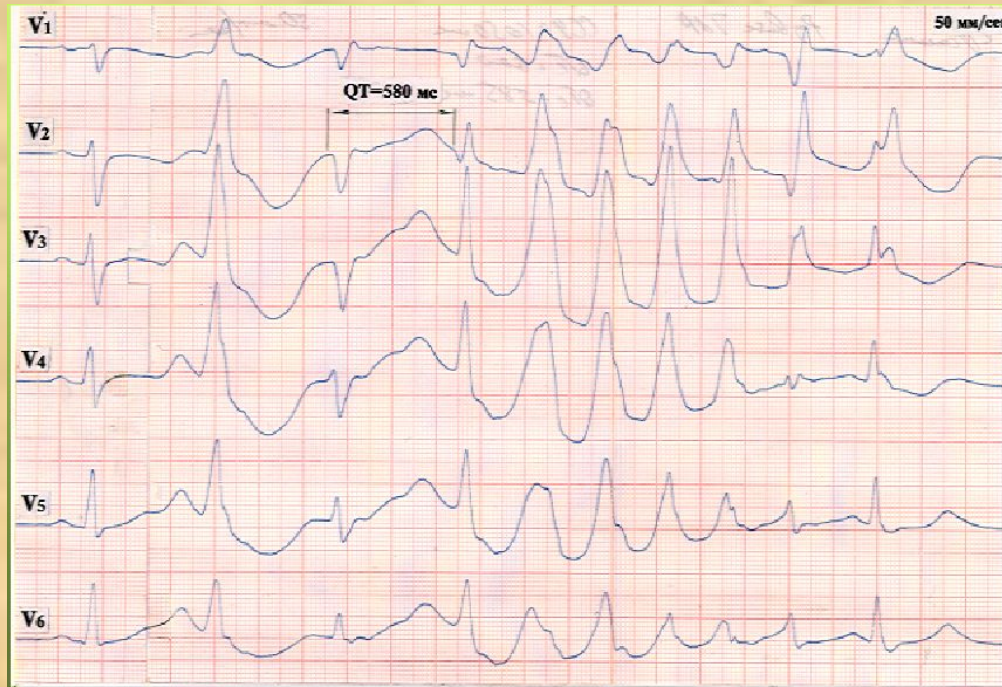
Вид тахикардии:

- A.** Синусовая
- B.** Предсердная
- C.** Фибрилляция предсердий
- D.** Атрио- вентрикулярная
- E.** Желудочковая

Вид тахикардии:

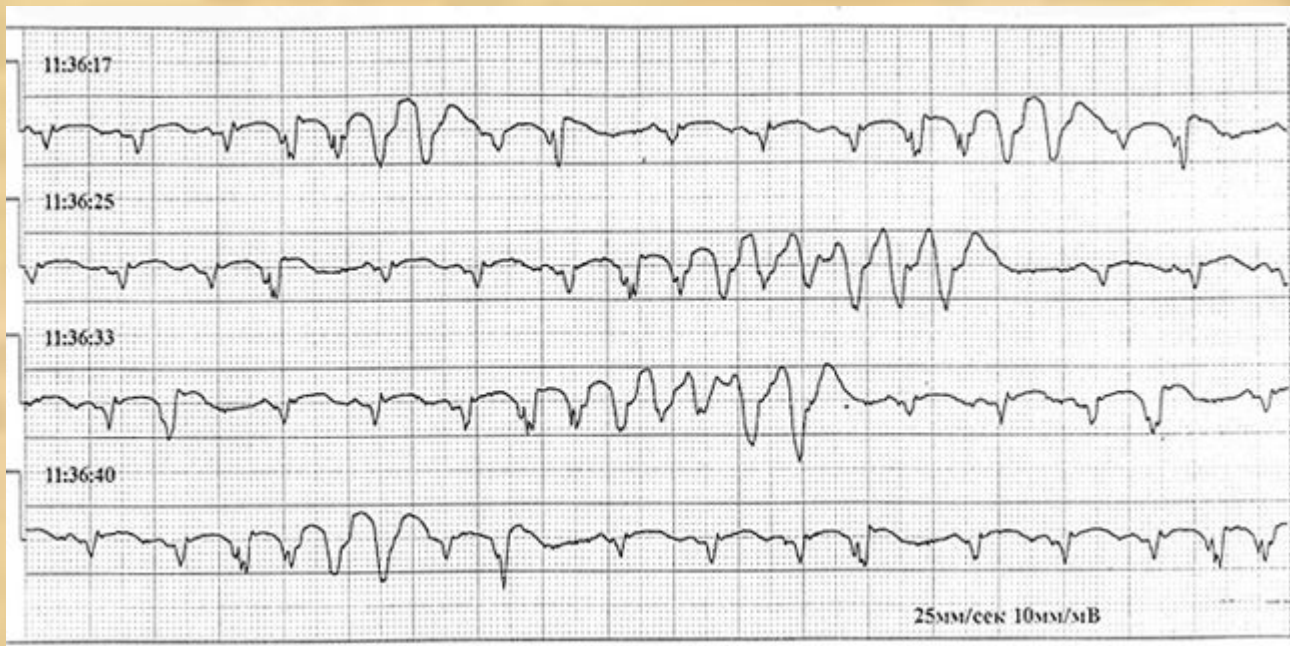
- A. Синусовая
- B. Предсердная
- C. Фибрилляция предсердий
- D. Атрио-вентрикулярная
- E. Желудочковая



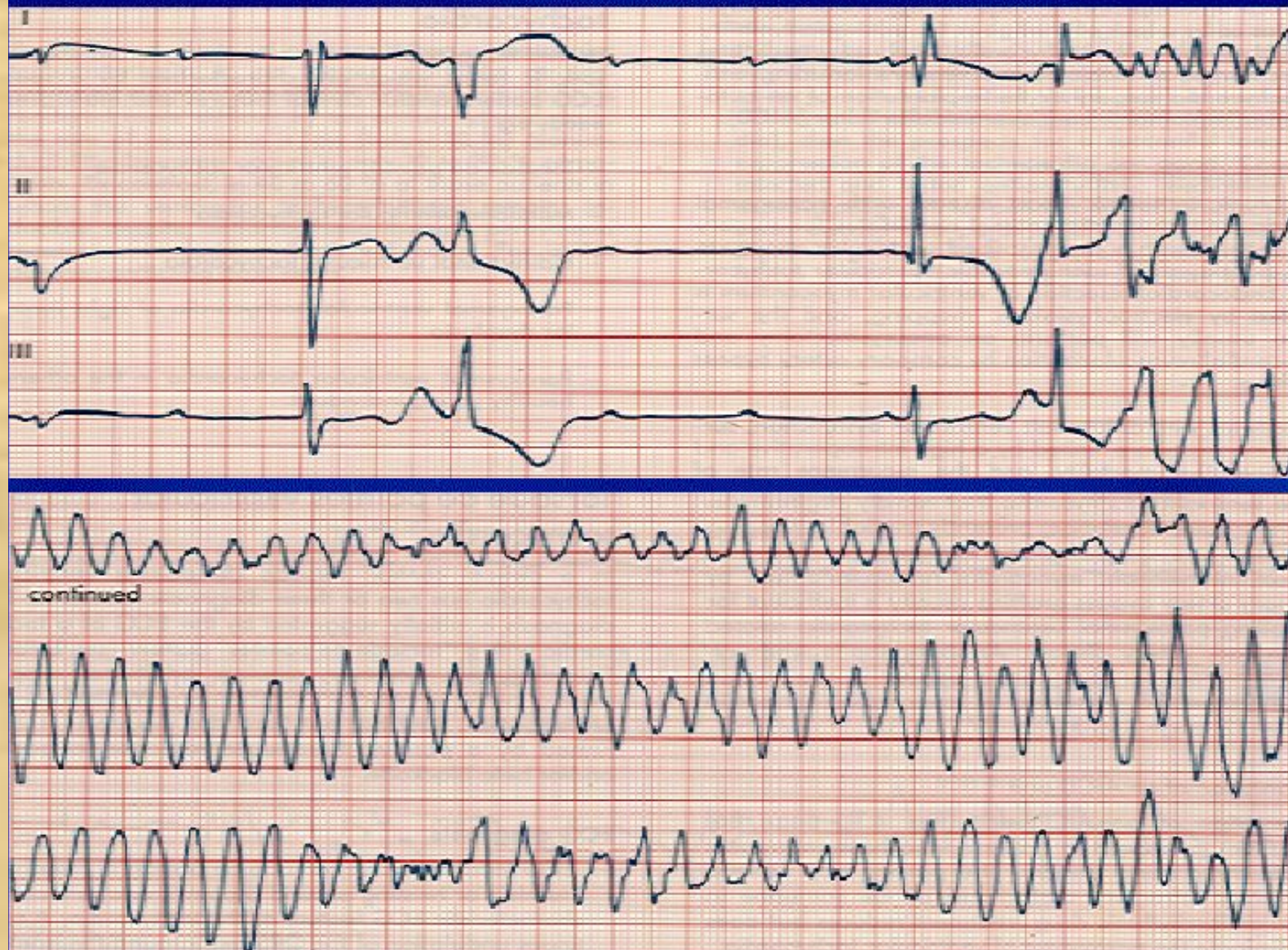


Желудочковая тахикардия
типа пируэт

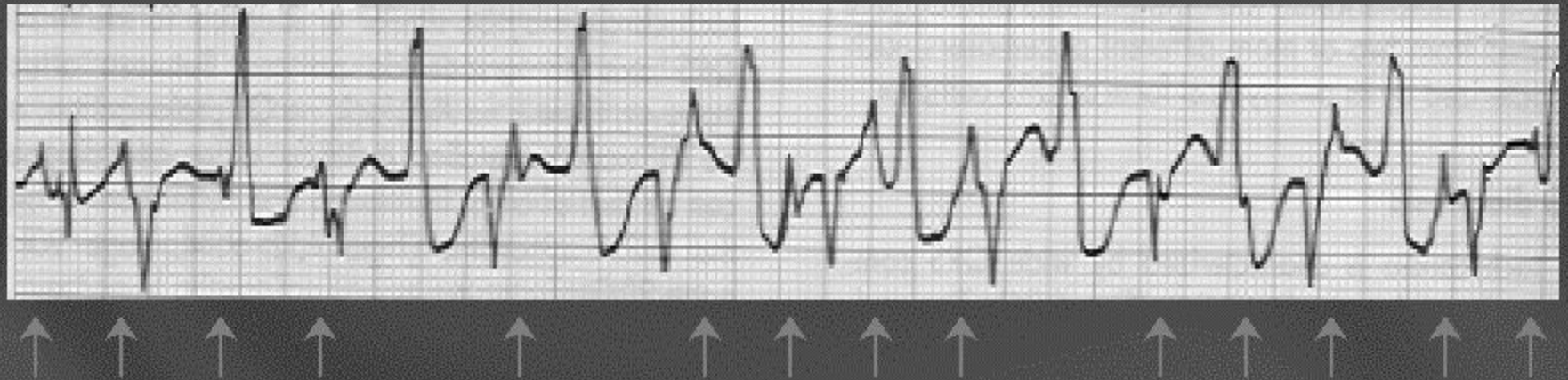
Torsade de Pointes



Желудочковая тахикардия Torsade de Pointes.

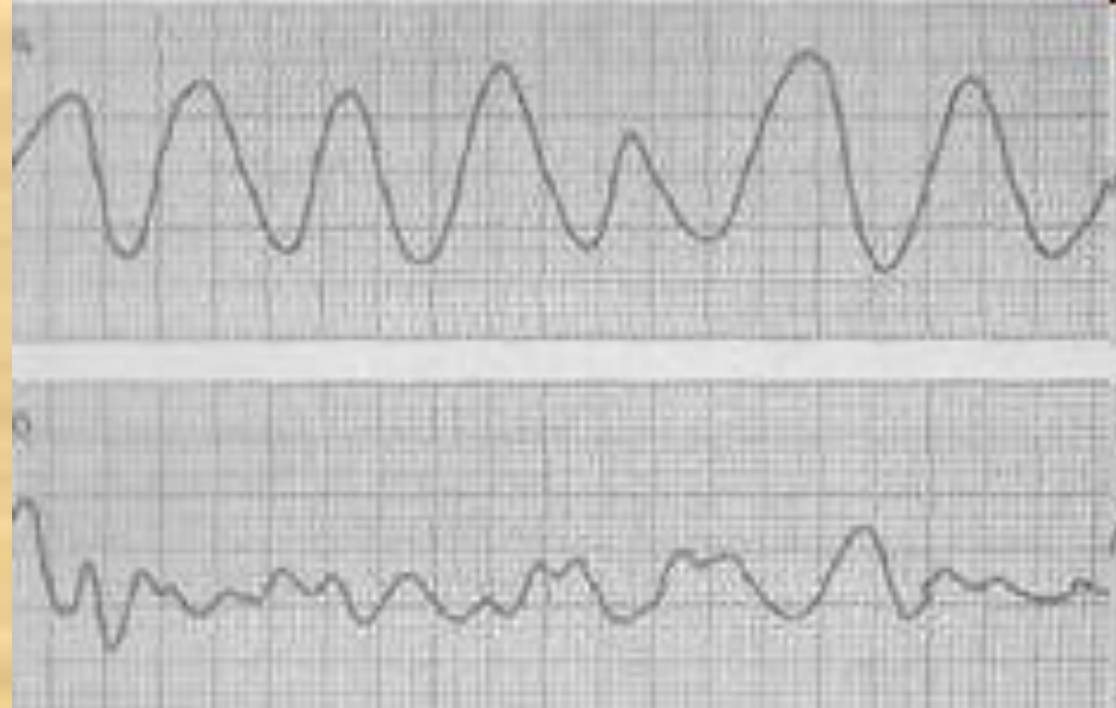

Полиморфная (двунаправленная)
желудочковая тахикардия
Дигиталисная интоксикация.



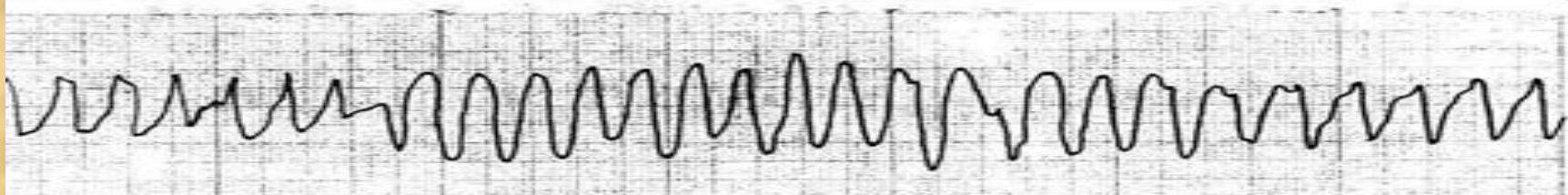
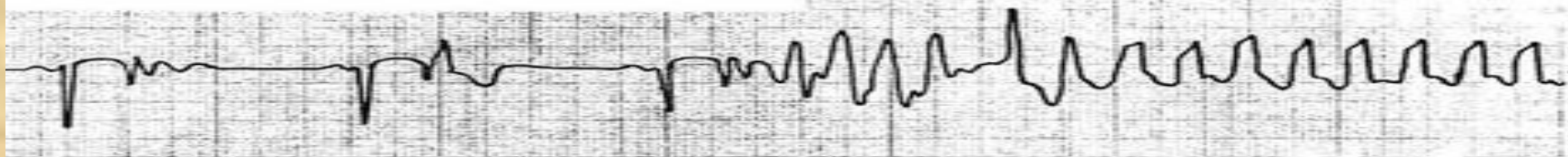
AV диссоциация. Ритм желудочков - 170/мин,
предсердный ритм - 150/мин.

Вид тахикардии:

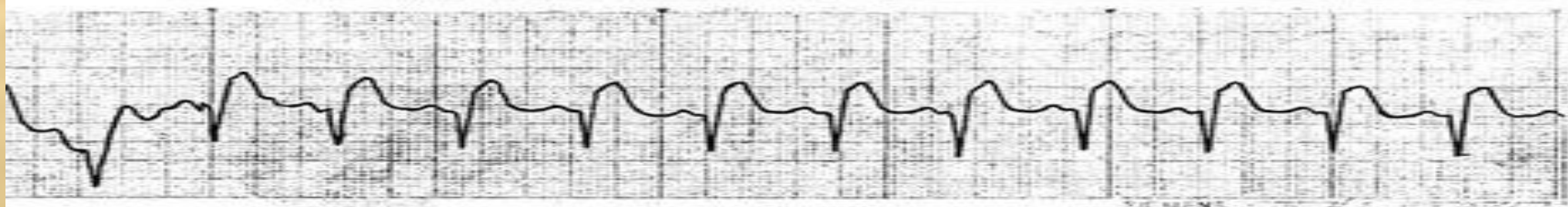


- A. Синусовая
- B. Предсердная
- C. Фибрилляция предсердий
- D. Атрио- вентрикулярная
- E. Желудочковая
- F. Фибрилляция желудочков

Интервал сцепления 280, 240 мс

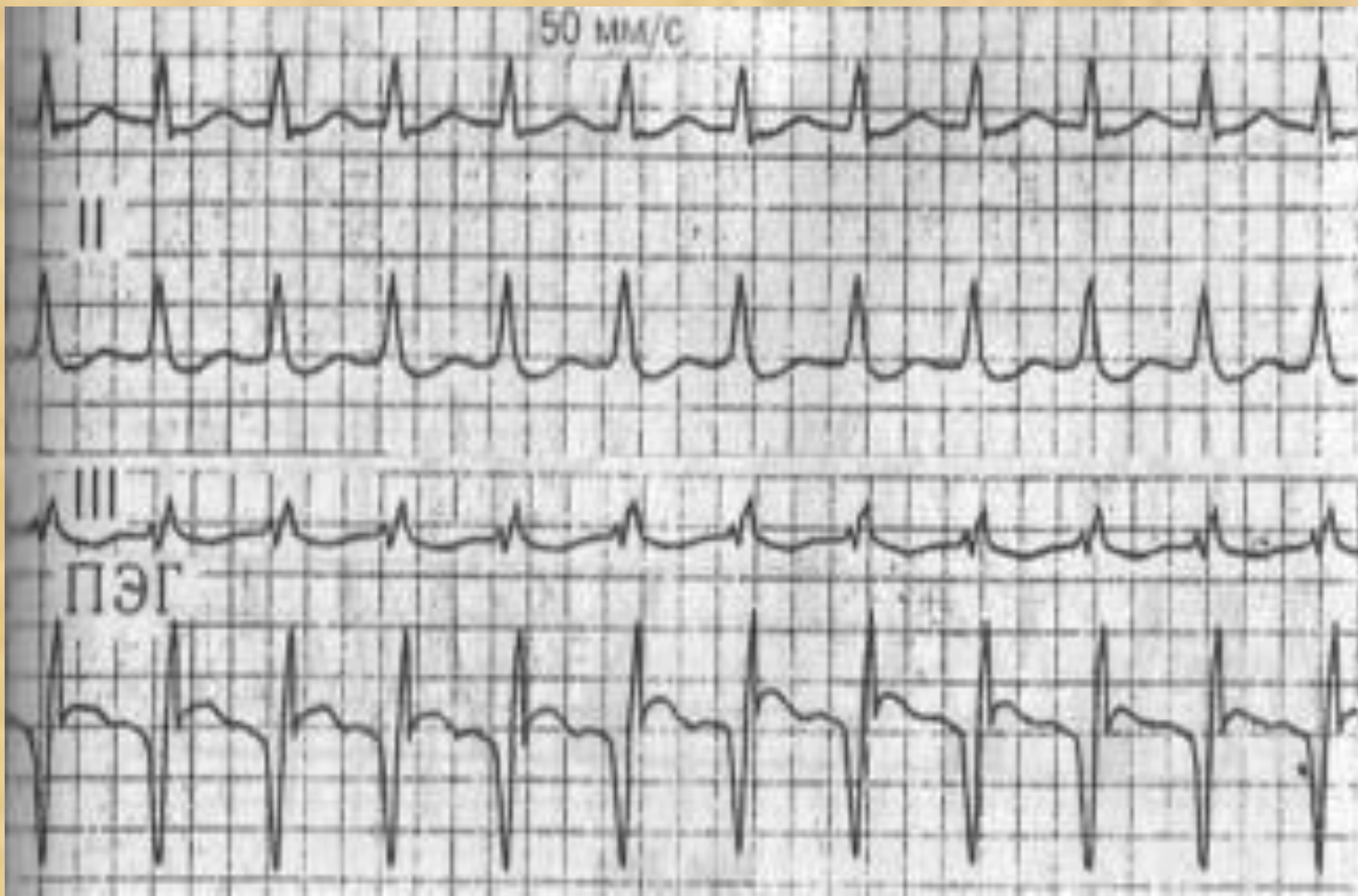


Дифибрилляция 200 Дж



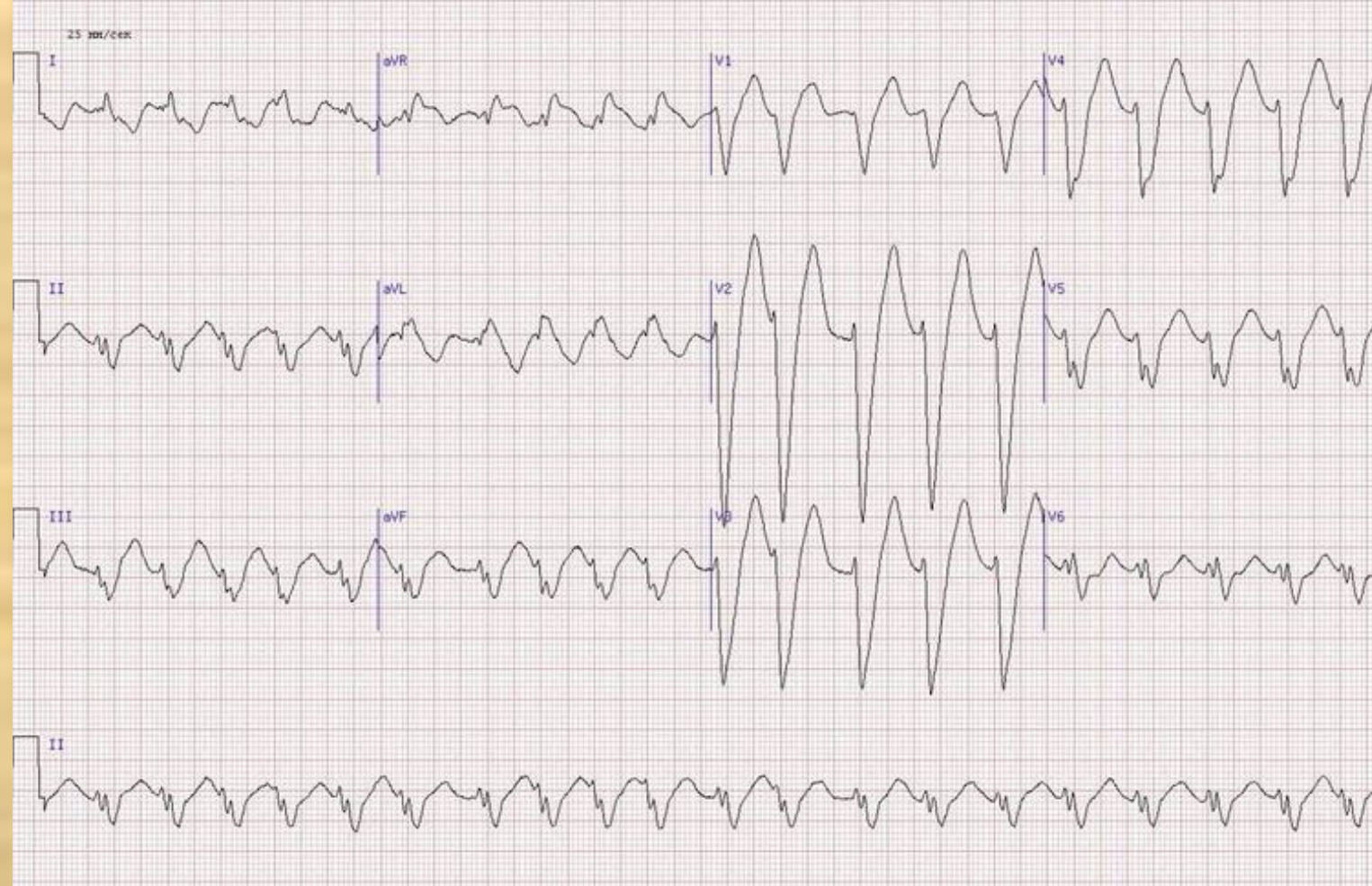Вид тахикардии:

- A. Синусовая
- B. Предсердная
- C. Фибрилляция предсердий
- D. Атрио-вентрикулярная
- E. Желудочковая



Вид тахикардии:

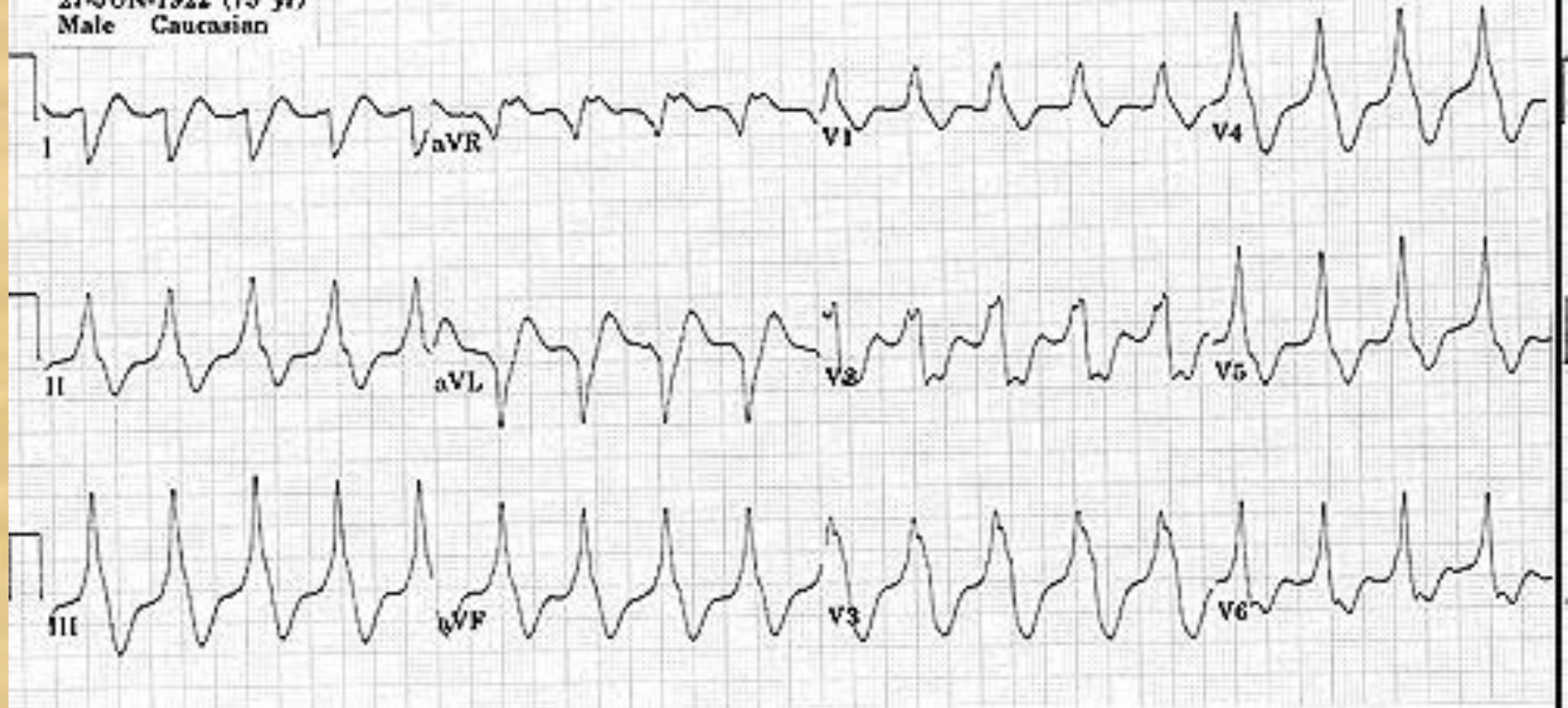
- A. Синусовая
- B. Предсердная
- C. Фибрилляция предсердий
- D. Атрио-вентрикулярная
- E. Желудочковая



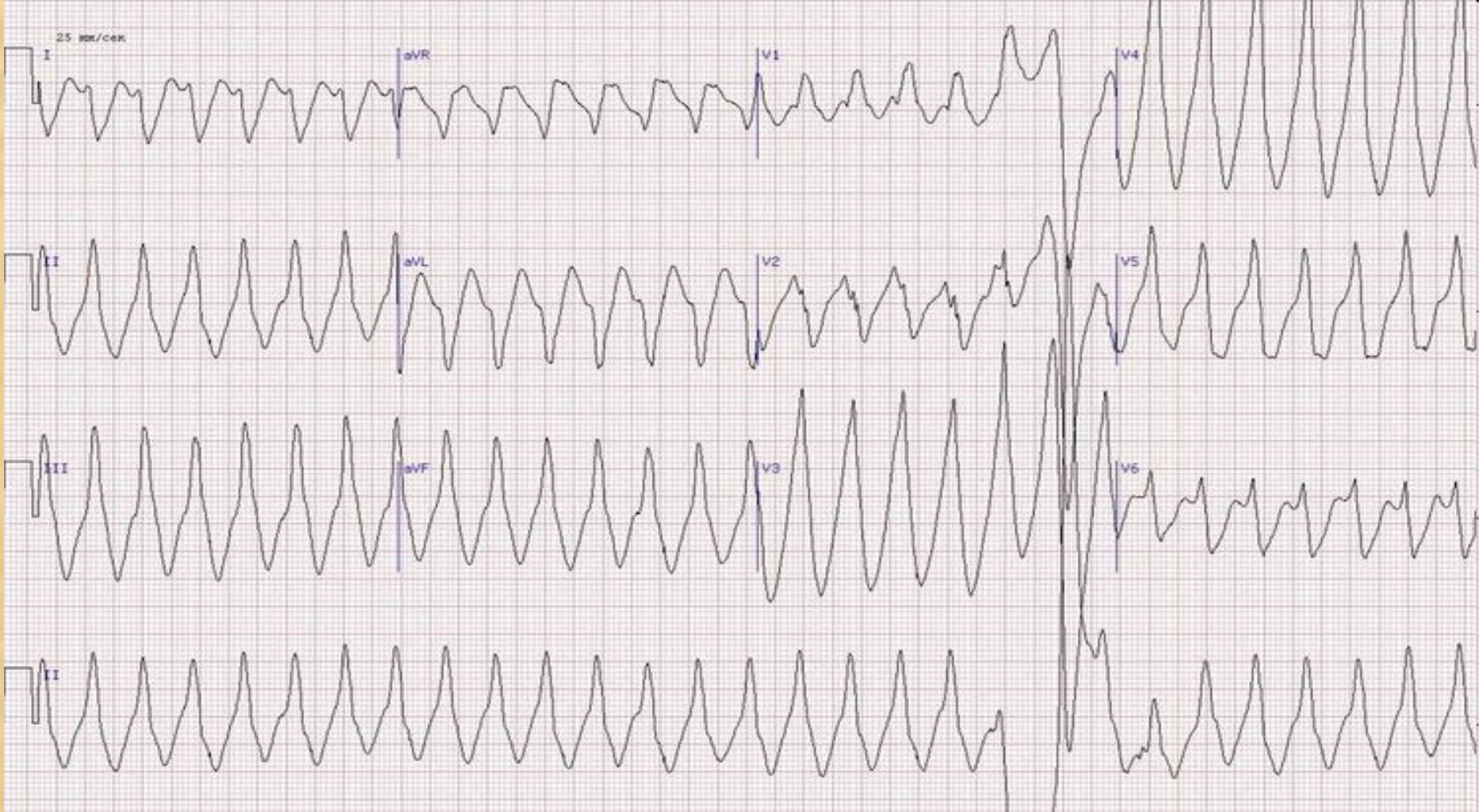Вид тахикардии:

- A. Синусовая
- B. Предсердная
- C. Фибрилляция предсердий
- D. Атрио-вентрикулярная
- E. Желудочковая

27-JUN-1922 (75 yr)
Male Caucasian



- Вид тахикардии:**
- A.** Синусовая
 - B.** Предсердная
 - C.** Фибрилляция предсердий
 - D.** Атрио-вентрикулярная
 - E.** Желудочковая



Вид тахикардии:

- A. Синусовая
- B. Предсердная
- C. Фибрилляция предсердий
- D. Атрио-вентрикулярная
- E. Желудочковая