

Государственное профессиональное учреждение
«Прокопьевский аграрный колледж»

Отчет по преддипломной практике

Отчет выполнен:
студентом 3-ого курса
группы 216 С
Павловой Е.Н.
Руководитель практики
Апосталили Е.Н.

п.Школьный, 2019г

Ветеринарная клиника «Альфа» начала работу в **2013** году.



Режим работы
с 9:00 до 20:30

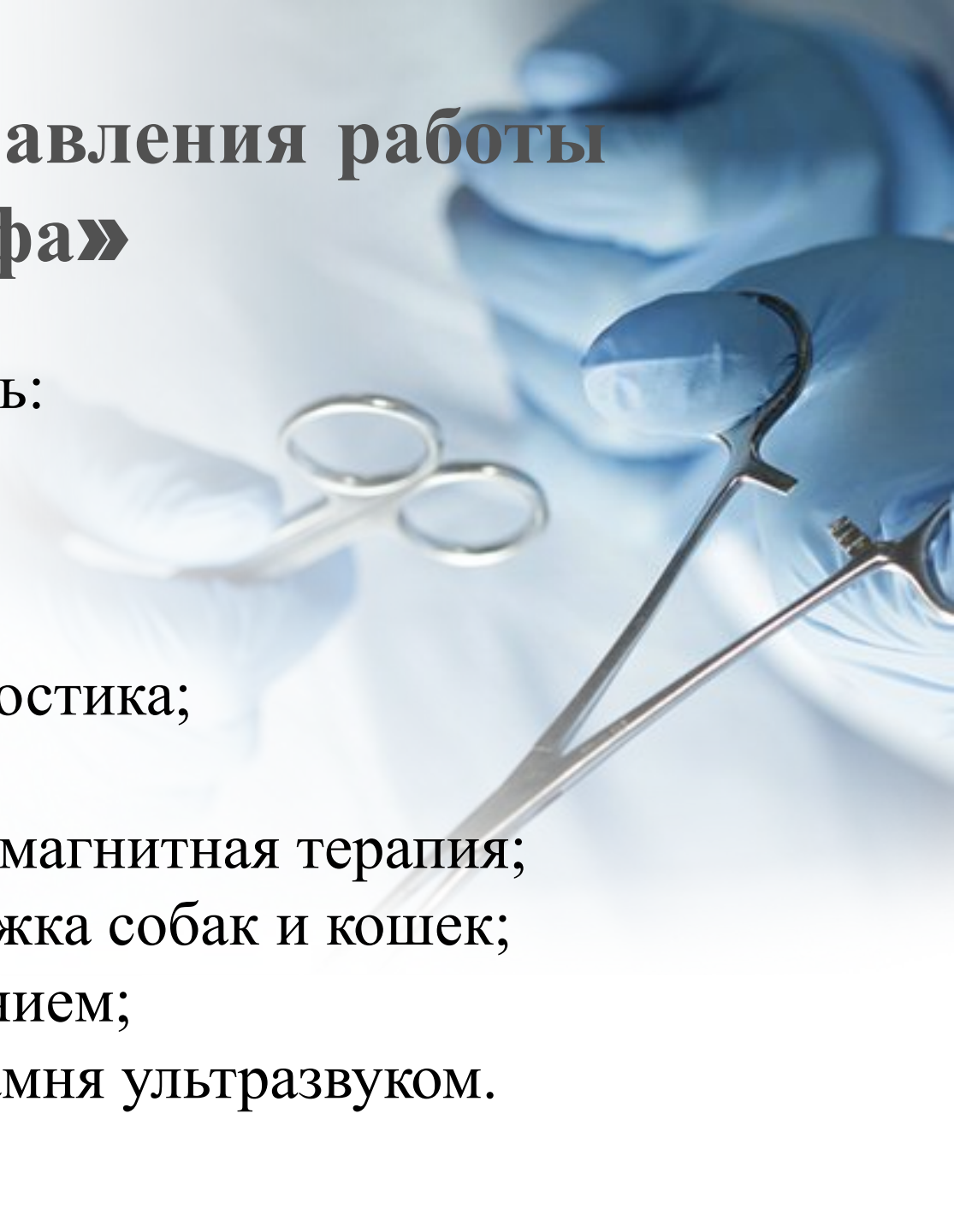
Прием пациентов
ведется по записи

Телефон для записи:
8-983-596-69-71

Основные направления работы клиники «Альфа»

Ветеринарная помощь:

- терапия;
- хирургия;
- акушерство;
- лабораторная диагностика;
- УЗИ;
- импульсная электромагнитная терапия;
- гигиеническая стрижка собак и кошек;
- стрижка с оформлением;
- удаление зубного камня ультразвуком.



Стойка регистрации и аптечный пункт



Лечебные корма



ТЕЛЬНОЙ СИСТЕМЫ

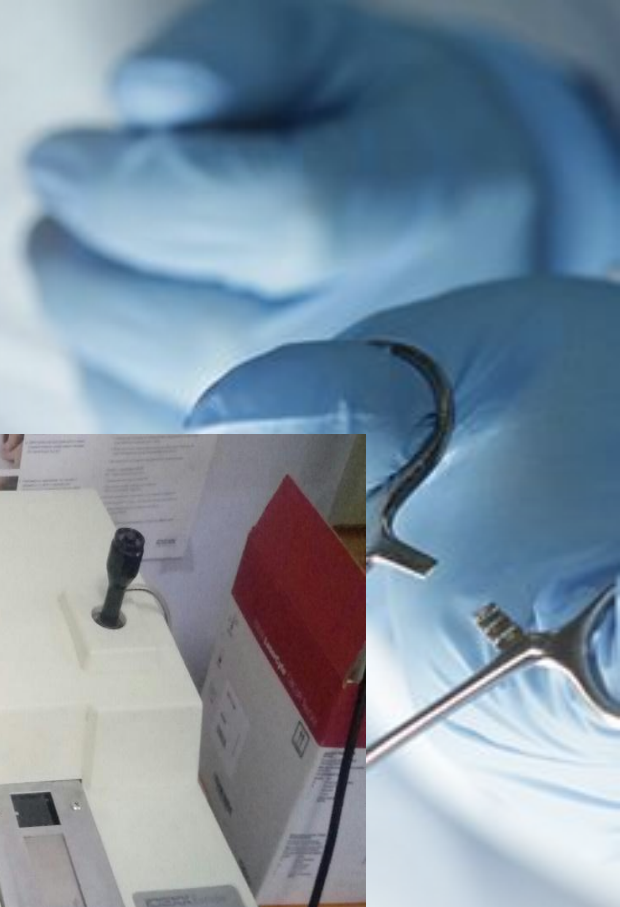
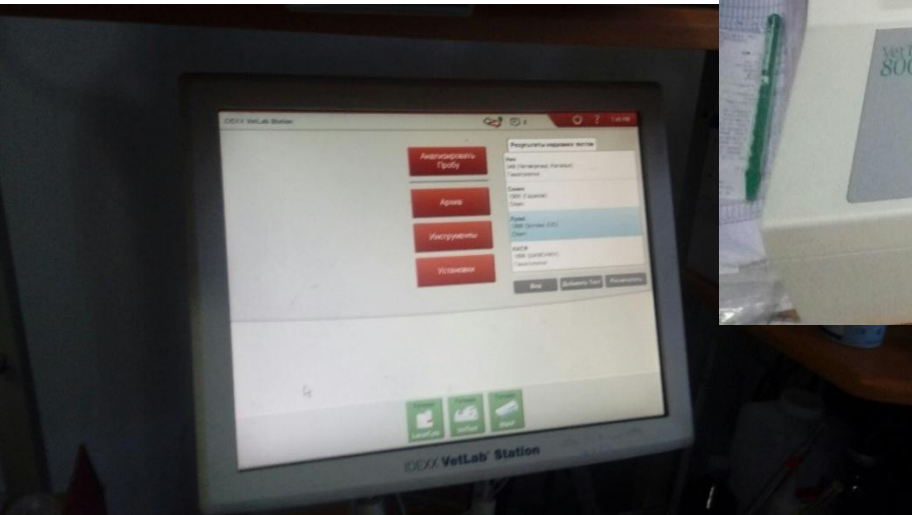
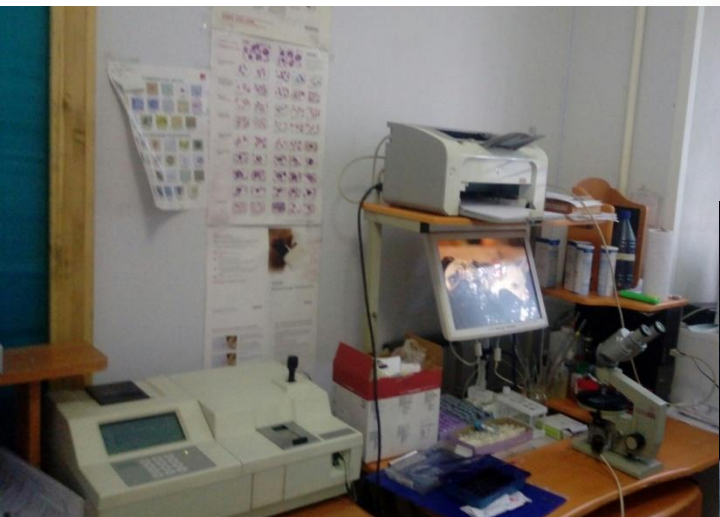
Кабинет УЗИ



Хирургия




Лаборатория

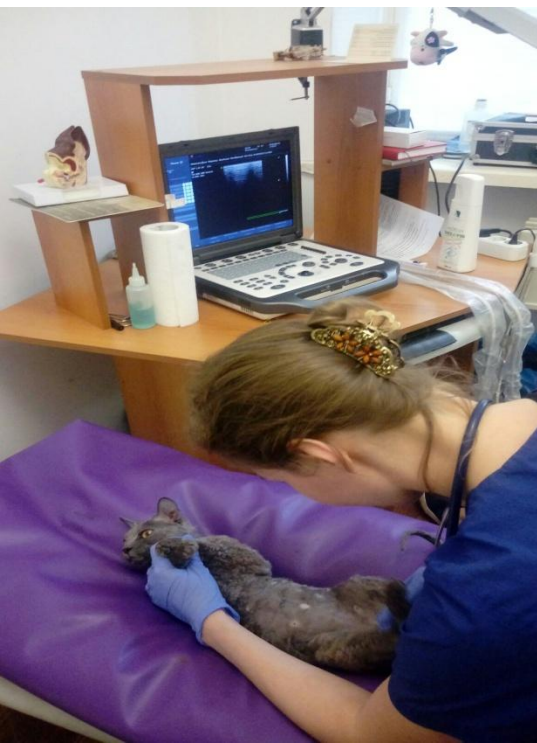


Обязанности

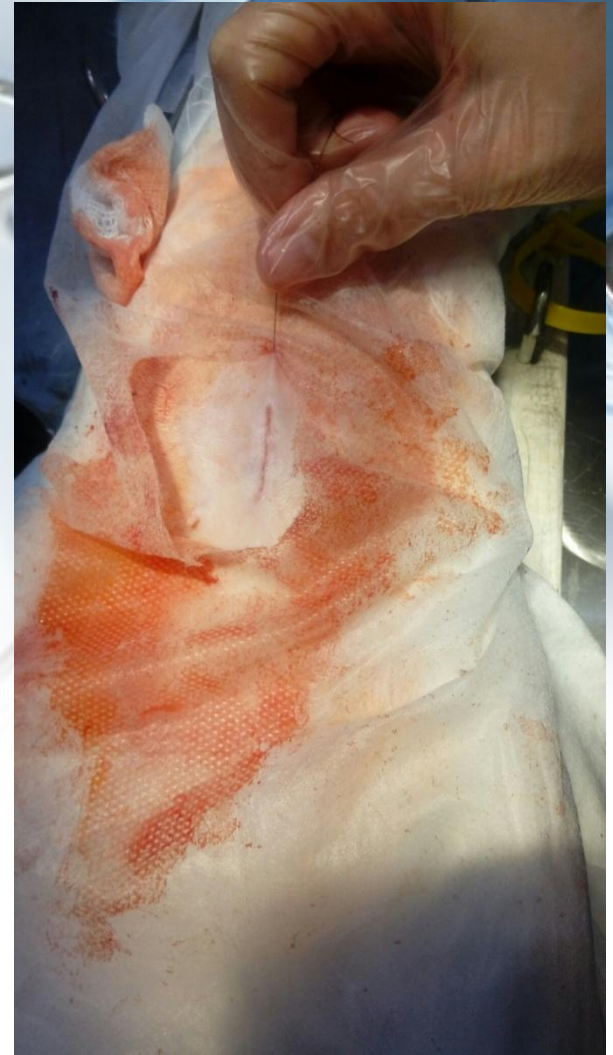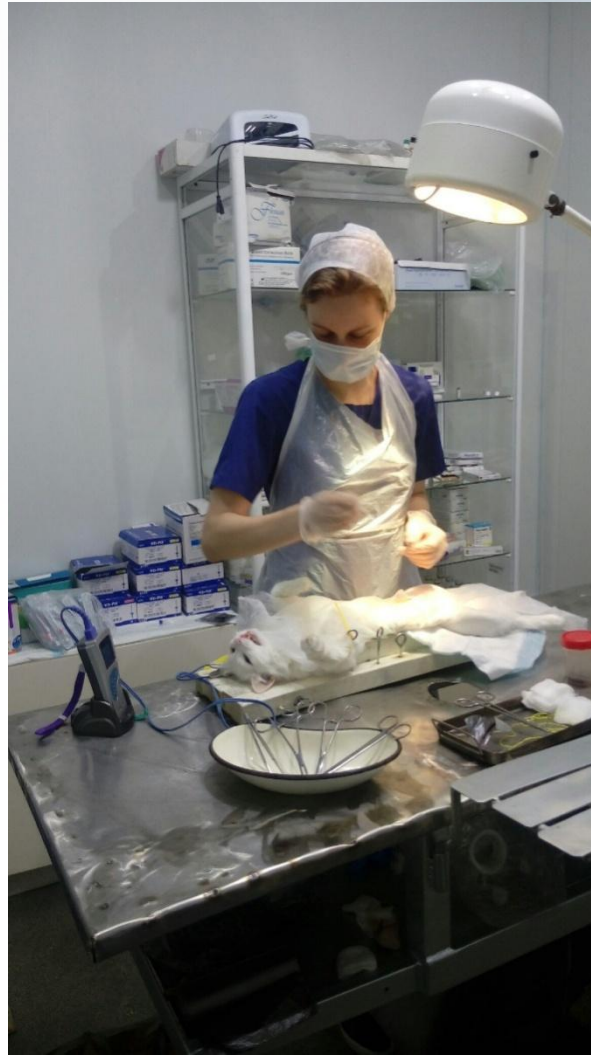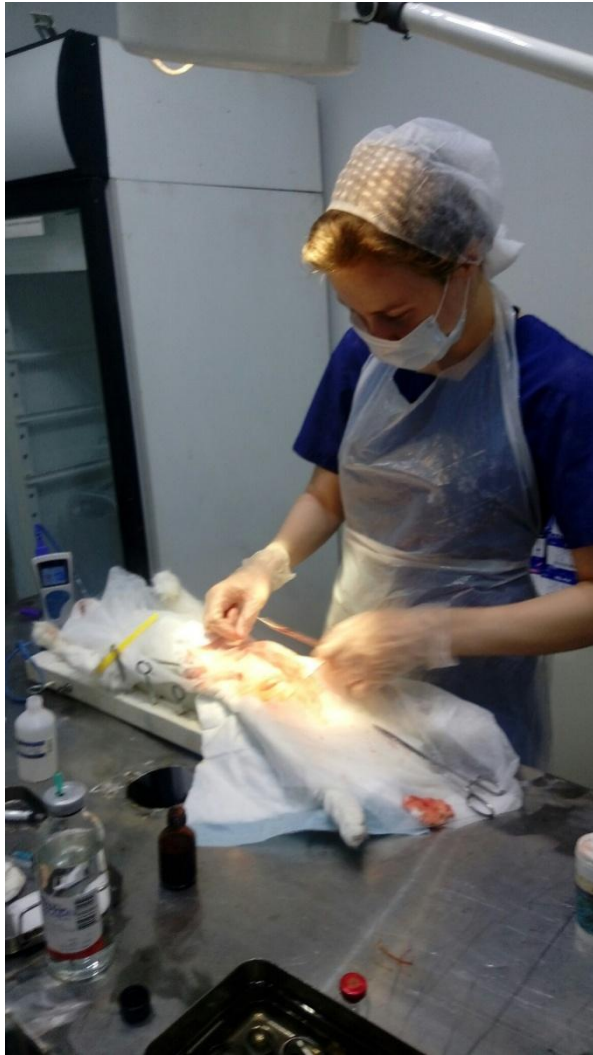- ✓ Выполнение назначений врача;
- ✓ Проведение инфузионной
- ✓ терапии по назначению;
- ✓ Проведение вакцинаций;
- ✓ Ассистирование на операциях;
- ✓ Прием звонков, запись на прием, работа с документацией.

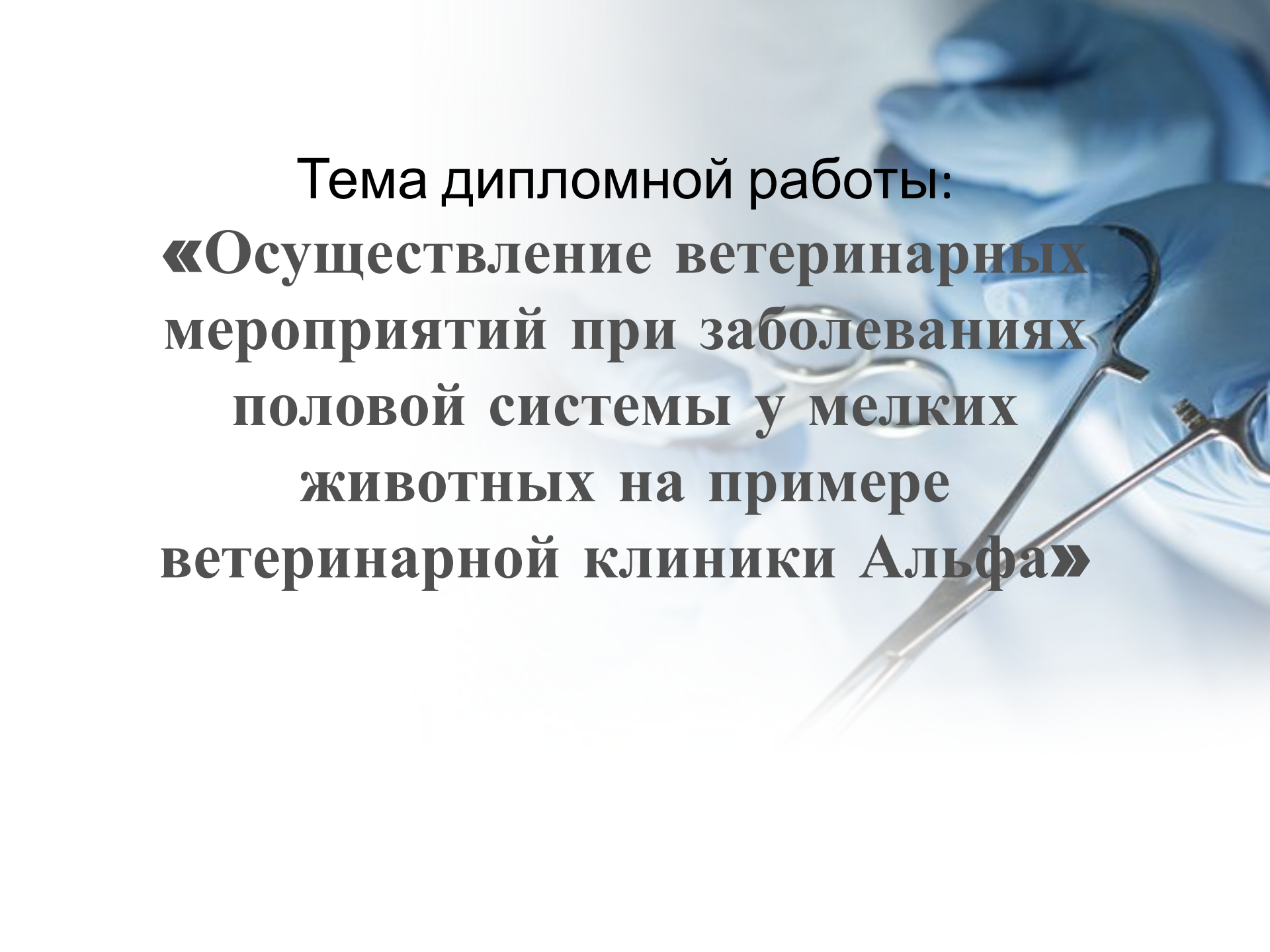


Проведение исследований для постановки диагноза



Ассистирование и проведение операций





Тема дипломной работы:
«Осуществление ветеринарных мероприятий при заболеваниях половой системы у мелких животных на примере ветеринарной клиники Альфа»

Цель преддипломной практики - сбор подробной информации о предприятии и материалов, необходимых для написания выпускной квалификационной работы.

Задачи:

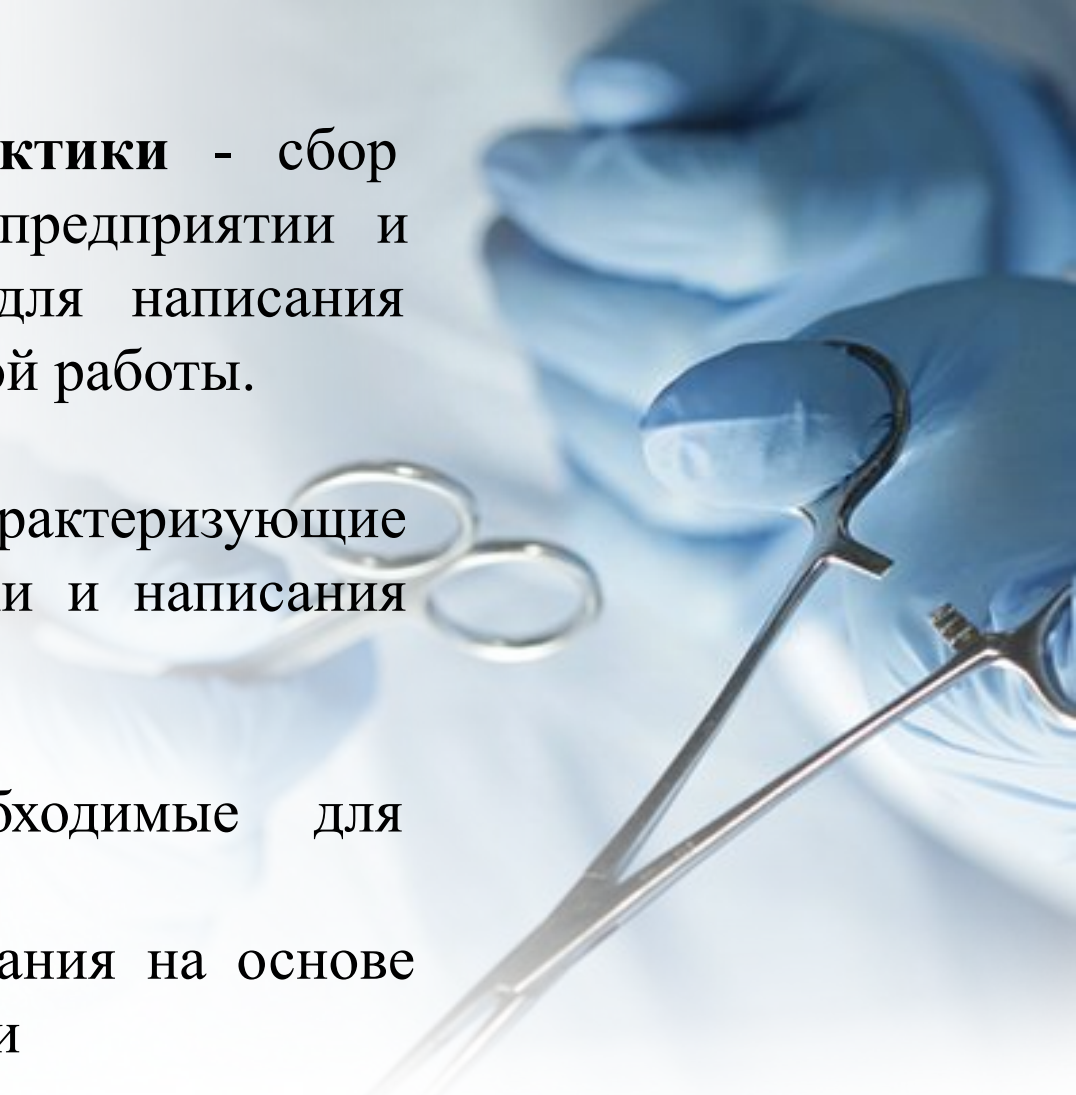
Собрать материалы, характеризующие предприятия, для подготовки и написания ВКР;

Конкретизировать тему ВКР;

Собрать материалы, необходимые для собственного ВКР;

Закрепить теоретические знания на основе практической работы станции

Сбор подробной информации о предприятии и материалов, необходимых для написания выпускной квалификационной работы.



Клинический случай.

14.05.2019 г

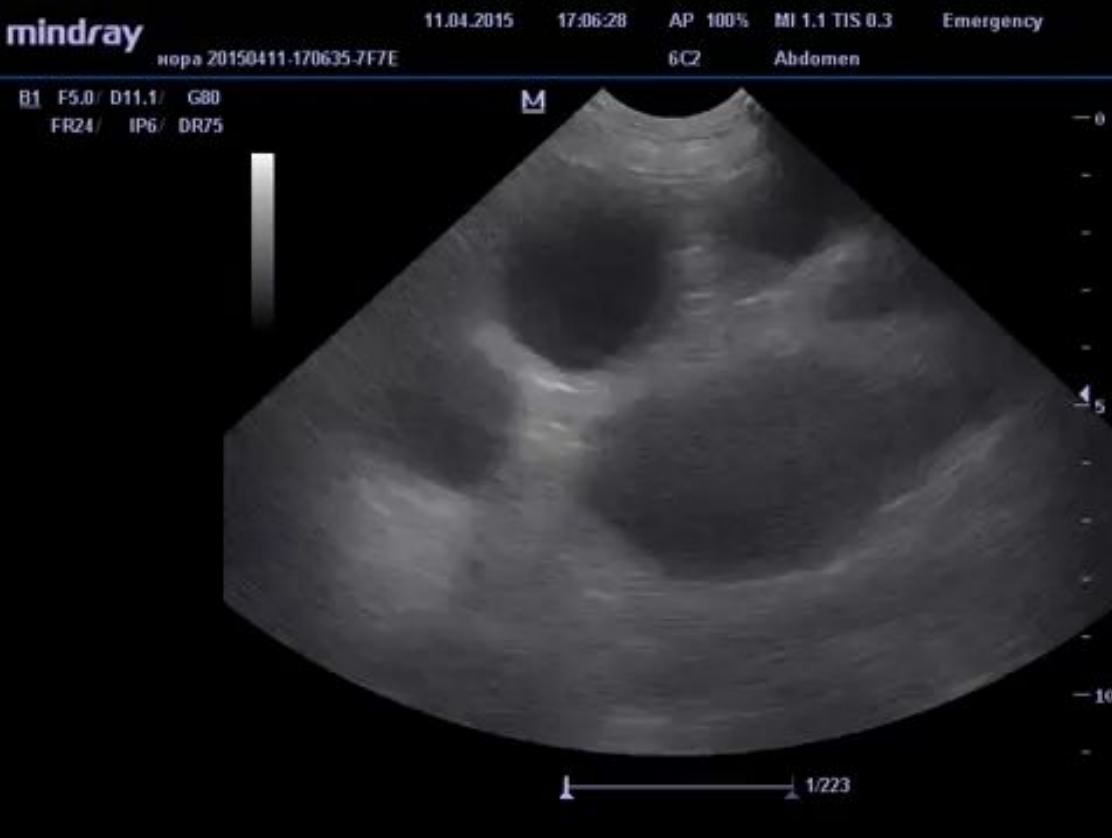Кошка Алиса, возраст 10 лет. Порода сфинкс. Масса тела 3 кг. В течении жизни хозяева применяли препарат «Контрасекс» для подавления половой охоты.

По словам хозяев, кошка отказывается от пищи в течении суток, прячется, присутствуют выделения из влагалища гнойного характера.

Проведена инфузионная терапия р-ром Рингера-Локка в объеме 50 мл. Болюсно введены марфлоксин 0,3 мл и серения 0,3 мл.

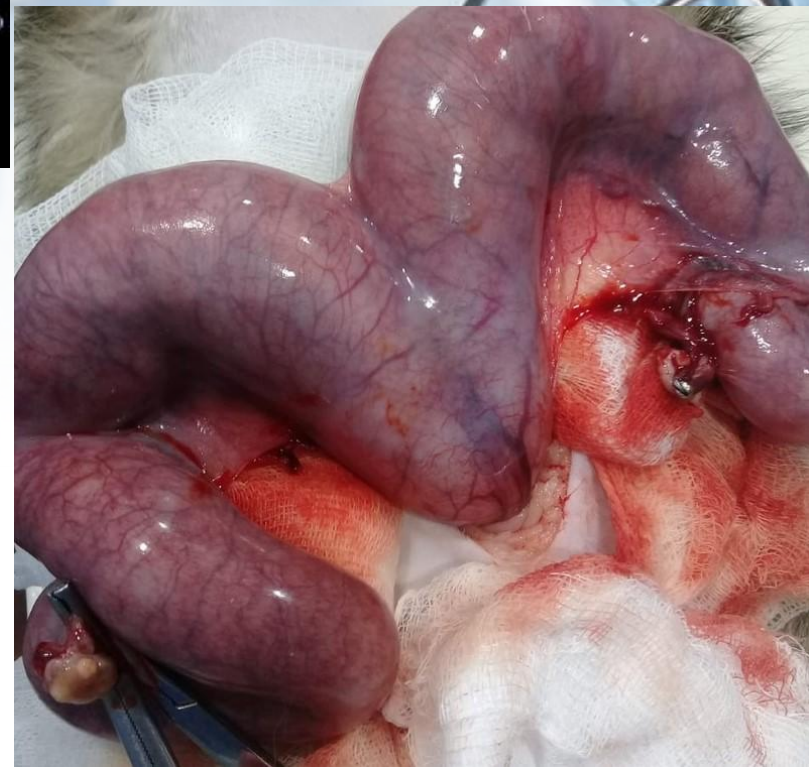
Также, проведено ультразвуковое исследование органов брюшной полости.





Матка хорошо визуализируется, диаметр рогов значительно увеличен, стенки неоднородные, повышенной эхогенности.

В поле зрения попали несколько срезов одного и того же рога матки. В матке выявлено анаэхогенное однородное содержимое. Принято решение о проведении овариогистерэктомии.



Кошка хорошо перенесла наркоз. На следующие сутки сама начала есть и пить. Марфлоксин в суточной дозировке 6 мг продлен до 7 инъекций. Через 7 дней самочувствие Алисы пришло в норму.



**Спасибо за
внимание!**